

# Zur Differenzialdiagnose von schmerzhaften Tumoren der Haut

Ekkkrines Spiradenom, Leiomyom, Glomustumor und Granularzelltumor  
(Abrikossoff)

C. Mensing  
H. Mensing

*Concerning the Differential Diagnosis to Painfull Tumors of the Skin: Eccrine Spiradenoma, Leiomyoma, Glomus Tumor and Granular Cell Tumor (Abrikossoff)*

Originalarbeit

## Zusammenfassung

Anhand vierer unterschiedlicher Kasuistiken von Patienten mit schmerzhaften Tumoren werden die differenzialdiagnostisch infrage kommenden Neoplasien diskutiert. Insgesamt kommen hierfür neun verschiedene in der Regel benigne Tumoren in Betracht: Leiomyom, ekkkrines Spiradenom, Neurilemmom, Dermatofibrom, Angiolipom, Neurom, Endometriose, Granularzelltumor und Glomustumor.

## Abstract

We report on four cases of patients with painfull tumors of the skin and discuss the differentialdiagnosis that should be considered. These are: leiomyoma, eccrine spiradenoma, neuroma, dermatofibroma, angiolipoma, neurilemmoma, endometrioma, glomus tumor and granular cell tumor.

## Einleitung

Benigne wie auch maligne Tumoren der Haut sind üblicherweise symptomarm, so dass sie den Patienten erst zum Arzt führen, wenn diese mechanisch stören oder durch ihr Wachstum Beunruhigung auslösen. Schmerzhaftigkeit ist typischerweise ein Zeichen für Entzündung und führt den Patienten demzufolge meist früher zum Arzt. Eine Besonderheit stellen schmerzhaftige Tumoren der Haut dar, die insgesamt relativ selten vorkommen und daher für den Dermatologen in der Kombination von Schmerz und Tumor differenzialdiagnostisch hilfreich bei der klinischen Zuordnung sein können.

Die Ursachen für Schmerzhaftigkeit eines Tumors können sehr unterschiedlicher Natur sein, wie zum Beispiel Druck oder mechanische Reizung, degenerative Veränderung (Chondrodermatitis nodularis helices Winckler), reaktiv (Fasciitis nodularis) oder intrinsisch (Neurom).

Nach Naversen et al. muss vornehmlich an neun Tumoren differenzialdiagnostisch gedacht werden: Leiomyom, Ekkkrines Spiradenom, Neurom, Dermatofibrom, Granularzelltumor; Akronym „LEND AN EGG“ Tumoren [1].

Die klinischen und histologischen Charakteristika dieser Tumoren sollen nachfolgend anhand vierer Kurzkasuistiken von Patienten mit ekkkrinem Spiradenom, Leiomyom, Glomustumor und einem Granularzelltumor dargestellt und diskutiert werden.

## Fallberichte

H. K., 45 Jahre, männlich

Der Patient stellte sich mit einem ca. 1 cm großen solitären Tumor am Unterarm vor. Anamnestisch berichtete er über Schmerzhaftigkeit des Tumors bei Temperaturschwankungen unabhängig von mechanischer Reizung oder Druck. Der Tumor bestand seit ca. einem Jahr, andere Erkrankungen bestanden nicht.

Der Tumor wurde in Lokalanästhesie exzidiert, histologische Diagnose: ekkkrines Spiradenom (Abb. 1).

S. S., 57 Jahre, weiblich

Die Patientin berichtete über mehrere seit Jahren an Zahl zunehmende druckschmerzhaftige, prätibial lokalisierte Tumoren. Kli-

## Institutsangaben

Dermatologische Praxis und dermatohistologisches Labor Hamburg

## Korrespondenzadresse

Prof. Dr. med. H. Mensing · Dermatologische Praxis und dermatohistologisches Labor Hamburg · Heegbarg 25  
22391 Hamburg

## Bibliografie

Akt Dermatol 2001; 27: 395–400 © Georg Thieme Verlag Stuttgart · New York · ISSN 0340-2541

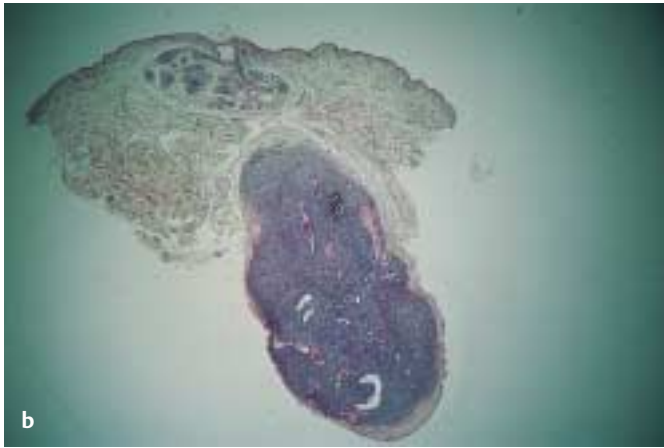
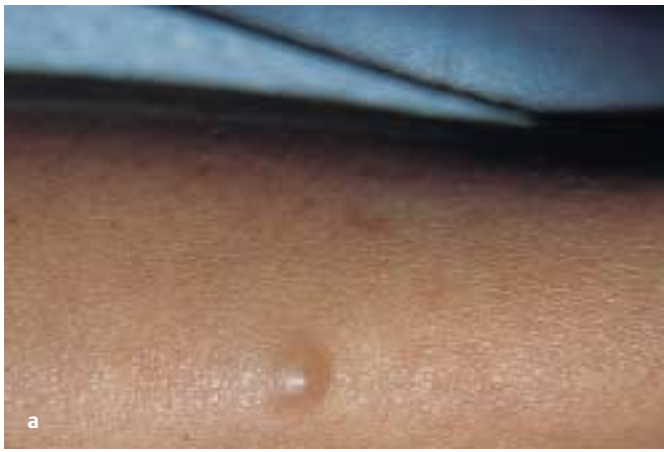

Abb. 1 **a** Ekkrines Spiradenom am Unterarm (Durchmesser 1 cm); **b** Histologie ekkrines Spiradenom (HE;  $\times 40$ ). Oberflächlicher Anteil mit Vermehrung ekkriner Schweißdrüsen, tiefer Anteil mit typischer Konstellation aus dichtgepackten Tumorzellen, peripher chromatin dicht (myoepitheliale Zellen), zentral chromatinarm (sekretorische Zellen).

nisch fanden sich 1–2 cm große rötlich-bräunliche Knoten an beiden Unterschenkeln. Das Exzissat eines dieser Tumoren zeigte histologisch das Bild eines Leiomyoms (Abb. 2).

A. D., 31 Jahre, weiblich

Die Patientin bemerkte seit einigen Wochen einen langsam an Größe zunehmenden, druckschmerzhaften Tumor im Bereich des Unterarms. Sie wurde von ihrem Allgemeinarzt zum Ausschluss eines malignen Melanoms vorgestellt. Klinisch fand sich ein bläulich durchscheinendes, subungual gelagertes Knötchen. Die histologische Exzision des Tumors ergab einen Glomustumor (Abb. 3).

L. Y., 26 Jahre, weiblich

Die Patientin gab an, seit gut einem Jahr im Schulterbereich eine Verhärtung bemerkt zu haben, die gelegentlich, wenn auch nicht immer, eine leichte Druckempfindlichkeit aufwies. Klinisch fand sich ein eher unscharf begrenzter, bräunlich-hautfarbener Tumor, der am ehesten an ein Dermatofibrom erinnerte. Die histologische Untersuchung erbrachte die Diagnose eines Granularzelltumors, der wegen seines tiefen Wachstums und seiner unregelmäßigen seitlichen Begrenzung primär nicht in toto erfasst

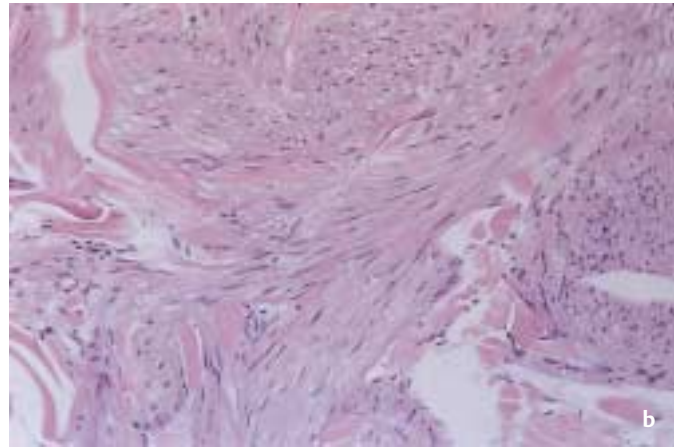
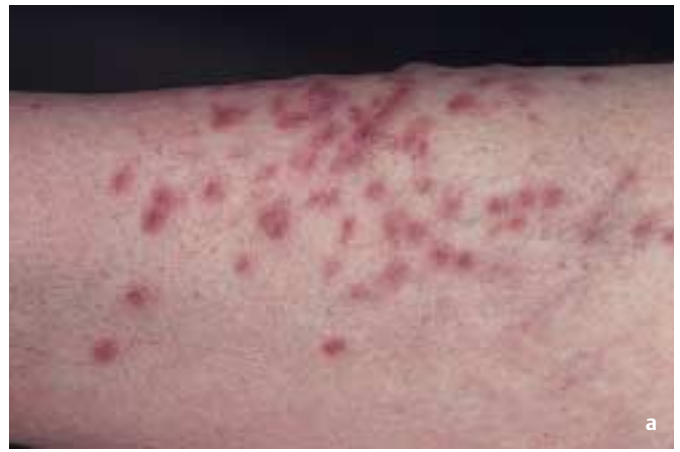

Abb. 2 **a** Prätibial lokalisierte multiple Leiomyome von 1–2 cm Größe; **b** Histologie Leiomyom (HE;  $\times 200$ ). In Zügen angeordnete Leiomyomzellen mit zum Teil zigarrenförmigen Zellkernen.

war. Im Nachexzissat fanden sich noch Tumorzellen, der Tumor war nunmehr aber in toto erfasst (Abb. 4).

### Besprechung

Das **ekkrine Spiradenom** (Kasuistik 1) ist ein relativ seltener, gutartiger Tumor des Schweißdrüsengewebes, der vorwiegend bei jungen Erwachsenen vorkommt und weder Geschlechtsspezifität aufweist noch familiär vererbt wird. Klinisch imponiert das ekkrine Spiradenom gewöhnlich als einzelnes, bläulich durchscheinendes, hartes und oftmals schmerzhaftes, dermales Knötchen mit einem Durchmesser von 3–50 mm. Prädisloktionsstellen sind der vordere obere Rumpfbereich und/oder die Beugeseiten der Arme.

Die Diagnose dieses schmerzhaften Tumors wird üblicherweise erst histologisch gestellt. Im Korium finden sich durch gefäßführende Bindegewebsstränge gut abgegrenzte lobuläre Strukturen mit zwei unterschiedlichen Zelltypen. Bei den beiden Zelltypen handelt es sich zum einen um sekretorische Zellen mit großen hellen Kernen, die sich gruppiert um Lumina finden, zum anderen um myoepitheliale Zellen mit kleinen, spindeligen, stark basophilen Zellkernen, die vornehmlich in der Peripherie zu finden sind. Einblutungen können zusätzlich bestehen. Cooper et al. berichteten über eine seltene maligne Entartung des ekkrinen Spiradenoms [2]. Therapeutisch ist eine vollständige chirurgische

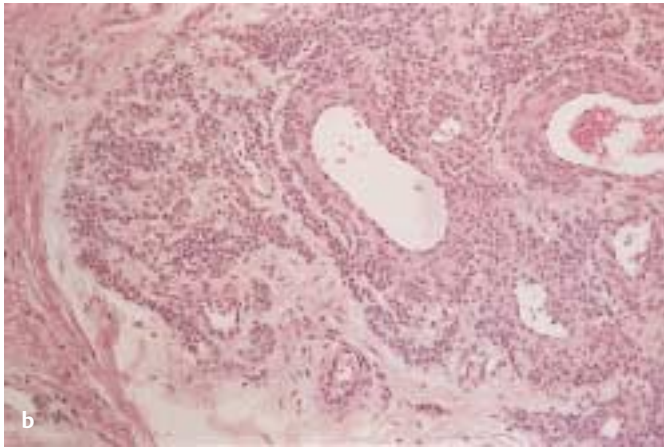
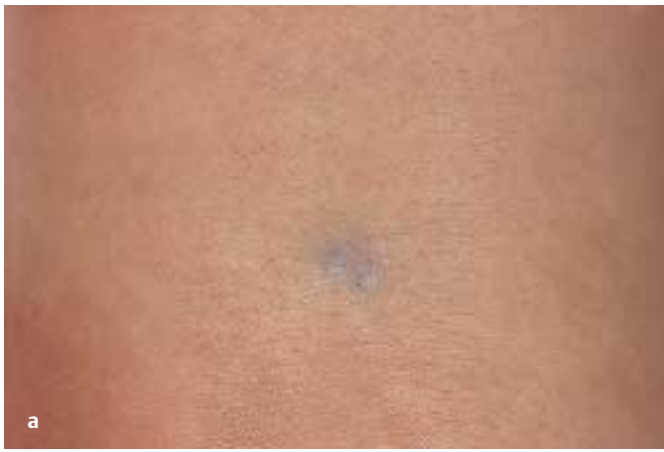

Abb. 3 **a** Druckschmerzhafter Glomustumor im Bereich des Unterarms (ca. 1 cm Durchmesser); **b** Histologie Glomustumor (HE;  $\times 200$ ). Kuboide meist in Doppelreihen angeordnete, um die Gefäße konzentrisch liegende Glomuszellen.

Exzision aufgrund des häufigen Vorkommens von Rezidiven erforderlich [3,4].

**Leiomyome** (Kasusitik<sup>2</sup>) der Haut sind ebenfalls seltene Tumoren und entstehen aus dem Gewebe glatter Muskulatur [5]. Sie können unterteilt werden in kutane, genitale und Angioleiomyome. Letztere entstehen in Assoziation zu vaskulären Strukturen, insbesondere zur Muskulatur von Venen, während kutane Leiomyome ihren Ursprung am M. arrector pili nehmen und daher auch als Piloleiomyome bezeichnet werden. Genitale Leiomyome entstehen aus der glatten Muskulatur des Skrotums, der Labia major oder der Areolae und sind trotz ihrer Größe von bis zu 15 cm gewöhnlich asymptomatisch, während die anderen beiden Typen von Leiomyomen schmerzhaft sein können.

Piloleiomyome treten häufig als multiple, selten als solitäre schmerzhaft subkutane Knoten an den Streckseiten der Extremitäten und am Rumpf auf. Ihr Durchmesser beträgt gewöhnlich weniger als 2 cm und ihre Farbe variiert zwischen rot, pink, purpur, braun, durchsichtig und wachsern. Der Altersgipfel liegt zwischen 30 und 50 Jahren, eine Geschlechtsspezifität liegt nicht vor. Eine autosomal dominante Vererbung wird bei diesem Typ von Leiomyom diskutiert. Angioleiomyome sind solitäre, schmerzhaft Tumoren Erwachsener (Durchschnittsalter 47 Jahre) mit einer Predilektion für Frauen (2:1). Sie treten vornehmlich an den unteren Extremitäten, insbesondere am Unterschen-

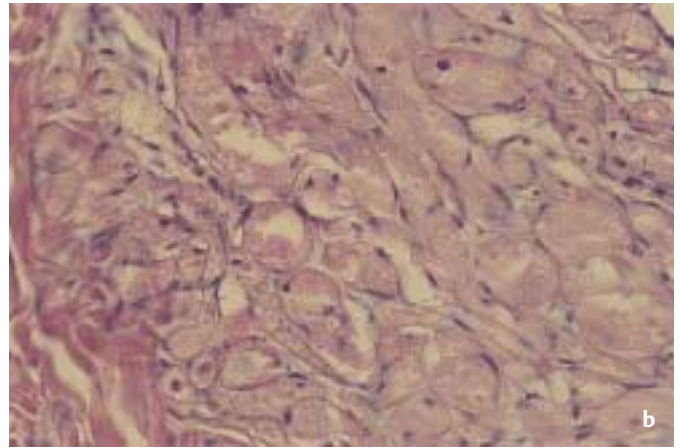
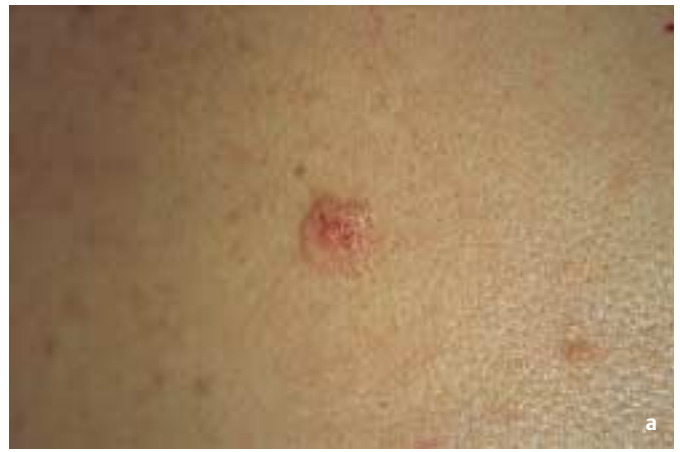

Abb. 4 **a** Granularzelltumor (Abrikossoff) im Schulterbereich (2 cm Durchmesser). **b** Histologie Granularzelltumor (HE;  $\times 400$ ). Großvolumige granuliert Tumorzellen mit zentrierten uniformen Zellkernen.

kel, auf. Für die beiden letztgenannten Tumortypen ist eine Schmerzprovokation mit Kontraktion durch einen Kältestimulus beschrieben [8].

Histologisch setzen sich Leiomyome aus untereinander verschlungenen Bündeln von glatten Muskelfasern zusammen. Die Bündel erscheinen gerade oder leicht wellig. Zentral in einem eosinophilen Zytoplasma liegende dünne, langgestreckte, an ihren Enden abgestumpfte Zellkerne. Oftmals finden sich auch perinukleäre Vakuolen [6–8].

Als **Endometriose** ist das Vorkommen endometrischen Gewebes außerhalb des Uterus definiert [9]. Die Endometriose manifestiert sich gewöhnlich pelvin. Ca. 12% der Frauen mit Endometriose haben jedoch eine extrapelvine Manifestation. Betroffen sind Frauen im gebärfähigen Alter, es gibt jedoch auch Fallberichte mit postmenopausaler Erstmanifestation [10]. Das Vorkommen in der Haut und dem subkutanen Gewebe stellt eine seltene Form extrapelviner Endometriose dar. Als häufigste Lokalisationen werden gynäkologisch verursachte abdominelle oder pelvine Narben beschrieben, wie zum Beispiel nach Sectio cesareae, Hysterotomie, Hysterektomie, Episiotomie und Laparoskopie. Der Nabel und das untere Abdomen sind in ca. 1% der Fälle betroffen. Klinisch imponiert die Endometriose meist als schmerzhaft geschwollene Narbe oder umschriebenes Knötchen, deren Größe von wenigen Millimetern bis zu mehreren Zentimetern variieren kann. Tiefe und Alter der Läsion sowie die Menge an



Blut bestimmen die Farbintensität des rötlichen, blauen oder purpurnen Tumors. Während der Menstruation nimmt die Schmerzintensität charakteristischerweise zu.

Pathogenetisch werden unter anderem eine hämatogene oder lymphogene Streuung zum Beispiel nach chirurgischen Eingriffen (s.o.) diskutiert, andere Theorien gehen von einer lokalen Differenzierung oder Metaplasie embryonaler Zellen mesothelialen Ursprungs in endometriales Gewebe aus. Histologisch präsentiert sich die kutane Endometriose als ektopes endometriales Gewebe mit den Charakteristika einer pelvinen Endometriose. Sie unterliegt den gleichen hormonellen Einflüssen wie das eutopie endometriale Gewebe und weist histologisch dementsprechend die verschiedenen Phasen des Menstruationszykluses auf [11,12].

Das **Neurinom** (Neurilemmom) oder auch Schwannom ist ein benigner, gekapselter Tumor, der sich histogenetisch von den Schwann-Zellen des peripheren Nervensystems ableitet [13]. Es handelt sich bei diesem Tumor um einen solitären, tief dermalen oder subkutan gelegenen Knoten. Neurinome finden sich bevorzugt an den Beugeseiten der Extremitäten, gefolgt von Kopf, Nackenregion und Mediastinum. Auch innere Organe können betroffen sein.

Klinisch imponiert das kutane Neurinom als ca. 1,5–3 cm großer hautfarbener oder pink-gelber Tumor, der insbesondere bei Palpation Schmerzen verursacht, es gibt keine Geschlechtsspezifität. Das seltene Auftreten multipler Neurinome wird als Neurilemmomatose bezeichnet [14].

Auch im Rahmen der Neurofibromatose Typ I, Morbus v. Recklinghausen, können solitäre Neurinome auftreten. Akustikusneurinome manifestieren sich typischerweise bei der Neurofibromatose Typ II [15].

Kutane Neurinome haben ein langsames Wachstum und einen benignen Verlauf, wegen der Schmerzhaftigkeit wird der Tumor aber üblicherweise exzidiert. Histologisch finden sich die solitären Neurinome zumeist in der tiefen Dermis und Subkutis und sind durch eine fibröse Kapsel gut von der Umgebung abgegrenzt. Man unterscheidet zwei Untergruppen: Antoni Typ A und B. Beim Typ A sind die Schwannzellen zumeist kompakt als Faszikel und in Strängen angeordnet und bilden die typischen Verocay-Bodies. Beim Typ B finden sich in unterschiedlichem Ausmaß zystische, ödematöse oder myxoide Degenerationen in Verbindung mit Veränderungen an den Gefäßen und Fibrose [16,17].

Der **Glomustumor** (Kasustik 3) kann solitär oder auch multipel auftreten [18]. Der wesentlich häufiger auftretende solitäre Glomustumor entsteht aus modifizierten glatten Muskelzellen (Glomuszellen) eines arteriovenösen Shunts, dem Sucquet-Hoyer-Kanal. Dieser Kanal findet sich vornehmlich in akraler Lokalisation, insbesondere in der retikulären Dermis der Haut des Nagelbettes, der Fingerkuppen, der Hand- und Fußinnenflächen, dem Ohr sowie im Gesicht. Physiologisch ist er an der Temperaturregulation beteiligt. Klinisch imponiert der Glomustumor als kleiner blau-roter Knoten mit einem Durchmesser von weniger als 1 cm, er findet sich histologisch in der tiefen Dermis oder Subkutis. Die klinisch häufigste Manifestation von solitären Glo-

mustumoren ist entsprechend der Lokalisation der Sucquet-Hoyer-Kanäle die subunguale Region der Finger [19]. Der Glomustumor produziert eine typische Symptomentrias, bestehend aus Schmerz, der zum Teil auch paroxysmal auftreten kann, Berührungs- und Temperaturempfindlichkeit [20].

Solitäre Glomustumoren können jedoch auch in anderer Lokalisation vorkommen, wie zum Beispiel an den Extremitäten oder noch seltener an inneren Organen. Vornehmlich sind jüngere Erwachsene beiderlei Geschlechts betroffen. Extrem selten ist die maligne Form des Glomustumors, das Glomangiosarkom. Histologisch stellt sich der solitäre Glomustumor als ein umschriebener, gelegentlich von einer bindegewebigen Kapsel umschlossener, dermal oder subkutan gelegener Knoten dar. Das Gewebe setzt sich aus Nestern runder oder kuboider, monomorpher Glomuszellen mit großem, rundem, plumpem Kern und eosinophilem Zytoplasma zusammen. Im Zentrum dieser Nester finden sich von Endothelzellen ausgekleidete Lumina. Einige Glomustumoren weisen ein muzinöses Stroma auf. Nervenfasern und glatte Muskulatur können ebenfalls vorhanden sein. Die Zellkerne sind ausgesprochen uniform, die fehlende Zellkernpleomorphie unterstreicht den benignen Charakter des Glomustumors [21,22].

Beim **Granularzelltumor** Abrikossoff (Kasustik 4) handelt es sich um einen relativ seltenen Tumor des Erwachsenenalters, der eine Predilektion für Frauen im Verhältnis 3 : 1 aufweist [16]. Die Histogenese dieses Tumors ist umstritten. Aufgrund immunhistochemischer und elektronenmikroskopischer Untersuchungen wird überwiegend eine neurale Histogenese angenommen, da S-100 Protein-, Leu-7 (CD 57) Antigen und myelin basic Protein Expression analog Strukturen peripherer Nerven nachgewiesen werden konnten. Andere Autoren favorisieren hingegen den Ursprung aus einer multipotenten undifferenzierten mesenchymalen Zellreihe [23]. Der Granularzelltumor ist am häufigsten an der Zunge lokalisiert. Er tritt jedoch auch in der Haut, in Organen des Gastrointestinaltraktes sowie dem Respirationstrakt und der Skelettmuskulatur auf. Vornehmlich handelt es sich um solitäre Granularzelltumoren (90%). Multiples Auftreten (10%) ist überwiegend in farbigen Bevölkerungsgruppen beschrieben [24].

Klinisch imponiert ein hautfarbener, leicht erhabener verrukös wachsender oder ulzerierter Knoten mit einer Größe von 0,5–3 cm. Neben leichtem Pruritus können Druckempfindlichkeit oder auch Schmerzen bestehen.

Selten ist eine maligne Variante des Granularzelltumors mit extrem schnellem Wachstum und Ulzeration beschrieben, auch Metastasierung in Lymphknoten ist möglich.

Histologisch zeigt sich ein in der Dermis gelegener, häufig unscharf begrenzter und in die Subkutis ausstrahlender Tumor. Die Epidermis zeigt häufig eine Akanthose ohne Tumorzellen. Diese haben ein äußerst charakteristisches Aussehen und zeigen ein großvolumiges granuliertes Zytoplasma mit zentral gelegenen kleinen monomorphen Zellkernen. Die PAS- und S-100-Färbung ebenso wie CD 57, neuronspezifische Enolase und Vimentin färben das granuliertes Zytoplasma positiv [16].

Das **Angiolipom** ist ein relativ häufiger Tumor des subkutanen Fettgewebes. Es handelt sich um eine gefäßreiche Variante des Lipoms [25]. Klinisch imponiert ein elastischer, gut abgegrenzter, verschieblicher Knoten mit einem Durchmesser bis zu mehreren Zentimetern. Manchmal kann das Angiolipom druckempfindlich oder auch schmerzhaft sein.

Histologisch stellt sich der typische Aufbau eines Lipoms aus reifem Fettgewebe in der Subkutis dar. Lipome bestehen aus Läppchen mit z.T. vergrößerten, z.T. normal großen Fettzellen. Sie können von einer dünnen Bindegewebskapsel umschlossen sein und besitzen bei der Variante des Angiolipoms reichlich Kapillaren – z.T. in Konvoluten eingestreut [7].

Das **Dermatofibrom** oder auch Histiozytom ist ein bekanntermaßen häufiger Tumor, der auf einer reaktiven Fibroblasten- und Histiozytenproliferation, zum Beispiel nach einem Insektenstich oder Trauma, beruht. Es zeigt sich ein 0,5–2,0 cm großer derber, hautfarbener oder bräunlicher intradermaler Knoten, der gering über das Hautniveau ragt. Dermatofibrome treten häufig an den Unterschenkeln von Frauen auf und können druckdolent sein. Meist sind Dermatofibrome jedoch asymptomatisch.

In der Histologie zeigt sich eine unscharf abgegrenzte Fibroblasten- und Histiozytenansammlung mit geflechtartig angeordneten kollagenen Fasern im Korium. Dazwischen finden sich Inseln von lipid-, hämosiderin- oder melaninspeichernden Zellen. Die Epidermis über hochliegendem, zellreichem Tumor kann verdünnt sein, meist ist sie jedoch akanthotisch verbreitert oder zeigt pseudobasalomatöse Hyperplasie. Zwischen der Epidermis und dem eigentlichen Tumor befindet sich ein schmaler Streifen unveränderten Bindegewebes. Insgesamt kann das histologische Substrat des Dermatofibroms ausgesprochen vielfältig sein und sogar Anlass zur Verwechslung mit malignen Tumoren geben (z. B. Histiozytom mit „Monsterzellen“) [26].

**Neurome** präsentieren sich entweder als hamartomatöse oder reaktive Proliferation des Nervenscheidengewebes, wobei die Strukturen eines peripheren Nerven annähernd dargestellt werden. Ätiologisch können Neurome in einen spontanen und einen traumatischen Typ eingeteilt werden. Das traumatische Neurom entwickelt sich nach scharfen oder stumpfen Traumen des peripheren Nerven, bei denen es zu einer teilweisen oder kompletten Trennung der Kontinuität der Nervenfasern kommt. Infolge dieser Nervenfaserdurchtrennung entstehen am distalen Ende des Nerven die so genannten Wallerschen Degenerationen, bei denen die Fasern des proximalen Nervenendes sich regenerieren und versuchen, mit dem distalen Nervenende erneut in Verbindung zu kommen. Oftmals resultiert aus dieser Reaktion ein unorganisiertes, irregulär überschießendes Wachstum des proximalen Nervenendes [27]. Als Amputationsneurom bezeichnet man ein traumatisches Neurom, das nach einer kompletten Durchtrennung der Nervenfasern entstehen kann.

Beim spontanen Typ wird zwischen dem solitär eingekapselten und dem multiplen nicht eingekapselten Typ unterschieden. Klinisch imponiert das solitäre Neurom als 2–6 mm kleiner, hautfarbener, harter Knoten mit Hauptlokalisation im Gesicht. Vornehmlich betroffen sind Erwachsene, Geschlechtsspezifität besteht nicht.

Multiple Neurome manifestieren sich gewöhnlich im Rahmen des multiplen mukosalen Neuromasyndroms. Die Neurome imponieren hierbei als weiche, haut- oder pinkfarbene Papeln und Knoten, hauptsächlich um die Lippen herum lokalisiert. Die Mundschleimhaut kann auch betroffen sein. Die Manifestation im Rahmen eines multiple endokrinologische Neoplasie (MEN) Typ-2a-Syndroms ist ebenfalls beschrieben.

Das traumatische Neurom findet sich bevorzugt an den Extremitäten und stellt sich als solitäre, hautfarbene, breitbasige, harte Papel oder Knoten dar. Der Tumor findet sich an den Stellen vorheriger Verletzungen oder Traumata.

Ältere Läsionen sind oftmals empfindlich und druckschmerzhaft, wobei für das Amputationsneurom ein charakteristischer stechender Schmerz beschrieben ist. Neurome sind in der Regel gut abgegrenzte in der Dermis lokalisierte Knoten, die in direkter Nachbarschaft zu einem Nerven zu finden sind. Der Tumor ist zusammengesetzt aus dichtgepackten gewellten Faszikeln, die häufig durch so genannte Clefts separiert werden. Die Zellen in den Faszikeln sind spindelig mit eosinophilem Zytoplasma aufgebaut und weisen ovoide oder wellenförmige Kerne auf. Verocay-Bodies (siehe Neurinom) finden sich nicht. Der Tumor wird zumeist durch eine dünne Bindegewebskapsel von der Umgebung abgegrenzt [16,17].

Die Kenntnis der verschiedenen hier dargestellten Varianten klinisch schmerzhafter Tumoren kann für den in der Praxis tätigen Dermatologen sehr hilfreich in der differenzialdiagnostischen Zuordnung sein, so dass er dem Histopathologen bereits vorab wichtige Hinweise auf die Genese des exzidierten Tumors geben kann.

## Literatur

- 1 Naversen DN et al. Painful tumors of the skin: „LEND AN EGG“. *J Am Acad Dermatol* 1993; 28: 298–300
- 2 Cooper PH, Frierson HF Jr, Morrison AG. Malignant transformation of eccrine spiradenoma. *Arch Dermatol* 1985; 121: 1445–1448
- 3 Mambo NC. Eccrine spiradenoma: clinical and pathologic study of 49 tumors. *J Cutan Pathol* 1983; 10: 312–320
- 4 Wick MR, Swanson PE, Barnhill RL. SWEAT GLAND TUMORS. In: Barnhill RL (Ed). *Textbook of Dermatopathology*. New York: McGraw-Hill, 1998: 623–656
- 5 Fisher WC, Helwig EB. Leiomyomas of the skin. *Arch Dermatol* 1963; 88: 510–520
- 6 Hachisuga T, Hashimoto H, Enjoji M. Angioleiomyoma. A clinicopathologic reappraisal of 562 cases. *Cancer* 1984; 54: 126–130
- 7 Renshaw AA, Fletcher CDM. Tumors of adipose tissue, muscle, cartilage, and bone. Barnhill R (Ed). *Textbook of Dermatopathology*. New York: McGraw-Hill, 1998: 727–745
- 8 Thompson JA Jr. Therapy for painful cutaneous leiomyomas. *J Am Acad Dermatol* 1985; 13: 865–867
- 9 Albrecht LE, Tron V, Rivers JK. Cutaneous endometriosis. *Int J Dermatol* 1995; 34: 261–262
- 10 Choi SW et al. A case of cutaneous endometriosis developed in postmenopausal woman receiving hormonal replacement. *J Am Acad Dermatol* 1999; 41: 327–329
- 11 Tidman MJ, MacDonald DM. Cutaneous endometriosis: a histopathologic study. *J Am Acad Dermatol* 1988; 18: 373–377
- 12 Junkins-Hopkins J, Barnhill RL. Ectopic tissue. In: Barnhill RL (Ed). *Textbook of Dermatopathology*. New York: McGraw-Hill, 1998: 669–676
- 13 Das Gupta TK, Brasfield RD, Strong EW. Benign solitary schwannomas (neurilemmomas). *Cancer* 1969; 24: 355–366

- <sup>14</sup> Shishiba T et al. Multiple cutaneous neurilemmomas as a skin manifestation of neurilemmomatosis. *J Am Acad Dermatol* 1984; 10: 744–754
- <sup>15</sup> Buscher CA, Izumi AK. A painful subcutaneous neurilemmoma attached to a peripheral nerve. *J Am Acad Dermatol* 1998; 38: 122–124
- <sup>16</sup> Argenyi ZB. Neural and neuroendocrine tumors. In: Barnhill RL (Ed). *Textbook of Dermatopathology*. New York: McGraw-Hill, 1998: 747–762
- <sup>17</sup> Enzinger FM, Weiss SW. Benign tumors of peripheral nerves. In: *Soft tissue tumors*. St. Louis: Mosby, 1995: 821–888
- <sup>18</sup> Gupta RK, Gilbert EF, English RS. Multiple painful glomus tumors of the skin. Views on histogenesis: case report. *Arch Dermatol* 1965; 92: 670–673
- <sup>19</sup> Holzberg M. Glomus tumor of the nail. A “red herring” clarified by magnetic resonance imaging. *Arch Dermatol* 1992; 128: 160–162
- <sup>20</sup> Requena L, Sanguenza OP. Cutaneous vascular proliferation. Part II. Hyperplasias and benign neoplasms. *J Am Acad Dermatol* 1997; 37: 887–919
- <sup>21</sup> Hunt JS, Santa Cruz DJ, Barnhill RL. Vascular tumors. In: Barnhill RL (Ed). *Textbook of Dermatopathology*. New York: McGraw-Hill, 1998: 687–725
- <sup>22</sup> Kaye VM, Dehner LP. Cutaneous glomus tumor. A comparative immunohistochemical study with pseudoangiomatous intradermal melanocytic nevi. *Am J Dermatopathol* 1991; 13: 2–6
- <sup>23</sup> Apisarnthanarax P. Granular cell tumor. An analysis of 16 cases and review of the literature. *J Am Acad Dermatol* 1981; 5: 171–182
- <sup>24</sup> Runne U, Orfanos CE. Multiple painful Abrikosov’s tumors of the skin and mucosa. *Z Hautkr* 1977; 52: 305–306
- <sup>25</sup> Dixon AY, McGregor DH, Lee SH. Angiolipomas: an ultrastructural and clinicopathological study. *Hum Pathol* 1981; 12: 739–747
- <sup>26</sup> Granter SR, Fletcher CDM. Fibrous and fibrohistiocytic tumors. In: Barnhill RL (Ed). *Textbook of Dermatopathology*. New York: McGraw-Hill, 1998: 657–686
- <sup>27</sup> Matthes GJ, Osterholm JL. Painful traumatic neuromas. *Surg Clin North Am* 1972; 51: 1313