

Zusammenfassung

Die Wegenersche Granulomatose ist eine seltene Krankheit, die klassischerweise durch eine granulomatöse, nekrotisierende Entzündung des Respirationstraktes und der Lunge, eine fokale nekrotisierende Glomerulonephritis sowie eine systemische Vaskulitis mittelgroßer und kleiner Gefäße gekennzeichnet ist. Eine kutane Beteiligung wird bei 20–50% der Fälle beobachtet, meist in Form von pyodermieartigen Läsionen. Wir berichten über eine 72-jährige Patientin, bei der die kutane Symptomatik unter dem klinischen und histologischen Bild einer Vasculitis allergica zur Diagnosestellung einer Wegenerschen Granulomatose führte. Zusätzlich fielen die klassischen Symptome einer Sattelnase und rezidivierende Keratitiden auf. Klinik, diagnostisches Procedere und therapeutische Optionen werden diskutiert.

Abstract

Wegener's granulomatosis is a rare disease classically characterized by a necrotizing and granulomatous inflammation of the upper and lower respiratory tract, necrotizing glomerulonephritis and systemic vasculitis of small and medium sized vessels. Cutaneous manifestations are observed in 20–50% of cases often resembling pyoderma. We report here on a 72 years old female patient in whom the cutaneous symptom of a histological confirmed leukocytoclastic vasculitis led to the diagnosis of Wegener's granulomatosis. She had also developed the characteristic symptom of a saddle nose and suffered from relapsing keratitis. Clinical symptoms, diagnostic procedure and therapeutic options are discussed.

Einleitung

Friedrich Wegener beschrieb 1939 das später von Godman und Churg nach ihm benannte Krankheitsbild der Wegenerschen Granulomatose. Er deutete es als eine Sonderform der Panarteriitis nodosa [23]. Die seltene Erkrankung aus dem Formenkreis der primären Vaskulitiden ist durch eine klassische Symptomtrias gekennzeichnet:

1. nekrotisierende Granulome in Respirationstrakt und Lunge,
2. herdförmige granulomatöse Glomerulonephritis mit Nekrosen einzelner Schlingen,
3. generalisierte, herdförmige nekrotisierende Vaskulitis der kleinen und mittleren Gefäße mit Lungenbefall bei nahezu allen Patienten [7].

Die Erkrankung beginnt fast immer im Respirationstrakt. Auf ein häufig „grippeartiges“ Initial- oder Prodromalstadium, welches über Monate bis Jahre andauern kann, folgt die Generalisationsphase mit systemischer Vaskulitis und Multiorganbefall.

Im Initialstadium ist die Diagnosestellung oft schwierig, zumal auch der diagnostisch wichtige Nachweis von Anti-Neutrophilen-Zytoplasmatischen-Antikörpern (c-ANCA) noch negativ ausfallen kann. Mehrere Studien [1,12] berichten über eine ca. 5–7 Monate dauernde Zeitspanne vom Erstsymptom bis zur Diagnose, in Einzelfällen gelang die Diagnosestellung erst nach Jahren [10].

Institutsangaben

Zentrum für Dermatologie und Venerologie, Georg-August-Universität Göttingen
(Direktorin: Prof. Dr. med. C. Neumann)

Korrespondenzadresse

Dr. med. Andrea Gräfe · Zentrum für Dermatologie und Venerologie
der Georg-August-Universität Göttingen · von-Siebold-Straße 3 · 37075 Göttingen

Bibliografie

Akt Dermatol 2001; 27: 323–327 © Georg Thieme Verlag Stuttgart · New York · ISSN 0340-2541

Die Dermatologie kann aufgrund charakteristischer klinischer und histologischer Kriterien einen wichtigen Beitrag zur Frühdiagnose liefern. Wir berichten über eine Patientin, bei der letztendlich eine Vasculitis allergica als kutane Erstmanifestation eines M. Wegener zur Diagnosestellung führte.

Kasuistik

Anamnese

Die 72-jährige, weibliche Patientin stellte sich wegen seit ca. 5 Wochen bestehender, plötzlich aufgetretener purpurischer Makulae an beiden Unterschenkeln vor. An Vorerkrankungen sind seit etwa 5 Jahren rezidivierende Keratitiden und Konjunktividen sowie eine chronische Otitis media beidseits mit Hörminderung bekannt. Sonst bestehen keine Beschwerden.

Direkt auf die klinisch auffällige Sattelnase angesprochen, berichtete die Patientin, dass ihr erst seit wenigen Wochen eine zunehmende Faltenbildung an der Nasenwurzel aufgefallen sei.

Hautbefund

An beiden Unterschenkelstreckseiten bestehen purpurische Makulae, teilweise mit zentraler Nekrose (Abb. 1a). Die Sattelnase zeigt keine äußeren Entzündungszeichen (Abb. 1b). An beiden Augen besteht eine deutliche konjunktivale Gefäßinjektion (Abb. 1c). Der übrige Hautstatus ist unauffällig.

Körperlicher Untersuchungsbefund

Auffällig sind eine Krepitation in beiden Kniegelenken und arthrotisch verdickte proximale Interphalangealgelenke mehrerer Finger.

Apparative und weitere klinische Untersuchungen

Röntgen-Thorax: Granulomverdächtiger Rundherd von 2 cm Durchmesser im rechten Lungenunterlappen.

CT der Nasennebenhöhlen: Beide Kieferhöhlen sind von einem granulomatösen Gewebe ausgefüllt, es liegt eine Siebbein- und Orbitainfiltration mit ausgedehnten knöchernen Destruktionen vor.

Lymphknotenonographie: Entzündlich vergrößerte Lymphknoten beidseits inguinal und zervikal bis 1,3 cm Durchmesser.

Augenärztliches Konsil: Rezidivierende Keratitis und Sicca-Symptomatik beidseits.

HNO-ärztliche Konsile: Ausgedehnte granulomatöse Veränderungen des Nasenseptums und der mittleren Muschel links mit teilweiser Einschmelzung des Septumknorpels. Endoskopisch Nachweis granulomatöser Wucherungen an Siebbein und Kieferhöhlenwand mit Knorpel- und Knochen Destruktion. Im Verlauf rasch fortschreitende Destruktion der Siebbeinwand innerhalb von 3 Tagen.

Lungenfunktionsdiagnostik, EKG, Echokardiographie und Abdomensonographie: unauffällig.

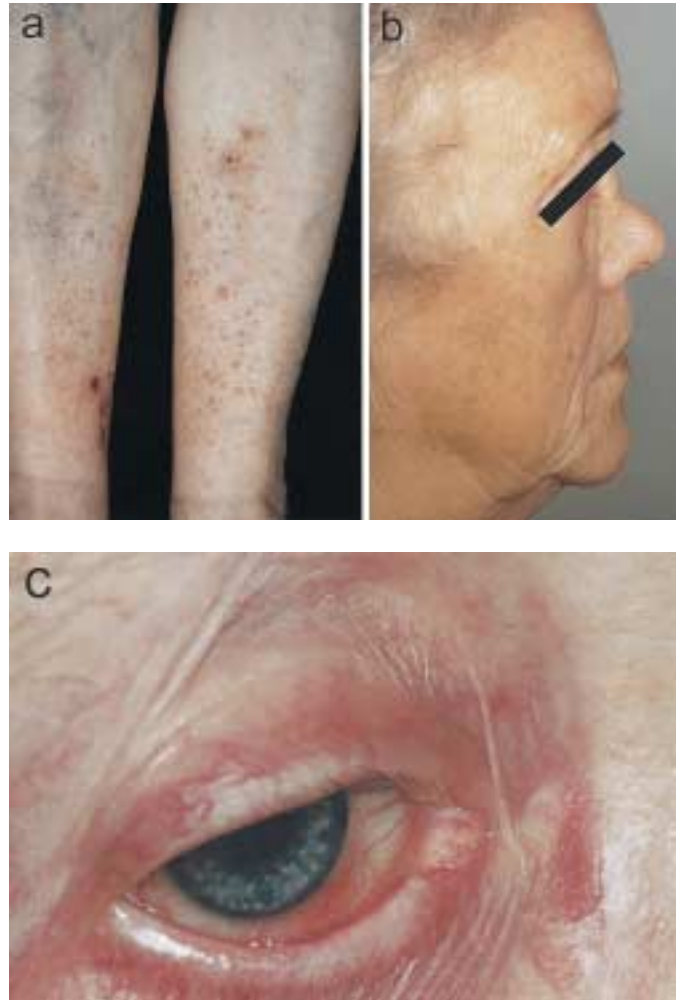


Abb. 1 a Palpable Purpura an den Unterschenkeln. b Sattelnase. c Konjunktivale Gefäßinjektion.

Labor

BKS 72/105 mm, CRP 47,9 mg/l, Hb 9,5 g/dl, Hk 28,7%, Erythrozyten 3,89 Mio./ μ l, Lymphozyten 16%, Fibrinogen 662 mg/dl.

Positive c-ANCA mit 60 U/l (Norm < 12 U/l).

Mikroalbuminurie von 189 mg/l und Gesamteiproteinausscheidung von 546 mg/d.

Normwerte für die übrigen Laborparameter. TPHA negativ, kein Nachweis von ANA, ENA, dsDNA-AK, p-ANCA, Cardiolipin-AK, Knorpel- und Kollagen-AK, Kryoglobulinen, Kälteagglutininen, Kryofibrinogen oder Rheumafaktor.

Histologie

1. Probenbiopsie aus der Nasenschleimhaut: Schwere ulzeröseitrige Rhinitis, eingestreut histiozytäre Riesenzellen (Abb. 2).
2. Probenbiopsie aus einem purpurischen Herd vom Unterschenkel: Vaskulitis mit fibrinoiden Ablagerungen und Leukozyten in den Gefäßwänden sowie einem peripheren eosinophilen-dominierten Infiltrat, diskreten Kerntrümmern und Erythrozytenaustritten (Abb. 3).

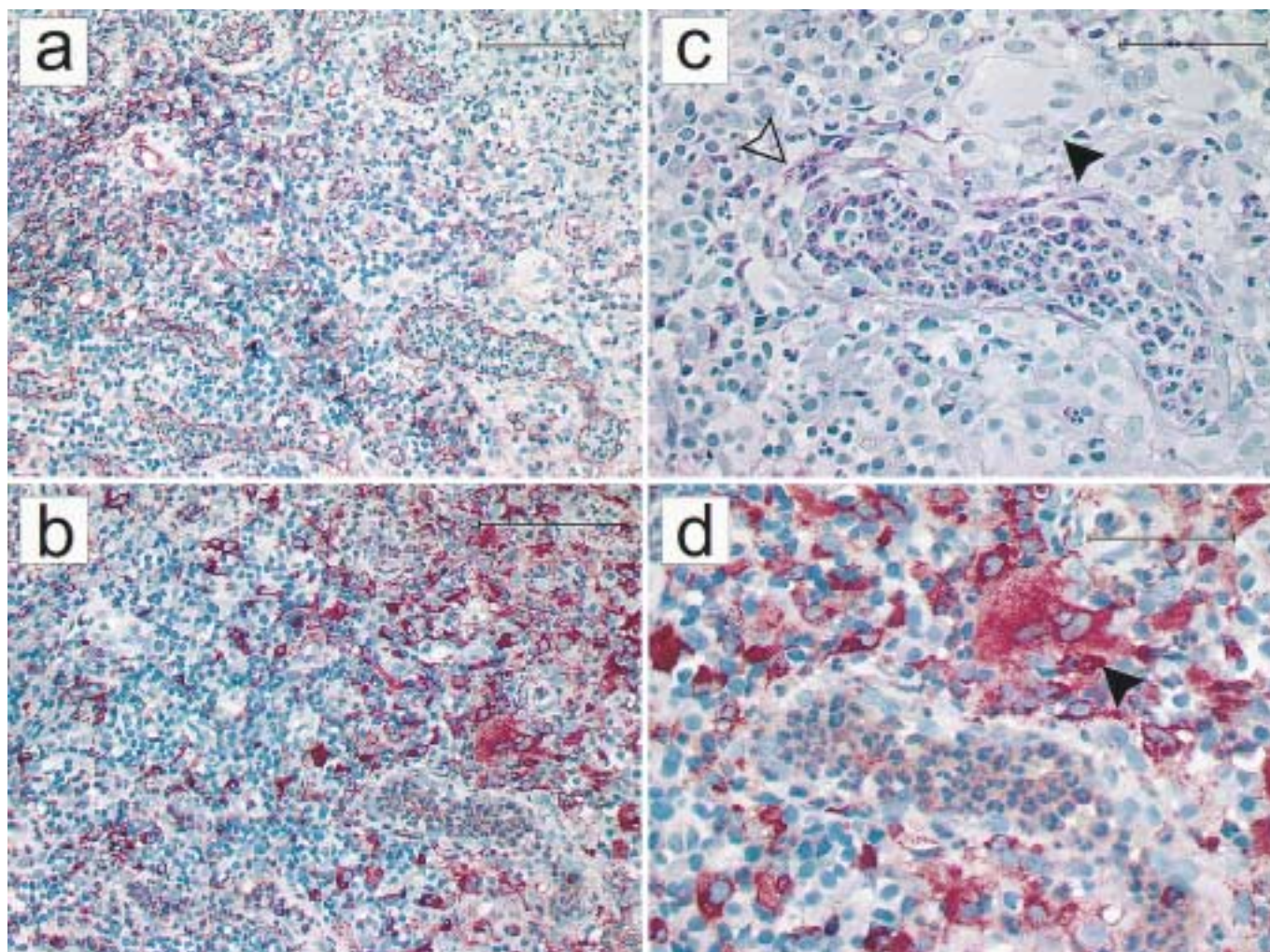


Abb. 2 Histologie einer Biopsie der Nasenschleimhaut. **a** Endotheldarstellung mit einem Anti-CD31 Antikörper (DAKO, Hamburg) und der APAAP-Technik. Links im Bild Kapillarproliferate. Das Bindegewebe ist massiv durchsetzt von einem Infiltrat aus Lymphozyten, Makrophagen, neutrophilen Granulozyten sowie wenigen eosinophilen Granulozyten und mehrkernigen Riesenzellen. Die Gefäße großteils prall gefüllt mit neutrophilen Granulozyten. **b** Die Markierung mit einem Anti-

CD68 Antikörper (DAKO) verdeutlicht einen größeren Anteil von Makrophagen im Infiltrat. Der Balken entspricht 100 μ m. **c** In der PAS-Färbung ist ein massiv mit neutrophilen Granulozyten gefülltes Gefäß mit geschwollenen Endothelzellen dargestellt. Der offene Pfeil markiert eine Diapedese von Granulozyten. Der geschlossene Pfeil weist auf eine mehrkernige Riesenzelle. **d** Ausschnitt von **c** mit CD 68-positiver mehrkerniger Riesenzelle. Der Balken entspricht 50 μ m.

Verlauf

Die Diagnose Morbus Wegener wurde anhand des klinischen Bildes und des Nachweises von c-ANCA gestellt. Die purpurischen Veränderungen an beiden Unterschenkeln konnten histologisch einer nekrotisierenden Vaskulitis der Hautkapillaren und -venolen zugeordnet werden. Aufgrund der rasch fortschreitenden Destruktion von Nase und Nasennebenhöhlen wurde eine Cyclophosphamid(Endoxan®)-Stoßtherapie, kombiniert mit einer oralen Prednisolon(Decortin H®)-Dauermedikation begonnen. Die initiale Prednisolondosis von 100 mg/d konnte im weiteren Verlauf auf 10 mg/d reduziert werden. Alle 4 Wochen erfolgt ein Cyclophosphamidstoß mit 1000 mg i.v. Unter dieser Behandlung fand keine weitere Progression statt, die kutane Vaskulitis heilte bereits nach dem ersten Zyklus weitgehend ab. Nach 4 Zyklen zeigte sich der beschriebene Lungenrundherd in der Größe rückläufig, ebenso die sichtbaren granulomatösen Wucherungen der Nasenschleimhaut. Der c-ANCA-Spiegel fiel auf 5,8 U/l ab, BKS und CRP waren rückläufig (48/86 mm bzw. 33,6 mg/l), ebenso die Gesamteiweißausscheidung im Urin (384 mg/d).

Diskussion

Die klinische Erstmanifestation eines Morbus Wegener betrifft zumeist die oberen und unteren Luftwege mit blutiger Rhinitis, Epistaxis, chronischer eitrig-otitis media sowie granulomatöser Obstruktion von Bronchien und Trachea [8]. Seltener sind Komplikationen wie Pneumothorax, Pleuraergüsse und Atelektasen [9].

Im weiteren Verlauf treten Allgemeinsymptome mit Fieber, Anämie, Gewichtsverlust und Arthralgien in den Vordergrund. Weitere Organmanifestationen stellen Skleritis, Uveitis, Neuritis multiplex und eine nekrotisierende, häufig rapid-progressive Glomerulonephritis dar [10]. Prognostisch entscheidend ist der Nierenbefall, der in 80–85% der Fälle beobachtet wird. Die mittlere Überlebenszeit bei unbehandelten Patienten wird mit 5 Monaten angegeben [22].

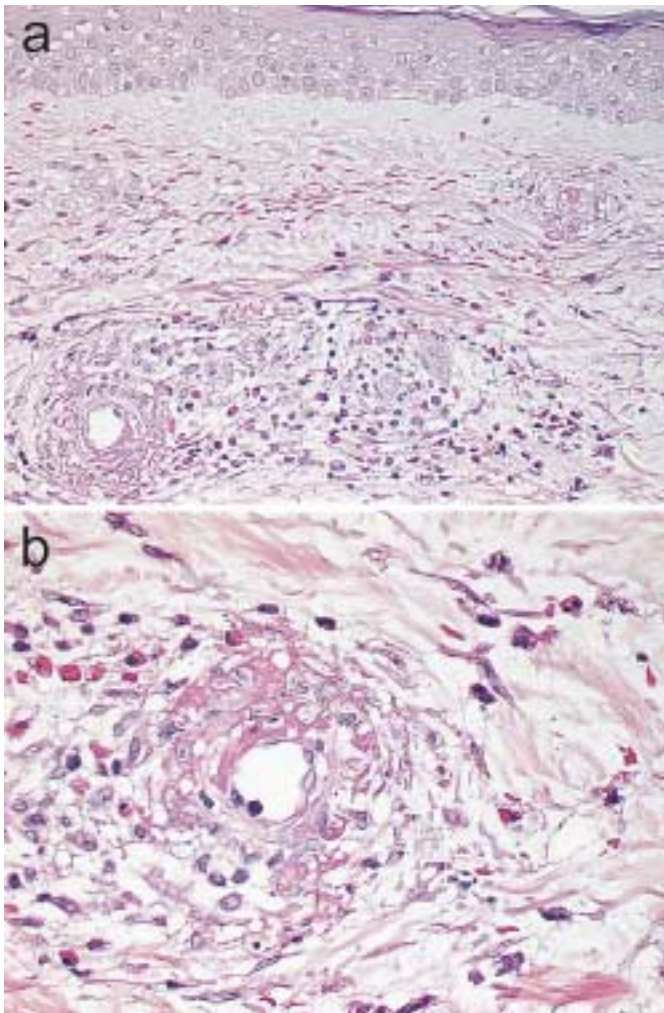


Abb. 3 Histologie einer Biopsie des rechten Unterschenkels. Es findet sich eine Vaskulitis der Kapillaren, postkapillärer Venolen und kleiner Arteriolen im Korium (a). Das perivaskuläre Infiltrat enthält viele eosinophile Granulozyten, zeigt jedoch kaum Leukozytoklasie (b).

Hautmanifestationen des M. Wegener finden sich in 20–50% der Fälle, gelegentlich ist der Hautbefund das erste Symptom. Sie umfassen Urtikariavaskulitis, Pyoderma gangraenosum-artige Ulzera variabler Lokalisation (Gesicht, Extremitäten, Rücken, Perineum) und eine Gingivahyperplasie. In ca. 16% der Fälle tritt das Vollbild der nekrotisierenden, granulomatösen Vaskulitis der Haut auf. Eine palpable Purpura bei leukozytoklastischer Vaskulitis ist eine seltenere Erstmanifestation [5]. Genaue Angaben zur Häufigkeit beim M. Wegener fehlen, in einer retrospektiven Analyse von 63 Patienten mit leukozytoklastischer Vaskulitis von Gyselbrecht et al. war jedoch in 2 Fällen die Ursache ein M. Wegener [11].

Die Diagnose beruht neben dem klinischen Bild auf den Laborbefunden und der Histologie.

Die Pathohistologie der Lunge ist durch Nekrosen mit einem Infiltrat aus eosinophilen Granulozyten, Lymphozyten und Plasmazellen sowie mehrkernigen Riesenzellen gekennzeichnet. Hinzu kommt eine leukozytoklastische Vaskulitis kleiner Arterien und Venen. Die Nierenbeteiligung äußert sich morphologisch bevorzugt als fokale nekrotisierende Glomerulonephritis.

Eine klassische leukozytoklastische Neutrophilen-Vaskulitis ausschließlich der Hautkapillaren und postkapillären Venolen ist selten. Bei unserer Patientin konnte bei klassischem klinischen Bild einer leukozytoklastischen Vaskulitis der kleinen Hautgefäße histologisch ebenfalls eine allerdings geringgradig ausgeprägte Leukozytoklasie nachgewiesen werden. Daneben dominierte ein lymphohistiozytäres Infiltrat mit auffallend vielen eosinophilen Granulozyten.

Ein weiteres histopathologisches Muster an der Haut kann in fokalen Nekrosen, fibrinoider Degeneration und Kernstaub ohne Gefäßbeteiligung bestehen. In derartigen paravaskulären Läsionen stellen in der Regel neutrophile Granulozyten den dominierenden Zelltyp dar, die Zahl der Eosinophilen ist variabel [2, 14].

Laborchemisch fallen in der Generalisationsphase stark erhöhte Entzündungsparameter, Leuko- und Thrombozytose sowie normo- bis mikrozytäre Anämie auf. Charakteristisch für den Morbus Wegener sind so genannte Anti-Neutrophilen-Zytoplasmatische-Antikörper gegen Proteinase 3 (PR3-ANCA), die aufgrund ihres zytoplasmatischen Fluoreszenzmusters auch c-ANCA genannt werden. Ihre Spezifität für den M. Wegener liegt bei 90–95%, ihre Sensitivität bei aktiver Krankheit bei 90% [8]. Ihr Titer korreliert mit der Krankheitsaktivität [15].

Die Ätiologie des M. Wegener ist ungeklärt. Eine autoimmune Pathogenese wird diskutiert [8, 12]. Welche Rolle die c-ANCA in der Pathogenese spielen, ist ebenfalls noch unklar. Möglicherweise sind antikörperabhängige zytotoxische Prozesse und eine antikörpervermittelte Zerstörung der Endothelzellen pathogenetisch bedeutsam [21]. Bakterielle Superantigene werden als Auslöser vermutet [6, 16, 17].

Differenzialdiagnostisch müssen andere primäre Vaskulitiden (Churg-Strauss-Syndrom, mikroskopische Polyangiitis, Panarteriitis nodosa) sowie andere granulomatöse Prozesse im oberen Respirationstrakt wie Sarkoidose und Tuberkulose sowie die lymphomatoide Granulomatose ausgeschlossen werden (s. Tab. 1) [10].

Tab. 1 Differenzialdiagnosen der Wegenerschen Granulomatose

Diagnose	Befunde
Panarteriitis nodosa (PAN)	ggf. c-ANCA (2–28%), ggf. positives HBs-Antigen (30–40%); nodöse Erytheme, Mikroaneurysmen, häufig Glomerulonephritis
mikroskopische Polyangiitis	p-ANCA; Glomerulonephritis, Sonderform der PAN?
Churg-Strauss-Syndrom	ggf. c- und p-ANCA (25–30%); allergisches Asthma, oft hohes IgE und Eosinophilie
Sarkoidose	histologisch sarkoidale Granulome, Anergie im Multitest Merieux, bei Lungenbeteiligung häufig ACE-Anstieg
Tuberkulose	ggf. positive Anamnese bezüglich Kontakt zu Tbc, Nachweis säurefester Stäbchen, Tuberkulintest nach Mendel-Mantoux positiv
Lymphomatoide Granulomatose	Granulome in Lunge, Niere, ZNS und weiteren Organen, histologisch neoplastische lymphomatoide Zellen mit Gefäßwandinfiltration

Therapiestandard der generalisierten Wegenerschen Granulomatose ist das so genannte Fauci-Schema (Cyclophosphamid 2 mg/kg/d + Prednisolon 1 mg/kg/d mit langsamer Reduktion der Steroiddosis über 6 bis 12 Monate) [4]. Bei Patienten mit geringerer Krankheitsaktivität und -ausdehnung sowie niedrigen c-ANCA-Titern wird, wie auch im vorgestellten Fall, nach dem so genannten Austin-Schema (Cyclophosphamid-Bolustherapie mit Cyclophosphamid 500–1000 mg/m² Körperoberfläche alle 3–4 Wochen + Prednisolon-Dauertherapie 1 mg/kg/d ausschleichend) behandelt [19]. Auch Methotrexat erwies sich in nicht lebensbedrohlichen Fällen als erfolgreich, muss jedoch mit im Mittel höheren Prednisolondosen kombiniert werden [13]. Cyclosporin A wurde bei Vorliegen anhaltender Zytopenien, die einen Cyclophosphamideinsatz verbieten, erfolgreich eingesetzt [20]. In Einzelfällen wurde über eine erfolgreiche antibiotische Behandlung mit Cotrimoxazol in der Initialphase der Wegenerschen Granulomatose berichtet [18]. Auch nach erfolgreicher Behandlung besteht eine hohe Rezidivneigung [3].

Der vorgestellte Fall zeigt, dass beim Morbus Wegener auch bei noch geringer klinischer Symptomatik und fehlenden Allgemeinbeschwerden bereits generalisiert aggressive granulomatöse Entzündungsprozesse ablaufen können. Auch sollte bei einem Vasculitis allergica-ähnlichen klinischen Bild trotz der Seltenheit einer Erstmanifestation in dieser Form ein Morbus Wegener in die differenzialdiagnostischen Überlegungen einbezogen werden. Die Verdachtsdiagnose wurde im geschilderten Fall durch rezidivierende Keratitiden sowie die rasche Entwicklung einer Sattelnase untermauert. Nach histologischer Sicherung der Diagnose, bestätigt durch den positiven Nachweis von c-ANCA, konnte bei unserer Patientin durch eine rasche adäquate Therapie eine Remission erzeugt werden.

Literatur

- Anderson G, Coles E, Crabe M, Doubles AC, Gibbs AR, Geddes DM, Peel ET, Wood JB. Wegener's granulomatosis: A series of 265 british cases seen between 1975 and 1985. A report by a subcommittee. *Q J Med* 1992; 83: 427–438
- Barksdale SK, Halahan CW, Kerr S, et al. Cutaneous pathology in Wegener's granulomatosis. A clinicopathologic study of 75 biopsies in 46 patients. *Am J Surg Pathol* 1995; 19: 161–172
- Bohn T, Hunstein W, Ho AD. Langzeitbeobachtungen bei M. Wegener. *DMW* 1985; 110: 642–644
- Fauci AS, Haynes BF, Katz P, Wolff SM. Wegener's granulomatosis: prospective clinical and therapeutic experience with 85 patients for 21 years. *Ann Intern Med* 1983; 98: 76–78
- Frances C, Huong Du LT, Piette JC, Saada V, Boisnic S, Wechsler B, Bletty O, Godeau P. Wegener's granulomatosis – Dermatological manifestations in 75 cases with clinicopathologic correlation. *Arch Dermatol* 1994; 130: 861–867
- George J, Levy Y, Kallenberg CG, Shoenfeld Y. Infections and Wegener's granulomatosis – a cause and effect relationship? *QJM* 1997; 90: 367–373
- Godman GC, Churg J. Wegener's granulomatosis: Pathology and review of the literature. *Arch Pathol* 1954; 58: 533
- de Groot K, Schnabel A, Gross WL. ANCA assoziierte Vasculitiden (Wegener-Granulomatose, Churg-Strauss-Syndrom, Mikroskopische Polyangiitis) 2. Diagnostisches Procedere. *Z Rheumatol* 1995; 54: 291–302
- Geissler N, Schellong S, Putzki H, Alexander K. Der isolierte Lungenrundherd als Hinweis auf eine Wegener-Granulomatose. *Zentr Bl Chir* 1992; 117: 294–296
- Gross W, Reinhold-Keller E. ANCA-assoziierte Vaskulitiden (Wegener-Granulomatose, Churg-Strauss-Syndrom, Mikroskopische Polyangiitis) 1. Systematik, Pathogenese und Klinik. *Z Rheumatol* 1995; 54: 279–290
- Gyselbrecht L, De Keyser F, Ongenaë K, Naeyaert JM, Praet M, Veys EM. Etiological factors and underlying conditions in patients with leukocytoclastic vasculitis. *Clin Exp Rheum* 1996; 6: 665–668
- Hoffman GS, Kerr GS, Leavitt RY, Hallahan CW, Lebovics RS, Travis WD, Rottem M, Fauci AS. Wegener's granulomatosis: an analysis of 158 patients. *Ann Intern Med* 1992; 116: 488–498
- Hoffman GS, Leavitt RY, Kerr GS, Fauci AS. The treatment of Wegener's granulomatosis with glucocorticoids and methotrexate. *Arthritis Rheum* 1992; 35: 1322–1329
- Mangold MC, Calen JP. Cutaneous leukocytoclastic vasculitis associated with active Wegener's granulomatosis. *J Am Acad Dermatol* 1992; 26: 579–584
- Nölle B, Specks U, Lüdemann J, Rohrbach MS, DeRemee RA, Gross WL. Anticytoplasmatic Autoantibodies: Their immunodiagnostic value in Wegener's granulomatosis. *Ann Intern Med* 1989; 111: 28–40
- Pinching AJ, Rees AJ, Pussell BA, Lockwood CM, Mitchinson RS, Peters DK. Relapses in Wegener's granulomatosis: the role of infection. *Br Med J* 1980; 281: 836–838
- Stegemann CA, Cohen Tevaert JW, Manson WL, Kallenberg CGM. Chronic nasal carriage of staphylococcus aureus in Wegener's granulomatosis: identification of a subgroup more prone to relapses. *Ann Intern Med* 1994; 120: 12–17
- Reinhold-Keller E, Handrock K, Heller M, Rudert H, Duncker G, Gross WL. The response to trimethoprim-sulfamethoxazol (T/S) in Wegener's granulomatosis (WG) depends on the phase of disease. *Arthritis Rheum* 1994; 37: 353
- Reinhold-Keller E, Kekow J, Schnabel A, Schmitt WH, Heller M, Beigel A, Duncker G, Gross WL. Influence of disease manifestations and antineutrophil cytoplasmic antibody titer on the response to pulse cyclophosphamid in Wegener's granulomatosis. *Arthritis Rheum* 1994; 37: 919–924
- Reinhold-Keller E, Tatsis E, Gross WL. ANCA-assoziierte Vaskulitiden (Wegener-Granulomatose, Churg-Strauss-Syndrome, Mikroskopische Polyangiitis) 3. Therapeutisches Procedere. *Z Rheumatol* 1995; 54: 303–309
- Savage COS, Pottinger BE, Gaskin G, Lockwood CM, Pusey CD. Vascular damage in Wegener's granulomatosis and microscopic polyarteriitis: Presence of anti-endothelial cell antibodies and their relation to antineutrophil cytoplasm antibodies. *Clin Exp Immunol* 1991; 85: 14–19
- Walton EW. Giant cell granuloma of the respiratory tract (Wegener's granulomatosis). *BMJ* 1958; 2: 265–270
- Wegener F. Über eine eigenartige rhinogene Granulomatose mit besonderer Beteiligung des Arteriensystems und der Nieren. *Beitr Pathol Anat* 1939; 102: 36–68