

## Pseudo-Acanthosis nigricans bei einem 12 Jahre alten Jungen nach Nierentransplantation

Ch. v. Schnakenburg<sup>1</sup>, B. Enke<sup>1</sup>, K. Jürgens<sup>2</sup>, G. Offner

<sup>1</sup> Zentrum für Kinderheilkunde, Abt. für Nieren- und Stoffwechselkrankheiten, Medizinische Hochschule Hannover

<sup>2</sup> Hautklinik, Universitätskrankenhaus Eppendorf, Hamburg

### Zusammenfassung

Hautveränderungen unter immunsuppressiver Therapie bedürfen einer spezifischen Diagnostik. Wir stellen den Fall eines 12 Jahre alten Jungen vor, der sich 3 Monate nach Nierentransplantation mit einer Pseudo-Acanthosis nigricans vorstellte.

### Pseudo-Acanthosis nigricans in a 12 year old boy after kidney transplantation

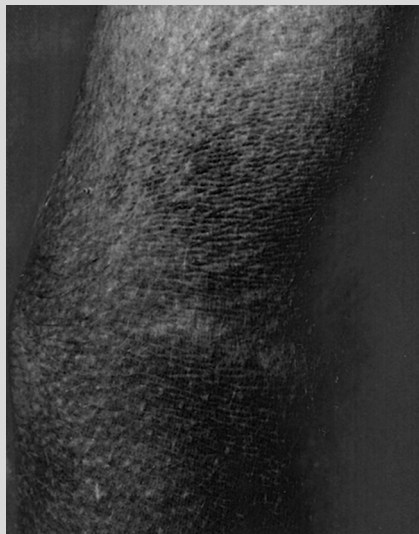Cutaneous lesions under immunosuppressive therapy require a specific diagnostic approach. We present the case of a 12 year old boy who developed pseudo-acanthosis nigricans 3 months after renal transplantation.

### Anamnese

Ein 12-jähriger Junge stellte sich 3 Monate nach erfolgreicher Nierentransplantation im Rahmen einer Routinekontrolle mit bräunlich-schmutzigen Hautveränderungen an mechanisch stärker exponierten Arealen vor, die zum Teil durch Waschen abgeburstet worden waren. Als Grunderkrankung der vorherigen Niereninsuffizienz lag eine obstruktive Uropathie vor, als deren Ursache Urethralklappen im Säuglingsalter problemlos endoskopisch entfernt worden waren.

### Untersuchungsbefund

12 Jahre alter Junge in gutem Allgemein- und Ernährungszustand, Gewicht 41 kg (P 25), Länge 156 cm (P 25). Internistischer Untersuchungsbefund unauffällig bis auf leichte Hypertrichose und reizlose Narbe nach Nierentransplantation im rechten Unterbauch. Bräunliche, unscharf begrenzte, leicht erhabene Hautveränderungen im Bereich der Armbeugen, des Halses sowie periumbilikal (Abb. 1). Kein Juckreiz und keine Kratzspuren. Keine Lymphadenopathie.



**Abb. 1** Hautbefund 3 Monate nach Nierentransplantation: schmutzig-bräunliche Hyperpigmentierung in der Ellenbeuge.

### Labor

Unauffälliges Differenzialblutbild, negative Infektparameter, eingeschränkte GFR mit 40 ml/min/1,73 m<sup>2</sup> (S-Kreatinin 1,6 mg/dl). Normalwerte für Nüchternblutzucker, HbA<sub>1c</sub> und C-Peptid, leicht erhöhtes Nüchtern-Insulin (32 mU/l, bei Kontrolle normal), unauffälliger oraler Glukose-Toleranztest mit adäquatem Insulinanstieg auf 180 mU/l nach 30 Minuten. Ciclosporin-Talspiegel um 150 ng/ml bei einer Dosis von 150 mg/m<sup>2</sup> in 2 Einzelgaben. Die weitere Medikation bestand aus Prednisolon (4 mg/m<sup>2</sup>) sowie Metoprolol, Dihydralazin und Clonidin zur Einstellung eines arteriellen Hypertonus.

### Therapie und Verlauf

Im Rahmen einer Nephrektomie der Eigennieren konnte in Narkose eine Biopsie der Hautläsionen aus der Nähe der Transplantatnarbe entnommen werden, mit der die Verdachtsdiagnose einer Pseudo-Acanthosis nigricans bestätigt werden konnte (Abb. 2).



**Abb. 2** Histologischer Befund: Epidermale Papillomatose mit milder Acanthose sowie Orthohyperkeratose.

## Pseudo-Acanthosis nigricans bei einem 12 Jahre alten Jungen nach Nierentransplantation

Ch. v. Schnakenburg<sup>1</sup>, B. Enke<sup>1</sup>, K. Jürgens<sup>2</sup>, G. Offner

<sup>1</sup> Zentrum für Kinderheilkunde, Abt. für Nieren- und Stoffwechselkrankheiten, Medizinische Hochschule Hannover

<sup>2</sup> Hautklinik, Universitätskrankenhaus Eppendorf, Hamburg

### Zusammenfassung

Hautveränderungen unter immunsuppressiver Therapie bedürfen einer spezifischen Diagnostik. Wir stellen den Fall eines 12 Jahre alten Jungen vor, der sich 3 Monate nach Nierentransplantation mit einer Pseudo-Acanthosis nigricans vorstellte.

### Pseudo-Acanthosis nigricans in a 12 year old boy after kidney transplantation

Cutaneous lesions under immunosuppressive therapy require a specific diagnostic approach. We present the case of a 12 year old boy who developed pseudo-acanthosis nigricans 3 months after renal transplantation.

### Anamnese

Ein 12-jähriger Junge stellte sich 3 Monate nach erfolgreicher Nierentransplantation im Rahmen einer Routinekontrolle mit bräunlich-schmutzigen Hautveränderungen an mechanisch stärker exponierten Arealen vor, die zum Teil durch Waschen abgeburstet worden waren. Als Grunderkrankung der vorherigen Niereninsuffizienz lag eine obstruktive Uropathie vor, als deren Ursache Urethralklappen im Säuglingsalter problemlos endoskopisch entfernt worden waren.

### Untersuchungsbefund

12 Jahre alter Junge in gutem Allgemein- und Ernährungszustand, Gewicht 41 kg (P 25), Länge 156 cm (P 25). Internistischer Untersuchungsbefund unauffällig bis auf leichte Hypertrichose und reizlose Narbe nach Nierentransplantation im rechten Unterbauch. Bräunliche, unscharf begrenzte, leicht erhabene Hautveränderungen im Bereich der Armbeugen, des Halses sowie periumbilikal (Abb. 1). Kein Juckreiz und keine Kratzspuren. Keine Lymphadenopathie.

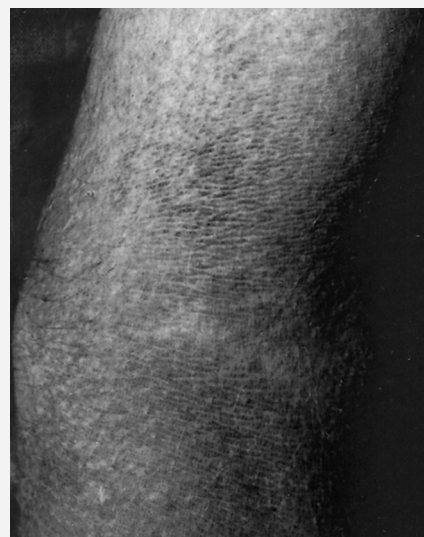

Abb. 1 Hautbefund 3 Monate nach Nierentransplantation: schmutzig-bräunliche Hyperpigmentierung in der Ellenbeuge.

### Labor

Unauffälliges Differenzialblutbild, negative Infektparameter, eingeschränkte GFR mit 40 ml/min/1,73 m<sup>2</sup> (S-Kreatinin 1,6 mg/dl). Normalwerte für Nüchternblutzucker, HbA<sub>1c</sub> und C-Peptid, leicht erhöhtes Nüchtern-Insulin (32 mU/l, bei Kontrolle normal), unauffälliger oraler Glukose-Toleranztest mit adäquatem Insulinanstieg auf 180 mU/l nach 30 Minuten. Ciclosporin-Talspiegel um 150 ng/ml bei einer Dosis von 150 mg/m<sup>2</sup> in 2 Einzelgaben. Die weitere Medikation bestand aus Prednisolon (4 mg/m<sup>2</sup>) sowie Metoprolol, Dihydralazin und Clonidin zur Einstellung eines arteriellen Hypertonus.

### Therapie und Verlauf

Im Rahmen einer Nephrektomie der Eigennieren konnte in Narkose eine Biopsie der Hautläsionen aus der Nähe der Transplantatnarbe entnommen werden, mit der die Verdachtsdiagnose einer Pseudo-Acanthosis nigricans bestätigt werden konnte (Abb. 2).

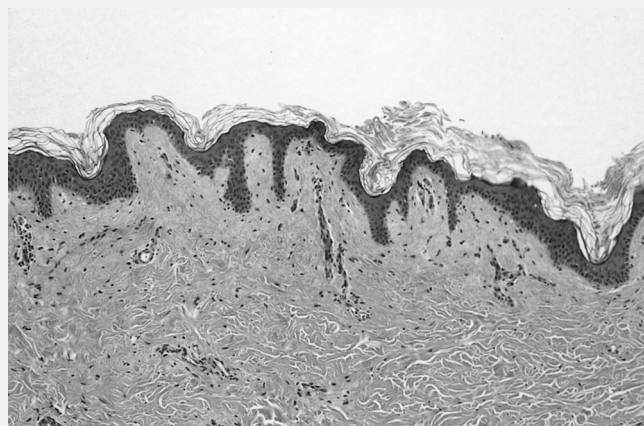


Abb. 2 Histologischer Befund: Epidermale Papillomatose mit milder Acanthose sowie Orthohyperkeratose.

**Zusammenfassung**

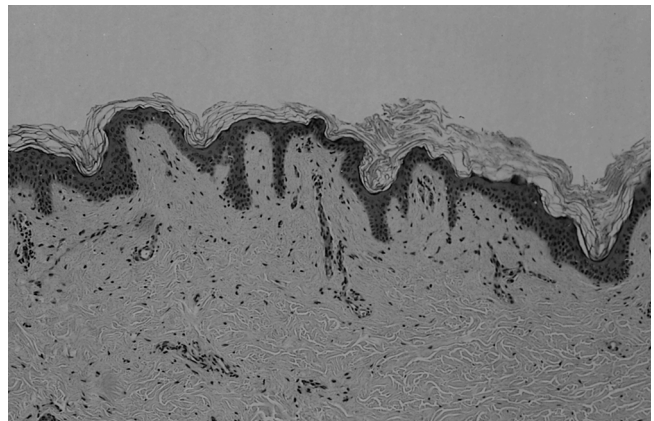
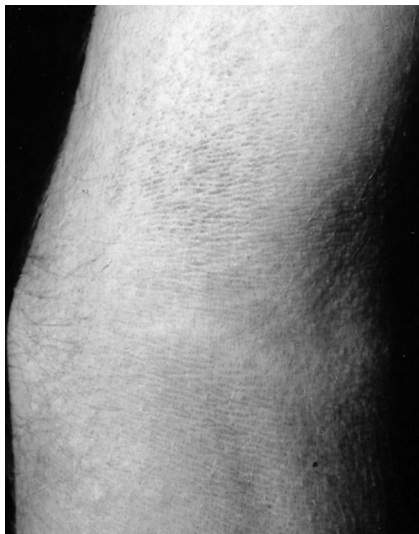**Pseudo-Acanthosis nigricans in a 12 year old boy after kidney transplantation**

**Anamnese**

**Labor**

**Untersuchungsbefund**

**Therapie und Verlauf**



## Pseudo-Acanthosis nigricans bei einem 12 Jahre alten Jungen nach Nierentransplantation

Ch. v. Schnakenburg<sup>1</sup>, B. Enke<sup>1</sup>, K. Jürgens<sup>2</sup>, G. Offner

<sup>1</sup> Zentrum für Kinderheilkunde, Abt. für Nieren- und Stoffwechselkrankheiten, Medizinische Hochschule Hannover

<sup>2</sup> Hautklinik, Universitätskrankenhaus Eppendorf, Hamburg

### Zusammenfassung

Hautveränderungen unter immunsuppressiver Therapie bedürfen einer spezifischen Diagnostik. Wir stellen den Fall eines 12 Jahre alten Jungen vor, der sich 3 Monate nach Nierentransplantation mit einer Pseudo-Acanthosis nigricans vorstellte.

### Pseudo-Acanthosis nigricans in a 12 year old boy after kidney transplantation

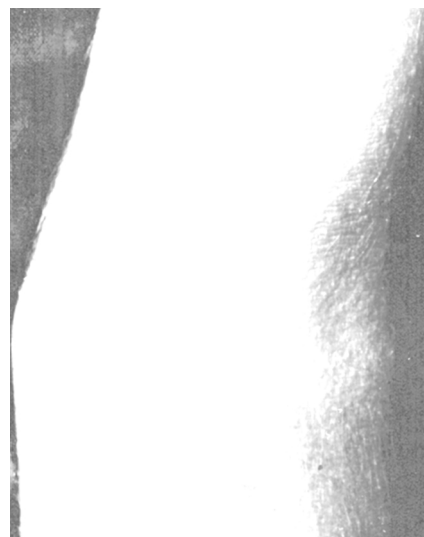Cutaneous lesions under immunosuppressive therapy require a specific diagnostic approach. We present the case of a 12 year old boy who developed pseudo-acanthosis nigricans 3 months after renal transplantation.

### Anamnese

Ein 12-jähriger Junge stellte sich 3 Monate nach erfolgreicher Nierentransplantation im Rahmen einer Routinekontrolle mit bräunlich-schmutzigen Hautveränderungen an mechanisch stärker exponierten Arealen vor, die zum Teil durch Waschen abgeburstet worden waren. Als Grunderkrankung der vorherigen Niereninsuffizienz lag eine obstruktive Uropathie vor, als deren Ursache Urethralklappen im Säuglingsalter problemlos endoskopisch entfernt worden waren.

### Untersuchungsbefund

12 Jahre alter Junge in gutem Allgemein- und Ernährungszustand, Gewicht 41 kg (P 25), Länge 156 cm (P 25). Internistischer Untersuchungsbefund unauffällig bis auf leichte Hypertrichose und reizlose Narbe nach Nierentransplantation im rechten Unterbauch. Bräunliche, unscharf begrenzte, leicht erhabene Hautveränderungen im Bereich der Armbeugen, des Halses sowie periumbilikal (Abb. 1). Kein Juckreiz und keine Kratzspuren. Keine Lymphadenopathie.



**Abb. 1** Hautbefund 3 Monate nach Nierentransplantation: schmutzig-bräunliche Hyperpigmentierung in der Ellenbeuge.

### Labor

Unauffälliges Differenzialblutbild, negative Infektparameter, eingeschränkte GFR mit 40 ml/min/1,73 m<sup>2</sup> (S-Kreatinin 1,6 mg/dl). Normalwerte für Nüchternblutzucker, HbA<sub>1c</sub> und C-Peptid, leicht erhöhtes Nüchtern-Insulin (32 mU/l, bei Kontrolle normal), unauffälliger oraler Glukose-Toleranztest mit adäquatem Insulinanstieg auf 180 mU/l nach 30 Minuten. Ciclosporin-Talspiegel um 150 ng/ml bei einer Dosis von 150 mg/m<sup>2</sup> in 2 Einzelgaben. Die weitere Medikation bestand aus Prednisolon (4 mg/m<sup>2</sup>) sowie Metoprolol, Dihydralazin und Clonidin zur Einstellung eines arteriellen Hypertonus.

### Therapie und Verlauf

Im Rahmen einer Nephrektomie der Eigennieren konnte in Narkose eine Biopsie der Hautläsionen aus der Nähe der Transplantatnarbe entnommen werden, mit der die Verdachtsdiagnose einer Pseudo-Acanthosis nigricans bestätigt werden konnte (Abb. 2).

**Abb. 2** Histologischer Befund: Epidermale Papillomatose mit milder Acanthose sowie Orthohyperkeratose.

Unter einer keratolytischen Therapie mit 10% Natrium-Chlorat verschwanden die Hautveränderungen innerhalb von wenigen Tagen. Allerdings kam es in den folgenden 2 Jahren, besonders im Winter bei geringerer Sonnenexposition, zu milden Rezidiven, die jeweils rasch auf dieselbe Therapie ansprachen. Hinweise für eine prädiabetische Stoffwechsellage oder für lymphoproliferative Erkrankungen ergaben sich auch im Langzeitverlauf nicht.

### Diagnose

Pseudo-Acanthosis nigricans unter immunsuppressiver Therapie.

### Kommentar

Klinisch werden verschiedene Formen der Acanthosis nigricans unterschieden: eine benigne oder juvenile Form mit unregelmäßiger dominanter Vererbung; eine maligne, paraneoplastische Form, die häufig mit Adenokarzinomen bei Erwachsenen assoziiert ist; syndromatische Formen wie bei Hirschowitz- oder Rabson-Medenhall-Syndrom und polyzystischen Ovarien; mit Übergewicht assoziierte sowie Medikamenten-induzierte Formen nach Einnahme von Nikotinamid, Stilboestrol, Folsäureantagonisten und Immunsuppressiva [1]. Im deutschsprachigen Schrifttum werden die letztgenannten erworbenen Formen als Pseudo-Acanthosis nigricans bezeichnet [2]. Die Prävalenz der Acanthosis nigricans unterscheidet sich wesentlich in verschiedenen ethnischen Gruppen. Sie ist am niedrigsten bei Mitteleuropäern (0,5%) und am höchsten bei einigen nordamerikanischen Indianerstämmen (30–40%) [3]. Acanthosis nigricans ist als wesentlicher Marker für Hyperinsulinismus und Typ-II-Diabetes mellitus beschrieben worden [4].

Histologische Untersuchungen zeigen wie im vorgestellten Fall eine Hyperkeratose, epidermale Papillomatose und milde Akanthose [5]. Nahezu in allen Fällen sind die betroffenen Hautstellen gegenüber vermehrter mechanischer Belastung durch Kleidung oder Hautfalten exponiert. Als Ursache für die Hautveränderungen wird eine verminderte Viskosität der Extrazellulärmatrix durch veränderte Glykosaminoglykane diskutiert [6].

Die immunsuppressive Therapie mit Steroiden und Ciclosporin A ist ein bekannter Risikofaktor, einen Diabetes mellitus zu entwickeln [7,8]. Hinweise dafür ergaben sich bei dem vorgestellten Patienten jedoch auch bei wiederholten Untersuchungen im Langzeitverlauf nicht. Wir spekulieren, dass die Acanthosis nigricans durch die initial nach Nierentransplantation höheren Steroidgaben (Prednisolon 60 mg/m<sup>2</sup>) ausgelöst und durch die Therapie mit Ciclosporin A unterhalten werden. Insgesamt haben wir in den vergangenen 2 Jahren noch bei zwei weiteren nierentransplantierten Jugendlichen identische Verläufe über einen Zeitraum von mehreren Monaten beobachtet, ohne dass sich Hinweise für eine gestörte Glukosetoleranz oder Malignität nachweisen ließen.

### Literatur

- <sup>1</sup> Schwartz RA, Janniger CK. Childhood acanthosis nigricans. *Cutis* 1995; 55: 337–341
- <sup>2</sup> Schmoeckel C. Lexikon und Differentialdiagnose der Dermatologie, 5. Aufl. Thieme, Stuttgart 1994; 88–99
- <sup>3</sup> Stuart CA, Gilkinson CR, Smith MM, Bosma AM, Keenan BS, Nagamani M. Acanthosis nigricans as a risk factor for non-insulin dependent diabetes mellitus. *Clin Pediatr* 1998; 37: 73–79
- <sup>4</sup> Brockow K, Steinkraus V, Rinninger F, Abeck D, Ring J. Acanthosis nigricans: a marker for hyperinsulinemia. *Pediatr Dermatol* 1995; 12: 323–326
- <sup>5</sup> Lang E, Schmidt R. Beziehungen zwischen Acanthosis nigricans benigna und Pseudoacanthosis nigricans. *Hautarzt* 1982; 33: 640–645
- <sup>6</sup> Stone OJ. Acanthosis nigricans – decreased extracellular matrix viscosity: cancer, obesity, diabetes, corticosteroids, somatotropin. *Med Hypotheses* 1993; 49: 154–157
- <sup>7</sup> Fennell RS, Van Deusen J, Riley WJ. Steroid-induced diabetes in pediatric renal transplant recipients. *Int J Pediatr Nephrol* 1983; 4: 103–107
- <sup>8</sup> Yamamoto H, Akazawa S, Yamaguchi Y, Yokota A, Yamasaki H, Nakanishi T, Tahara D, Matsuya F, Saito Y, Nagataki S. Effects of cyclosporin A and low dosages of steroid on posttransplantation diabetes in kidney transplant recipients. *Diabetes Care* 1991; 14: 867–870

Dr. med. Christian v. Schnakenburg

Zentrum für Kinderheilkunde  
Medizinische Hochschule Hannover  
30623 Hannover

E-mail: c.schnakenburg@web.de

Unter einer keratolytischen Therapie mit 10% Natrium-Chlorat verschwanden die Hautveränderungen innerhalb von wenigen Tagen. Allerdings kam es in den folgenden 2 Jahren, besonders im Winter bei geringerer Sonnenexposition, zu milden Rezidiven, die jeweils rasch auf dieselbe Therapie ansprachen. Hinweise für eine prädiabetische Stoffwechsellage oder für lymphoproliferative Erkrankungen ergaben sich auch im Langzeitverlauf nicht.

## Diagnose

Pseudo-Acanthosis nigricans unter immunsuppressiver Therapie.

## Kommentar

Klinisch werden verschiedene Formen der Acanthosis nigricans unterschieden: eine benigne oder juvenile Form mit unregelmäßiger dominanter Vererbung; eine maligne, paraneoplastische Form, die häufig mit Adenokarzinomen bei Erwachsenen assoziiert ist; syndromatische Formen wie bei Hirschowitz- oder Rabson-Medenhall-Syndrom und polyzystischen Ovarien; mit Übergewicht assoziierte sowie Medikamenten-induzierte Formen nach Einnahme von Nikotinamid, Stilboestrol, Folsäureantagonisten und Immunsuppressiva [1]. Im deutschsprachigen Schrifttum werden die letztgenannten erworbenen Formen als Pseudo-Acanthosis nigricans bezeichnet [2]. Die Prävalenz der Acanthosis nigricans unterscheidet sich wesentlich in verschiedenen ethnischen Gruppen. Sie ist am niedrigsten bei Mitteleuropäern (0,5%) und am höchsten bei einigen nordamerikanischen Indianerstämmen (30–40%) [3]. Acanthosis nigricans ist als wesentlicher Marker für Hyperinsulinismus und Typ-II-Diabetes mellitus beschrieben worden [4].

Histologische Untersuchungen zeigen wie im vorgestellten Fall eine Hyperkeratose, epidermale Papillomatose und milde Akanthose [5]. Nahezu in allen Fällen sind die betroffenen Hautstellen gegenüber vermehrter mechanischer Belastung durch Kleidung oder Hautfalten exponiert. Als Ursache für die Hautveränderungen wird eine verminderte Viskosität der Extrazellulärmatrix durch veränderte Glykosaminoglykane diskutiert [6].

Die immunsuppressive Therapie mit Steroiden und Ciclosporin A ist ein bekannter Risikofaktor, einen Diabetes mellitus zu entwickeln [7,8]. Hinweise dafür ergaben sich bei dem vorgestellten Patienten jedoch auch bei wiederholten Untersuchungen im Langzeitverlauf nicht. Wir spekulieren, dass die Acanthosis nigricans durch die initial nach Nierentransplantation höheren Steroidgaben (Prednisolon 60 mg/m<sup>2</sup>) ausgelöst und durch die Therapie mit Ciclosporin A unterhalten werden. Insgesamt haben wir in den vergangenen 2 Jahren noch bei zwei weiteren nierentransplantierten Jugendlichen identische Verläufe über einen Zeitraum von mehreren Monaten beobachtet, ohne dass sich Hinweise für eine gestörte Glukosetoleranz oder Malignität nachweisen ließen.

## Literatur

- <sup>1</sup> Schwartz RA, Janniger CK. Childhood acanthosis nigricans. *Cutis* 1995; 55: 337–341
- <sup>2</sup> Schmoeckel C. Lexikon und Differentialdiagnose der Dermatologie, 5. Aufl. Thieme, Stuttgart 1994; 88–99
- <sup>3</sup> Stuart CA, Gilkinson CR, Smith MM, Bosma AM, Keenan BS, Nagamani M. Acanthosis nigricans as a risk factor for non-insulin dependent diabetes mellitus. *Clin Pediatr* 1998; 37: 73–79
- <sup>4</sup> Brockow K, Steinkraus V, Rinninger F, Abeck D, Ring J. Acanthosis nigricans: a marker for hyperinsulinemia. *Pediatr Dermatol* 1995; 12: 323–326
- <sup>5</sup> Lang E, Schmidt R. Beziehungen zwischen Acanthosis nigricans benigna und Pseudoacanthosis nigricans. *Hautarzt* 1982; 33: 640–645
- <sup>6</sup> Stone OJ. Acanthosis nigricans – decreased extracellular matrix viscosity: cancer, obesity, diabetes, corticosteroids, somatropin. *Med Hypotheses* 1993; 49: 154–157
- <sup>7</sup> Fennell RS, Van Deusen J, Riley WJ. Steroid-induced diabetes in pediatric renal transplant recipients. *Int J Pediatr Nephrol* 1983; 4: 103–107
- <sup>8</sup> Yamamoto H, Akazawa S, Yamaguchi Y, Yokota A, Yamasaki H, Nakanishi T, Tahara D, Matsuya F, Saito Y, Nagataki S. Effects of cyclosporin A and low dosages of steroid on posttransplantation diabetes in kidney transplant recipients. *Diabetes Care* 1991; 14: 867–870

Dr. med. Christian v. Schnakenburg

Zentrum für Kinderheilkunde  
Medizinische Hochschule Hannover  
30623 Hannover  
E-mail: c.schnakenburg@web.de

**Literatur**

**Diagnose**

**Kommentar**

Unter einer keratolytischen Therapie mit 10% Natrium-Chlorat verschwanden die Hautveränderungen innerhalb von wenigen Tagen. Allerdings kam es in den folgenden 2 Jahren, besonders im Winter bei geringerer Sonnenexposition, zu milden Rezidiven, die jeweils rasch auf dieselbe Therapie ansprachen. Hinweise für eine prädiabetische Stoffwechsellage oder für lymphoproliferative Erkrankungen ergaben sich auch im Langzeitverlauf nicht.

### Diagnose

Pseudo-Acanthosis nigricans unter immunsuppressiver Therapie.

### Kommentar

Klinisch werden verschiedene Formen der Acanthosis nigricans unterschieden: eine benigne oder juvenile Form mit unregelmäßiger dominanter Vererbung; eine maligne, paraneoplastische Form, die häufig mit Adenokarzinomen bei Erwachsenen assoziiert ist; syndromatische Formen wie bei Hirschowitz- oder Rabson-Medenhall-Syndrom und polyzystischen Ovarien; mit Übergewicht assoziierte sowie Medikamenten-induzierte Formen nach Einnahme von Nikotinamid, Stilboestrol, Folsäureantagonisten und Immunsuppressiva [1]. Im deutschsprachigen Schrifttum werden die letztgenannten erworbenen Formen als Pseudo-Acanthosis nigricans bezeichnet [2]. Die Prävalenz der Acanthosis nigricans unterscheidet sich wesentlich in verschiedenen ethnischen Gruppen. Sie ist am niedrigsten bei Mitteleuropäern (0,5%) und am höchsten bei einigen nordamerikanischen Indianerstämmen (30–40%) [3]. Acanthosis nigricans ist als wesentlicher Marker für Hyperinsulinismus und Typ-II-Diabetes mellitus beschrieben worden [4].

Histologische Untersuchungen zeigen wie im vorgestellten Fall eine Hyperkeratose, epidermale Papillomatose und milde Akanthose [5]. Nahezu in allen Fällen sind die betroffenen Hautstellen gegenüber vermehrter mechanischer Belastung durch Kleidung oder Hautfalten exponiert. Als Ursache für die Hautveränderungen wird eine verminderte Viskosität der Extrazellulärmatrix durch veränderte Glykosaminoglykane diskutiert [6].

Die immunsuppressive Therapie mit Steroiden und Ciclosporin A ist ein bekannter Risikofaktor, einen Diabetes mellitus zu entwickeln [7,8]. Hinweise dafür ergaben sich bei dem vorgestellten Patienten jedoch auch bei wiederholten Untersuchungen im Langzeitverlauf nicht. Wir spekulieren, dass die Acanthosis nigricans durch die initial nach Nierentransplantation höheren Steroidgaben (Prednisolon 60 mg/m<sup>2</sup>) ausgelöst und durch die Therapie mit Ciclosporin A unterhalten werden. Insgesamt haben wir in den vergangenen 2 Jahren noch bei zwei weiteren nierentransplantierten Jugendlichen identische Verläufe über einen Zeitraum von mehreren Monaten beobachtet, ohne dass sich Hinweise für eine gestörte Glukosetoleranz oder Malignität nachweisen ließen.

### Literatur

- 1 Schwartz RA, Janniger CK. Childhood acanthosis nigricans. *Cutis* 1995; 55: 337–341
- 2 Schmoeckel C. Lexikon und Differentialdiagnose der Dermatologie, 5. Aufl. Thieme, Stuttgart 1994; 88–99
- 3 Stuart CA, Gilkinson CR, Smith MM, Bosma AM, Keenan BS, Nagamani M. Acanthosis nigricans as a risk factor for non-insulin dependent diabetes mellitus. *Clin Pediatr* 1998; 37: 73–79
- 4 Brockow K, Steinkraus V, Rinninger F, Abeck D, Ring J. Acanthosis nigricans: a marker for hyperinsulinemia. *Pediatr Dermatol* 1995; 12: 323–326
- 5 Lang E, Schmidt R. Beziehungen zwischen Acanthosis nigricans benigna und Pseudoacanthosis nigricans. *Hautarzt* 1982; 33: 640–645
- 6 Stone OJ. Acanthosis nigricans – decreased extracellular matrix viscosity: cancer, obesity, diabetes, corticosteroids, somatotropin. *Med Hypotheses* 1993; 49: 154–157
- 7 Fennell RS, Van Deusen J, Riley WJ. Steroid-induced diabetes in pediatric renal transplant recipients. *Int J Pediatr Nephrol* 1983; 4: 103–107
- 8 Yamamoto H, Akazawa S, Yamaguchi Y, Yokota A, Yamasaki H, Nakanishi T, Tahara D, Matsuya F, Saito Y, Nagataki S. Effects of cyclosporin A and low dosages of steroid on posttransplantation diabetes in kidney transplant recipients. *Diabetes Care* 1991; 14: 867–870

Dr. med. Christian v. Schnakenburg

Zentrum für Kinderheilkunde  
Medizinische Hochschule Hannover  
30623 Hannover

E-mail: c.schnakenburg@web.de