

## » Nichtinvasive Emphysemdiagnostik: Eine Standortbestimmung

M. Kohlhäuff<sup>1</sup>, C. Rock<sup>2</sup>, K. J. Pfeifer<sup>2</sup>, K. Häußinger<sup>1</sup>

<sup>1</sup> Asklepios Fachklinik München-Gauting, Zentrum für Pneumologie und Thoraxchirurgie (Chefarzt: Prof. Dr. K. Häußinger), Gauting

<sup>2</sup> Institut für Radiologische Diagnostik (Komm. Leiter: Prof. Dr. K. Hahn), Klinikum der Ludwig-Maximilians-Universität, Standort Innenstadt, München

### Einleitung

Die Entwicklung neuer Methoden der Emphysemdiagnostik steht heute im Mittelpunkt des Interesses [4, 79, 102], da sich durch aktuelle Erkenntnisse zur Rolle molekularer und zellulärer Prozesse in der Pathogenese des Lungenemphysems über eine rein symptomatische Therapie hinaus erstmals spezifische Möglichkeiten der Lungenemphysemtherapie und -prävention eröffnen [4, 90, 91]. Aktuelle tierexperimentelle Ergebnisse konnten pharmakologisch induzierte Heilungsmechanismen beim Papain-induzierten Lungenemphysem mittels Gabe von Retinol (Vitamin A) belegen [5, 55]. Bislang galt die emphysematöse Lungendestruktion als irreversibler und die Prognose bestimmender Prozess bei Patienten mit COPD (engl.: chronic obstructive pulmonary disease) [12, 59, 86]. Die Definition des Lungenemphysems basiert auf morphologischen Kriterien, die durch eine irreversible Zerstörung des Alveolarraumes gekennzeichnet ist [87]. Weltweit wird mit einer Zunahme der Inzidenz und Mortalität des Lungenemphysems in den kommenden Jahrzehnten gerechnet [37]. Etwa 400 000 Menschen leiden in der BRD an einem klinisch relevanten Lungenemphysem. Jährlich sterben ca. 3000 Menschen an einem Lungenemphysem [49]. Die in Zukunft erforderlichen Interventionsstudien stellen hohe Anforderungen an Sensitivität und Spezifität in der COPD-Diagnostik. In aktuellen Leitlinien zur Diagnostik und Therapie der COPD [2, 84] fehlt jedoch eine kritische Wertung der differenzialdiagnostischen Trennschärfe verfügbarer Methoden in Bezug auf die wichtige Subklassifikation der unter COPD subsummierten Lungenerkrankungen. Sowohl auf nationaler [101] als auch auf internationaler Ebene [38, 83, 91] werden vermehrte Forschungsaktivitäten in der Lungenemphysemdiagnostik gefordert. Nach einer Stellungnahme der „American Thoracic Society“ genügt keine der derzeit routinemäßig eingesetzten Methoden den Erfordernissen zu Filteruntersuchungen (Screening) auf chronisch obstruktive Atemwegserkrankungen (COPD) [100]. Filteruntersuchungen umfassen Vorsorgeuntersuchungen und Untersuchungen zur Krankheitsfrüherkennung (sekundäre Prävention). Früherkennung der COPD bedeutet Früherkennung von chronisch-obstruktiver Bronchitis und Lungenemphysem mit und ohne obstruktive Ventilationsstörung. Nach den Kriterien von Wilson u. Mitarb. [103] ist eine Lungenfunktionsmessmethode für Filteruntersuchun-

gen dann geeignet, wenn folgende Vorbedingungen erfüllt sind:

- Die Zielkrankheit muss wegen ihrer Schwere und/oder Häufigkeit eine große Bedeutung für die Volksgesundheit haben.
- Ausreichende Ressourcen für die weiterführende Diagnostik und Therapie müssen vorhanden sein.
- Die Zielkrankheit muss ein erfassbares Latenzstadium oder eine symptomarme Frühphase aufweisen.
- Der Test muss den Teilnehmern wiederholt zugemutet werden können.

Nach Ulmer [101] wird in Zukunft eine differenzierte Therapie nur möglich sein, wenn es gelingt Subgruppen der heterogenen Gruppe der chronisch obstruktiven Lungenerkrankungen lungenfunktionell besser zu charakterisieren als

- chronische Bronchitis mit/ohne Atemwegsobstruktion,
- Emphysem mit/ohne Atemwegsobstruktion und
- chronisch obstruktive Bronchitis mit Lungenemphysem.

### Aktueller Stand der Lungenemphysemdiagnostik in vivo

Die In-vivo-Diagnostik des Lungenemphysems stützt sich auf eine Vielzahl indirekter Kriterien wie klinische Befunde (Inspektion, Perkussion, Auskultation), lungenfunktionsanalytische Kenngrößen und bildgebende Verfahren (Röntgen-Übersichtsdarstellung der Lunge in zwei Ebenen, thorakale Computertomographie). Da das Lungenemphysem jedoch pathologisch-anatomisch definiert ist, ergibt sich der Stellenwert der heute verfügbaren diagnostischen Methoden aus vergleichenden klinisch-pathologischen Studien. Drei verschiedene methodische Ansätze wurden dazu bisher verfolgt:

1. Korrelation von In-vivo-Lungenfunktionsmessungen mit einem postmortem ermittelten histopathologischen Emphysemgrad.
2. Vergleich von In-vivo-Lungenfunktionsmessungen mit histologischen Untersuchungen an chirurgischen Lungenresektaten (Lobektomie, Pneumektomie).
3. Korrelation von In-vitro-Lungenfunktionsmessungen an postmortem exzidierten Lungen mit einem histopathologischen Emphysemgrad.

Nagai u. Mitarb. [64] wiesen auf Limitierungen dieser methodischen Ansätze hin: Zwischen lungenfunktionellen Untersuchungen in vivo und postmortem Korrelation mit dem Emphysemschweregrad können Zeitintervalle von bis zu einem Jahr liegen und überwiegend nur fortgeschrittene Emphysemerkrankungen ausgewertet werden [9, 96]. Studien zur Korrelation von Lungenfunktionsparametern und histopa-

thologischem Emphysemschweregrad sollten jedoch frühe und mäßige Emphysemformen einschließen. Chirurgische Lungengewebebiopsien haben den Vorteil, dass Lungenfunktionsanalyse und pathologische Bewertung in einem engeren Zeitintervall erfolgen. Ein Nachteil histopathologischer Korrelationsstudien an chirurgischen Resektaten besteht jedoch darin, dass der Emphysemschweregrad aufgrund der diffusen und variablen Ausprägung nicht repräsentativ für die Gesamtlunge erfolgen kann. Postmortem Untersuchungen an exzidierten Lungen lassen dagegen zwar eine exakte Graduierung des Emphysems zu, jedoch sind die funktionellen Voraussetzungen (statische Volumina, elastische Rückstellkräfte) der Präparate gegenüber den In-vivo-Verhältnissen nicht vergleichbar. Idealerweise ist deshalb für histopathologische Korrelationsstudien ein Vergleich von In-vivo-Daten in engem zeitlichem Zusammenhang mit postmortem Untersuchungen zu fordern, wie es methodisch in einer amerikanischen Longitudinalstudie des „National Heart, Lung and Blood Institute“ gelang [64].

### Klinische Untersuchungsbefunde

Informationen über die anamnestische, aktuelle subjektive sowie objektive klinische Symptomatik betreffen immer Folgeerscheinungen, die zwar beim Emphysem, jedoch auch bei anderen respiratorischen Erkrankungen, auftreten können, und damit nur unsichere Hinweise auf das Vorliegen eines Lungenemphysems geben [3,85]. Zwischen dem Ausmaß der emphysematösen Alveolarraumdestruktion und den klinischen Symptomen der betroffenen Patienten besteht kein direkter Zusammenhang [70,94]. 25–30% des Lungenparenchyms können bereits zerstört sein, bevor klinische Symptome auftreten [93,94]. Autoptische Lungenstrukturanalysen bei 48 von 228 Patienten, die an einer COPD (forcierter Einsekundenwert, FEV<sub>1</sub>, 11–57 Soll%) verstarben, ergaben keine signifikante Beziehung zwischen Dyspnoe, Husten, Sputumproduktion und dem histologischen Emphysemgrad. Weiter bestand auch keine Beziehung dieser Variablen mit einem histologischen Emphysemparapeter (Mean linear intercept, Lm) [63].

### Pathomorphologische Korrelationen funktionsanalytischer Kenngrößen des Lungenemphysems

Im Vergleich zum pathologisch-anatomisch determinierten Lungenemphysem erlaubt die lungenfunktionsanalytische Emphysemdiagnostik keine Lokalisation oder Differenzierung spezieller histopathologisch definierter Emphysemformen, noch ist eine einzelne für das Lungenemphysem spezifische Kenngröße bekannt [99]. Vielmehr werden die funktionellen Folgen der emphysematösen Lungenparenchymschäden erfasst. Die Destruktion des Lungenparenchyms führt zu einer Abnahme der elastischen Retraktionskraft mit Instabilität der Wände peripherer Atemwege [23,63]. Daraus resultiert eine Lungenüberblähung mit erhöhter totaler Lungenkapazität (TLC) und erhöhtem Reservevolumen (RV) und eine Behinderung der expiratorischen Luftströmung mit Verminderung des forcierten Einsekundenwertes (FEV<sub>1</sub>) und Verminderung der mittelexpiratorischen Flüsse bei 25%, 50% und 75% der Vitalkapazität (MEF<sub>25, 50, 75</sub>). Die Überblähung, d. h. Erhöhung von RV/TLC, ITGV, RV und TLC, ist jedoch auch eine unspezifische Folge der Bronchialobstruktion und ist nicht mit einem Lungenemphysem gleichzusetzen. Weiter treten durch die

Alveolardestruktion eine Erweiterung des peripheren Luft-raumes mit Verlust an Gasaustauschfläche sowie Verteilungsstörungen auf, die lungenfunktionell durch eine Erniedrigung der Diffusionskapazität für Kohlenmonoxid (DL<sub>CO</sub>) charakterisiert sind [74,79,95].

Im Jahr 1985 formulierte die „American Thoracic Society“ eine funktionelle Definition des Lungenemphysems [87]. Danach gelten als Kriterien für ein Lungenemphysem die Abnahme der Diffusionskapazität für Kohlenmonoxid (DL<sub>CO</sub>) unter 80% des Sollwertes und gleichzeitig Zeichen einer obstruktiven Lungenerkrankung mit einem FEV<sub>1</sub> kleiner als 80% des Sollwertes und/oder einem Residualvolumen größer als 120% des Sollwertes. Neuere Forschungsergebnisse weisen jedoch auf eine nicht ausreichende Sensitivität und Spezifität dieser funktionellen Definition hin: Gelb u. Mitarb. [20] fanden bei 10 Patienten mit schwerer COPD, die die o.g. funktionellen Kriterien erfüllten (FEV<sub>1</sub> = 32 ± 7 Soll%; RV 242 ± 28 Soll%; DL<sub>CO</sub> 61 ± 29%; Mittelwert ± Standardabweichung), computertomographisch keine relevanten emphysematösen Veränderungen. Zusätzliche histopathologische Untersuchungen ergaben bei drei Patienten postmortem lediglich eine ausgeprägte Obstruktion der kleinen Atemwege (Durchmesser < 2 mm). Gurney u. Mitarb. [26] fanden bei Rauchern in 20% der Fälle (3 von 15) bei „funktionellem Emphysem“ keine Emphysemzeichen in der visuellen und quantitativen computertomographischen Analyse. 40% der untersuchten Raucher (10 von 25) mit radiologischem Emphysemnachweis hatten dagegen einen lungenfunktionellen Normalbefund einschließlich einer normalen DL<sub>CO</sub>. Sanders u. Mitarb. [81] konnten bei 69% der Patienten (24 von 35), die nicht den funktionellen Emphysemkriterien entsprachen, computertomographisch emphysematöse Lungenparenchymveränderungen belegen.

### Spirometrische Parameter und statische Lungenvolumina

Die Emphysemdiagnostik mittels Spirometrie wird durch die Tatsache erschwert, dass ein Lungenemphysem auch ohne Zeichen der obstruktiven Ventilationsstörung vorliegen kann [13,39,73,96], und umgekehrt bei ausgeprägter obstruktiver Ventilationsstörung morphologisch nur ein milder Emphysemgrad vorliegen kann [18,96]. Tab. 1 fasst die Ergebnisse von Studien zwischen 1965 und 1996 zur Korrelation von spirometrischen Parametern und dem morphologischen Emphysemgrad zusammen. Der Korrelationskoeffizient für FEV<sub>1</sub> zeigt eine deutliche Streubreite (r = -0,17 bis -0,76). Das FEV<sub>1</sub> ist Ausdruck der atemmechanischen Zeitkonstante des Atemtraktes, definiert als Produkt aus Resistance und Compliance, und wird dadurch von verschiedenen Faktoren im respiratorischen System beeinflusst. Dazu zählen der Atemwegswiderstand, das Verhalten der Atemwege (Bronchialkollaps), aber auch die elastischen Komponenten von Lungen und Thorax [102]. Deshalb erlaubt ein Abfall des FEV<sub>1</sub> keine Differenzierung zwischen einer obstruktiven Ventilationsstörung auf dem Boden einer intrinsischen Atemwegserkrankung ohne Emphysem (chronisch obstruktive Bronchitis) oder einer emphysematösen Parenchymdestruktion [15,51,65,68,99]. Ergänzung zu Tab. 1 fand eine weitere histopathologische postmortem Korrelationsstudie (n = 23) eine emphysematöse Destruktion von 25–30% des Lungenparenchyms bei normalem FEV<sub>1</sub> und normale statische Lungenvolumina (TLC, RV) [71]. Jenkins u. Mitarb. [39] ermittelten bei drei Patienten mit

Autor	n	FEV <sub>1</sub>	FEV <sub>1</sub> (Soll%)	FEV <sub>1</sub> /VC	MEF <sub>50</sub> (Soll%)
Watanabe (1965)	37	-0,76	-0,68	-	-
Jenkins	38	-0,17	-	-	-0,13
Burrows	32	-0,27	-	-	-
Thurlbeck (1970)	54	-	-0,73	-	-
Boushy (1971)	73	-	-0,53	-	-
Cullen (1970)	57	-	-	p < 0,05*	-
Park (1970)	27	-	-0,50	-	-0,41
Bignon (1969)	14	-	-	-0,53	-
Ryder (1970)	247	-0,74	-	-	-
McKenzie (1969)	91	-	-0,50	-	-
Petty (1981)	24	-	-0,42	-	-
Hale (1984)	18	-	-0,74	-	-
Nagai (1985)	48	-	-0,33	-	-
Gelb (1996)	24	-	-0,13	-	-

\*Korrelation ausgedrückt durch p-Wert. FEV<sub>1</sub> = forciertes expiratorisches Einsekundenvolumen; VS = Vitalkapazität, MEF<sub>50</sub> = mittlerer expiratorischer Fluss bei 50% der Vitalkapazität.

histologischem Nachweis einer 40%igen, 68%igen bzw. 88%igen emphysematösen Lungendestruktion FEV<sub>1</sub>-Werte von über 70 Soll%. Thurlbeck [96] berichtete ebenfalls über einen Fall mit normalen expiratorischen Atemflussraten bei postmortalem Nachweis eines Emphysembefalls von 25% der Gesamtlunge. Ryder u. Mitarb. [78] beschrieben einen Fall mit ausgeprägtem Emphysem bei einem FEV<sub>1</sub> von über 3 Litern und 10 weitere Fälle mit mäßiggradigem Emphysem und FEV<sub>1</sub>-Werten zwischen 2 und 2,9 Litern. Bei 48 autoptischen Lungenpräparaten von Patienten, die an einer chronisch-obstruktiven Lungenerkrankung (COPD) (FEV<sub>1</sub> < 60 Soll%) verstorben waren, ermittelten Nagai u. Mitarb. [64] schwach negative Korrelationskoeffizienten von -0,30 bis -0,34 (p < 0,05) zwischen Kenngrößen einer obstruktiven Ventilationsstörung (FEV<sub>1</sub>, FEV<sub>1</sub>/VC, MEF<sub>75-25</sub>) und dem histologischen Emphysemparater „Mean Linear Intercept, Lm“. Keine Korrelationen fanden sich zwischen Lm und dem Atemwegwiderstand (R<sub>tot</sub>) bzw. der Phase III der Stickstoff-(N<sub>2</sub>-) Auswaschkurve. Hale u. Mitarb. [27] konnten nur bei deutlicher obstruktiver Ventilationsstörung (FEV<sub>1</sub> < 1,5 L) zwischen FEV<sub>1</sub> (Soll%) und einem histologischen Emphysem-Score eine signifikante negative Korrelation nachweisen (r = -0,74, p < 0,01). Gelb [19] konnte bei Emphysematikern (n = 23) keine Beziehung zwischen FEV<sub>1</sub> in vivo und dem postmortem Emphysem-Schweregrad belegen (r = 0,13, p = 0,54). Auch Hogg u. Mitarb. [35] fanden keinen Zusammenhang zwischen Emphysemschweregrad – ermittelt an chirurgischen Präparaten – und dem FEV<sub>1</sub>: Untersuchungen dieser Arbeitsgruppe an chirurgischen Lungenresektaten (n = 407) zeigten, dass die Emphysemprävalenz von 9% in der Patientengruppe mit einem FEV<sub>1</sub> von > 110 Soll% auf 50% in der Gruppe der Patienten mit einem FEV<sub>1</sub> < 50% anstieg, der histopathologische Emphysemschweregrad jedoch unabhängig vom FEV<sub>1</sub> in beiden Gruppen ähnlich war. Eine prospektive HRCT-Studie von Remy-Jardin u. Mitarb. [72] konnte bei 21% der untersuchten Raucher (n = 98) trotz normaler spirometrischer Lungenfunktionsparameter (FEV<sub>1</sub> = 103 ± 13 Soll%; MEF<sub>50</sub> = 103 ± 26 Soll%) radiologisch ein Lungenemphysem nachweisen.

**Tab. 1** Korrelation zwischen spirometrischen Parametern und dem Emphysemschweregrad (modifiziert nach [98]). Angegeben ist der Korrelationskoeffizient

Zusammenfassend konnten nur drei von elf histopathologischen Studien einen Korrelationskoeffizienten von über 0,70 zwischen spirometrischen Parametern und dem Emphysemschweregrad ermitteln. Daraus folgt, dass indirekte Methoden wie der forcierte Einsekundenwert (FEV<sub>1</sub>) und Parameter der Flussvolumenkurve zwar sensibel für obstruktive Lungenfunktionsstörungen sind, aber keine genügend hohe Spezifität aufweisen, um auf Emphysembildungen – insbesondere beginnende Formen – rückschließen zu können.

Statische Lungenvolumina (TLC, RV) als Kenngrößen der Lungenüberblähung weisen in Autopsiestudien überwiegend niedrige Korrelationskoeffizienten auf (Tab. 2). Mit Hilfe der Bestimmung statischer Lungenvolumina ist der positive Nachweis eines Lungenemphysems in vivo nicht sicher zu gewährleisten, da zwischen Emphysemschweregrad und statischen Lungenvolumina (RV, FRC, TLC, VC, RV/TLC) keine lineare Beziehung besteht. Das Residualvolumen (RV) steigt bei zunehmendem Emphysemschweregrad nichtlinear und irregulär an. Die totale Lungenkapazität (TLC) ist erst bei ausgeprägtem Emphysemgrad signifikant erhöht [69,96]. Die relativ beste Korrelation mit dem Emphysemschweregrad ergab sich in histopathologischen Korrelationsstudien unter den statischen Lungenvolumina für den Quotienten aus RV und TLC. Jedoch konnten auch hier drei Studien keine relevante Korrelation nachweisen (r ≤ 0,32) (Tab. 2).

#### Lungendiffusionskapazität für Kohlenmonoxid (DL<sub>CO</sub>)

Die Lungendiffusionskapazität für Kohlenmonoxid (DL<sub>CO</sub>, DL<sub>CO</sub>/Va) stellt ein globales Maß für die Effektivität des Gasaustausches in den Lungen dar und wird nach aktuellen Richtlinien als beste funktionsanalytische Kenngröße des Lungenemphysems eingestuft [84]. Neben dem Lungenemphysem können jedoch eine Vielzahl weiterer zum Teil auch extrapulmonale Erkrankungen eine Einschränkung der Diffusionskapazität bewirken [1]. Beim Lungenemphysem wird die Diffusionskapazität als Folge des Verlustes an kapillarisierte Alveolarwandfläche und die meist gleichzeitig bestehenden Verteilungsstörungen zwischen Belüftung und Durchblutung

**Tab. 2** Korrelationskoeffizienten zwischen statischen Lungenvolumina (RV, TLC, RV/TLC), der Diffusionskapazität (DL<sub>CO</sub>) und dem Emphysemschweregrad (modifiziert nach [98])

Autor	n	RV (Soll%)	TLC (Soll%)	RV/TLC	DL <sub>CO</sub>
Sweet (1960)	31	0,81	-	0,75	-
Watanabe (1965)	37	0,28	0,01	0,32	-
Williams (1965)	11	-	-	-	-0,87
Jenkins (1965)	14	0,30	0,20	0,30	-0,88
Burrows (1966)	32	-	0,33	-	-0,61
Thurlbeck (1970)	54	0,57	0,24	0,67	-0,73
Boushy (1971)	61	0,46	0,30	0,71	-0,70
Park (1970)	27	-	-	0,04	-
Symonds (1974)	36	-	-	-	-0,60

RV = Reservevolumen; TLC = Totale Lungkapazität; DL<sub>CO</sub> = Diffusionskapazität für Kohlenmonoxid

eingeschränkt [54,96]. In Autopsiestudien korrelierte eine erniedrigte DL<sub>CO</sub> gut mit dem morphologischen Emphysemgrad und war dem FEV<sub>1</sub> überlegen (Tab. 3). McLean u. Mitarb. [56] konnten in histopathologischen Korrelationsstudien an chirurgischem Resektionsmaterial zwischen der DL<sub>CO</sub> und einem histologischen Parameter für die Dimensionen peripherer Parenchymstrukturen (Alveolarwandoberfläche pro Volumeneinheit) Korrelationskoeffizienten von 0,54 (panlobuläres Emphysem) und von 0,81 (zentrilobuläres Emphysem) nachweisen. Andere zahlreiche Einflussfaktoren auf die DL<sub>CO</sub> (z.B. interstitielle Lungenerkrankungen, kardiovaskuläre Erkrankungen, Anämie) müssen jedoch ausgeschlossen sein. Eine normale DL<sub>CO</sub> schließt ein Lungenemphysem nicht aus [17,53,105]. Histologische Korrelationsuntersuchungen von Morrison u. Mitarb. [60] an 37 Lobektomie- bzw. Pneumektomie-Präparaten zeigten signifikante mäßige Korrelationen zwischen DL<sub>CO</sub> und dem Emphysemgrad (DL<sub>CO</sub> [Soll%]: r =

-0,53; DL<sub>CO</sub>/VA [Soll%]: r = -0,55]. Die DL<sub>CO</sub> war dabei Parametern des Druck-Volumen-Diagramms, die die elastischen Eigenschaften der Lungen widerspiegeln, überlegen.

**Formanalyse von CO<sub>2</sub>-Exspirogrammen**

Die Geschwindigkeit der diffusiven Äquilibration zwischen Inspirations- und Alveolarluft hängt von der Diffusionstrecke, der zur Verfügung stehenden Querschnittsfläche, den Dimensionen der beteiligten Lufträume sowie von den effektiven Diffusionskoeffizienten der beteiligten Gase ab. Es ist daher zu erwarten, dass eine emphysematöse Alveolardestruktion auch die Form expiratorischer Partialdruckkurven beeinflusst. Die Bestimmung der Mischluftvolumina von Inertgasen (He, SF<sub>6</sub>) ist zur Beurteilung von emphysematösen Lungenveränderungen besonders geeignet, jedoch mit hohen Kosten, hohem Zeitaufwand und einer aufwendigen Apparatur verbunden (Massenspektrometrie). Die Analyse von CO<sub>2</sub> unter Raumluftatmung kann dagegen mit einem wesentlich geringeren technischen Aufwand durchgeführt werden. Worth [105] konnte zeigen, dass die Bestimmung des Mischluftanteils expiratorischer CO<sub>2</sub>-Partialdruckkurven (Phase II) eine befriedigende diagnostische Trennschärfe bei Vorliegen einer obstruktiven Ventilationsstörung aufweist. Vergleichende histopathologische Studien hierzu liegen bislang nicht vor.

**Lungendehnbarkeitsmessung (Compliance)**

Die Lungendehnbarkeit ergibt sich aus dem Quotienten von Volumenänderung und Druckänderung (ΔV/ΔP). Die emphysematöse Destruktion des Lungenparenchyms führt zu einer Abnahme der elastischen Retraktionskraft mit Instabilität der Wände peripherer Atemwege [23,63] und damit zu einer erhöhten pulmonalen Compliance. Histopathologische Vergleichsstudien mit dem Emphysemschweregrad ergaben jedoch überwiegend niedrige Korrelationskoeffizienten [99]. Die Messung der Compliance wird in den aktuellen Leitlinien der „American Thoracic Society“ zur Diagnostik und Therapie der COPD nicht empfohlen [2].

Autor (Jahr)	n	CT-Auswertung	Resektat	Schichtdicke (mm)	r	p-Wert
Bergin (1986)	32	visuell	C	10	≥0,63	<0,001
Foster (1986)	20	Dichte	P	10	0,84	<0,001
Hruban (1987)	20	visuell	P	2	0,91	<0,005
Müller (1988)	28	Dichte	C	10	0,94	<0,001
Gould (1988)	28	Dichte	C	1,3	0,77	<0,001
Miller (1989)	38/ 27	visuell	C	10/1,5	0,81/0,85	<0,001
Kuwano (1990)	42	visuell	C	1/5	0,68/0,76	<0,001
Spouge (1993)	10	visuell	C	1,5	0,96	<0,01
Hamada (1995)	8	visuell	P	2	0,72	<0,05
Gevenois (1995)	63	Dichte	C	1	0,92	<0,001
Gelb (1996)	24	visuell	C/P	2	0,86	0,001
Gevenois (1996)	37	Dichte	C	1	0,70	<0,001

**Tab. 3** Studien zur Korrelation zwischen Computertomographie (visueller Emphysemgrad, quantitativ ermittelte Lungengewebedichte) und histopathologischem Emphysemgrad

C = Chirurgische Resektate (Lobektomie, Pneumektomie); P = Autopsiepräparate; visuell = visueller Emphysemgrad (Emphysemscore); Dichte = mittlere Lungengewebedichte (mean lung density, MLD) in Houndsfield o. EMI-Einheiten; r = Korrelationskoeffizient

## Stellenwert bildgebender Verfahren in der Diagnostik des Lungenemphysems

### Röntgen-Thoraxübersichtsdarstellung

Übersichtsdarstellungen des Thorax im posterior-anterioren und im seitlichen Strahlengang gehören zur Basisdiagnostik des Lungenemphysems. Das Lungenemphysem ist jedoch mit Röntgen-Übersichtsaufnahmen nur im fortgeschrittenen Erkrankungsstadium zu erfassen [58,66,92,96,98,104]. Typische radiologische Hinweise auf das Vorliegen eines Lungenemphysems sind die pulmonalen und extrapulmonalen Zeichen des vermehrten Lungenvolumens und der Überblähung, d.h. ein tiefstehendes und dabei zugleich abgeflachtes Zwerchfell, Fassthorax, ein erweiterter Retrosternalraum, eine vermehrte Strahlentransparenz mit rarefizierter Gefäßzeichnung, verbreiterte Zwischenrippenräume und Emphysemlasen. Die radiologische Emphysemerfassung nach den o.g. Kriterien hängt vom Ausprägungsgrad ab [97]. Die diagnostische Sicherheit erhöht sich, wenn für die Diagnose eines Lungenemphysems die Erfüllung mehrerer Kriterien gefordert wird; dabei verringert sich allerdings auch die Nachweisrate vor allem der geringer ausgeprägten Emphyseme. Sutinen u. Mitarb. [92] analysierten im Rahmen einer röntgenologisch-pathologischen Vergleichsuntersuchung 27 normale Lungen und 33 Emphysem-lungen, von denen 14 mit einer Atemwegs-obstruktion einhergingen: Waren vier geforderte Emphyseme-zeichen (tiefstehendes abgeflachtes Zwerchfell im p.a.-Bild, irreguläre Strahlentransparenz, erweiterter Retrosternalraum, abgeflachtes oder tiefstehendes Zwerchfell im Seitenbild) erfüllt, wurden sieben normale Lungen falsch positiv und ein nichtobstruktives Lungenemphysem falsch negativ eingestuft. Waren dagegen nur zwei Kriterien erfüllt, wurden zwar alle normalen Lungen richtig, dafür aber sechs nicht obstruktive Emphyseme falsch negativ beurteilt; die obstruktiven Emphyseme wurden in beiden Fällen richtig zugeordnet. Thurlbeck u. Mitarb. [98] fanden nur eine schwache Korrelation zwischen radiologischem Befund (Überblähung, Minderung der Gefäßzeichnung, Emphysemlasen) und dem histologischen Schweregrad: Nur 19 von 175 untersuchten Lungenpräparaten mit histologisch gesichertem Lungenemphysem wurden mittels Thoraxübersichtsaufnahme richtig klassifiziert. Insgesamt hat die Röntgen-Übersichtsaufnahme in der Emphysemdiagnostik nach Lohela u. Mitarb. [52] eine Spezifität von 74% und eine Sensitivität von 61%, wenn fünf Kriterien (tiefstehendes abgeflachtes Zwerchfell im p.a.-Bild, irreguläre Strahlentransparenz, erweiterter Retrosternalraum, abgeflachtes oder tiefstehendes Zwerchfell im Seitenbild, Gefäßrarefizierung) erfüllt sind.

### Computertomographie des Thorax und Pathomorphologie des Lungenemphysems

Computertomographisch kann eine emphysematöse Parenchymrarefizierung mit konsekutiver Erhöhung des Luftgehaltes anhand der physikalischen Dichteminderung [29] und durch die Veränderung des Gefäßmusters erkannt werden [50]. Die Verfeinerung der Diagnostik beruht auf einer Verbesserung der örtlichen Auflösung und einer Erhöhung der Kontrastaufklärung im Vergleich zur limitierten Möglichkeit der Thoraxübersichtsaufnahme. Die hohe örtliche Auflösung gestattet bei Verwendung von dünnen Schichten und hochauflösenden Rekonstruktionsalgorithmen die Darstellung des

Lungenazinus (angloamerikanische Nomenklatur: sekundärer pulmonaler Lobulus), der kleinsten Baueinheit des Lungenparenchyms mit eigener bindegewebiger Umhüllung. Der den sekundären Lobulus versorgende Bronchiolus hat einen Durchmesser von ca. 1 mm und eine Wanddicke von 0,15 mm und liegt damit gerade an der Auflösungsgrenze der HRCT (high resolution computed tomography). Terminale und respiratorische (azinäre) Bronchiolen liegen unterhalb der Nachweisgrenze, sodass die intralobulären Bronchien und Bronchiolen normalerweise nicht erkennbar sind [40]. Die im Vergleich zur konventionellen Röntgentechnik viel höhere Kontrast- und Ortsauflösung erlaubt jedoch die Erkennung minimaler Dichteänderungen im Lungenparenchym als indirekten Marker für pathologische Prozesse im Alveolarraum. Durch die Dicke des Röntgenstrahls wird jeweils ein definiertes Volumen untersucht. Dieses Volumen besteht aus einer endlichen Anzahl von Volumeneinheiten, die Voxel genannt werden. Jedes Volumenelement ist durch einen Zahlenwert (Dichtewert) charakterisiert, dessen Wert in Relation zu der nach Hounsfield benannten Skala einen relativen Schwächungswert beschreibt. Dabei wird der Dichtewert von Wasser auf 0 Hounsfield-Einheiten (HU oder HE) und derjenige von Luft auf -1000 HU festgesetzt. Demnach stellen sämtliche Dichtewerte Relativwerte dar, wobei sich für gesundes Lungengewebe eine Dichte von ca. -750 bis -850 HU ergibt.

Im Jahr 1984 wurde der erste Vergleich von CT und Histopathologie beim Lungenemphysem von Hayhurst u. Mitarb. [29] publiziert, der bei Emphysematikern (n = 6) im Vergleich zur Kontrollgruppe (n = 5) einen signifikant höheren Pixelprozentsatz im Bereich von -900 HU bis -1000 HU nachwies. Um die Validität der computertomographischen Untersuchungen im Vergleich zu histologischen Lungengroßschnitten bzw. Resektionspräparaten zu bestimmen, wurde in der Folge eine Vielzahl weiterer Studien durchgeführt. Insgesamt zeigten sich signifikant hohe Korrelationen mit Korrelationskoeffizienten zwischen 0,63 und 0,96 (Tab. 3). Gould u. Mitarb. [24] analysierten CT-Schnitte, die 6 cm und 10 cm unterhalb des Manubrium sterni lagen. Sie erstellten Dichtehistogramme eines gesamten Computertomographie-Schnitts und zusätzlich der Lungenperipherie. Zur quantitativen Bestimmung der lufthaltigen Strukturen wurde die EMI-Einheit, die der unteren 5. Perzentile entsprach, bestimmt. Zusätzlich erfolgte eine mikroskopische Bewertung des Lungenemphysemausmaßes durch Bestimmung der Oberfläche der distalen Lufträume. Die Dichtewerte der 5. Perzentile korrelierten mit der mikroskopisch ermittelten Oberfläche der distalen Lufträume, als Ausdruck der Erweiterung der Azini. Müller u. Mitarb. [62] nutzten erstmals ein computergestütztes Programm zur automatisierten Quantifizierung des Lungenemphysems („density masking“), das automatisch ein Voxel einer mittleren Dichte von weniger als -910 HU detektiert. Der prozentuale Anteil der betroffenen Regionen pro CT-Schicht kann daraus berechnet werden. Diese automatische Quantifizierung zeigte eine hohe Korrelation mit dem histopathologischen Emphysemschweregrad (s. Tab. 3), war jedoch der parallel durchgeführten visuellen Beurteilung nicht signifikant überlegen. Miller u. Mitarb. [57] fanden eine gute Korrelation ( $r = 0,81, p < 0,001$ ) in der quantitativen Einschätzung des Emphysems anhand von Lungenteilresektaten. Jedoch hatten sie - auch bei Anwendung der HRCT - sowohl falsch negative Ergebnisse bei sehr schwach ausgeprägten Emphysemen, wie auch falsch positive Ergebnisse. Selbst bei

Kenntnis der histologischen Untersuchungsergebnisse führte eine erneute, retrospektive Betrachtung der CT-Untersuchung von drei falsch-negativen Befunden in dieser Studie zu keiner Änderung des Resultates. Die Autoren folgerten, dass initiale Emphysemstadien in der CT nicht immer zu diagnostizieren sind und milde Emphysemformen eher unterschätzt werden. Auch Remy-Jardin u. Mitarb. [73] zeigten, dass die visuelle HRCT-Auswertung den durch pathologische Vergleichsuntersuchungen an chirurgischen Lungenresektaten ermittelten Emphysemschweregrad generell unterschätzt. Kuwano u. Mitarb. [50] konnten jedoch selbst bei histopathologisch definiertem mildem Emphysem eine hohe Korrelation zwischen HRCT und Pathomorphologie in Abhängigkeit von der Schichtdicke nachweisen ( $r = 0,68$  für 1 mm Kollimation und  $r = 0,76$  für 5 mm Kollimation). Analysiert wurden von jedem Patienten jeweils fünf hochauflösende HRCT-Schnitte mit einem visuellen CT-Score. Da diese Studie jedoch keine gesunde Kontrollgruppe einschloss, ist die Aussagekraft bezüglich der Detektion milder Emphysemformen eingeschränkt [61]. Quantitative Lungengewebedichte-Messungen spiegeln nach Heremans u. Mitarb. [30] mehr den Grad der Lungenüberblähung als eine emphysematöse Lungendestruktion wider: Die mittlere Lungengewebedichte korrelierte bei 45 COPD-Patienten zwar gut mit der obstruktiven Ventilationsstörung ( $FEV_1/VC$ ) ( $r = 0,88$ ;  $p < 0,001$ ), jedoch nicht mit der  $DL_{CO}$  bzw.  $DL_{CO}/V_A$ , die als sensitivster konventioneller Lungenfunktionsparameter für das Vorliegen eines Lungenemphysems gilt. Die mittlere Lungengewebedichte – ermittelt aus 3 CT-Schichten in Höhe des Sternoklavikulargelenkes, Hauptkarina und Lungenbasis – zeigte keinen signifikanten Unterschied zwischen COPD-Patienten mit normaler oder eingeschränkter  $DL_{CO}$ .

Die Strahlenbelastung durch eine CT-Aufnahme limitiert den klinischen Einsatz dieser Methode in Diagnostik, Verlaufskontrolle und Screening-Untersuchungen [7] und liegt um über den Faktor 10 höher als bei einer konventionellen Röntgen-Thoraxaufnahme (p.a.-Strahlengang).

Zusammenfassend sind trotz der hohen Sensitivität und Spezifität in der Emphysemdiagnostik falsch positive und falsch negative Resultate möglich. Falsch positive Diagnosen haben eine Häufigkeit von 2–3% [57,62] und sind vermutlich artefaktbedingt [6]. Falsch negative Diagnosen werden typi-

scherweise bei emphysematöser Parenchymdestruktion mit einem Durchmesser unter 0,5 cm gesehen [57]. Die quantitative Erfassung der mittleren Lungengewebedichte ersetzt nicht die visuelle Beurteilung der HRCT in der Emphysemdiagnostik [14,50,65]. Trotz dieser Einschränkungen hat die CT eine Sensitivität von 80–90% bei gleichzeitiger hoher Korrelation mit dem Ausmaß der Erkrankung [82].

#### Computertomographie im Vergleich zu lungenfunktionsanalytischen Kenngrößen des Lungenemphysems

Im Gegensatz zur guten Übereinstimmung der Computertomographie des Thorax mit histologischen Vergleichsuntersuchungen wurden überwiegend nur mäßige bis schwache Korrelationen zwischen Computertomographie und Lungenfunktionsparametern gefunden (Tab. 4). Insgesamt ergaben sich für die Diffusionskapazität für Kohlenmonoxid ( $DL_{CO}$ ), als relativ sensitivsten Lungenfunktionsparameter in der Emphysemdiagnostik, Korrelationskoeffizienten zwischen  $-0,50$  und  $-0,84$ . Zwei Studien konnten jedoch keinen signifikanten Zusammenhang zwischen der  $DL_{CO}$  und CT-Analyse nachweisen. Auch weitere Studien zur diagnostischen Wertigkeit der CT im Vergleich zur konventionellen Lungenfunktion relativieren den Stellenwert der  $DL_{CO}$  bzw.  $DL_{CO}/V_A$  in der Emphysemdiagnostik. Loubeyre u. Mitarb. [53] fanden bei 41 Patienten trotz durch HRCT gesichertem Lungenemphysem und schwergradiger obstruktiver Ventilationsstörung ( $FEV_1$ :  $45 \pm 3$  Soll%) eine normale  $DL_{CO}/V_A$  von  $93 \pm 4$  Soll%. Yoshioka u. Mitarb. [105] ermittelten bei Rauchern mit in der HRCT gesichertem Lungenemphysem mittlere  $FEV_1/FVC$ -Werte von  $70 \pm 3$  Soll% und eine normale  $DL_{CO}/V_A$  von  $81 \pm 7$  Soll%. Umgekehrt konnte bei normalem CT-Befund eine erniedrigte  $DL_{CO}$  ( $61 \pm 29$  Soll%) nachgewiesen werden, die auf eine schwere Obstruktion der kleinen Atemwege („small airways disease“) zurückgeführt wurde [20]. Gelb u. Mitarb. [19] wiesen nur bei einem  $FEV_1 \geq 50$  Soll% eine gute Korrelation zwischen CT-Emphysemgrad und der  $DL_{CO}$  nach ( $r = -0,76$ ,  $p < 0,001$ ), während bei  $FEV_1 \leq 50$  Soll% der Korrelationskoeffizient deutlich niedriger lag ( $r = -0,57$ ,  $p < 0,001$ ). Als Ursache führten die Autoren an, dass bei ausgeprägten obstruktiven Ventilationsstörungen ( $FEV_1 < 50$  Soll%, bzw.  $FEV_1 < 1$  Liter) falsch niedrige  $DL_{CO}$ -Messungen durch eine inhomogene CO-Auswaschphase von Lungenkompartimenten mit unterschiedlichen Zeitkonstanten resultieren.

**Tab. 4** Studien zur Korrelation zwischen Computertomographie (visueller Emphysemgrad, quantitativ ermittelte Lungengewebedichte) und lungenfunktionsanalytischer Kenngrößen des Lungenemphysems

Autor (Jahr)	Patienten (n)	CT-Analyse	$FEV_1$ (% Soll)	$FEV_1$ (% VC)	TLC (% Soll)	RV (% TLC)	$DL_{CO}$ (% Soll)	$DL_{CO}/V_A$
Bergin (1986)	32	visuell	-0,5	-0,47	0,15	-	-0,5	-
Sakai (1987)	30	Dichte	-0,74	-0,87	0,41	-	-0,69	-
Gould (1988)	28	Dichte	n. s.*	n. s.	n. s.	n. s.	-0,73	-0,84
Sanders (1988)	60	visuell	-0,55	-0,52	n. s.	-	-	-0,65
Kuwano (1990)	35	Dichte	-	-0,37	n. s.	n. s.	n. s.	-0,56
Guest (1992)	17	visuell	-	-0,78	-	-	-	-0,61
Heremans (1992)	45	Dichte	-0,53	-0,68	0,36	-0,45	n. s.	n. s.
Gelb (1996)	116	visuell	-0,31	-0,51	0,28	-	-0,76	-0,73

n. s. = nicht signifikant; visuell = visueller Emphysemgrad (Emphysemscore); Dichte = mittlere Lungengewebedichte (Mean lung density, MLD) in Hounsfield unit;  $DL_{CO}/V_A$  = Transferfaktor für Kohlenmonoxid (CO) bezogen auf das Alveolarvolumen (Transfer-Koeffizient). Übrige Abkürzungen siehe Tab. 1–3

## Emphysemdiagnostik mittels Aerosolmorphometrie und Aerosolbolusdispersion

Grundlagen und Methodik der neuen Aerosolmethoden wurden in „Pneumologie“ bereits ausführlich dargestellt [40,43]. Mit der Aerosolmorphometrie (ADAM) ist die Emphysemkomponente bei chronisch-obstruktiven Lungenerkrankungen (COPD) durch die Messung erweiterter Alveolarstrukturen (EAD) nichtinvasiv quantifizierbar. Zusätzlich können mittels Aerosolbolusdispersion (AD) die durch die emphysematöse Destruktion des Lungenparenchyms hervorgerufenen Ventilationsinhomogenitäten erfasst werden [10,11,31,32,34,42,43,46,48].

### Aerosolmorphometrie: Histopathologische Korrelationen

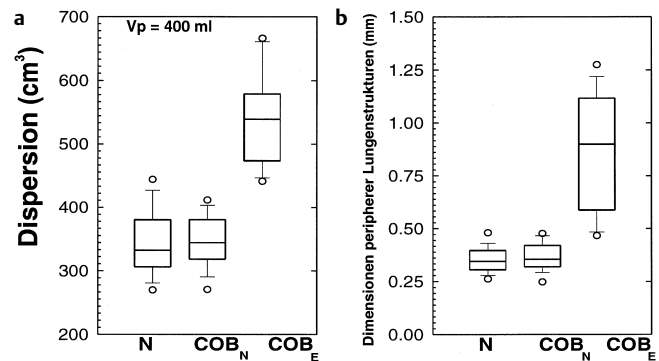
In der Vergangenheit wurden bereits direkte Vergleiche von aerosolmorphometrisch ermittelten Dimensionen peripherer Lungenstrukturen mit histologisch-morphometrischen Messungen durchgeführt: Nikiforov u. Mitarb. [67] wiesen an Lungenpräparaten von Unfallopfern ohne pulmonale Grunderkrankung bei Anwendung der Aerosolmethode an 17 exzidierten Lungen eine enge Korrelation zwischen den peripheren aerosolmorphometrisch gemessenen Dimensionen (EAD = 0,42 mm) und den histologisch ermittelten Dimensionen (Mean Linear Intercept, Lm = 0,38 mm) nach. Tierexperimentell ermittelten Spektor u. Mitarb. [81] an drei exzidierten Lungen einen mittleren EAD von 0,16 mm, der nur 0,03 mm unter dem histologisch gemessenen Alveolardurchmesser lag. Diese engen histopathologischen Korrelationen wurden auch von Rosenthal [77] tierexperimentell beim Papain-induzierten Lungenemphysem bestätigt.

### Sensitivität und Spezifität der Aerosolmethoden in der Emphysemdiagnostik

Zur Frage der Sensitivität und Spezifität der Aerosolmethoden in der Emphysemdiagnostik wurden prospektiv 50 Patienten mit unterschiedlichen Lungenerkrankungen mittels ADAM und AD untersucht [45]. Die Diagnose eines Lungenemphysems erfolgte durch eine visuelle und quantitative HRCT-Auswertung. Als Maß für die Sensitivität und Spezifität wurde die Fläche unter der „Receiver Operating Characteristic“-Kurve ( $p_{ROC}$ ) berechnet. Dabei repräsentiert ein  $p_{ROC}$ -Wert von 1,0 das Höchstmaß an diagnostischer Schärfe. Wird die visuelle Auswertung der HRCT als „Goldstandard“ für die Emphysemdiagnostik herangezogen, so weisen ADAM ( $p_{ROC}$  0,92) und AD ( $p_{ROC}$  0,90) eine höhere Sensitivität und Spezifität in der Emphysemdiagnostik auf als konventionelle Lungenfunktionsparameter. Die  $p_{ROC}$ -Werte von ADAM und AD sind vergleichbar mit denen der HRCT-ermittelten Lungendichte (MLD) ( $p_{ROC}$  0,86).

### Stellenwert der Aerosolmethoden in der Differenzialdiagnostik bei COPD

Eine Studie zur Sensitivität und Spezifität der Aerosolmethoden im Vergleich zu konventionellen Lungenfunktionsparametern in der Differenzialdiagnostik der COPD bei Patienten mit chronisch obstruktiver Bronchitis mit und ohne CT-gesichertem Emphysem wurde kürzlich publiziert [43]. Die bei Emphysematikern im Mittel um den Faktor 2 erhöhten EAD-Werte und eine um 50% erhöhte Aerosolbolusdispersion



**Abb. 1** Differenzialdiagnostik bei COPD mittels Aerosolbolusdispersion (a) und Aerosolmorphometrie (b): Aerosolbolusdispersion in einer volumetrischen Lungentiefe ( $V_p$ ) von 400 ml und Aerosolmorphometrie bei Normalpersonen (N), Patienten mit chronisch obstruktiver Bronchitis (COB<sub>N</sub>) und Patienten mit chronisch obstruktiver Bronchitis und Emphysem (COB<sub>E</sub>) (Box-and Whisker-Graphik) (nach [42]).

ließen eine klare Trennung der beiden Gruppen, aber auch der einzelnen Patienten mit Emphysem von der Gruppe der Patienten mit chronisch obstruktiver Bronchitis ohne Emphysem zu ( $p = 0,0001$ ) (Abb.1). ADAM und AD zeigten in der Differenzialdiagnostik bei COPD die höchste Sensitivität und Spezifität (EAD:  $p_{ROC}$  0,99; AD:  $p_{ROC}$  1,0) im Vergleich zu konventionellen Lungenfunktionsparametern (bester Parameter ITGV mit  $p_{ROC}$  0,87). Wie erwartet lagen die EAD-Werte, aber auch die Bolushalbwertsbreite, bei Patienten mit chronisch-obstruktiver Bronchitis und unauffälligem Thorax-CT-Befund im Normbereich. Nur bei zusätzlich vorliegendem CT-gesichertem Emphysem wurde eine signifikante Zunahme der AD gemessen. Für beide Patientengruppen – Emphysematiker und Patienten mit chronisch-obstruktiver Bronchitis – sind Ventilationsstörungen durch eine inhomogene Verteilung der Zeitkonstanten bekannt. Da jedoch nur bei Emphysematikern eine deutliche Erhöhung der AD gemessen wurde, scheinen die für das Emphysem typischen Pathomechanismen (expiratorischer Kollaps von Atemwegen, Pendelluft, erhöhte kollaterale Ventilation) für eine erhöhte Dispersion maßgeblich zu sein.

### Zusammenfassung

Die Diagnostik des Lungenemphysems stützt sich intra vitam auf eine Vielzahl indirekter klinischer, lungenfunktionsanalytischer und radiologischer Kriterien. Anamnese und physikalischer Untersuchungsbefund erlauben nur in fortgeschrittenen Stadien eine valide Diagnose des Lungenemphysems. Die emphysematöse Alveolardestruktion geht zudem nicht immer mit einer klinischen Symptomatik oder einer messbar gestörten Lungenfunktion einher. Die konventionelle Lungenfunktionsdiagnostik ermöglicht keine direkte Bewertung der Dimensionen peripherer Lungenstrukturen. Das FEV<sub>1</sub> ist zwar der in der Literatur am besten evaluierte Lungenfunktionsparameter, kann jedoch durch verschiedene Faktoren im respiratorischen System beeinflusst werden: Dazu zählen der Atemwegswiderstand, das Verhalten der Atemwege (Bronchialkollaps), aber auch die elastischen Komponenten von Lungen und Thorax. Deshalb erlaubt ein Abfall des FEV<sub>1</sub> keine Differenzierung zwischen einer obstruktiven Ventilationsstö-

**Tab. 5** Nichtinvasive Emphysem diagnostik: Übersicht zur differenzialdiagnostischen Trennschärfe durch histopathologische Vergleichsstudien evaluierter Methoden

Methode	Sensitivität	Spezifität
Spirometrische Parameter (FEV <sub>1</sub> , MEF <sub>75-25</sub> )	↓	↓
Statische Lungenvolumina (RV, FRC, TLC, VC, RV/TLC)	↓	↓
Lungendiffusionskapazität für Kohlenmonoxid (DL <sub>CO</sub> , DL <sub>CO</sub> /Va)	↑	↓
Compliance	↓	↓
Röntgen-Thoraxübersichtsdarstellung	↓	↓
Computertomographie (visueller Score)	↑	↑
Aerosolmorphometrie und Aerosolbolusdispersion (EAD; AD)	↑	↑

rung auf dem Boden einer intrinsischen Atemwegserkrankung ohne Emphysem (chronisch obstruktive Bronchitis) oder einer emphysematösen Parenchymdestruktion. Auf internationaler Ebene wird die Ablösung des FEV<sub>1</sub> durch Kontrollparameter mit höherer diagnostischer Trennschärfe für COPD-Interventionsstudien gefordert [91]. Die Bedeutung des CO-Transferfaktors (DL<sub>CO</sub>) für die Emphysem diagnostik ist bei hoher Sensitivität durch die relativ geringe Spezifität eingeschränkt. Da somit kein konventioneller Lungenfunktionsparameter für das Lungenemphysem spezifisch ist, bleibt damit die klinisch und epidemiologisch wichtige differenzialdiagnostische Unterscheidung zwischen der Emphysem lung von der nicht emphysembedingten Überblähung sowie der Abgrenzung der emphysembedingten Obstruktion von derjenigen anderer Ätiologie lungenfunktionsanalytisch problematisch (Tab. 5). Die Emphysem diagnostik mittels konventioneller Röntgen-Thoraxübersichtsaufnahmen kann zur Unterschätzung geringgradiger und zur Überschätzung ausgeprägter Emphyseme führen. Für die In-vivo-Emphysem diagnostik stellt die hochauflösende Computertomographie (HRCT) unter den bildgebenden Verfahren aufgrund ihrer guten Korrelationen mit dem histopathologischen Emphysemgrad den derzeitigen nichtinvasiven „Goldstandard“ dar. Der Einsatz in Klinik und für Filteruntersuchungen (Screening) der HRCT ist jedoch durch die damit verbundene Strahlenbelastung und den Untersuchungsaufwand limitiert, und bleibt in der klinischen Praxis deshalb speziellen Fragestellungen vorbehalten. Mit den neuen Aerosolmethoden stehen für die Zukunft lungenfunktionsdiagnostische Verfahren zur Verfügung, die in vivo, nicht invasiv, rasch und ohne Strahlenbelastung periphere Lungenstrukturveränderungen mittels Aerosolmorphometrie und deren funktionelle Auswirkungen auf den konvektiven Gastransport mittels Aerosolbolusdispersion mit hoher Sensitivität und Spezifität erfassen. Eine verbesserte Subklassifizierung von Patienten mit COPD ist damit möglich. Neben dem klinischen Einsatz erscheinen diese Methoden für Screeninguntersuchungen in der Umwelt- und Arbeitsmedizin sowie in der Epidemiologie als besonders interessant.

## Literatur

- American Thoracic Society. Single-breath carbon monoxide diffusing capacity (transfer factor). *Am J Respir Crit Care Med* 1995; 152: 2185–2198
- American Thoracic Society. Standards for the diagnosis and care of patients with chronic obstructive pulmonary disease. *Am J Respir Crit Care Med* 1995; 152: 2185–2198
- Badgett RC, Tanaka DV, Hunt DK, Jelley MJH, Feinberg LE, Steiner JF, Petty TL. Can moderate chronic obstructive pulmonary disease be diagnosed by historical and physical findings alone? *Am J Med* 1993; 94: 188–196
- Barnes PJ. Chronic obstructive pulmonary disease: new opportunities for drug development. *TiPS* 1998; 19: 415–423
- Belloni PN, Garvin L, Mao C-P, Bailey-Healy I, Leaffer D. Effects of all-trans-retinoic acid in promoting alveolar repair. *Chest* 2000; 117: 235S–241S
- Bergin C, Müller N, Nichols DM, Lillington G, Hogg JC, Mullen B, Grymaloski MR, Osborne S, Paré PD. The diagnosis of emphysema. A computed tomographic-pathologic correlation. *Am Rev Respir Dis* 1986; 133: 541–546
- Bernhardt J, Veit R, Bauer B. Erhebungen zur Strahlenexposition der Patienten bei der Röntgendiagnostik. *Z Med Phys* 1995; 5: 33–39
- Bessis L, Callard P, Gotheil C, Biaggi A, Grenier Ph. High-resolution CT of parenchymal lung disease: precise correlation with histologic findings. *RadioGraphics* 1992; 12: 45–58
- Boushy SF, Aboumrad MH, North LB, Helgason AH. Lung recoil pressure, airway resistance, and forced flows related to morphologic emphysema. *Am Rev Respir Dis* 1971; 104: 551–561
- Brand P, Rieger C, Beinert T, Heyder J. Aerosol derived airway morphometry in healthy subjects. *Eur Respir J* 1995; 8: 1639–1646
- Brand P, Rieger C, Schulz H, Beinert T, Heyder J. Aerosol bolus dispersion in healthy subjects. *Eur Respir J* 1997; 10: 460–467
- Burrows B, Bloom JW, Raver GA, Cline MG. The course and prognosis of different forms of chronic airways obstruction in a sample from the general population. *N Engl J Med* 1987; 317: 1309–1314
- Colp C, Park SS, Williams MH. Emphysema with little airway obstruction. *Am Rev Respir Dis* 1970; 101: 615–619
- Fabbri M, Fasano L, Zompatori M, Rimondi MR, Brighi N, Gavelli GP, Cinti C, Bassein L. Assessment of emphysema using high resolution CT, CT expiratory density mask and plain chest films. *Monaldi Arch Chest Dis* 1994; 49: 375–379
- Flenley DC. Diagnosis and follow-up of emphysema. *Eur Respir J* 1990; 3 (Suppl 9): 5s–8s
- Foster WL, Pratt PC, Roggli VL, Godwin JD, Halvorsen RA, Putman CE. Centrilobular emphysema: CT-pathologic correlation. *Radiology* 1986; 159: 27–32
- Gelb AF, Gold WM, Wright RR, Bruch HR, Nadel JA. Physiologic diagnosis of subclinical emphysema. *Am Rev Respir Dis* 1973; 107: 50–63
- Gelb AF, Schein M, Kuei J, Tashkin DP, Müller NL, Hogg JC, Epstein JD, Zamel N. Limited contribution of emphysema in advanced chronic obstructive pulmonary disease. *Am Rev Respir Dis* 1993; 147: 1157–1161
- Gelb AF, Hogg JC, Müller NL, Schein MJ, Kuei J, Tashkin DP, Epstein JD, Kollin J, Green RH, Zamel N, Elliott WM, Hadjiaghai L. Contribution of emphysema and small airways in COPD. *Chest* 1996; 109: 353–359
- Gelb AF, Zamel N, Hogg JC, Müller NL, Schein MJ. Pseudo-physiologic emphysema resulting from severe airway disease. *Am J Respir Crit Care Med* 1998; 158: 815–819
- Gevenois PA, de Maertelaer V, De Vuyst P, Zanen J, Yernault J-C. Comparison of computed density and macroscopic morphome-



- try in pulmonary emphysema. *Am J Respir Crit Care Med* 1995; 152: 653–657
- 22 Gevenois PA, De Vuyst P, de Maertelaer V, Zanen J, Jacobovitz DJ, Cosio MG, Yernault J-C. Comparison of computed density and microscopic morphometry in pulmonary emphysema. *Am J Respir Crit Care Med* 1996; 154: 187–192
  - 23 Greaves JA, Colebatch HJH. Elastic behaviour and structure of normal and emphysematous lungs post-mortem. *Am Rev Respir Dis* 1980; 121: 127–136
  - 24 Gould GA, MacNee W, McLean A, Warren PM, Redpath A, Best JJK, Lamb D, Flenley DC. CT measurements of lung density in life can quantitate distal airspace enlargement – an essential defining feature of human emphysema. *Am Rev Respir Dis* 1988; 137: 380–392
  - 25 Guest PJ, Hansell DM. High resolution computed tomography (HRCT) in emphysema associated with alpha-1-antitrypsin deficiency. *Clin Radiol* 1992; 45: 260–266
  - 26 Gurney JW, Jones KK, Robbins RA, Gossman GL, Nelson KJ, Daughton D, Spurzem JR, Rennard SI. Regional distribution of emphysema: correlation of high-resolution CT with pulmonary function tests in unselected smokers. *Radiology* 1992; 183: 457–463
  - 27 Hale KA, Ewing WL, Gosnell BA, Niewoehner DE. Lung disease in long-term cigarette smokers with and without chronic airflow obstruction. *Am Rev Respir Dis* 1984; 130: 716–721
  - 28 Hamada T, Sasaguri T, Hisaoka M, Hirakata K, Tanimoto A, Nakata H, Sasaguri Y, Hashimoto H. Mild emphysema: a novel method using formalin-fixed lungs for computed tomography and pathological analysis. *Virchows Arch* 1995; 426: 597–602
  - 29 Hayhurst MD, Flenley DC, McLean A, Wightman AJA, MacNee W, Wright D, Lamb E, Best J. Diagnosis of pulmonary emphysema by computerised tomography. *Lancet* 1984; 2: 320–323
  - 30 Heremans A, Verschakelen JA, van Fraeyenhoven L, Demedts M. Measurement of lung density by means of quantitative CT scanning. A study of correlations with pulmonary function. *Chest* 1992; 102: 805–811
  - 31 Heyder J. Gravitational deposition of aerosol particles within a system of randomly orientated tubes. *J Aerosol Sci* 1975; 6: 133–137
  - 32 Heyder J. Charting human thoracic airways by aerosols. *Clin Phys Physiol Meas* 1983; 4: 29–37
  - 33 Heyder J, Blanchard D, Feldman HA, Brain JD. Convective mixing in human respiratory tract: estimates with aerosol boli. *J Appl Physiol* 1988; 64: 1273–1278
  - 34 Heyder J, Davies CN. The breathing of half-micron aerosols. III. Dispersion of particles in the respiratory tract. *J Aerosol Sci* 1971; 2: 437–452
  - 35 Hogg JC, Wright JL, Wiggs BR, Coxson HO, Saez AO, Paré PD. Lung structure and function in cigarette smokers. *Thorax* 1994; 49: 473–478
  - 36 Hruban RH, Meziane MA, Zerhouni EA, Khouri NF, Fishman EK, Wheeler PS, Dumler JS, Hutchins GM. High resolution computed tomography of inflation-fixed lungs. *Am Rev Respir Dis* 1987; 136: 935–940
  - 37 Hurd S. The impact of COPD on lung health worldwide. *Chest* 2000; 117: 1S–4S
  - 38 Jefferey PK. Inflammation in chronic obstructive lung disease. *Am J Respir Crit Care Med* 1999; 160: S3–S4
  - 39 Jenkins DE, Greenberg SD, Boushy SF, Schweppe HI, O'Neal RM. Correlation of morphologic emphysema with pulmonary parameters. *Trans Assoc Am Physicians* 1965; 78: 218–230
  - 40 Klose KJ, Leppke R, Michalik-Himmelmann R. Die Bedeutung der Computertomographie in der pneumologischen bildgebenden Diagnostik. *Internist* 1993; 34: 1026–1037
  - 41 Kohlhäufel M, Brand P, Häußinger K, Scheuch G, Schulz H, Heyder J. Pneumologische Diagnostik mit Modellaerosolen – 1. Teil: Intrapulmonale Morphometrie. *Pneumologie* 1997; 51: 40–46
  - 42 Kohlhäufel M, Brand P, Meyer Th, Scheuch G, Weber N, Schulz H, Häußinger K, Schulz H, Heyder J. Detection of impaired intrapulmonary convective mixing by aerosol bolus dispersion in patients with emphysema. *Eur J Med Res* 1997; 2: 121–128
  - 43 Kohlhäufel M, Brand P, Meyer Th, Scheuch G, Weber N, Schulz H, Häußinger K, Schulz H, Heyder J. Diagnosis of emphysema in patients with chronic bronchitis – a new approach. *Eur Respir J* 1998; 12: 793–798
  - 44 Kohlhäufel M, Brand P, Scheuch G, Schulz H, Häußinger K, Heyder J. Pneumologische Diagnostik mit Modellaerosolen. II. Teil: Aerosolbolusdispersion – ein Marker für den konvektiven Gastransport. *Pneumologie* 1999; 53: 50–56
  - 45 Kohlhäufel M, Brand P, Rock C, Radons Th, Scheuch G, Meyer T, Schulz H, Pfeifer KJ, Häußinger K, Heyder J. Noninvasive diagnosis of emphysema. Aerosolmorphometry and aerosol bolus dispersion in comparison to HRCT. *Am J Respir Crit Care Med* 1999; 160: 913–918
  - 46 Kohlhäufel M, Brand P, Scheuch G, Häußinger K, Heyder J. Aerosolmorphometrie und Aerosolbolusdispersion. *Dtsch med Wschr* 1999; 124: 1399–1400
  - 47 Kohlhäufel M, Brand P, Scheuch G, Meyer T, Schulz H, Häußinger K, Heyder J. Aerosol morphometry and aerosol bolus dispersion in patients with CT-determined combined pulmonary emphysema and lung fibrosis. *J Aerosol Med* 2000; 13: 117–124
  - 48 Kohlhäufel M, Brand P, Meyer Th, Scheuch G, Häußinger K, Schulz H, Heyder J. Neue Methoden in der Diagnostik chronisch obstruktiver Lungenerkrankungen In: Scheuch G (Hrsg). *Aerosole in der Inhalationstherapie*. München-Deisenhofen: Dustri, 2001: 53–74
  - 49 Konietzko N, Fabel F (Hrsg). *Weißbuch Lunge 2000*. Stuttgart, New York: Thieme, 2000: 19
  - 50 Kuwano K, Matsuba K, Ikeda T, Murakami J, Araki A, Nishitani H, Ishida T. The diagnosis of mild emphysema. *Am Rev Respir Dis* 1990; 141: 169–178
  - 51 Liedtke M, Hoffarth HP, Ulmer WT. Die Fluss-Volumen-Kurve bei Lungenemphysem. *Atemw.-Lungenkrkh* 1991; 17: 157–161
  - 52 Lohela P, Sutinen S, Pääko P, Lahti R, Tienari J. Diagnosis of emphysema on chest radiography. *Fortschr Röntgenstr* 1984; 141: 395–402
  - 53 Loubeyre P, Paret M, Revel D, Wiesendanger T, Brune J. Thin-section CT detection of emphysema associated with bronchiectasis and correlation with pulmonary function tests. *Chest* 1996; 109: 360–365
  - 54 Macklem PT, Becklake MR. The relationship between the mechanical and diffusing properties of the lung in health and disease. *Am Rev Respir Dis* 1963; 87: 47–56
  - 55 Massaro GD, Massaro D. Retinoic acid treatment abrogates elastase-induced pulmonary emphysema in rats. *Nature Med* 1997; 3: 675–677
  - 56 McLean A, Warren PM, Gillooly M, MacNee W, Lamb D. Microscopic and macroscopic measurements of emphysema: relation to carbon monoxide gas transfer. *Thorax* 1992; 47: 144–149
  - 57 Müller RR, Müller NL, Vedal S, Morrison NJ, Staples CA. Limitations of computed tomography in the assessment of emphysema. *Am Rev Respir Dis* 1989; 139: 980–983
  - 58 Milne ENC, Bass H. The roentgenographic diagnosis of early chronic obstructive pulmonary disease. *J Can Assoc Radiol* 1969; 20: 3–15
  - 59 Mitchell RS, Standford RE, Johnson JM, Silvers GW, Dart G, George MS. The morphological features of the bronchi, bronchioles, and alveoli in chronic airway obstruction: a clinicopathologic study. *Am Rev Respir Dis* 1976; 114: 137–145

- <sup>60</sup> Morrison NJ, Abboud RT, Ramadan F, Miller RR, Gibson NN, Evans KG, Nelems B, Müller NL. Comparison of single breath carbon monoxide diffusing capacity and pressure-volume curves in detecting emphysema. *Am Rev Respir Dis* 1989; 139: 1179–1187
- <sup>61</sup> Müller NL. CT diagnosis of emphysema. It may be accurate, but is it relevant? *Chest* 1993; 2: 329–330
- <sup>62</sup> Müller NL, Staples CA, Miller RR, Abboud RT. "Density mask". An objective method to quantitate emphysema using computed tomography. *Chest* 1988; 94: 782–787
- <sup>63</sup> Nagai A, Inano H, Matsuba K, Thurlbeck WM. Scanning electromicroscopic morphometry of emphysema in humans. *Am J Respir Crit Care Med* 1994; 150: 1411–1415
- <sup>64</sup> Nagai A, West WW, Thurlbeck WM. The National Institutes of Health intermittent positive-pressure breathing trial: pathology studies. II. Correlation between morphologic findings, clinical findings, and evidence of expiratory airflow obstruction. *Am Rev Respir Dis* 1985; 132: 946–953
- <sup>65</sup> Nakano Y, Muro S, Sakai H, Hirai T, Chin K, Tsukino M, Nishimura K, Itoh H, Paré PD, Hogg JC, Mishima M. Computed tomographic measurements of airway dimensions and emphysema in smokers. *Am J Respir Crit Care Med* 2000; 162: 1102–1108
- <sup>66</sup> Nicklaus TM, Stowell DW, Christiansen WR, Renzeit Jr AD. The accuracy of the roentgenologic diagnosis of chronic pulmonary emphysema. *Am Rev Respir Dis* 1966; 93: 889–899
- <sup>67</sup> Nikiforov AL, Lippmann M, Palmes FD. Validation of an in vivo aerosol probe technique by measurements of deposition and morphometry in excised human lungs. *Ann Occup Hyg* 1988; 32: 33–39
- <sup>68</sup> O'Connor GT, Sparrow D, Weiss ST. A prospective longitudinal study of methacholine airway responsiveness as a predictor of pulmonary-function decline: the normative aging study. *Am J Respir Crit Care Med* 1995; 152: 87–92
- <sup>69</sup> Otto H, Zeilhofer R. Lungenfunktion und Strukturbefund unter besonderer Berücksichtigung der obstruktiven Ventilationsstörung und des Lungenemphysems. *Respiration* 1969; 26: 262–286
- <sup>70</sup> Pratt PC. Role of conventional chest radiography in diagnosis and exclusion of emphysema. *Am J Med* 1987; 82: 998–1006
- <sup>71</sup> Pratt PC, Jutabha O, Klugh GA. Quantitative relationship between structural extent of centrilobular emphysema and postmortem volume and flow characteristics of lungs. *Med Thorac* 1965; 22: 197–208
- <sup>72</sup> Remy-Jardin M, Remy J, Boulenguez Ch, Sobaszek A, Edme J-L, Furon D. Morphologic effects of cigarette smoking on airways and pulmonary parenchyma in healthy adult volunteers: CT evaluation and correlation with pulmonary function tests. *Radiology* 1993; 186: 107–115
- <sup>73</sup> Remy-Jardin M, Remy J, Gosselin B, Becette V, Edme J-L. Lung parenchymal changes secondary to cigarette smoking: pathologic-CT correlations. *Radiology* 1993; 186: 643–651
- <sup>74</sup> Robins AG. Pathophysiology of emphysema. *Clin Chest Med* 1983; 4: 413–420
- <sup>75</sup> Rosenthal FS. Aerosol recovery following breathholding derived from distribution of chordlengths in pulmonary tissue. *J Aerosol Sci* 1989; 2: 267–277
- <sup>76</sup> Rosenthal FS. The effect of nonuniform ventilation on the dispersion of inspired aerosol boluses – a modelling study. *J Aerosol Med* 1993; 6: 177–197
- <sup>77</sup> Rosenthal FS, Wright S. Aerosol deposition and dispersion characterize lung injury in a canine model of emphysema. *J Appl Physiol* 1995; 78: 1585–1595
- <sup>78</sup> Ryder R, Lyons J, Campbell H, Gough J. Emphysema in coal workers pneumoconiosis. *BMJ* 1970; 3: 481–487
- <sup>79</sup> Saetta M, Finkelstein R, Cosio MG. Morphological and cellular basis for airflow limitation in smokers. *Eur Respir J* 1994; 7: 1505–1515
- <sup>80</sup> Sakai F, Gamsu G, Im J-G, Ray CS. Pulmonary function abnormalities in patients with CT-determined emphysema. *J Comput assist Tomogr* 1987; 11: 963–968
- <sup>81</sup> Sanders C. Imaging of emphysema. *Sem Resp Med* 1992; 13: 318–331
- <sup>82</sup> Sanders C, Hrudaya PN, Bailey WC. Detection of emphysema with computed tomography. Correlation with pulmonary function tests and chest radiography. *Invest Radiol* 1988; 23: 262–266
- <sup>83</sup> Siafakas NM, Postma DS. Future research in chronic obstructive pulmonary disease. *Eur Respir Mon* 1998; 3: 288–296
- <sup>84</sup> Siafakas NM, Vermeire P, Pride NB, Paoletti P, Gibson J, Howard J, Yernault JC, Decramer M, Higenbottam T, Postma DS, Rees J on behalf of the Task Force. Optimal assessment and management of chronic obstructive pulmonary disease. *Eur Respir Mon* 1995; 8: 1398–1420
- <sup>85</sup> Snider GL, Brody JS, Doctor L. Subclinical emphysema. *Am Rev Respir Dis* 1962; 85: 666–683
- <sup>86</sup> Snider GL. Chronic obstructive pulmonary disease: a definition and implications of structural determinant of airflow obstruction for epidemiology. *Am Rev Respir Dis* 1989; 140: S3–S8
- <sup>87</sup> Snider GL, Kleinerman J, Thurlbeck WM, Bengali ZH. The definition of emphysema. Report of a National Heart, Lung, and Blood Institute, Division of Lung Diseases Workshop. *Am Rev Respir Dis* 1985; 132: 182–185
- <sup>88</sup> Spector DM, Hunt PR, Rosenthal F, Lippmann M. Influence of airway and airspace size on particle deposition in excised donkey lungs. *Exp Lung Res* 1985; 9: 363–387
- <sup>89</sup> Spouge D, Mayo JR, Cardoso W, Müller NL. Panacinar emphysema: CT and pathologic findings. *J Comput assist Tomogr* 1993; 17: 710–713
- <sup>90</sup> Stockley RA. New perspectives on the protease/antiprotease balance. *Eur Respir Rev* 1997; 7: 128–130
- <sup>91</sup> Stockley RA. New approaches to the management of COPD. *Chest* 2000; 117: 58S–62S
- <sup>92</sup> Sutinen S, Christoforidis AJ, Klugh GA, Pratt PC. Roentgenologic criteria for the recognition of nonsymptomatic pulmonary emphysema. *Am Rev Respir Dis* 1965; 91: 69–76
- <sup>93</sup> Sweet HC, Wyatt JP, Fritsch A, Kinsella PW. Panlobular and centrilobular emphysema: Correlations of clinical findings with pathologic patterns. *Ann Intern Med* 1961; 55: 565–581
- <sup>94</sup> Thurlbeck WM. The incidence of pulmonary emphysema. *Am Rev Respir Dis* 1963; 87: 206–215
- <sup>95</sup> Thurlbeck WM. Pathophysiology of chronic obstructive pulmonary disease. *Clin Chest Med* 1990; 3: 389–403
- <sup>96</sup> Thurlbeck WM, Henderson JA, Fraser RG, Bates DV. Chronic obstructive lung disease: a comparison between clinical, roentgenologic functional and morphologic criteria in chronic bronchitis, emphysema, asthma, and bronchiectasis. *Medicine* 1970; 49: 81–145
- <sup>97</sup> Thurlbeck WM, Müller NL. Definition, imaging, and quantification. *Am J Radiol* 1994; 163: 1017–1025
- <sup>98</sup> Thurlbeck WM, Simon G. Radiographic appearance of the chest in emphysema. *Am J Radiol* 1978; 130: 429–440
- <sup>99</sup> Thurlbeck WM, Wright JL. Thurlbeck's chronic airflow obstruction. Hamilton: Decker, 1999
- <sup>100</sup> Tockmann MS, Becklake MR, Clausen JL, Cox Jr PM, O'Brien RJ, Permutt S, Petty ThL, Reed Ch, Reichmann LB, Stead WW. Screening for adult respiratory disease. *Am Rev Respir Dis* 1983; 128: 768–774
- <sup>101</sup> Ulmer WT. Lungenemphysem – Forschungsprogramm: Möglichkeiten und Erfordernisse. *Pneumologie* 1991; 45: 488–490

- <sup>102</sup> Ulmer WT, Reichel G, Nolte D, Islam MS. Die Lungenfunktion. New York: Thieme, 1983: 14
- <sup>103</sup> Wilson JMG, Jungner G. Principles and practice of screening for disease. Publ Hlth Papers Geneva: WHO, 1968: 34–18
- <sup>104</sup> Woodring JH, Philips BA, West J, Ulmer J, Cooper JK. A prospective evaluation of plain radiographic signs of chronic obstructive pulmonary disease. J Thorac Imaging. 1991; 6: 14–21
- <sup>105</sup> Worth H. Zur Diagnose des Lungenemphysems. Stuttgart: Thieme, 1985
- <sup>106</sup> Yoshioka A, Betsuyaku T, Nishimura M, Miyamoto K, Kondo T, Kawakami Y. Excessive neutrophil elastase in bronchoalveolar lavage fluid in subclinical emphysema. Am J Respir Crit Care Med 1995; 152: 2127–2132

Dr. M. Kohlhäufel

Asklepios Fachklinik München-Gauting  
Robert-Koch-Allee 2  
82131 Gauting

E-mail: kohlhaeufl@gstf.de