

» Chirurgie der Glandula parotis einschließlich rekonstruktiver Fazialis-Chirurgie: Standard und Qualitätssicherung

E. Stennert, M. Jungehülsing

Klinik und Poliklinik für Hals-, Nasen-, Ohrenheilkunde,
Universität zu Köln

Inhalt			
1	<i>Präoperative Evaluation</i>	157	
1.1	Anamnese und klinische Untersuchung	157	
1.2	Laboruntersuchungen	157	
1.3	Bildgebende Diagnostik	157	
1.3.1	Sialographie und digitale Subtraktionssialographie	157	
1.3.2	Szintigraphie	158	
1.3.3	Sonographie	158	
1.3.4	Computertomographie	158	
1.3.5	Magnetresonanztomographie (MRT)	159	
1.3.6	Positronenemissionstomographie	160	
1.4	Feinnadelpunktionszytologie (FNPZ)	160	
1.5	Elektrophysiologische Diagnostik	161	
1.6	Diagnostischer Algorithmus	162	
2	<i>Chirurgie der Glandula parotis</i>	162	
2.1	Parotidektomie – Systematik	162	
2.1.1	Probebiopsie	162	
2.1.2	Enukleation	162	
2.1.3	Partielle Parotidektomie	163	
2.1.4	Laterale Parotidektomie	163	
2.1.5	Modifikation der „klassischen“ lateralen Parotidektomie	163	
2.1.6	Gründe für die Modifikation der „klassischen“ lateralen Parotidektomie	164	
2.1.7	Subtotale Parotidektomie	164	
2.1.8	Totale Parotidektomie	165	
2.1.9	Radikale Parotidektomie	165	
2.2	Operative Zugänge	165	
2.2.1	Anatomie des Pes anserinus	165	
2.2.2	Typischer, „klassischer“ lateraler Zugang	166	
2.2.3	Modifikation des lateralen Zugangs	166	
2.2.4	Erweiterte Zugänge	168	
2.2.5	Neue Dissektionstechniken	169	
2.3	Operationstechnik	169	
2.3.1	Lagerung und Anästhesie	169	
2.3.2	Monitoring	170	
2.3.3	Lernkurve	171	
2.4	Chirurgie der Sialadenitiden und Sialadenosen	172	
2.4.1	Operationsindikation	172	
2.4.2	Chirurgische Besonderheiten	173	
2.5	Chirurgie der Parotistumoren	173	
2.5.1	Missbildungen	173	
2.5.2	Benigne Tumoren	174	
2.5.3	Primäre Tumoren des N. facialis	178	
2.5.4	Maligne Tumoren der Gl. parotis	179	
2.5.5	Zusammenfassung	183	
3	<i>Rekonstruktive Fazialis-Chirurgie</i>	184	
3.1	End-zu-End-Anastomose	185	
3.2	Überbrückungsplastik (Interposition Graft)	185	
3.2.1	Überwindung von muskulären Diskrepanzen und Kaliberunterschieden	185	
3.3	Hypoglossus-Fazialis-Anastomosen	186	
3.3.1	Hypoglossus-Fazialis-Anastomose (HFA) im Stammbereich	186	
3.3.2	Hypoglossus-Fazialis-Jump-Anastomose (HFJA) im Stammbereich	186	
3.3.3	Hypoglossus-Fazialis-Anastomose in der Peripherie	186	
3.3.4	Kombinierter Wiederaufbau des Fazialisfächers	187	
3.4	Verletzungen der Glandula parotis	187	
3.4.1	Kontrolle der Integrität der Glandula parotis	188	
3.4.2	Kontrolle der Fazialisfunktion	188	
3.4.3	Blutstillung	189	
3.4.4	Nervennaht	189	
4	<i>Chirurgische Rehabilitation bei Verlust des Nervus facialis</i>	190	
4.1	Dynamische Zügelplastik	190	
4.2	Statische Zügelplastik	191	
4.3	Autologe mikroanastomosierte Composite- Graft-Transplantationen	191	
4.3.1	Spender-Nerven	191	
4.3.2	Spender-Muskeln	191	
5	<i>Aufklärung, Beratung und Nachsorge</i>	192	
5.1	Präoperative Aufklärung	192	
5.2	Behandlung des Freyschen Syndroms	193	
5.3	Onkologische Nachsorge	193	
6	<i>Literatur</i>	193	

1 Präoperative Evaluation

1. Die Ohrspeicheldrüse ist das einzige Organ des Körpers, das von einem motorischen, sich innerhalb des Organs in einen breiten Fächer aufgliedernden Nerven durchzogen wird. Von der Funktionsfähigkeit dieses Nervengeflechtes hängt die Harmonie und Expressivität des Gesichts ab (siehe hierzu auch Kap. 3.1).
2. Als exokrine Drüse beinhaltet sie eine große Menge unterschiedlicher histologischer Zelltypen, von denen wiederum die unterschiedlichsten gut- und bösartigen Tumoren ausgehen können.
3. Als exokrine Drüse produziert sie Speichel, der über ein weitverzweigtes Gangsystem in die Mundhöhle gelangt. Retrograde Infektionen können genauso wie Gangobstruktionen unterschiedlichster Genese zur akuten und chronischen Entzündung führen.
4. Sie ist nicht selten Manifestationsort verschiedener Autoimmunerkrankungen.
5. Mit ihrer Nähe zu Otobasis, Unterkiefer und Kiefergelenk, Mastoid, Fossa pterygopalatina und Fossa retromandibularis, Arteria carotis interna, Arteria maxillaris und Arteria temporalis, sowie dem Nervus hypoglossus und glosso-pharyngeus weist sie eine anatomisch komplizierte Lagebeziehung auf.
6. Die Gl. parotis ist reich an Lymphknoten, Lymph- Zu- und -Abflüssen und drainiert in 3 unterschiedliche Folgegebiete: nach parapharyngeal, nuchal und in den oberen Venenwinkel. Dies bedingt die Gefahr einer höheren Inzidenz für die Entwicklung von Fernmetastasen.

1.1 Anamnese und klinische Untersuchung

Jede effiziente Therapie bedarf einer genauen Planung, und diese ist wiederum nur möglich bei einer genauen Kenntnis der vorliegenden Erkrankung. Gerade bei Erkrankungen der Gl. parotis ist dieser Grundsatz von essenzieller Bedeutung – aus folgenden Gründen:

Leitsymptome der Erkrankungen der Gl. parotis sind Schwellung, Schmerzen, Hyposalivation, Fazialisparese und ihre unterschiedlichen Kombinationen. Sialadenosen bereiten gelegentlich differenzialdiagnostisch Schwierigkeiten. Häufig finden sich hier anamnestisch Auffälligkeiten (Bulimie, Alkoholismus, endokrine Erkrankungen, Malnutrition etc.) [56]. Die speziellen Probleme der Differenzialdiagnose nichtfokaler Läsionen sind im entsprechenden Kapitel des Referates abgehandelt (U. Meier).

In der klinischen Untersuchung hat sich folgendes Procedere durchgesetzt:

- Die Palpation liefert Hinweise bezüglich fokaler oder diffuser Läsionen und Druckdolenz.
- Die Beurteilung des aus der Papilla parotidea austretenden Speichels ermöglicht Rückschlüsse auf Infektionen, Obstruktion oder Sicca-Syndrom.

Dann folgen die speziellen diagnostischen Maßnahmen.

1.2 Laboruntersuchungen

Deuten Anamnese und klinischer Befund auf eine *nicht-tumoröse* Erkrankung hin, so können bestimmte laborklinische Untersuchungen weiterführen:

- *akut entzündliche Erkrankungen bakterieller oder viraler Genese* führen neben Schmerzen und Schwellung zu einer Beschleunigung der ESR und einer Erhöhung des CRP.
- Beim *Sjögren-Syndrom* finden sich bei 60–80% der Erkrankten *Anti-Ro (SS-A)* und *Anti-La (SS-B)* Antikörper; weiterhin können Rheumafaktoren und ANA auf das Sjögren-Syndrom hinweisen [162].
- Bei den *Sialadenosen* findet man als Auslöser der Dyskrinie eine Bulimie oder Anorexie, aber auch endokrinologische Veränderungen wie einen latenten Diabetes mellitus oder in der Serologie eine Erhöhung der Transaminasen als Hinweis auf einen Alkoholismus. Häufig ist aber das Fehlen jeglicher Laborveränderungen bei beidseitiger massiver Parotisschwellung und das Fehlen von fokalen Läsionen geradezu wegweisend für eine Sialadenose.

1.3 Bildgebende Diagnostik

1.3.1 Sialographie und digitale Subtraktionssialographie

Die *Sialographie* mit dem fettlöslichen Kontrastmittel Lipiodol wurde 1925 durch Barsony eingeführt und ist das älteste bildgebende Verfahren zur Speicheldrüsendiagnostik. Ollershaw und Rosen beschrieben in den 50er Jahren die Sialographie mit wasserlöslichem Kontrastmittel.

Die *digitale Subtraktionssialographie* ermöglicht die Darstellung des Speichelgangsystems ohne überlagernde Strukturen [73]. Bis heute ist kein bildgebendes Verfahren bekannt, das die Pathologie des Speichelgangsystems genauer darstellt.

Eine Indikation zur Untersuchung besteht bei dem Verdacht auf

1. Erkrankungen des Gangsystems der Glandula parotis (Stenosen, Ektasien, Strikturen, chronisch entzündliche bakterielle und nicht-bakterielle Sialadenitiden). Beurteilt werden die Auffüllbarkeit des Gangsystems, der Grad der darstellbaren Aufzweigungen bzw. Gang-Rarefizierung und Gangunregelmäßigkeiten inklusive Verbreiterung, Gangabbrüche, Paravasate des Kontrastmittels, flächige Aussparungen im Ganggeflecht sowie terminale Ektasien.
2. Autoimmunsialadenitiden, insbesondere Morbus Sjögren zur Abgrenzung gegen andere chronische Sialadenitiden wie die chronische bakterielle Entzündung oder die Sialolithiasis.

Folgende Besonderheiten sind zu beachten:

- Jodunverträglichkeit und die akute Sialadenitis sind Kontraindikationen.
- Das Verfahren ist oft schmerzhaft auch bei nicht akut-entzündlichen Veränderungen.
- Retrograde Verschleppung von Bakterien mit nachfolgender Parotitis, Verletzung der Papille und des Gangsystems mit Paravasaten und nachfolgend iatrogenen Strikturen sind möglich.
- Proximal von großen Sialolithen und anderen Okklusionen ist das Gangsystem nicht darstellbar. Große Zysten können übersehen werden.

- Konkremente haben nur in etwa 60% einen kontrastgebenden Kalksalzgehalt in der Nativaufnahme. Ausreichend kalksalzhaltige Konkremente werden während der digitalen Subtraktion subtrahiert [38].

1.3.2 Szintigraphie

Die Speicheldrüsen-Szintigraphie, erstmals 1969 umfassend beschrieben, wird mit 2 mCi (75 MBq) intravenös verabreichten ^{99m}Tc-Perthetate-Ionen (^{99m}TcO₄) durchgeführt [121]. Diese werden aktiv von den Speicheldrüsen aus dem Blut aufgenommen und mit dem Speichel sezerniert. Die Aufzeichnung der Radioaktivitätsverteilung erfolgt mit einer Gamma-Kamera über 20 Minuten, nach 10 Minuten muss zusätzlich ein sekretorisch-exkretorischer Reiz durch Zitronensaft peroral erfolgen. Die Methode liefert neben einer planaren Szintigraphie ein Funktionsdiagramm. *Damit ist sie das einzige bildgebende Verfahren, das eine Aussage zur Funktion der Speicheldrüsen erlaubt.*

Dennoch ist die Szintigraphie heute bei keiner Erkrankung der Speicheldrüsen indiziert. Eine relative Indikation ergibt sich nur bei sehr speziellen Fragestellungen:

1. bei postoperativen Speichelfisteln gelingt der sichere Nachweis von Speicheldrüsenrestgewebe;
2. die sehr seltene Aplasie einer oder mehrerer Speicheldrüsen kann szintigraphisch nachgewiesen werden.

Beurteilungskriterien der Untersuchung sind Ort und Geschwindigkeit des Anflutens des Radionuklids, die Geschwindigkeit der Sekretion ins Gangsystem und der Exkretion aus der Drüse.

1.3.3 Sonographie

Die Ultraschalldiagnostik der Speicheldrüsen hat seit ihrer Einführung 1976 alle anderen bildgebenden Verfahren relativiert [98]. Mit ihrer ständig verbesserten Bildauflösung, ihrer breiten Verfügbarkeit und ihren niedrigen Kosten *steht sie heute immer am Anfang der bildgebenden Diagnostik der Glandula parotis.*

In Verbindung mit der Feinnadelaspirationszytologie ist sie ein einfach durchführbares und in ihrer Sensitivität und Spezifität überragendes Werkzeug in der Hand des erfahrenen Untersuchers [98,122].

Die B-Mode-Sonographie wird mit einem 5 MHz – 10 MHz Linearschallkopf durchgeführt. Neben der üblichen 2-dimensionalen Darstellung des Drüsenparenchyms ist auch eine 3-dimensionale Darstellung möglich. Unter sonographischer Kontrolle wird aus der abgrenzbaren Läsion oder bei diffusen Gewebeveränderungen aus dem Drüsenparenchym mit einer unter 0,6 mm durchmessenden Kanüle und einem Punktionshandgriff eine Zytologie entnommen, ausgestrichen und nativ eingesandt.

Die Sonographie ist in ihrer Aussagekraft abhängig von der Erfahrung des Untersuchers. Zur Dokumentation ist bei frei wählbaren Schnittebenen eine genaue Lokalisation der dokumentierten Schnittebene in Form von Piktogrammen unbedingt zu fordern. Bei Erkrankungen der Glandula parotis ist die B-Sonographie die Methode der Wahl. Beurteilt werden

- Größe,
- Echogenität und
- Bezug der Drüse zu den umliegenden Strukturen.

Finden sich abgrenzbare Läsionen, so werden deren Echogenität und Grenzen beschrieben und charakterisiert, sowie in Bezug zu den umgebenden Organen gesetzt.

- Der Ductus parotideus ist nur sicher darstellbar, wenn er gestaut ist.
- Sialolithen sind unabhängig von ihrem Kalksalzgehalt bis in den Millimeterbereich darstellbar.
- Aussagen zur Dignität einer Raumforderung sind ohne Feinnadelaspirationszytologie allenfalls tendenziell, unter Hinzunahme letzterer jedoch mit hoher Treffsicherheit möglich.
- Die Pars profunda der Parotis entzieht sich mitunter durch Überlagerungsartefakte durch den aufsteigenden Unterkieferast der Beurteilung.
- Bei großen Tumoren mit akzentuiertem Tiefenwachstum („Eisbergtumoren“) sind die tiefergelegenen und parapharyngealen Anteile nur eingeschränkt beurteilbar.

Durch die frei wählbaren Schnittebenen und die individuell einstellbaren Graustufen und Akquisitionsparameter des Ultraschallgerätes ergeben sich vom jeweiligen Untersucher abhängige unterschiedliche Bildcharakteristika und Interpretationen. Eine Verbesserung der Dokumentation wird durch die verbindliche Einführung von Piktogrammen in der Bilddokumentation erreicht. Die Aussagekraft der Ultraschalluntersuchung bei der großen Gruppe der nicht-bakteriellen Sialadenitiden und Sialosen ist unterschiedlich; in dieser Gruppe sind auch die Ergebnisse der Feinnadelaspirationszytologie inhomogen [122].

1.3.4 Computertomographie

Technik. Mit der Einführung der Computertomographie (CT) in die Medizin durch Hounsfield 1971 wurde erstmals die direkte bildliche Darstellung von Gewebeschnitten möglich [100]. Heute wird die CT der Speicheldrüsen vornehmlich in der seit Anfang der 90er Jahre verfügbaren Spiral-CT-Technik durchgeführt. Die Untersuchung wird vor und nach intravenöser Gabe eines nicht-ionischen jodhaltigen Röntgenkontrastmittels (80 – 150 ml) durchgeführt. Die Bilddokumentation erfolgt im Weichteil- und Knochenfenster.

Die *Sialo-Computertomographie* [70] hat sich wegen der im Vergleich mit der konventionellen Sialographie schlechteren Bildauflösung bei gleicher Invasivität *nicht bewährt.*

Aussagekraft. Die normale Parotis erscheint im CT im Vergleich zu Muskel und Knochen hypodens (Hounsfield-Einheiten von – 30 bis + 5), hat jedoch eine höhere Dichte als Fett. Wesentlich zur Beurteilung eines nachgewiesenen Prozesses ist, wie in der Ultraschalldiagnostik, die Darstellung der Begrenzung der Raumforderung als Hinweis auf die Dignität. Isodense Raumforderungen entgehen einem Nachweis durch die native CT (z. B. das pleomorphe Adenom). Sie werden erst nach Applikation von Kontrastmittel abgrenzbar. Oftmals erscheinen Parotistumoren etwas dichter (50 – 70 Hfd) als das normale Parotistumorgewebe. Eine Ausnahme bilden stark fetthaltige und somit hypodense Tumoren z. B. das Lipom. Bei Parotistumoren mit Ausdehnung in die Tiefe und Verdacht auf Malignität kön-

nen Infiltrationen der knöchernen Schädelbasis und des Unterkiefers nachgewiesen oder ausgeschlossen werden. Bei großen Tumoren erlaubt das CT eine übersichtlichere Darstellung der Lagebeziehung von Tumor und umgebenden Strukturen als die Sonographie.

Nachteile. Eine Dignitätsbestimmung der Raumforderung mit CT ist jedoch nicht sicher möglich, überdies werden Raumforderungen mit einem Durchmesser unter einem gewissen Durchmesser oft übersehen [14].

Die Differenzierung zwischen solidem Tumor und Zyste wird durch Dichtemessung vor und nach Kontrastmittelapplikation verbessert.

Eine relative *Kontraindikation* ergibt sich aus der *Strahlenexposition*. Ein CT mit Kontrastmittel sollte bei bekannter

- *Kontrastmittelallergie*,
- *Nierenfunktionsstörung* und
- *Schilddrüsenerkrankungen* nicht durchgeführt werden.

Neben der genannten Invasivität und Strahlenbelastung sind mit dem CT nur axiale und, bei beweglichen Patienten, koronare Schnittebenen erstellbar. Weitere Ebenen sind zwar rekonstruierbar, weisen aber je nach gemessener Schichtdicke und CT-Technik Rekonstruktionssprünge auf. Zahnersatzartefakte schränken häufig die Beurteilbarkeit der Bilder ein. Die Weichteilauflösung ist sowohl sonographisch als auch in der Kernspintomographie besser.

1.3.5 Magnetresonanztomographie (MRT)

Technik. Die Magnetresonanztomographie wurde in den 80er Jahren in die Medizin eingeführt. Mit der Einführung der Oberflächen- und Kopfspulen wurde das Verfahren auch für die Diagnostik von Parotis-Erkrankungen bedeutsam [120].

Die Verwendung einer speziellen Kopf-Hals- oder Oberflächenspule ist Voraussetzung für ein gutes Signal-Rauschverhältnis und damit für eine diagnostische Bildqualität.

Die MR-Tomographie zeigt eine hohe Weichteilauflösung und erlaubt die multiplanare überlagerungsfreie Darstellung sämtlicher Strukturen im Kopf-Halsbereich.

Prinzipiell werden Bilder in T₁ und T₂ gewichteten Spinecho-Sequenzen (SE-Sequenz) aufgenommen. T₁-gewichtete Aufnahmen (kurze Echo-TE 15–30 ms und kurze Repetitionszeit TR 450–650 ms) ergeben eine gute anatomische Auflösung. Während fetthaltige Strukturen signalreich zur Darstellung kommen, sind Muskulatur und Flüssigkeiten signalarm. T₂-gewichtete Sequenzen besitzen lange Echo- (TE 90–120 ms) und lange Repetitionszeiten (TR 2000–3000 ms). Flüssigkeiten werden signalreich und die übrigen Gewebe signalarm abgebildet. Die MRT erlaubt unter Verwendung verschiedener Akquisitionsparameter eine gute Gewebedifferenzierung. Fettunterdrückungstechniken (STIR-Sequenz, spektrale Fettunterdrückung) wie auch die Verwendung gadoliniumhaltiger Kontrastmittel können die diagnostischen Aussagen noch deutlich erweitern. Zahnfüllungen oder fester Zahnersatz führt unter Verwendung von SE-Sequenzen kaum zu relevanten Metallartefakten.

Die Kernspintomographie erlaubt neben der Beurteilung der Glandula parotis auch eine genaue Diagnostik der umliegenden anatomischen Strukturen.

1. *Benigne Tumoren* sind in der Regel auf die Drüse beschränkt und zeigen keine Umgebungsinfiltration. Sie stellen sich glatt begrenzt dar, Gefäße oder Nerven sind nicht einbezogen.
2. *Adenome* sind glatt begrenzt, meist innerhalb des Drüsenparenchyms und in T₁ signalarm. In T₂-Wichtung kommt es zu einer intensiven Signalanhebung durch flüssigkeits-haltige Gewebeseinschmelzungen. Unter Gadolinium findet sich eine häufig heterogene Signalanhebung, wobei signalarme Areale kleineren *Nekrosen* entsprechen.
3. *Parotiszysten und lymphoepitheliale Zysten* – letztere finden sich gehäuft bei HIV-Infektion – weisen das eben beschriebene, für Zysten typische Signalverhalten auf: in T₁-Wichtung sind sie signalarm, dagegen in T₂-Wichtung sehr signalintensiv.
4. *Lipome* besitzen als einzige Tumoren in T₁-Wichtung die hohe Signalintensität subkutanen Fettes, während sie in T₂-Wichtung intermediär signalintensiv sind.
5. *Maligne Tumoren* besitzen im Gegensatz zu den benignen Raumforderungen häufig keine scharfen Grenzen zum umliegenden Gewebe. Nach Gadolinium-Applikation reichern die Tumoren meist Kontrastmittel an und werden so in T₁-gewichteten Bildern besser von den Umgebungsstrukturen abgrenzbar.

Während der *N. facialis* innerhalb der Parotis nicht sicher abzugrenzen ist, ist eine *Tumorinfiltration* des

- Foramen stylomastoideum,
- der knöchernen Schädelbasis,
- der Muskulatur und des Karotis- oder Parapharyngealraumes

detailliert darstellbar. Die Verwendung fettunterdrückter T₁-Sequenzen ist nach Gadoliniumgabe besonders günstig für den Nachweis von kontrastaufnehmenden *Rest- oder Rezidivtumoren*, da die Kontrastanreicherungen vor dem dunklen Bildhintergrund gut gegen das Fett- und Narbengewebe abgrenzbar wird. Eine *postoperative Kontrolluntersuchung* sollte möglichst erst nach drei Monaten durchgeführt werden, um Fehlinterpretationen durch frisch postoperative Veränderungen zu vermeiden.

Die Kernspintomographie weist im Vergleich zu den anderen beschriebenen Verfahren *wesentliche Vorteile* auf und hat im Bereich der weiterführenden bildgebenden Diagnostik die Computertomographie abgelöst;

- neben fehlender Invasivität und Strahlenbelastung
- bietet sie eine wesentlich bessere Weichteildifferenzierung, die zudem einen sicheren Rückschluss auf die Zusammensetzung des dargestellten Gewebes zulässt.
- Die Bildgeometrie ist frei wählbar, aber auch reproduzierbar, so dass sich sicherer als mit der Sonographie Krankheitsverläufe beurteilen lassen.
- Als neue Entwicklung ermöglicht die Sialo-Kernspintomographie eine selektive, nicht-invasive Darstellung des Drüsenangangs-systems ohne Applikation von Kontrastmittel.
- Da die Sialo-Kernspintomographie im Rahmen einer normalen Kernspintomographie durchgeführt werden kann, erweitert sie das diagnostische Spektrum der Parotis-Kernspintomographie um die Speicheldrüsenangangs-systemerkrankungen. Ihr Vorteil ist die Non-Invasivität [64].

Ausgedehnte Tumoren der Glandula parotis, bei denen mit Hilfe der Sonographie die Grenzen der Raumforderung in der Tiefe nicht sicher beurteilt werden können, sind die Domäne der Kernspintomographie. Sie erlaubt neben der sicheren Beurteilung der tieferen Strukturen auch eine Dokumentation des Lymphknotenstatus.

Kontraindikation.

- Funktionierende Herzschrittmacher können durch das Magnetfeld deprogrammiert werden.
- Über zerebrale Gefäßklips in der Kernspintomographie liegen bisher keine Untersuchungen vor.

Andere Metallimplantate (künstliche Gelenke, Herzschrittmacherelektroden, Stents, Herzklappen, Stapesplastiken etc.) stellen keine Kontraindikation zur Kernspintomographie dar. Die mechanisch auf sie einwirkenden Kräfte sind um vieles größer als die Magnetkräfte im Tomographen.

Nachteile. Hohe Kosten und eine im Vergleich zur Sonographie deutlich geringere Verfügbarkeit der Kernspintomographie beschränken die breite Anwendung des Verfahrens zur primären Parotisiagnostik. Trotzdem sollten bei Patienten mit großen Parotistumoren sowohl präoperativ als auch in regelmäßigen Abständen (z. B. jährlich) postoperativ eine Kernspintomographie des Kopfes und des Halses durchgeführt werden.

1.3.6 Positronenemissionstomographie

Technik. Die Positronenemissionstomographie mit ¹⁸Fluor-desoxyglucose (¹⁸FDG-PET) hat bisher noch keine Verbreitung zur Diagnostik von primären Parotistumoren gefunden. Das Verfahren nutzt Stoffwechseldifferenzen zwischen normalem und entzündlich verändertem bzw. neoplastischem Gewebe. Malignome, aber auch benigne Tumoren weisen in der Regel eine hohe Stoffwechselaktivität auf, die durch ein Überwiegen intrazellulärer Hexokinase zur Glucoseverwertung begründet ist.

¹⁸Fluor-Desoxyglucose (¹⁸FDG) wird durch die Hexokinase zu ¹⁸FDG-6-Phosphat metabolisiert. Dieses ist zunächst nicht weiter im Glucosestoffwechsel verwertbar und reichert sich in Zellen mit überwiegender Hexokinaseaktivität (Neuronen, Tumorzellen, etc.) an. Mit der PET können diese Zerfälle erfasst und lokalisiert werden. Gerade die Speicheldrüsen scheinen aber schwierig mit der ¹⁸FDG-PET beurteilbar, und Radioisotopmehrfachbelegungen scheinen nicht auf Tumoren begrenzt. Zukünftige Untersuchungen werden zeigen, ob dieses Verfahren überhaupt einen Platz in der Parotisiagnostik besitzt.

Zum Nachweis von Tumorrezidiven oder -Residuen bei Zustand nach Parotismalignom-Operation scheint das Verfahren aber hoch sensitiv und spezifisch zu sein.

1.4 Feinnadelpunktionszytologie (FNPZ)

Das *pleomorphe Adenom*, das mit über 60% den größten Teil aller benignen Neoplasien der Glandula parotis ausmacht, hat mit seiner hohen Bereitschaft, Satellitenknoten auszubilden, wenn es bei der Erstoperation zu einer Verletzung seiner Pseudokapsel gekommen ist, entscheidend das Vorgehen in der Therapie aller Parotisneoplasien geprägt [106]. Solange das

Vorliegen eines pleomorphen Adenoms nicht sicher ausgeschlossen werden kann, ist die Entnahme einer Biopsie und die Enukleation eines Tumors kontraindiziert [20]. Deshalb hat sich die FNPZ in der präoperativen Diagnostik als eine sehr wichtige und hilfreiche Methode durchgesetzt. Manche sehen in ihr eine unnötige, den Patienten belastende Maßnahme z. B. wegen des angeblichen Risikos der Kapseleröffnung von pleomorphen Adenomen oder der Stichkanalmetastasierung; diese Auffassung wird in größeren Studien eindeutig widerlegt [35,115,116].

Weiterhin stellen aber die *malignen Tumoren* der Glandula parotis, die circa 20% aller Speicheldrüsenneoplasien ausmachen, ein großes diagnostisches Problem dar, solange sie keinen Nerven infiltrieren und sich auf das Gebiet der Speicheldrüse beschränken. Hier bieten neben der Sonographie selbst hochauflösende bildgebende Verfahren wie die Computertomographie und die Kernspintomographie keine verlässlichen Kriterien zur Dignitätsbeurteilung [19]. Die Feinnadel-Punktionszytologie stellt ein komplikationsarmes, hoch spezifisches und ausreichend sensitives Verfahren dar, maligne Neoplasien nicht erst anhand des histologischen Befundes nach lateraler Parotidektomie zu diagnostizieren [122]. Die Feinnadel-Punktionszytologie ermöglicht präoperativ eine hochspezifische Dignitätsbeurteilung.

- Die Indikation zur Operation kann sicherer gestellt werden,
- es ergeben sich entscheidende Aspekte zur Aufklärung des Patienten über den geplanten Eingriff
- und intraoperative Schnellschnittbeurteilungen können entfallen [21].

Während die *Spezifität* an unserem Hause in guter Übereinstimmung mit der Literatur zwischen 98 – 100% liegt und die Punktionszytologie dadurch und durch den ebenfalls sehr guten positiven und negativen Vorhersagewert zu einer sehr verlässlichen diagnostischen Maßnahme geworden ist, stellt die *Sensitivität* mit 93,1% eine gewisse diagnostische Lücke dar [122].

Die von anderen Autoren berichteten Werte der Sensitivität liegen teilweise unter, teilweise über unseren Werten.

Heterogene Tumoren (Karzinom im pleomorphen Adenom, zystische Nekrosenteile, etc.) verschlechtern die Sensitivität der Punktionszytologie, da die FNPZ naturgemäß nur Daten liefert über den gerade punktierten Bereich. Selbstverständlich muss der Punktierende die Läsion treffen; finden sich heterogene Tumoren, muss gegebenenfalls mehrfach punktiert werden. Eine Möglichkeit zur Lösung dieses Problems besteht in der sonographischen Kontrolle der Punktionszytologie. Sie ermöglicht es dem Untersucher, zystische Tumorareale zu umgehen und die Spitze der Punktionskanüle in einen sonographisch soliden Gewebsbereich zu platzieren.

In der Umgebung vieler Speicheldrüsenneoplasien liegt als Reaktion auf den Tumor selbst oder als Reaktion auf die Verlegung des Hauptausführungsganges häufig eine *Sialadenitis* vor. Diese lässt den Parotistumor bei einer nur palpatorisch kontrollierten Zellentnahme häufig größer erscheinen und verleitet zur Fehlpunktion. Daher sollte bei dem Nachweis einer sonographisch scharf abgrenzbaren, intraparotidealen Raumforderung und der zytologischen Diagnose einer Sialadenitis immer durch erneute Punktion unter sonographischer Kontrolle ein Tumor ausgeschlossen werden.

Eine weitere, typische Fehlerquelle stellen zystische Läsionen dar, sofern es nicht unter sonographischer Kontrolle gelingt, repräsentative Zellen aus der Zystenwand zu aspirieren.

Ein zusätzliches und wesentliches Indikationsgebiet der Feinnadel-Punktionszytologie liegt in der Beurteilung von nicht operationspflichtigen *intraparotidaleen Lymphknoten* (und entzündlich bedingten Parotiserkrankungen) [29]. In einer hohen Anzahl von Fällen ermöglicht erst die zytologische Diagnose eines reaktiv veränderten Lymphknotenpunkts die Entscheidung, die operative Therapie zur histologischen Beurteilung auszusetzen und unter sonographischen Kontrollen den weiteren Verlauf abzuwarten. So konnten wir in einer früheren, über einen Zeitraum von zwei Jahren durchgeführten Untersuchung belegen, dass die zytologische Diagnose eines intraparotidaleen reaktiven Lymphknotenpunkts es ermöglichte, bei 20 von 164 zur lateralen Parotidektomie überwiesenen Patienten die spontane Rückbildung des nicht selten monatelang bestehenden Lymphknotens abzuwarten.

Damit bietet die durch den HNO-Arzt korrekt durchgeführte und von einem in der Speicheldrüsenpathologie erfahrenen Zytologen befundete FNPZ 2 Vorteile von klinischem Wert:

1. die Anzahl nicht indizierter Parotidektomien zu senken und
2. die operative Therapie von Neoplasien der Speicheldrüsen zu optimieren.

Die Feinnadel-Punktionszytologie stellt für den geübten Untersucher und den erfahrenen Zytopathologen eine komplikationsarme, sensitive und hoch spezifische Methode dar, um eine korrekte präoperative Dignitätsbeurteilung bei Neoplasien der Ohrspeicheldrüse zu erlangen. Damit wird eine

- dem Krankheitsbild angemessene Aufklärung des Patienten,
- exakte Operationsplanung,
- Vermeidung einer Zweitoperation,
- optimale Verarbeitung des exstirpierten Gewebes (z.B. Trockenhistologie zur Immunhistochemie bei malignen Lymphomen) ermöglicht.

1.5 Elektrophysiologische Diagnostik

1. Elektrophysiologische Untersuchungsverfahren sind im Zusammenhang mit der Chirurgie der Glandula parotis von mehrfacher Bedeutung: in der *präoperativen Phase* können bereits fassbare Nervenschädigungen objektiviert und quantifiziert werden, was mitunter zur exakten Diagnosefindung erheblich beitragen kann.
2. *Intraoperativ* können elektrophysiologische Methoden die Integrität des N. facialis überwachen helfen. Diesem als Monitoring bekannten Einsatz elektrophysiologischer Verfahren ist ein eigenes Kapitel in diesem Referat gewidmet (siehe Kapitel 2.3.2).
3. Sollte es zu einer *postoperativen* Fazialisparese gekommen sein, helfen elektrophysiologische Verfahren, das Ausmaß der Nervenschädigung und deren Prognose zu bestimmen.

Die wichtigsten elektrophysiologischen Methoden sind

- die Elektromyographie,
- die Neuromyographie (auch bekannt als Elektroneuronographie) und
- die Magnetstimulation.

Für eine ausführliche Darstellung dieser Methoden sei auf die Literatur verwiesen [140].

Die *Elektromyographie* ist das zuverlässigste und genaueste Verfahren. Während die Neuromyographie prinzipielle Schwächen aufweist [128], kann die Magnetstimulation noch nicht als abschließend validiert angesehen werden [10].

Präoperative elektrophysiologische Untersuchungen sind angezeigt, wenn

- a) unklar ist, ob und in welchem Umfang Äste des Fazialisfächers im Rahmen einer Voroperation bereits geschädigt wurden und somit in diesen Abschnitten bei einer Revisions-Operation mit Vernarbung und den daraus resultierenden Risiken zu rechnen ist.
- b) der Verdacht auf das Vorliegen eines langsam progredienten malignen Prozesses besteht, auch *ohne dass klinisch eine Fazialisparese nachweisbar ist*. In diesen Fällen kann das Nadel-EMG – und nur dieses – ein sehr hilfreiches und hochsensitives diagnostisches Verfahren sein und somit wertvolle Hinweise geben.

Begründung: Bei einer nur langsam vonstatten gehenden Degeneration von Nervenfasern werden diese in gleichem Tempo durch ein „sprouting“ der benachbarten Axone ersetzt. Man findet dann im EMG der so betroffenen Muskeln gleichzeitig nebeneinander

- Spontanaktivitäten als Ausdruck der Axon-Degeneration
- wie verbreiterte und überhöhte Regenerationspotenziale als Ausdruck der Kompensation.

Ein klassisches Beispiel hierfür sind perineural wachsende adenoidzystische Karzinome ohne eine palpatorisch oder in der Bildgebung nachweisbare Raumforderung: hier ist das Nadel-EMG sensitiver als jedes andere diagnostische Verfahren zum Nachweis eines Malignoms [63].

Besonders der simultane Nachweis von Degenerationszeichen und pathologischen Reinnervationspotenzialen ist in solchen Fällen richtungsweisend.

Wenn es zu einer *postoperativen Lähmung* gekommen ist, haben sowohl Patient als auch Operateur ein hohes Interesse daran, die Wahrscheinlichkeit für eine Erholung der Nervenfunktion möglichst bald und möglichst zuverlässig zu erfahren. Die Neuromyographie ist für eine solche Prognose nicht geeignet, weil ohne Aussagekraft: Die Reizung des Fazialis-Hauptstamms in der Fossa stylo-mastoidea ist durch die postoperativen Veränderungen (Narbenbildung, Schwellung) für längere Zeit unzuverlässig und nicht reproduzierbar.

Wenn im EMG bereits unmittelbar postoperativ deutliche Willkürpotenziale abgeleitet werden können, darf dies allein schon als prognostisch günstiges Zeichen gewertet werden, auch wenn vom klinischen Eindruck her eine Fazialisparese besteht. Die Nadel-Elektromyographie kann spätestens nach 14 Tagen sichere Hinweise auf die Prognose liefern. Die hohe prognostische Aussagekraft der Elektromyographie bei Schädigungen des N. facialis entspricht nicht nur der langjährigen klinischen Erfahrung, sondern konnte auch in einer großen, retrospektiven Studie belegt werden [129]. Die Häufigkeit von postoperativen Fazialisparesen wird in Kapitel 2.3.6 in diesem Referat detailliert diskutiert.

1.6 Diagnostischer Algorithmus

Auf *Anamnese, Inspektion und Palpation* folgt zunächst die *Sonographie* einer Raumforderung der Parotis und die *Feinnadel-punktionszytologie (FNPZ)*. In den meisten Fällen ist auf diese Weise eine sichere Diagnose zu stellen.

Findet sich in der Ultraschalluntersuchung *keine abgrenzbare Raumforderung* und *keine typische Parenchymveränderung*, die bereits Aufschluss über den Charakter der Erkrankung gibt (z. B. Sialolithiasis), wird eine FNPZ unter Ultraschallkontrolle aus dem nicht veränderten Parenchym entnommen.

Die *akute oder chronische Sialadenitis* weist sonographisch oft nur geringfügige Veränderungen auf; manchmal ist nur die Organgröße als Hinweis zu werten; manchmal finden sich hyporeflexive Exsudatareale. Da bei den Sialadenitiden und Sialosen auch die Zytologie oft wenig aussagekräftig ist, führen wir beim Verdacht auf eine solche Erkrankung zusätzlich eine *digitale Subtraktions-Sialographie* (oder neuerdings eine *Sialo-MRT*) durch. Die intraluminale Sonographie des Stenonschen Ganges hat sich bisher genauso wenig durchsetzen können wie die Endoskopie des Hauptganges.

Wird ein *Sjögren-Syndrom* vermutet, ist die Suche nach anderen Symptomen der Erkrankung obligat (Rose-Bengale-Test, Auto-Antikörper SS-A und SS-B, Rheumafaktoren, ANA), denn nach der European Study Group müssen mindestens 4 der 6 genannten Symptome vorliegen [162].

Ist die Dignität einer Raumforderung unklar oder ergibt sich zytologisch, sonographisch oder klinisch der *Verdacht auf Malignität*, folgt die *Kernspintomographie*; diese wird ebenfalls *bei in der Tiefe sonographisch nicht abgrenzbaren großen Tumoren* der Parotis durchgeführt.

Bei *Tumor-Rezidiven* führen wir grundsätzlich neben der Sonographie eine Kernspintomographie durch; wir halten dies aus 2 Gründen für notwendig:

- zur sicheren Beurteilung der Pars profunda der Parotis und des parapharyngealen Raumes sowie der Lagebeziehungen des Tumorrezidives zum Foramen stylomastoideum und damit zum Fazialis-Hauptstamm und
- zur Dokumentation der Anzahl der Rezidive vor allem beim pleomorphen Adenom.

Ergeben sich Hinweise auf *ossäre Arrosionen der Schädelbasis oder der Mandibula*, so führen wir zusätzlich ein hochauflösendes Spiral-CT und gegebenenfalls eine ^{99m}Tc MDP-SPECT-Untersuchung durch (Abb. 1) [66].

Besteht als Leitsymptom einer Parotisläsion eine *Fazialisparese*, so muss darauf hingewiesen werden, dass bis heute die bildgebende Diagnostik die elektrophysiologische (myographische) Diagnostik (siehe Kapitel 5.4) des Nervus facialis nicht ersetzt. Selbst wenn sich mit Hilfe der zur Verfügung stehenden bildgebenden Methoden keine Läsion nachweisen lässt, *musst bei fehlenden klinischen oder elektromyographischen Regenerationszeichen nach spätestens 6 Monaten von einem Malignom als Ursache bis zum Beweis des Gegenteils ausgegangen werden*, und gerade adenoidzystische Karzinome können sich mit ihrem perineuralen Wachstum jahrelang einer Darstellung entziehen [63].

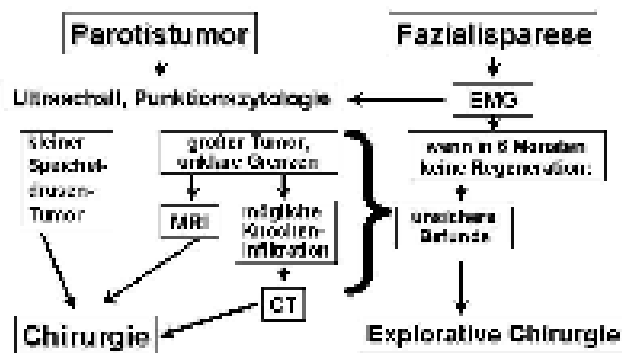


Abb. 1 Stufenplan zur Diagnostik fokaler Läsionen der Glandula parotis.

2 Chirurgie der Glandula parotis

2.1 Parotidektomie – Systematik

Die gebräuchlichste Einteilung der operativen Maßnahmen an der Ohrspeicheldrüse richtet sich nach dem Ausmaß der Resektion und danach, ob der Nervus facialis in seinem intraparotidealen Verlauf erhalten werden kann. Die einzelnen Verfahren sollen im Folgenden kurz erläutert werden:

2.1.1 Probebiopsie

Probebiopsien oder -exzisionen aus der Ohrspeicheldrüse sollten *ausschließlich zur differenzialdiagnostischen Abklärung entzündlicher Speicheldrüsenenerkrankungen* oder Speicheldrüsen-schwellungen (z. B. Sjögren-Syndrom, Sialadenose) durchgeführt werden.

Probeexzisionen aus Parotistumoren sind demgegenüber immer kontraindiziert, insbesondere wegen des hohen Rezidivrisikos von pleomorphen Adenomen nach Inzisionen in den Tumor. Es kommt dabei zur Verschleppung von Tumorzellen in das Wundbett und unweigerlich, wenngleich häufig erst mit einer zeitlichen Verzögerung von Jahren, zu Rezidivtumoren. Die prätherapeutische morphologische Abklärung tumoröser Raumforderungen der Ohrspeicheldrüsen ist daher eine Domäne der Aspirationszytologie und nicht der Probebiopsie [122]! *Probebiopsien aus Parotistumoren gelten heute wegen des erwähnten, später nur außerordentlich schwer beherrschbaren Rezidivrisikos und der unkontrollierten Gefährdung des Nervus facialis zu Recht als Kunstfehler.*

2.1.2 Enukleation

Als Enukleation wird die umschriebene Exstirpation eines Tumors aus der Ohrspeicheldrüse ohne gleichzeitige Resektion des umgebenden Speicheldrüsen-gewebes und ohne systematische Darstellung des Fazialisfächers verstanden. Die stillschweigende Voraussetzung für ein solches Vorgehen ist, dass die zu behandelnde Raumforderung eine entsprechend solide und vollständige Kapsel aufweist und unilokulär ist. Diese Voraussetzungen treffen aber bei den Tumoren der Ohrspeicheldrüse kaum jemals zu:

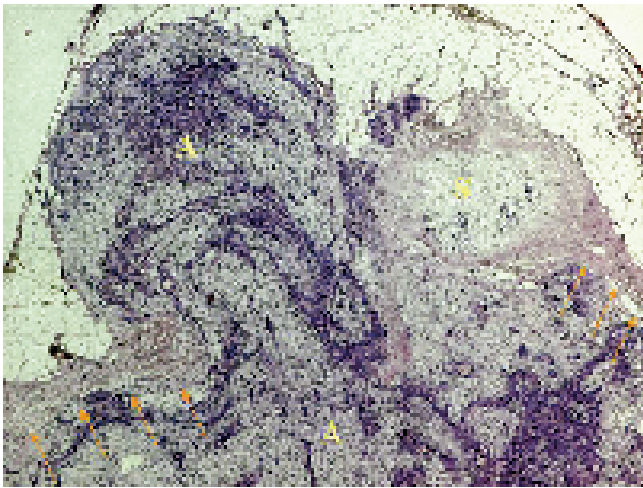


Abb. 2 HE-Färbung eines primären pleomorphen Adenoms mit teilweise fehlender Kapsel; Pfeile = Kapsel; A = pleomorphes Adenom; S = Satellitenknoten.

Pleomorphe Adenome weisen in einem hohen Prozentsatz entweder keine durchgehende „Kapsel“ auf, oder sind nur von einer hauchdünnen Bindegewebsschicht umgeben, oder sind von kleinen Satellitentumoren umgeben (Abb. 2), so dass ihre Enukleation die große Gefahr der Tumorzellverschleppung bzw. der unvollständigen Entfernung aufweisen [4].

Wie bereits erwähnt, hat die auch heute noch weit verbreitete Enukleation von pleomorphen Adenomen deshalb als Kunstfehler zu gelten.

Zur besonderen Problematik des pleomorphen Adenoms siehe das spezielle Kapitel 2.3.5.1. *Zystadenolymphome* kommen demgegenüber häufig multilokulär vor und sind durch eine Enukleation dadurch ebenfalls nicht zuverlässig zu behandeln.

Bei den selteneren gutartigen Tumoren (z. B. *monomorphe Adenome*) mit ihrer ungewissen Prognose ist eine Enukleation noch weniger vertretbar, und bei *bösartigen Tumoren* verbietet sie sich ohnehin.

Lediglich bei *malignen Lymphomen*, die der Glandula parotis unmittelbar anliegen, kann im Einzelfall eine solche „Enukleation“ einmal in Betracht kommen, obwohl hier eher von einer Lymphknotenexstirpation als von der Enukleation eines Parotistumors gesprochen werden muss.

2.1.3 Partielle Parotidektomie

Der Begriff ist unpräzise und nicht näher definiert. Er sollte nach Möglichkeit zugunsten exakterer Beschreibungen aufgegeben werden (siehe unten). Allerdings kann der Begriff gelegentlich Verwendung finden für die Beschreibung atypischer Teilresektionen der Ohrspeicheldrüse, etwa im Zusammenhang mit einer Neck-Dissection, wenn eine Lymphknotenmetastase mit dem unteren Parotispol verbacken ist, und ihre Resektion die Entfernung eines Teils der Ohrspeicheldrüse ohne systematische Aufdeckung des gesamten Fazialisfächers erfordert.

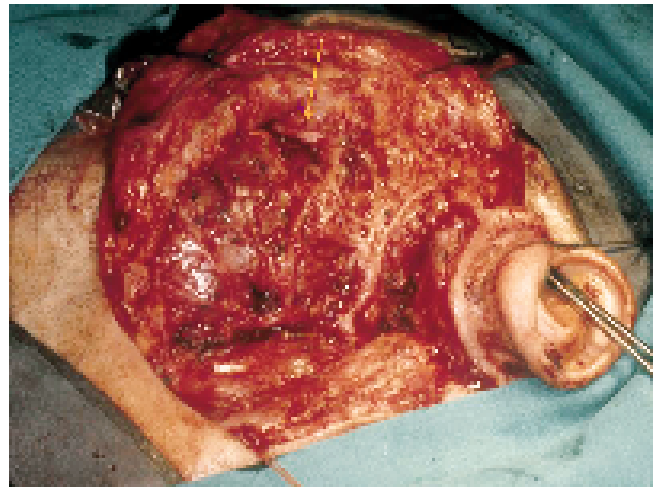


Abb. 3 Operationssitus nach lateraler Parotidektomie; der Fazialisfächer ist gut sichtbar, die Anteile des sog. Innenlappens (medial des Fächers) der Gl. Parotis sind erhalten, der Ductus parotideus ist unterbunden (Pfeil).

2.1.4 Laterale Parotidektomie

Als laterale Parotidektomie wird ein Eingriff bezeichnet, bei dem die lateral des Fazialisfächers gelegenen Anteile der Ohrspeicheldrüse entfernt werden, während die medial des Nervenfächers gelegenen Drüsenanteile in situ verbleiben. Eine laterale Parotidektomie setzt also stets eine vollständige Präparation des gesamten Fazialisfächers voraus. Unter Verwendung eines Operationsmikroskops (oder einer Lupenbrille) ist damit die Voraussetzung für die zuverlässige Schonung des gesamten Nervenfächers, auch seiner kleineren Äste, gegeben. Gutartige Tumoren des so genannten Drüsen-„Außenlappens“ und des unteren Parotispol, und damit die Mehrheit aller Parotistumoren, können auf diese Weise zuverlässig, vollständig und unter verlässlicher Schonung des Nervus facialis und seiner Äste reseziert werden. Die laterale Parotidektomie stellt somit den Standardeingriff zur Behandlung der gutartigen Tumoren der Ohrspeicheldrüse dar, solange diese Tumoren ausschließlich im „Außenlappen“ lateral des Fazialisfächers lokalisiert sind (Abb. 3).

2.1.5 Modifikation der „klassischen“ lateralen Parotidektomie

Die im Kapitel 2.2.2 genauer beschriebene „klassische“ Art der lateralen Parotidektomie in der Methode nach Janes, Conley und Miehle ist durch folgende Vorgehensweisen charakterisiert [22, 61, 95]:

1. Sie beginnt stets mit der Freilegung des extratemporalen Stammes des N. facialis bis zu seiner Bifurkation. Sobald diese erkennbar wird, kann man sich sicher sein, in der präparierten Struktur den N. facialis identifiziert zu haben.
2. Von der Bifurkation ausgehend werden sodann die einzelnen peripheren Nervenäste ohne eine bestimmte Systematik freigelegt, indem das darüberliegende Drüsenparenchym angehoben und schrittweise über dem so exponierten Nervenabschnitt scharf durchtrennt wird (sog. „Tunnel-Technik“ nach Miehle). Das zwischen den Inzisionen gelegene Parenchym wird sodann auf dem Niveau des frei-

gelegten Nervenfächers abgetragen. Diese Technik führt somit zu einer

- a) sektorenförmigen Spaltung des Parenchyms des so genannten Außenlappens, die
- b) stets in zentrifugaler Richtung, also von zentral nach peripher verläuft. Der Nervenfächer wird damit stets in „anterograder“ Richtung präpariert.

2.1.6 Gründe für die Modifikation der „klassischen“ lateralen Parotidektomie

Wir halten dieses „klassische“ Vorgehen bestenfalls gerechtfertigt in der Chirurgie der chronisch-entzündlichen Parotitiden. *Für die Chirurgie der Parotistumoren – egal ob benigne oder maligne – ist sie aus folgenden Gründen abzulehnen:*

1. Die *sektorenförmige Inzision des Drüsenparenchyms* über den einzelnen peripheren Ästen des Nervenfächers birgt die große Gefahr in sich, dass dabei der Tumor angeschnitten bzw. in ihn hinein geschnitten wird.
2. Die Freilegung des Nervenfächers in „zentrifugaler“ (= anterograder) Richtung setzt immer zunächst die *Freilegung des Nervenstammes in der Tiefe der Fossa retromandibularis* voraus. Diese Vorgehensweise hat 2 Nachteile: *zum einen* befindet sich der Nerv hier, d. h. ventral des Foramen stylo-mastoideum, an der tiefsten und zugleich engsten Stelle seines extratemporalen Verlaufes, und muss somit an einer vergleichsweise besonders ungünstigen Lokalisation aufgesucht werden, *zum anderen* wird sein Auffinden bei Tumoren, die im dorsalen Pol der Drüse, d. h. über oder sogar in der Fossa retromandibularis lokalisiert sind, nicht selten riskant bezüglich Traumatisierung des Nervens oder Eröffnung des Tumors, und manchmal ist seine Darstellung unmöglich.

Die Tumorchirurgie der Glandula parotis muss somit 2 Ziele gleichzeitig verfolgen:

1. die Resektion des Tumors in toto und möglichst weiten gesunden Grenzen,
2. die dafür nötige Freilegung (Neurolyse) des komplexen Fazialis-Nervenfächers ohne Verletzung seiner vielfältigen zentralen und peripheren Äste.

Mit Ausnahme von *sehr kleinen und randständig gelegenen, benignen* Tumoren setzt jede sanierende Tumoroperation zunächst die Durchführung einer lateralen Parotidektomie im Sinne einer „*kompletten lateralen Lobektomie*“ voraus. Sie kann danach zur subtotalen oder totalen Parotidektomie erweitert werden.

2.1.6.1 Die komplette laterale Lobektomie – Systematik und Technik

Ziel dieser Technik ist *die Resektion des sog. Parotis-Außenlappens als Ganzes lateral vom Niveau des vollständig freigelegten Fazialis-Nervenfächers, ohne dabei die Integrität des Tumors anzutasten.*

Die dabei zu bevorzugende *Richtung der Neurolyse* besteht entweder in einer

1. anterograden
2. retrograden oder
3. kombiniert retrograd-anterograden Nervenpräparationstechnik.

Die Entscheidung über das erforderliche strategische Konzept, d. h. die Wahl des am besten geeigneten Weges bezüglich der Richtung der Neurolyse, die ihrerseits die Richtung der Lobektomie bestimmt, hängt entscheidend von der Lage und gelegentlich auch von der Größe des Tumors ab.

Anterograde Präparationstechnik. Ihr wird man prinzipiell den Vorzug geben bei allen Tumoren, die in den zentralen und peripheren Drüsenabschnitten lokalisiert sind.

Die Präparation beginnt dabei in der üblichen Weise mit der Darstellung des Nervenstammes, der zunächst bis zu seiner Bifurkation verfolgt wird. An der Bifurkation muss in Abhängigkeit von der Lage und Größe des Tumors entschieden werden, ob die Lobektomie von kranial oder von kaudal her entwickelt werden soll.

Vom temporo-fazialen Hauptast ausgehend, wird nun zunächst der am weitesten dorsal gelegene Ramus frontalis bis zum kranialen Drüsenrand freigelegt.

Danach erfolgt die streng systematische Identifikation und Präparation des jeweils immer ventro-medio-kaudal benachbarten Nervenastes, wobei diese immer wieder vom temporo-fazialen Hauptast ausgeht. *Dabei wird schrittweise das zwischen den jeweils benachbarten Ästen gelegene Drüsenparenchym durchtrennt.* So lassen sich der Reihe nach von kranial nach kaudal die Rami temporales, oculi, lev. labii, zygomatici, mit ihren weiteren Aufgliederungen und oft noch ein aus dem oberen Fächer abgehender Ramus buccalis freilegen. Dabei wird die an ihrem oberen Pol mit einer scharfen Klemme gefasste kraniale Hälfte des „Außenlappens“ Nervenast für Nervenast nach kaudal mobilisiert.

Dann wendet man sich dem kaudalen Nervenfächer zu, indem man wiederum von der Bifurkation ausgehend zunächst dem zerviko-fazialen Hauptast darstellt. Dieser gliedert sich auf in den nach kaudal verlaufenden Ramus colli, den in der Peripherie nach ventral verlaufenden Ramus marginalis mandibulae sowie einige Rami buccales. Die Präparation erfolgt hier von kaudal nach ventral in analoger Technik.

Retrograde Präparationstechnik. In allen Fällen, in denen der Tumor im dorsalen Drüsenanteil gelegen ist, also über oder in der Fossa retromandibularis lokalisiert ist und somit den Zugang zum Nervenstamm verlegt, muss die Neurolyse des Nervenfächers in retrograder Technik erfolgen. Hierfür werden die peripheren Endäste am Rand der Drüse in derselben Reihenfolge aufgesucht wie bei der anterograden Technik beschrieben. Hierbei ist es ebenfalls wichtig, dass wiederum der laterale Anteil als „Lobus“ in einem Stück entwickelt wird.

In Abhängigkeit von der Lage des Tumors kann auch eine *kombiniert retrograd-antegrade Technik* sinnvoll sein.

2.1.7 Subtotale Parotidektomie

Sie geht über die Grenzen der lateralen Parotidektomie hinaus, bezieht also auch Anteile des sog. Innenlappen-Gewebes mit ein (zumeist im Dreieck zwischen temporo- und zervikofazialen Hauptast), verlangt aber nicht die gleiche Radikalität wie die totale Parotidektomie. Häufige Indikationen dafür sind:

- benigne Tumoren, die vom Innenlappen ausgehen
- größere pleomorphe Adenome des Außenlappens
- Zystadenolymphome
- chronische Sialadenitiden, insbesondere beim Sjögren Syndrom
- Reduzierung eines kräftig entwickelten Innenlappens, um einer postoperativen Speichelfistel vorzubeugen.

2.1.8 Totale Parotidektomie

Die totale Parotidektomie bezeichnet einen Eingriff, bei dem das *gesamte* Drüsengewebe der Ohrspeicheldrüse, lateral und medial des Fazialisfächers, entfernt wird. Der Eingriff erfolgt zur Behandlung

1. Systemischer Erkrankungen der Parotis wie das Sjögren-Syndrom,
2. die chronische (rezidivierende) Parotitis
3. gutartiger Tumoren des Drüseninnenlappens und
4. ausnahmslos aller bösartiger Tumoren ohne Nerveninfiltration.

Zunächst erfolgt dabei stets eine laterale Parotidektomie in typischer Weise. Nach vollständiger Darstellung des Fazialisfächers werden dann die einzelnen Fazialisäste von ihrer Unterlage soweit abpräpariert und mobilisiert, wie es die sichere Entfernung des malignen Tumors ohne Traumatisierung der entsprechenden Nervenstrukturen erfordert.

Da die Parotis über ein reichhaltiges Lymphsystem verfügt, ist es danach zusätzlich zwingend notwendig, auch noch *alle* restlichen Drüsenelemente des Innenlappens mit größter Sorgfalt ebenfalls zu entfernen. Dabei ist das Augenmerk besonders darauf zu richten, dass medial des Fazialisstamms die Fossa retromandibularis und die Fossa infratemporalis radikal ausgeräumt werden.

Die Grenzen dieser Resektion sind somit:

- medial: die Faszie des M. digastricus und M. stylohyoideus, der Processus styloideus, und die A. carotis interna
- dorsal: die Faszie des M. sternocleidomastoideus der zur Tiefe hin nach dorsal abweicht
- kranial: die knorpelige und knöcherne Oto- bzw. Schädelbasis
- ventral: der laterale und mediale Aspekt des aufsteigenden Unterkieferastes.

Wird bei bösartigen Tumoren die Resektion einzelner Nervenäste erforderlich oder erfordert die Exstirpation voluminöser Innenlappentumoren ausnahmsweise einmal die Durchtrennung einzelner Nervenäste, so können diese primär wieder readaptiert oder durch Nerveninterponate rekonstruiert werden, ohne dass später mit Synkinesien durch eine fehlgerichtete Reinnervation gerechnet werden muss (siehe Kapitel 5.3) [138,139].

2.1.9 Radikale Parotidektomie

Als radikale Parotidektomie wird die vollständige Entfernung (totale Parotidektomie) der Ohrspeicheldrüse mit dem von einem Malignom infiltrierten Anteilen des Nervenfächers bezeichnet. Der Eingriff erfolgt zur Behandlung von bösartigen Tumoren mit präoperativ klinisch nachgewiesener tumorbedingter Fazialislähmung, oder intraoperativ nachweisbarer Tu-

morinfiltration vor allem in die zentralen Abschnitte des extratemporalen N. facialis (Stamm, Bifurkation, Hauptäste). In aller Regel muss der Eingriff mit einer Neck-dissection der betroffenen Seite, gelegentlich auch mit einer Mastoidektomie kombiniert werden. Zu den Optionen einer rekonstruktiven Fazialischirurgie siehe Kapitel 3.

2.2 Operative Zugänge

2.2.1 Anatomie des Pes anserinus

Obwohl der periphere (extratemporal) Fazialisfächer eine hohe Variabilität aufweist, besteht dennoch ein allgemein gültiger Aufbau bzw. Aufzweigungsmodus. Er ist in Abb. 4 dargestellt.

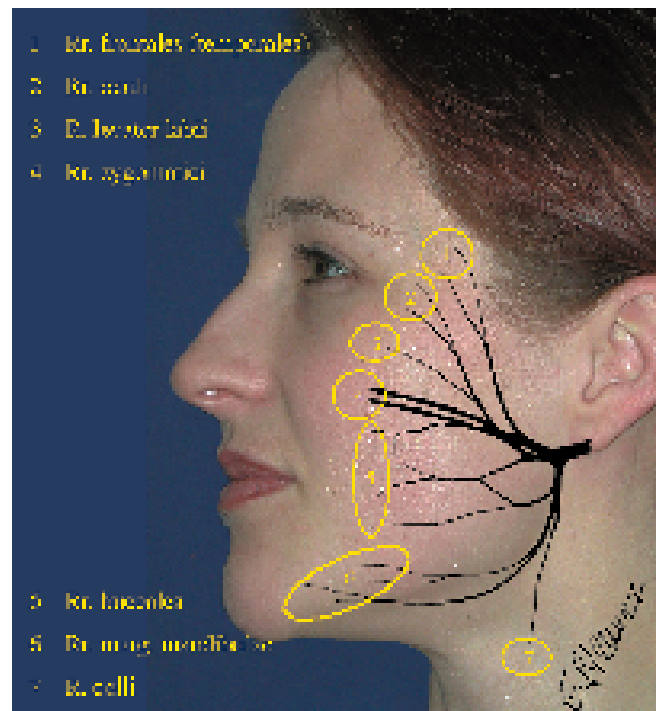


Abb. 4 Abbildung des Pes anserinus des N. facialis.

Danach teilt sich der *Nervenstamm* (Nerv 1. Ordnung) an seiner *Bifurkation* in den nach kranio-ventral ziehenden temporo-fazialen Hauptast und in den nach kaudal ziehenden zerviko-fazialen Hauptast (Äste 2. Ordnung).

Aus dem deutlich kräftigeren *temporo-fazialen Hauptast* seinerseits gehen der Reihe nach von kranial nach kaudal folgende Aufzweigungen (Äste 3. Ordnung) mit ihren peripheren Endästen (Äste 4. Ordnung) ab, die noch innerhalb der Drüse erwartet werden können:

- ein *Ramus frontalis* mit ca. 2 Endästen,
- ein *Ramus orbicularis oculi* mit ca. 2 Endästen,
- ein *Ramus levator labii* (variabel),
- zwei *Rami zygomatici* (besonders starke Äste, die sich erst ventral der Drüse weiter aufgliedern,
- ein *Ramus buccalis*.

Alle diese Äste bilden den größeren, kranialen Fächer. Aus dem weniger kräftigeren zerviko-fazialen Hauptast gehen hervor von kranial nach kaudal:

- ein bis zwei Rami buccales, meistens ohne weitere Gabelungen,
- ein Ramus marginalis mandibulae mit einer sehr variablen Aufgliederung in 2-4 Endäste,
- ein *Ramus colli*.

Zwischen Ramus levator labii, Rami zygomatici und Rami buccales können sehr variable *Anastomosen* bestehen.

2.2.2 Typischer, „klassischer“ lateraler Zugang

Der klassische und heute noch weitgehend übliche laterale Zugang zur Parotidektomie entspricht im Wesentlichen der von Janes vorgeschlagenen und von Conley und Miehleke verfeinerten Technik [22, 61, 95].

Danach werden die Schritte 1. - 5. ohne optische Hilfe operiert:

1. Ein präaurikulärer Hautschnitt von Höhe des Os zygomaticum bis unter das Ohrläppchen folgt den Hautspannungslinien. Unterhalb des Ohres wird der Schnitt fortgesetzt nach dorsokaudal, dem Vorderrand des Planum mastoideum folgend. Von dort schwenkt der Schnitt nach ventral in die erste submandibuläre Falte und folgt ihr 3 bis 5 cm (Abb. 5). Der aus der Ohrchirurgie stammende, retroaurikuläre Entlastungsschnitt ist nur bei ausgedehnten Tumoren erforderlich, bei denen das Foramen stylomastoideum dargestellt werden soll und eine Mastoidspitzenresektion durchgeführt werden muss (Abb. 6).

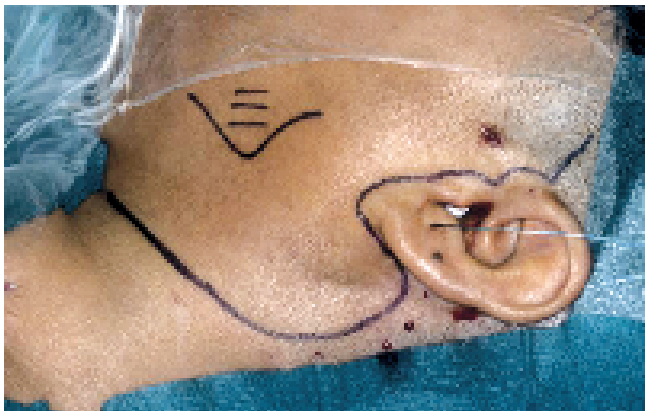


Abb. 5 Typischer Hautschnitt zur lateralen Parotidektomie. Rechts oben sind monopolare Elektroden zur Ableitung der Aktivität des M. orbicularis oculi unter der Sichtfolie erkennbar.

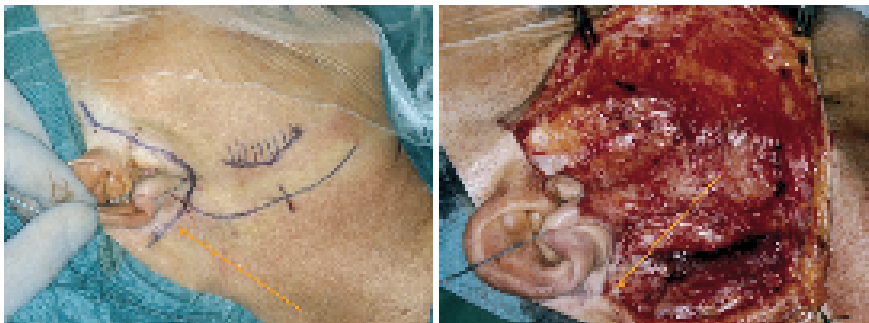

Abb. 6 Retroaurikuläre Verlängerung zur Darstellung der Mastoidspitze und der Fissura tympanomastoidea.

2. Darstellung des Vorderrandes des M. sternocleidomastoideus und seines Ansatzes am Mastoid.
3. Darstellung des Ursprungs des hinteren Bauches des M. digastricus.
4. Darstellung des „Conley-Pointers“, der spitzen Ausziehung des Ohrknorpels.
5. Präparation des seitlichen Wangenlappens im subkutanen Fettgewebe nach ventral, kaudal und kranial, bis die periphere Begrenzung der Drüse sicher dargestellt ist.

Nun wird die Präparation üblicherweise unter Zuhilfenahme einer Lupe mit einer Vergrößerung von mindestens 3,5 fortgeführt:

1. Aufsuchen des Hauptstammes des N. facialis wenige Millimeter kaudal des Conley-Pointers, (Ansatz des M. digastricus und Hinterrand der Gl. parotis). Der Hauptstamm kann auch aufgefunden werden, wenn über den unter 1. genannten „otologischen“ Zugang von retroaurikulär die Fissura tympanomastoidea am Boden des Gehörgangs aufgesucht wird: das Foramen stylomastoideum findet sich etwa 6 mm medial dieser Fissur [57].
2. Darstellung der Fazialis-Bifurkation und der von hier abgehenden einzelnen peripheren Äste von zentral nach peripher.
3. Resezieren der entstandenen diversen Segmente des Außenlappens zwischen den segmental freigelegten peripheren Ästen auf dem Niveau des Fazialisfächers.

2.2.3 Modifikation des lateralen Zugangs

1. Die *Hautinzision* entspricht im Wesentlichen der „klassischen“ Methode, unterscheidet sich aber in folgenden Punkten:

- a) Sie wird *kranial* in Höhe des Ansatzes der Helix etwa 2 cm weit schräg nach ventro-kranial in die Fossa temporalis und an ihrem kaudalen Ende bis zum Vorderrand des M. sternokleidomastoideus verlängert. *Begründung:* Hierdurch lässt sich der Wangenhautlappen sehr viel weiter, vor allem nach ventral und kaudal aufdecken, so dass die Drüse einerseits sicher bis zum *Ductus parotideus*, der oft begleitet wird von akzessorischem Speicheldrüsengewebe, und andererseits bis zum *Übergang des unteren Drüsenpols zum oberen Venenwinkel* mit den hier lokalisierten Lymphknoten und ggf. dem dorsalen Pol der Gl. submandibularis exponiert werden kann.

Kosmetisch und funktionell ergeben sich hierdurch keinerlei relevante Nachteile. Andererseits dient die maximale Freilegung der gesamten Drüse und ihrer kritischen Übergangszonen der diagnostischen und operati-

ven Sicherheit. Eine leider noch oft praktizierte „Knopfloch-Chirurgie“ ist insbesondere bei Parotistumoren fehl am Platz!

- b) Die Hautinzision an der Halsseite sollte in Höhe des oberen Venenwinkels stets mindestens 1 Querfinger dorsal des Kieferwinkels verlaufen, um Verletzungen des Ramus marginalis mandibulae und des Ramus colli sicher zu vermeiden. Meistens bietet sich hier die zweite der oft gut erkennbaren natürlichen Hautfalten an.
2. Die Kombination mit dem *retroaurikulären Entlastungsschnitt* (Abb. 6) wird vom Autor bevorzugt. Dabei muss allerdings streng beachtet werden, daß die Inzision einige Millimeter vom Ansatz des Ohrfläppchens und der retroaurikulären Umschlagfalte fernbleibt und dort vor allem der M. auricularis posterior nicht durchtrennt wird, weil es sonst zu einer abstehenden Ohrmuschel kommt. *Begründung:* Diese Art der Schnittführung erlaubt das zusätzliche Anlegen eines kleinen dorsalen Hautlappens mit Freilegen des latero kranialen Aspektes des M. sternocleidomastoideus und der Mastoidspitze mit den beiden folgenden weiteren Operationsvorteilen:
 - a) Sie eröffnet die Möglichkeit, bei Bedarf zusätzlich die Fissura tympanomastoidea als Landmarke für die Identifikation des Nervenstammes zu Hilfe zu nehmen.
 - b) Sie ist die Voraussetzung für das Anlegen eines Muskelschwenklappens (siehe unter Punkt 5).
3. Die Neurolyse und Mobilisation des *N. auricularis magnus* erfolgt nach distal bis zu seinen ersten Aufzweigungen in der Drüse und nach dorsal ca. 2 cm in Richtung Punctum nervosum. Er wird danach unterfahren und locker angehoben, am Eintritt in die Drüse mit einem nicht resorbierbaren Faden unterbunden und peripher der Unterbindung abgesetzt. Das so unterbundene, freie distale Ende des Nerven verbleibt in situ. *Begründung:*
 - a) Die Präparation des N. auricularis magnus möglichst mit Erhalt seiner ersten distalen Aufzweigungen erlaubt im Fall der Notwendigkeit einer Nervenrekonstruktion einen schnellen Zugriff auf diesen idealen Ersatznerven.
 - b) Seine distale Unterbindung mit nicht resorbierbarem Nahtmaterial verhindert zuverlässig das Auswachsen der Axone und somit die Bildung eines gelegentlich auf Hautberührung hin schmerzhaften Neuroms.
4. Von besonderer Bedeutung ist die korrekte *Präparation des Wangenhautlappens*. Sie soll nicht in der Schicht des subkutanen Fettgewebes verlaufen. Vielmehr muss diese streng in der zwar sehr dünnen, aber gut erkennbaren lockeren Bindegewebsschicht zwischen tiefer Wangenfazie einerseits und oberflächlicher Parotiskapsel andererseits erfolgen (Abb. 7). Hierfür werden vom Operateur und Assistenten die Inzisionsränder des Lappens mit kleinen scharfen Haken gefasst und so angehoben, dass sich der Hautlappen wie eine Zeltplane dem Operateur entgegenpannt. Die Faszientrennung erfolgt dann vorsichtig mit der Klinge eines leicht nach lateral gewinkelten Skalpell, indem man damit zart über die Oberfläche der Drüsenkapsel streicht. Im Bereich des Ductus parotideus, im Bereich des mittleren Drittels der ventralen Drüsenbegrenzung kann diese Trennschicht verloren gehen. Dann empfiehlt sich hier ein stumpfes Auseinanderspreizen der Schichten mit einer Präparierschere. *Begründung:* Umfangreiche postoperative Untersuchungen haben gezeigt, dass die intakte Bewahrung der tiefen Wangenfazie auf der Innenseite des Wangenhautlappens eine

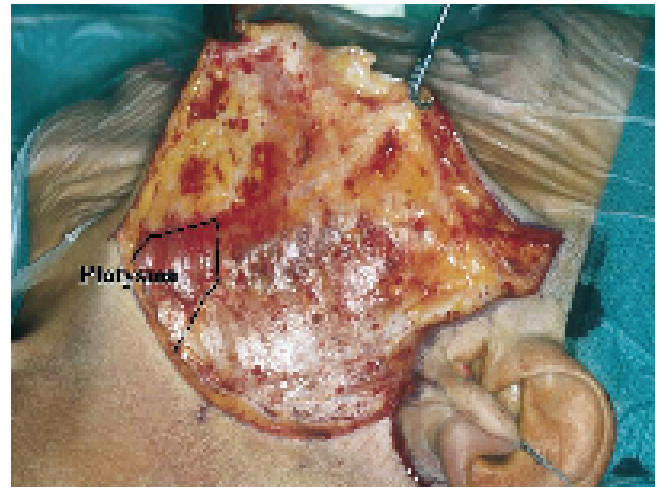


Abb. 7 Auslösen des Hautlappens in der bindegewebigen Trennschicht zwischen subkutanem Fett der Wange und Kapsel der Gl. Parotis. Zusammen mit dem Schwenklappen des SCM hilft diese Technik, das Vorkommen eines ausgeprägten Freyschen Syndroms auf 8% (424 Patienten) zu reduzieren.

wichtige Barriere gegen das Eindringen von sekretorischen Nervenfasern mit späterer Innervation der Schweißdrüsen darstellt und somit die klinische Ausprägung des Freyschen Syndroms signifikant zu reduzieren im Stande ist [39].

5. Die Präparation des kranialen dorsalen Hautlappens ist Voraussetzung für die richtige Präparation eines kranial gestielten *Muskelschwenklappens* aus dem kranio-lateralen Anteil des M. sternocleidomastoideus bei gleichzeitigem Erhalt seines sehnigen Ansatzes am Mastoid. Hierfür wird der M. sternocleidomastoideus in seinem lateralen Aspekt über die Länge etwa seines kranialen Drittels freigelegt, knapp die Hälfte seiner lateralen Muskellage in diesem Niveau mit einer stumpfen Präparierschere von dorsal her unterminiert, mit einer anatomischen Pinzette gefasst und kaudal davon abgesetzt. Danach wird diese Muskellage unter Wahrung der gefassten Muskelfaserschichten und auf der intakten inneren Sehnenplatte bis zur Mastoidspitze abgehoben. Man erzielt eine maximale Mobilisation, wenn insbesondere der dorsale Inzisionsrand bis weit nach kranial geführt wird. Dieser Muskellappen wird anschließend nach kranio-ventral auf den Nervenfächer gelagert und hier zwischen den Nervenästen mit feinen Subkutannähten fixiert (Abb. 8).

Begründung: Mit der Anlage dieses Muskelschwenklappens werden drei Ziele erreicht:

- die kosmetisch höchst vorteilhafte Defektauffüllung der Operationswunde,
- die Protektion des freiliegenden Nervenfächers, was insbesondere bei Revisionseingriffen wertvolle Sicherheit gibt,
- und ein additiver Effekt zur Reduktion des Freyschen Syndroms.

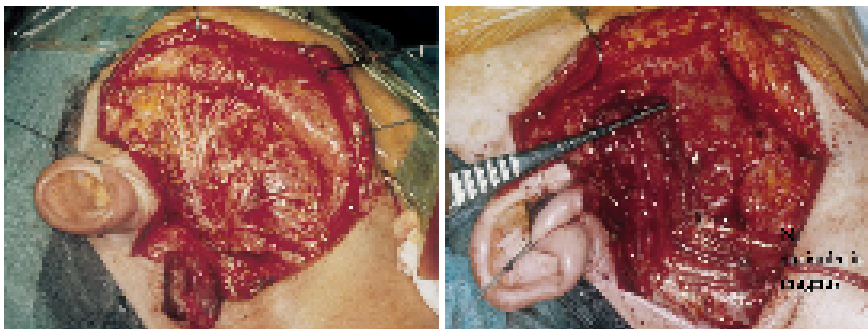


Abb. 8 Präparation des Muskelschwenklappens aus dem M. sternocleidomastoideus.

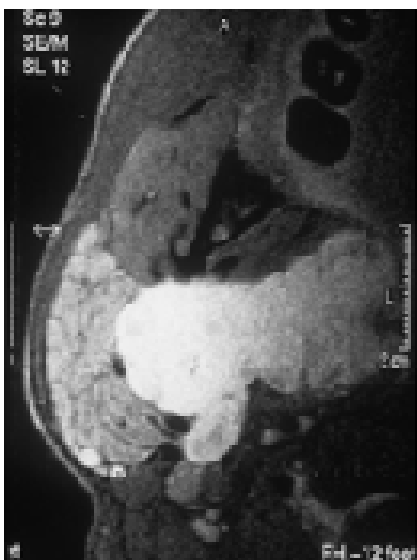

Abb. 9 T₂-gewichtete MRT eines großen pleomorphen Adenoms der Pars profunda der Parotis. Dieser Tumor ist nicht allein über einen lateralen Zugang zu exstirpieren.

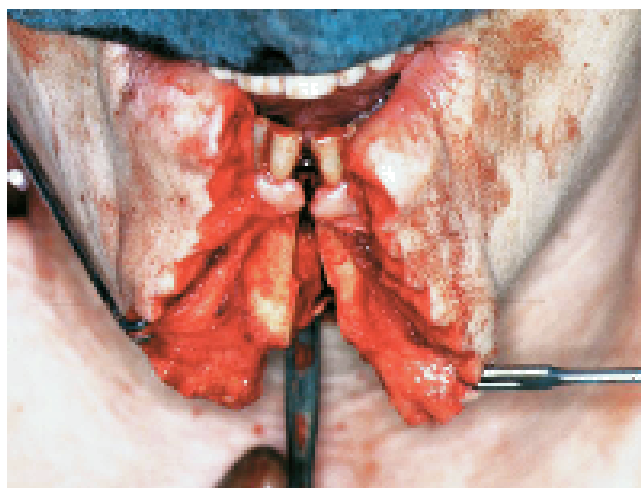


Abb. 10 Passagere mediane Mandibulotomie; die „broken-line“-Technik in der Mittellinie zeigte in unserem Kollektiv von 80 Patienten die besten Resultate.

2.2.4 Erweiterte Zugänge

2.2.4.1 Laterale, diskontinuierliche Mandibularteilresektion

Tumoren, die vom sog. „Innenlappen“ der Parotis ausgehen, also jenem Drüsenparenchym, das medial des Nervenstamms, seiner Bifurkation und seines peripheren Fächers lokalisiert ist, werden als so genannte Innenlappen-Tumoren bezeichnet. Gehen diese Tumoren von der *Pars profunda* des Innenlappens aus (Abb. 9) und wachsen als so genannte *Eisbergtumoren* in Richtung Flügelgaumengrube, so gelingt ihre tumorkapselchonende Resektion nicht ohne Teilresektion des Os mandibulae. Hierzu wird der dorsale Anteil des Unterkiefers reseziert, an dem der M. pterygoideus medialis ansetzt (Tuberositas pterygoidea). Die Resektionsgrenze nach ventral wird durch den Eintritt des N. alveolaris inferior in das Foramen mandibulae gebildet; diesen gilt es zu schonen. Diese Resektion ermöglicht einen breiteren Zugang in den retromandibulären Raum mit Darstellung der A. maxillaris und temporalis, dem N. alveolaris trigemini, dem N. hypoglossus, dem N. glosso-pharyngeus und dem N. vagus. Dieser Zugang ermöglicht eine sicherere Exzision mediomandibulärer Tumoren als der übliche laterale Zugang.

Das temporär resezierte Knochenfragment wird nach erfolgter Resektion mit Osteosynthese-Miniplatten wieder am Unterkiefer befestigt.

Nachteile dieses Verfahrens sind, dass die hierfür notwendige Mandibulotomie ein erhebliches Risiko für die Integrität des N. facialis und den N. alveolaris inferior bedeutet.

2.2.4.2 Passagere mediane Mandibulotomie

Bei ausgedehnten Tumoren des Innenlappens der Gl. parotis, d. h. bei besonders großen Eisbergtumoren, empfiehlt sich ein anderer Zugang zur Pars profunda der Gl. parotis: die passagere mediane Mandibulotomie [7,30].

Der Fazialisfächer wird durch eine laterale Lobektomie (Kap. 2.1.6.1) dargestellt.

Danach werden zunächst die medianen Kinn-Gesichtsweichteile über eine „broken line“ durchtrennt. Der Unterkiefer wird danach mit einer Blattsäge mit einem Durchmesser von 3,2 cm und einer Dicke von 0,1 mm senkrecht in der Medianen unter Schonung der Aveolaren der Unterkieferinzisiven durchtrennt (Abb. 10) [65].

Dann folgt die Durchtrennung des Mundbodens – entweder paramedian im Sulcus glossoalveolaris – oder median durch die Raphe der Zunge hindurch von ventral nach dorsal – unter Schonung des N. lingualis und N. hypoglossus.

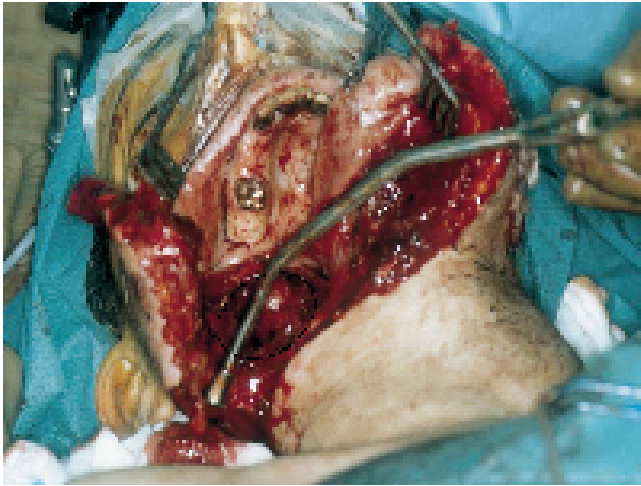


Abb. 11 Tumor (umrandet) in der Flügelgaumengrube nach Exposition durch eine mediane Mandibulotomie.

Von hier aus wird dann parallel zum vorderen Gaumenbogen die Fossa mediomandibularis eröffnet und der Innenlappen der Parotis mit dem Tumor und anhängendem Fettgewebe präpariert (Abb. 11).

Die Osteotomie wird mit 2 Miniosteosyntheseplatten dynamisch fixiert, so dass der Unterkiefer sofort wieder biss-stabil ist; mit diesem Zugang haben wir die besten Erfahrungen machen können (Abb. 12).

Bisher ist es – möglicherweise durch die dynamische Re-Adaptation der Mandibuläste ohne Lücke – nicht zu den in der Literatur beschriebenen Komplikationen (Osteomyelitis/Pseudarthrose) gekommen. Auch fanden wir postoperativ keinerlei Okklusionsprobleme – sehr wahrscheinlich durch den nur minimalen Substanzverlust (0,1 bis 0,2 mm) durch die Blattsäge.

Neben einem hervorragenden kosmetischen Ergebnis (Abb. 13) ist es möglich, die Tumoren der Pars profunda der Parotis in der Fossa pterygopalatina und retromandibularis *in toto und mit unversehrter Kapsel* zu entfernen, so dass vor allem beim pleomorphen Adenom die Gefahr eines Rezidivs auf ein Minimum reduziert wird.

2.2.5 Neue Dissektionstechniken

Bei der *Wasserjet-Dissektion* handelt es sich um einen druck- und durchmesser-regulierbaren Wasserstrahl, der die Trennung von Nerv und Parotischgewebe durch Auswahl des adäquaten Dissektionsdruckes erleichtern soll. Experimentelle Studien von Siegert et al. und Cuschieri deuten darauf hin, dass ge-

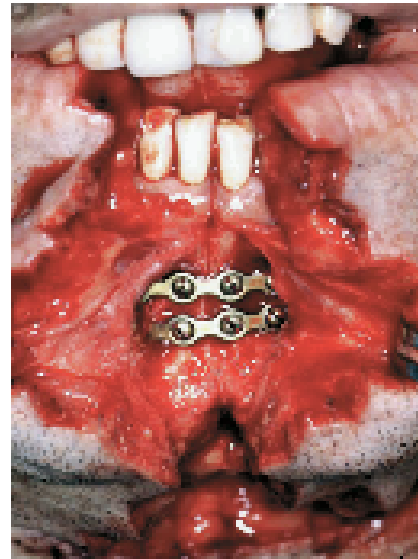


Abb. 12 Dynamische Fixierung der beiden Mandibuläste in der Medianen ohne Lücke mit 2 Miniosteosyntheseplatten; durch den geringen Substanzverlust können die mittleren Inzisiven erhalten werden.

rade das Auslösen von Nerven aus solidem Gewebe mit dieser Methode vereinfacht werden könnte [26,127].

Das *Ultraschall-Messer* schwingt mit einer Frequenz von 55 kHz und kann so schneiden und gleichzeitig koagulieren. Beide Methoden stammen aus der endoskopischen Bauchchirurgie [67,148] und die Anwender heben vor allem den Vorteil der gleichzeitigen Koagulation mit dem Schneidevorgang und der im Vergleich zur konventionellen Chirurgie geringeren Gewebstraumatisierung hervor. Weiterhin wird betont, dass es nicht zu den für die bipolare Koagulation oder die CO₂-Laser-Anwendung typischen Verletzungen kommt [80]. Die Anwendung dieser Methoden befindet sich für die Parotischirurgie aber noch im experimentellen Stadium.

2.3 Operationstechnik

2.3.1 Lagerung und Anästhesie

Operative Eingriffe an der Ohrspeicheldrüse sollten stets in Intubationsnarkose erfolgen. Die Durchführung solcher Eingriffe in Lokalanästhesie würde zu einer Anästhesie-bedingten, vorübergehenden Fazialislähmung führen. Kontraktionen (Zuckungen) der mimischen Gesichtsmuskulatur als Warnzeichen dafür, dass man sich bei der Präparation im Parotischgewebe in unmittelbarer Nähe zu einem der Nervenäste befindet, würden unterdrückt werden und die Sicherheit des operativen Eingriffs bezüglich der Schonung des Nervus facialis würde verringert werden. Daher sollte, wenn immer möglich, einer *Intubationsnarkose ohne Muskelrelaxation* der Vorzug gegeben werden.

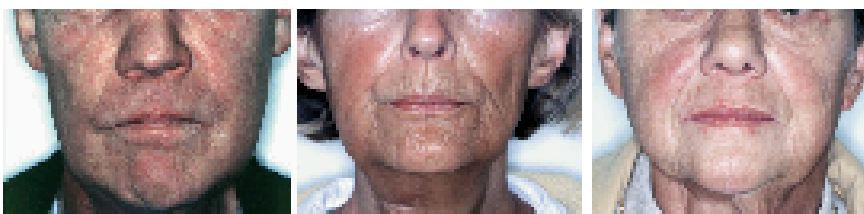


Abb. 13 Kosmetische Ergebnisse nach passagerer medianer Mandibulotomie (6 Monate/12 Monate/36 Monate nach der Operation).

Der Patient wird auf dem Rücken so gelagert, dass Rumpf und Kopf möglichst nahe zum Operateur hin liegen. Der Kopf muss in einer Lagerungshilfe (Gummiring) stabil, aber für den Operateur beweglich gelagert sein und zur Gegenseite gedreht werden. Der Beatmungstubus sollte im kontralateralen Mundwinkel des Patienten fixiert sein, wobei die Pflasterstreifen für die Fixation nach lateral, also aus der zu operierenden Gesichtshälfte heraus, geklebt sein müssen. Das Augenlid der zu operierenden Seite wird nicht mit einem Pflasterstreifen verschlossen, sondern vor Austrocknung durch eine entsprechende Augensalbe (z. B. Bepanthen®-Augensalbe) geschützt, um Zuckungen des M. orbicularis oculi sicher sehen zu können.

Die sterile Abdeckung mit Tüchern erfolgt so, dass die gesamte zu operierende Gesichtshälfte (Stirn, Nase, Mund, Kinn, Hals und Ohrmuschel der betroffenen Seite) frei bleiben. Das Gesicht wird dann mit einer sterilen, durchsichtigen Inzisionsfolie (z. B. OpraFlex® 30 × 20 cm, Firma Lohmann) so abgedeckt, dass die gesamte Gesichtshälfte während des weiteren Operationsverlaufs für den Operateur und seine Assistenten sichtbar bleibt (Abb. 14). Nur auf diese Weise können Zuckungen der Zielmuskulatur des Nervus facialis als Warnzeichen bei der Präparation zuverlässig erkannt werden.

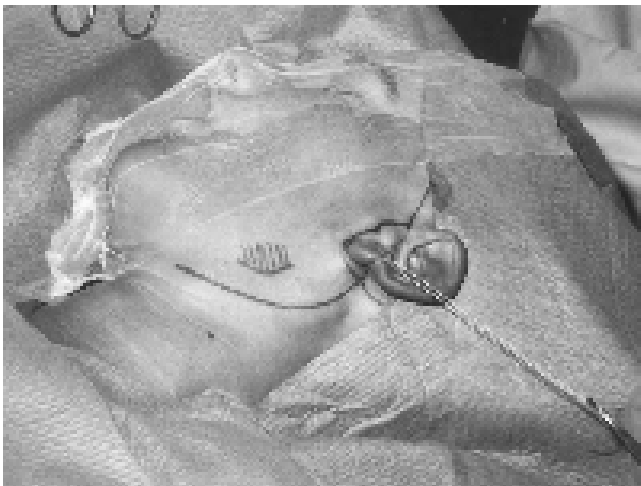

Abb. 14 Folienabdeckung des Gesichtes für das optische Monitoring und erweiterte Hautinzision für eine optimale Freilegung der Parotisregion.

Subkutan wird anschließend ein Epinephrin-haltiges Lokalanästhetikum (Lidocain 0,5% mit Epinephrin 1: 200.000, z. B. Xylocain® 0,5% mit Adrenalin) injiziert. Auf diese Weise wird eine deutlich verringerte Blutung während der weiteren Präparationsschritte erreicht.

Der Operateur sitzt während des gesamten Eingriffs. Dabei hat sich die Benutzung eines Operationsstuhls mit steril beziehbaren Armstützen bewährt, die das Aufstützen von Unterarmen und Ellenbogen bei der Durchführung der mikrochirurgischen Operationsschritte erleichtert. Dem Operateur gegenüber steht oder sitzt der Assistent, die Instrumentierschwester befindet sich zwischen ihnen. Bei größeren Eingriffen sitzt ein 2. Assistent kranial des Kopfes des Patienten, die Instrumentierschwester sitzt dann gegenüber dem Anästhesisten (Abb. 15).

2.3.2 Monitoring

2.3.2.1 Elektrophysiologisches Monitoring

Intraoperatives Monitoring des N. facialis bedeutet ständige Kontrolle der Fazialisfunktion während der chirurgischen Manipulationen im Bereich des Nerven. Zwar ist nach dieser Definition auch das aufmerksame Beobachten der mimischen Muskulatur durch einen Assistenten eine Form des Monitoring, im allgemeinen Sprachgebrauch wird jedoch unter Monitoring die elektrophysiologische Registrierung von Muskelaktionspotenzialen verstanden, die durch Manipulationen am Nerven ausgelöst werden.

Alle Systeme, die kommerziell zum Zweck des Neuro-Monitorings angeboten werden, weisen einen prinzipiell gleichartigen Aufbau auf: Eine Elektromyographie-(EMG) Einheit ist kombiniert mit einem Impulsgenerator zur Nervenstimulation. Zur Ableitung der Muskelaktionspotenziale werden bipolare Nadelelektrodenpaare in die mimische Muskulatur eingestochen, wobei in der Regel 2 bis maximal 4 Kanäle abgeleitet werden. Die aufgezeichneten Potenziale werden visuell auf einem Oszillographen und gleichzeitig akustisch dargestellt. Die EMG-Ableitung erfolgt kontinuierlich. Manipulationen am Nerven oder in seiner unmittelbaren Umgebung führen zu einer mechanischen Stimulation, die von der Monitoring-Einheit zur Warnung signalisiert wird. Zusätzlich ist die bewusste und gezielte Stimulation des Nerven durch den Operateur mittels einer elektrischen Reizsonde möglich. Wird nach Berührung mit der Sonde der Signalton simultan zu den Reizimpulsen ausgelöst, ist der zu präparierende Nerv als solcher identifiziert. Spezielle Instrumente erlauben die gleichzeitige chirurgische Präparation und elektrische Stimulation. Reizstärke und Ableitungsempfindlichkeit sind am Gerät einstellbar.

Artefakte, also falsch-positive Signale der Monitoring-Einheit, können durch metallische Kontakte im Operationsgebiet, mechanischen Druck oder Zug im Bereich der Gesichtsmuskulatur hervorgerufen werden. Ebenso lösen elektrische Hochfrequenz-Koagulationsgeräte massive Artefakte aus. Alle Monitoring-Einheiten sind daher mit einer Stummschaltung ausgerüstet, die während der Elektrokoagulation die Signalgebung unterdrückt. *Für die Zeit des Einsatzes des elektrischen Koagulationsgeräts erhält der Chirurg keine, und damit unter Umständen falsch-negative Signale, da die Monitoring-Einheit funktionslos ist.*

Die *kumulativen Gesamtkosten pro Einsatz* werden in der amerikanischen Literatur auf 379 US\$ geschätzt [150].

Der Wert des elektrophysiologischen Monitorings in der Chirurgie der Gl. parotis ist aus unserer Sicht eher eingeschränkt. Folgende *Nachteile* sind als besonders gravierend hervorzuheben:

1. *Nicht ausreichend repräsentative Ableitung:* Die Aufzeichnung von 2 Muskelgruppen, wie sie die üblichen 2-Kanal-Geräte erlauben, ist insbesondere in der Peripherie des N. facialis unzureichend. Angesichts der feinen Verzweigung des Nervenfächers ist es offensichtlich, dass zahlreiche Äste des N. facialis zu Muskeln ziehen, die nicht von der Monitoring-Einheit erfasst werden. Eine vollständige Überwachung des Nervenfächers ist somit prinzipiell nicht gegeben.

2. **Keine Überwachung bei Elektrokoagulation:** Gerade bei Einsatz der bipolaren Elektrokoagulation in unmittelbarer Nachbarschaft zum Nerven besteht ein hohes Risiko für eine thermische Schädigung. Der Operateur muss sich ständig bewusst sein, dass er bei Einsatz der Elektrokoagulation keine Warnungen von der Monitoring-Einheit erhält!

Aufgrund der genannten Nachteile und wegen der hohen Kosten ist aus unserer Sicht ein routinemäßiges elektrophysiologisches Monitoring zumindest bei Primäreingriffen ohne besondere Risikofaktoren nicht indiziert, zumal bisher Vorteile eines routinemäßigen Monitorings in der Literatur nicht gezeigt werden konnten [32,168]. Diese Aussage gilt wohlge-merkt unter der Prämisse, dass ein suffizientes „*optisches Monitoring*“ (siehe unten und Abb. 14) durch einen Operationsassistenten erfolgt, das nach unserer Erfahrung zudem zuverlässiger und genauer ist. Gerade im angloamerikanischen Raum ist dies jedoch keineswegs selbstverständlich. Die unbestrittene Tatsache, dass ein elektrophysiologisches Monitoring immer noch besser ist als überhaupt kein Monitoring, erklärt vermutlich auch die zunehmende Popularität der EMG-Technik gerade in den USA.

Durchaus anders stellt sich die Situation bei *Revisionseingriffen* dar. Die visuelle Identifikation von Nervenästen im Narbengewebe kann oft nahezu unmöglich sein. Aufgrund von Vorschädigungen muss zudem die mechanische Nervenstimulation nicht unbedingt von einer sichtbaren Muskelaktivität begleitet sein. Das elektrophysiologische Monitoring detektiert Muskelaktivitäten in solchen Fällen deutlich früher, so dass die Identifikation von Nervengewebe sehr erleichtert sein kann.

Die Wichtigkeit der korrekten, oft sehr unterschiedlichen individuellen Einstellung der Parameter *Reizstromstärke* und *Ableitungsempfindlichkeit* sei ausdrücklich erwähnt. Besonders hilfreich kann der Einsatz von speziellen Instrumenten sein, die gleichzeitiges Präparieren und elektrisches Stimulieren erlauben: gerade bei der Neurolyse feiner Nervenäste, die in Narbengewebe eingebettet sind, ist die ständige Rückmeldung der Nervenintegrität simultan zur Präparation wichtig. Für diese speziellen Situationen sind die Vorteile des elektrophysiologischen Monitorings auch in der Literatur gut belegt [107,170].

Zusammenfassend kann das Fazit gezogen werden, dass für die überwiegende Mehrzahl aller Ersteingriffe an der Gl. parotis ein elektrophysiologisches Monitoring absolut entbehrlich ist. Im Falle von Revisionsoperationen oder anderen Risikokonstellationen kann das elektrophysiologische Monitoring jedoch ein sinnvolles Hilfsmittel sein, das zur Minderung des Risikos einer Nervenschädigung und zur Verkürzung der Operationszeit beitragen kann.

2.3.2.2 Optisches Monitoring

Unter keinen Umständen verzichtbar ist im Gegensatz hierzu das „optische“ Monitoring durch einen Assistenten, der die vordringliche Aufgabe hat, den Operateur über Zuckungen der mimischen Muskulatur im Versorgungsbereich des N. facialis zu informieren, denn durch das binokulare Mikroskop oder auch die Lupenbrille (Vergrößerung mindestens 3,5fach) ist das Gesichtsfeld des Operateurs naturgemäß eingengt. Au-

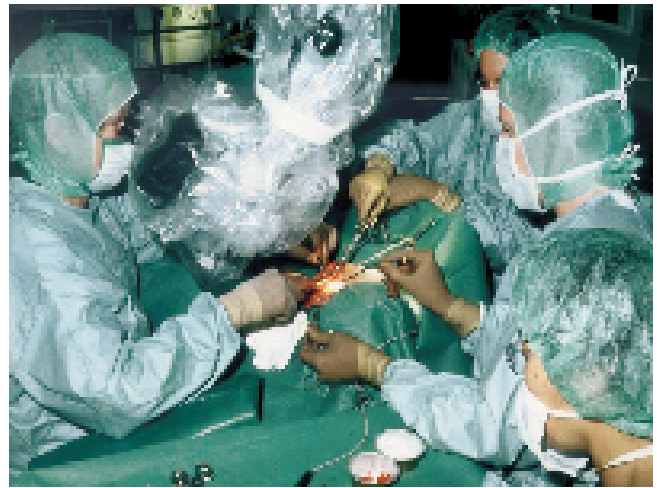

Abb. 15 Operations-situs

ßerdem schließt seine Konzentration auf die Präparation eine gleichzeitige Kontrolle der Mimik aus (Abb. 15).

Das optische Monitoring ist nicht störanfällig durch elektroakustische Koppelungen, dagegen aber ungleich sensibler und genauer in Bezug auf die Lokalisation der im Moment gereizten Äste des N. facialis bei der Präparation und während des Einsatzes der bipolaren Koagulation in unmittelbarer Nachbarschaft des Nerven.

2.3.3 Lernkurve

Die Chirurgie der Ohrspeicheldrüse, die in sich das schwerwiegende Risiko einer Gesichtsnervenlähmung birgt, ist für jeden Patienten ein besorgniserregender Eingriff. Prinzipiell steht zu befürchten, dass bei Operateuren, die noch über wenig Erfahrung in der Parotis-Chirurgie verfügen, das Risiko einer postoperativen Parese größer ist als bei jenen, die in dieser Chirurgie routiniert sind. Chirurgische Ausbildung, wenn auch unvermeidbar und immer risikobehaftet, kann ethisch nur gerechtfertigt sein, wenn das qualitative Operationsergebnis des angeleiteten Anfängers nur in tolerablen Grenzen von dem des routinierten Experten abweicht.

Wir untersuchten am eigenen Krankengut, ob der Grad der chirurgischen Erfahrung in relevanter Weise die Qualität des operativen Ergebnisses beeinflusst. Um eine möglichst homogene Studienpopulation zu betrachten, wurden nur Patienten berücksichtigt, bei denen wegen einer nicht-malignen Erkrankung eine laterale Parotidektomie durchgeführt worden war.

Ausgewertet wurden die

1. Funktion des N. facialis unmittelbar nach OP sowie nach 6 Monaten,
2. weiterhin das Auftreten andersartiger postoperativer Komplikationen und
3. die OP-Dauer.

357 Patienten konnten in die Studie eingeschlossen werden. Die Operateure wurden in 3 Gruppen eingeteilt:

- als „sehr erfahren“ wurden Chirurgen mit mehr als 200 Parotidektomien klassifiziert,

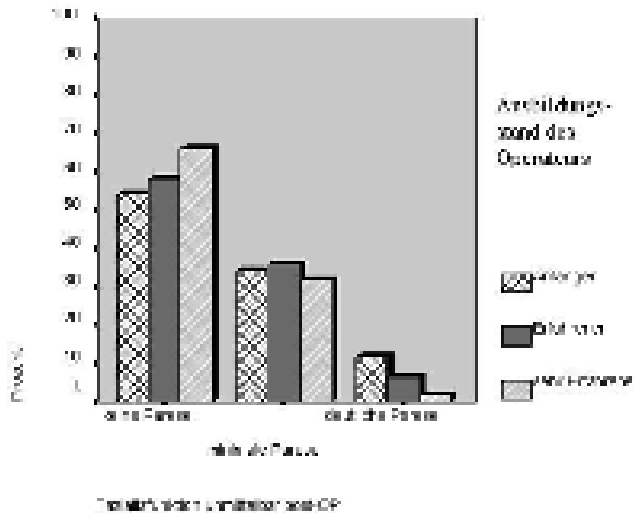


Abb. 16 Fazialisfunktion unmittelbar postoperativ. Minimale Parese \leq PI 0/2, deutliche Parese \geq PI 0/3.

- als „erfahren“ galten Operateure mit mehr als 25 aber weniger als 200 Eingriffen,
- die übrigen wurden als „Anfänger“ bezeichnet, wenngleich auch diese Kollegen bereits über reichlich chirurgische Erfahrung verfügten und alle „Anfänger“ ihre Facharztweiterbildung bereits absolviert hatten.

Zur Klassifikation der Lähmung wurde der Parese-Index nach Stennert verwendet [140]. Zur erleichterten Auswertung wurden alle geringen Paresen bis zu einem Index von 0/2 (zumeist leichte Marginalisschwächen) als *minimale Paresen* klassifiziert, alle Lähmungen, die einen Index von 0/3 oder mehr aufwiesen, als *deutliche Parese*. Aus Abb. 16 kann abgelesen werden, dass bei 66% der Patienten keinerlei Einschränkungen der Nervenfunktion unmittelbar postoperativ beobachtet wurde, wenn der Eingriff durch einen sehr Erfahrenen vorgenommen wurde. In der Anfängergruppe zeigten hingegen 54% der Patienten keine Lähmungszeichen. Wichtiger noch erscheint, dass die Paresen der Anfänger in 10% der Fälle mit einem Pareseindex $>$ 0/3 sehr ausgeprägt waren, während höhergradige Paresen in der Expertengruppe die seltene Ausnahme waren. Im Durchschnitt wurden nach einer individuellen Erfahrung von 10 Eingriffen jedoch kaum noch höhergradige Paresen beobachtet.

Während diese Ergebnisse zunächst gewisse Befürchtungen zu bestätigen scheinen, ändert sich erfreulicherweise das Bild jedoch, wenn die *endgültige Funktion des N. facialis 6 Monate nach OP betrachtet wird* (Abb. 17). Hier zeigt sich, dass die große Mehrheit aller Patienten, die ausreichend nachbeobachtet werden konnten, eine völlig normale Nervenfunktion wiedererlangt hatten, und zwar unabhängig vom Erfahrungsniveau des Operateurs. Eine bleibende Schwäche, überwiegend des R. marginalis mandibulae, musste nur in weniger als 3% aller Fälle verzeichnet werden.

Sowohl für Anfänger als auch für Erfahrene gilt mithin, dass im untersuchten Kollektiv eine dauerhafte Fazialisparese nach lateraler Parotidektomie eine sehr seltene Ausnahme blieb. Auch die Rate postoperativer Komplikationen (Speichelfisteln,

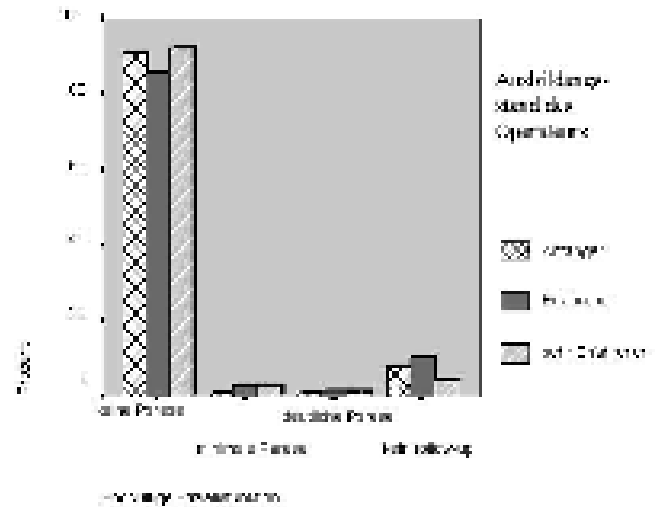


Abb. 17 Fazialisfunktion 6 Monate postoperativ. Minimale Parese \leq PI 0/2, deutliche Parese \geq PI 0/3.

Revisionsoperationen, Wundheilungsstörungen) war in diesem Untersuchungsgut bei Anfängern nicht signifikant höher.

Im Vergleich mit der Literatur sind diese Ergebnisse, selbst der Anfängergruppe, mindestens gleichwertig, zum Teil sogar besser [76,150]. Verantwortlich für diese positiven Resultate sind aus unserer Sicht vor allem die standardisierte und gut reproduzierbare Operationstechnik und das konsequente Monitoring der Fazialisfunktion durch den Operationsassistenten. Zwar sind vorübergehende Lähmungen des N. facialis nach Operationen durch Anfänger häufiger, eine dauerhafte Schädigung ist jedoch bei der von uns praktizierten OP-Technik mit Präparation des Nervenfächers ausschließlich unter dem Operationsmikroskop und einem permanenten optischen Monitoring außerordentlich selten.

Unter den Voraussetzungen einer ständigen Supervision und einer standardisierten und gut vermittelbaren Operationstechnik stellt somit die laterale Parotidektomie durch den Anfänger kein wesentlich erhöhtes Risiko dar. Eine gesonderte Aufklärung des Patienten über die Ausbildungssituation des Operateurs erscheint daher nicht notwendig.

2.4 Chirurgie der Sialadenitiden und Sialadenosen

2.4.1 Operationsindikation

Im Vergleich zu den Tumoren stellen *chronische Sialadenitiden* – mit wenigen Ausnahmen – eine relative Operationsindikation dar. Da es sich damit um einen elektiven Eingriff handelt, muss die Aufklärung zur Parotidektomie besonders gründlich durchgeführt werden. Einigkeit herrscht mittlerweile in der Literatur bezüglich der Operationsindikation

1. bei typischen, chronisch entzündlichen Veränderungen des Gangsystems und rezidivierenden, antibiotikapflichtigen Parotitiden,
2. im Falle der Abszedierung,
3. im Falle einer entzündlichen Fazialisparese,

4. beim Vorliegen von Sialolithen, soweit eine Lithotripsie wegen der Größe oder der Lage des Steines nicht in Frage kommt,
5. beim Sjögren-Syndrom: aus kosmetischen Gründen, bei chronischen Schmerzen oder dem Verdacht auf Vorliegen eines NHL.

Die *kindliche rezidivierende Parotitis*, die entweder durch angeborene Veränderungen des Gangsystems [169] oder durch immunhistochemisch nachweisbare Veränderungen [157] verursacht wird, sollte nur in Ausnahmefällen operativ saniert werden, da hier eine große Tendenz zur spontanen Rückbildung in der Pubertät besteht [86]. Wir sind allerdings der Meinung, dass in jenen Fällen, in denen das Krankheitsbild stark ausgeprägt ist, und es in schneller Folge zu antibiotikapflichtigen Rezidiven und insbesondere zu Abszedierungen nach außen kommt, eine Parotidektomie auch im Kindesalter indiziert ist.

Für die *Sialadenosen*, bei denen keine Tendenz zur Malignisierung oder zu anderen Komplikationen im Krankheitsverlauf bekannt sind, ist die Indikation zur Operation immer eine kosmetische. Im Vorfeld sollte abgeklärt werden, ob die Sialadenose nicht Ausdruck einer anderen, behandelbaren Erkrankung und damit transient ist, und ob nicht durch Behandlung der zugrunde liegenden Erkrankung auch die Sialadenose konservativ rückbildbar ist [117,161].

2.4.2 Chirurgische Besonderheiten

Die Chirurgie der *chronischen Parotitis* und des *Sjögren-Syndroms* stellt andere Anforderungen an den Operateur als Tumoroperationen. Einerseits besteht bei den entzündlichen Erkrankungen der Parotis nicht die Gefahr, durch die Eröffnung einer Tumorkapsel Tumorgewebe im Operationsgebiet zu verschleppen. Andererseits ist hier ausnahmsweise die Präparation der veränderten Drüse in einzelnen Stücken im Sinne der „klassischen“ lateralen Parotidektomie mit sektorenförmiger Spaltung des Außenlappens über den Nervenästen nicht kontraindiziert. Es bestehen jedoch folgende besondere Schwierigkeiten:

1. Narbenzüge haben auch unter dem Operationsmikroskop große Ähnlichkeit mit den Ästen des N. facialis und strahlen zudem häufig in sie ein. Wenn ihre Präparation auch gelingt, so kommt es doch durch Traumatisierung der Nervenäste häufiger zu passageren postoperativen Lähmungen als bei der korrekten Präparation benigner Tumoren.
2. Die entzündlich bedingte Hyperämie führt während der Operation immer wieder zur verstärkten Blutung, deren Beherrschung durch bipolare Koagulation den N. facialis wiederum gefährdet.
3. Multiple Mikroabszesse erfordern peri- und postoperativ eine Antibiose und können die Wundheilung komplizieren.
4. Im Gegensatz zur Therapie der benignen Tumoren muss auch der weitaus größere Anteil des Drüsen-Innenlappens reseziert werden, also eine subtotale Parotidektomie durchgeführt werden, da sonst rezidivierend Schmerzen und Entzündungen fortbestehen. Dies verlangt die zusätzliche Mobilisation zumindest der zentralen Anteile des Fazialis-Fächers in dem oft fibrös umgewandelten Parenchym, was ebenfalls die höhere Rate an postoperativen Paresen erklärt. Diese sind zwar meistens reversibel, führen aber dennoch vereinzelt zu Defektheilungen mit Synkinesien und autoparalytischem Syndrom.

Infolgedessen ist sowohl die Operation der chronischen Sialadenitis als auch häufig die Wundheilung bedeutend zeitaufwendiger als die der benignen und manchmal auch malignen Tumoren.

2.5 Chirurgie der Parotistumoren

2.5.1 Missbildungen

Missbildungen des 1. Kiemengangs wurden von Arnot und Work klassifiziert [5,171]. Sie können ohne oder mit anderen Symptomen vergesellschaftet auftreten und sind im Vergleich zu Missbildungen des 2. Kiemengangs recht selten.

Während *Typ-I-Missbildungen* rein ektodermalen Ursprungs sind und eine Duplikatur des häutigen Gehörgangs darstellen, haben *Typ-II-Missbildungen* zusätzlich mesodermale Anteile in Form von Ohrknorpel.

Typischerweise findet sich die Öffnung von *Typ-I-Duplikaturen* ventral und kaudal des Tragus und endet nach einem zum echten Gehörgang parallelen Verlauf weit oberhalb und dorsal des Fazialisfächers blind auf einer Knochenplatte vor dem Mesotympanon des Ohres. Diese Typ-I-Duplikatur kann entweder reseziert oder mit dem Gehörgang marsupialisiert werden und bereitet weder diagnostisch noch operativ Probleme, fehlt doch die differenzialdiagnostische Alternative und die Nähe zum N. facialis.

Typ-II-Duplikaturen bereiten dagegen mitunter große Schwierigkeiten aus mehreren Gründen:

- sie enden nicht blind, sondern haben im Übergang knorpeliger/knöcherner Gehörgang Anschluss an den letzteren,
- und außerdem durchziehen sie gewöhnlich die Gl. Parotis im Niveau des Fazialisfächers.

Wir haben sowohl zystische Gänge unter dem Pes anserinus des Nervens, aber auch darüber im Parotisgewebe identifizieren können, und in vielen Fällen kreuzt die Duplikatur die einzelnen Äste des Fächers (Abb. 18) [141]. Die distale Öffnung des

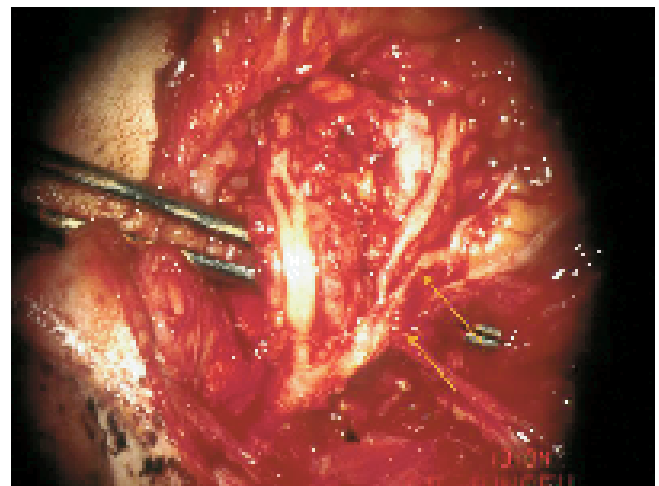


Abb. 18 Zweijähriges Mädchen, Zustand nach Voroperation einer Gehörgangsduplikatur Typ II. Die Pinzette markiert den Verlauf der exstirpierten Fistel. Der gesamte zervikofaziale Anteil des N. facialis ist bei Z. n. Voroperation ausgedünnt und vernarbt (Pfeile).

Ganges findet sich ventral des M. sternocleidomastoideus im oberen Drittel des Halses, weshalb die Fehlbildung zunächst als laterale Halsfistel fehlgedeutet wird, obwohl sie eigentlich für letztere viel zu weit kranial gelegen ist. Die Fehlinterpretation führt zur unvollständigen Resektion mit nachfolgendem sicherem Rezidiv und manchmal direkt zu einer Verletzung des N. facialis. Bei den meisten Patienten kommt es aber spätestens bei der Rezidivoperation der vermeintlichen „lateralen Halsfistel“ durch massive entzündliche Veränderungen und Vernarbungen zur Fazialisverletzung.

Richtungweisend ist neben der *Anamnese* die Lokalisation der distalen Öffnung der Duplikatur. Bei den meisten Patienten sind seit frühester Kindheit rezidivierende Infektionen im Bereich des Halses, des Kieferwinkels und der Gl. parotis mit Therapie durch Inzision und Drainage zu erfragen. In der Studie von Triglia et al. (39 Patienten) wird zurecht auf die große Anzahl nicht angemessener Operationen und Verletzungen des N. facialis hierdurch hingewiesen [154].

Zur Therapie erforderlich ist bei der Typ-II-Missbildung die komplette Darstellung des Fistelganges und seine restlose Resektion, da sonst immer wieder Infektionen über das offene Lumen zum Gehörgang entstehen. Die vollständige Entfernung der Duplikatur erfordert wiederum durch ihre komplizierte Lagebeziehung zum Fazialisfächer in der Regel die laterale Parotidektomie [141].

2.5.2 Benigne Tumoren

2.5.2.1 Das pleomorphe Adenom

Inzidenz. Das pleomorphe Adenom ist die häufigste Neoplasie der Speicheldrüsen und klinisch auch der bedeutsamste Tumor mit den häufigsten Komplikationen in der gesamten Parotischirurgie. 54% aller Parotistumoren (benigne und maligne) sind pleomorphe Adenome. Unter den gutartigen Parotistumoren sind die pleomorphen Adenome mit 65% die am häufigsten vorkommenden Neoplasien [37,132]. Die Inzidenz liegt in Europa bei etwa 1,5 pro 100.000 Einwohner [47]. Im eigenen Krankengut fanden sich unter 998 Parotistumoren 424 pleomorphe Adenome, das entspricht einer Inzidenz von 42%.

Das mittlere Alter der Patienten beträgt bei Diagnosestellung 45 Jahre und zeigt eine Dominanz des weiblichen Geschlechts gegenüber dem männlichen im Verhältnis 1,6:1.

Histopathologie. Histopathologisch handelt es sich bei diesem Tumor um epitheliales Gewebe, gemischt mit einem mukoid, myxoid oder chondroid anmutenden Gewebe, was zum Begriff Speicheldrüsen-„Misch tumor“ geführt hat. Der Tumor leitet sich somit von Zellen ab, deren Zytoskelett sowohl epitheliale als auch mesenchymale Anteile aufweist. Die Parotistumoren können zellreich mit wenig myxochondroidem Stroma bis zellarm mit viel Stroma sein [96]. *Molekulargenetisch* weisen pleomorphe Adenome wie andere gutartige Speicheldrüsentumoren häufig Anomalien auf dem langen Arm von Chromosom 12 auf (12q14 – 15). Spezifischer sind Translokationen von Chromosom 8 (8q12 – 13) [2,12].

Kapselstruktur. Patey und Thackerey haben erstmals darauf hingewiesen, dass pleomorphe Adenome ihre Kapsel penetrieren oder perforieren können [109].

Nach neuesten Untersuchungen von Arnold und Mitarbeitern zeigen zellarme, stromareiche Tumoren deutlich öfter einen Kapseldurchbruch als zellreiche, stromaarme Tumoren [4]. Die Autoren fanden weiterhin bei 90 konsekutiven, komplett eingebetteten pleomorphen Adenomen in 86/90 (95%) Areale mit sehr dünner Kapsel (< 20 Micrometer), die nur aus wenigen Lagen eines zarten Bindegewebes bestehen. Darüber hinaus fanden sich bei 48/90 (53%) Areale, in denen überhaupt keine Kapselstruktur nachweisbar war (Abb. 2) [4].

Rezidivtumoren sind deshalb überwiegend stromareich [96].

Dieses Untersuchungsmaterial gibt Hinweise darauf, dass der Tumor nicht über eine Kapsel im eigentlichen Sinne verfügt, sondern lediglich während seiner Größenzunahme intraparotidales Bindegewebe vor sich herschiebt, so dass man besser von einer *Pseudokapsel* sprechen sollte.

Ein weiteres Problem stellt die *maligne Entartung* pleomorpher Adenome dar. Offensichtlich begünstigen eine Zunahme des Alters und der Größe die Entstehung eines malignen Tumors im pleomorphen Adenom. Stromaaarme Adenome zeigen häufiger maligne Entartungstendenzen als stromareiche [124]. Es ist in diesem Zusammenhang wichtig darauf hinzuweisen, dass die stromaarme Variante des pleomorphen Adenoms sich nicht selten in der weiteren histologischen Aufarbeitung als Malignom (= meist Adenokarzinom =) entpuppt.

Die Häufigkeit für das Karzinom im pleomorphen Adenom wird in den großen Studien von Spiro, Eneroth und Seifert mit circa 10% angegeben [36,124,132]. Vom klinischen Standpunkt aus gesehen ist es ohne Bedeutung, ob es sich dabei um eine maligne Transformation oder um eine echte Zweitneoplasie handelt.

Diagnostik. Die Patienten beschreiben anamnestisch zumeist ein langsames Tumorwachstum, dass sich in der Regel über mehrere Jahre erstreckt. Palpatorisch sind die Knoten derb und indolent. Diagnostisch entscheidend sind die *Sonographie* und die *Feinnadelpunktionszytologie*. Eine weiterführende Bildgebung ist nur bei Tumoren erforderlich, deren Ausdehnung nach retromandibulär mit Hilfe der Sonographie nicht erfasst werden kann (Einzelheiten siehe unter 1.3).

Therapie. Die einzig sinnvolle Therapie ist die operative Entfernung des Tumors.

Eine abwartende Haltung auch bei noch kleinen pleomorphen Adenomen kann fatale Folgen haben, denn mit zunehmendem Tumolvolumen nehmen auch die *für das pleomorphe Adenom typischen Risiken* zu:

1. neben der schon erwähnten Gefahr der malignen Entartung gerät
2. das Adenom durch die Zunahme seines Volumens zwangsläufig in immer engeren Kontakt zum N. facialis und seinem Fächer. Je größer der Tumor ist, desto schwieriger gestaltet sich das Ablösen des oft elongierten und ausgewalzten Fazialisfächers von der Pseudokapsel des Adenoms. Damit wächst nicht nur die Gefahr der *iatrogenen Schädigung des Nerven* sondern,
3. vor allem die Gefahr der Kapselruptur mit *Aussaat von Tumorzellen* in das Wundgebiet (Abb. 19).

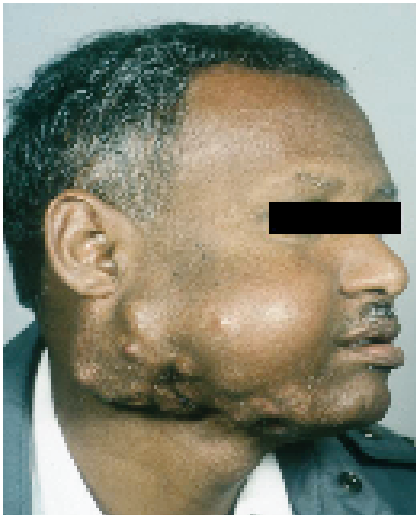

Abb. 19 „Miliare“ Aussaat eines pleomorphen Adenoms nach unsachgemäßer Voroperation. Die Wange, der Hals, die Haut und die darunter liegenden Muskeln sind durch multiple Adenomknoten infiltriert.

Enukleation. Vor Einführung der Operationstechniken mit dem Operationsmikroskop lag nach einer Tumor-Enukleation die Rezidivrate bei 20–45% der Fälle [93]. Mit Einführung der mikrochirurgischen Technik und der lateralen Parotidektomie für lateral gelegene pleomorphe Adenome sanken die Rezidivzahlen auf 2% bei einer Nachbeobachtungszeit von über 10 Jahren [55, 94].

Erstaunlicherweise wird das Entstehen von Rezidiven als direkte Folge einer „Kapsel“-Ruptur von einigen Autoren in Frage gestellt. So berichten Natvig et al., dass es bei einem Kollektiv von 238 an einem pleomorphen Adenom operierten Patienten in 26 Fällen intraoperativ zu einer Ruptur der Kapsel kam, diese Patienten aber innerhalb einer mittleren Nachbeobachtungszeit von 18 Jahren nur in 8% (= 2,08 Patienten) ein Rezidiv entwickelten [97].

Wir können in unserem Kollektiv solche Zahlen nicht bestätigen. In unserem Krankengut kam es bei 360 an einem pleomorphen Adenom operierten Patienten innerhalb einer Nachbeobachtungszeit von 1–15 Jahren (Mittelwert 7 Jahre) bei insgesamt 3 Patienten zu einem Rezidiv – das entspricht 0,8%. Diese vergleichsweise niedrige Rezidivquote führen wir auf die bei uns üblichen Standards der Operationstechnik zurück (siehe Kapitel 2).

Ist es erst zu einer Aussaat von Zellkomplexen des pleomorphen Adenoms gekommen, so kommt es in der Folge zu multiplen Rezidiven des pleomorphen Adenoms, die aus einem

bisher nicht geklärten Grund mitunter zu einer geradezu miliaren Aussaat in die gesamten Gesichts- und Halsweichteile führen können. Bezüglich der Rezidivneigung verhält sich das pleomorphe Adenom dann wie ein maligner Tumor (Abb. 19).

Bereits die primäre Operation bewirkt eine massive Narbenbildung im gesamten Operationsgebiet, die nicht nur die Resektion der Rezidivtumoren erheblich erschwert, sondern die gleichzeitig die erneute Freilegung der Fazialisäste extrem erschwert und dadurch ein hohes Risiko für die Fazialisfunktion darstellt. Bei Patienten mit ausgedehnter Aussaat muss im späteren Verlauf als Ultima Ratio der Nervus facialis zugunsten einer radikal sanierenden Chirurgie reseziert werden, wobei in dieser Hinsicht eine Endsituation wie bei einem malignen Tumor entsteht.

Deshalb halten wir gewisse *Standards* in der Chirurgie der pleomorphen Adenome für obligat:

1. die *weite Aufdeckung des Operationssitus* ist essenziell; der kleinste Eingriff zur Entfernung eines pleomorphen Adenoms ist die laterale Parotidektomie. Zur Entfernung großer Eisbergtumoren empfiehlt sich ein kombinierter Eingriff von lateral und via passagerer medianer Mandibulotomie;
2. die Präparation mit visueller Hilfe (*binokulares Mikroskop* oder wenigstens Lupenbrille);
3. die chirurgische Präparation des Adenoms im Drüsengewebe *so weit wie möglich entfernt von der Tumorkapsel*; letztere sollte möglichst von gesundem Gewebe bedeckt bleiben („no touch therapy“); im günstigsten Fall kommt der Tumor dem Operateur nicht zur Ansicht;
4. die „Enukleation“ des Adenoms ist *strikt zu vermeiden*; sie hat bei einer Erstoperation als *Kunstfehler* zu gelten!

Eine Enukleation ist nur dann zulässig, wenn es sich um einen kleinen solitären Rezidivknoten in einem vernarbten Operationssitus handelt.

Bei einem Ersteingriff gibt es nur eine Ausnahmesituation, die es rechtfertigt, die Kapsel des pleomorphen Adenoms darzustellen: das ist der Fall, wenn der N. facialis unmittelbar über die „Kapsel“ des Adenoms verläuft und möglicherweise von ihm verlagert und flachgewalzt ist (Abb. 20). Da in dieser Situation prinzipiell die Gefahr der *Kapselruptur* besteht, sollte man sich rechtzeitig auf diese Komplikation vorbereiten. Folgendes Vorgehen hat sich in unserer Klinik bewährt:

- Bereithalten von Fibrinkleber,
- Sauger und
- 3%igem H₂O₂.

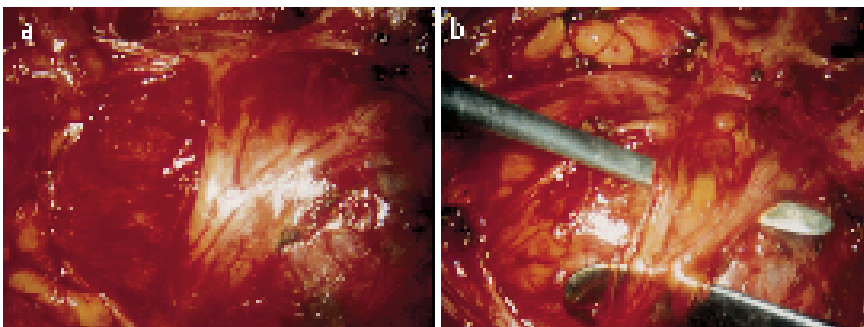


Abb. 20 Von einem pleomorphen Adenom ausgewalzte Fazialisfächer. **a** Z. n. lateraler Lobektomie. **b** Ablösen zweier Rami zygomati von der Pseudokapsel des Adenoms.

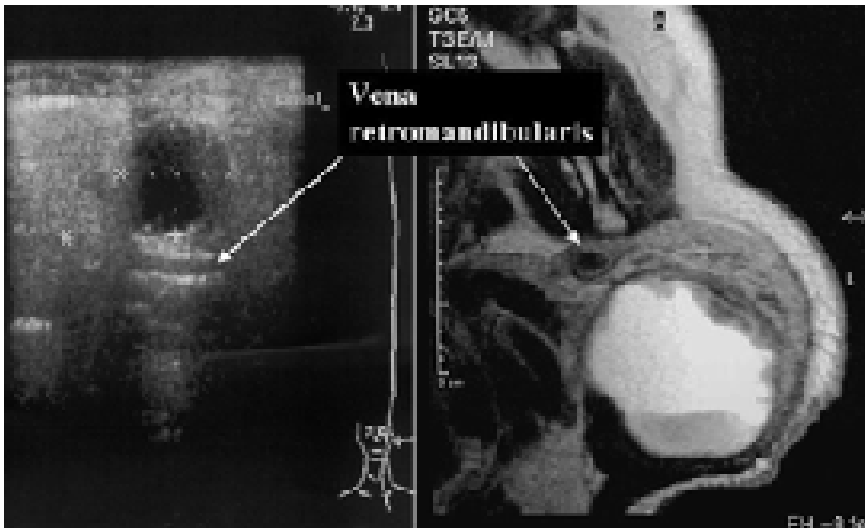


Abb. 21 Zystadenolymphom mit großem zystischen Anteil in der Sonographie und Niederschlag von Zelldetritus in der hochauflösenden MRT.

Kommt es nun tatsächlich zu einer Kapselverletzung, so wird an der Stelle der Verletzung sofort Fibrinkleber aufgebracht, um zunächst das Leck zu verschließen.

Die Läsion muss danach vom Operateur stets im Auge behalten werden, um möglicherweise austretende Zellverbände sofort mit dem Sauger entfernen zu können, bevor sie in die Umgebung gelangen. Keinesfalls darf in dieser Situation Blut durch Abtupfen mit Kompressen entfernt werden, weil dies zur Verschleppung von Tumorzellen führt. Am Ende der Resektion wird schließlich die Wunde mit 3%igem H_2O_2 gespült.

2.5.2.2 Das Zystadenolymphom

Inzidenz. In Übereinstimmung mit der internationalen Literatur stellt der erstmals von Hildebrand (1895) erwähnte Warthin-Tumor oder das Zystadenolymphom in unserem Krankengut mit 24% (235/998) den zweithäufigsten gutartigen, parenchymalen Tumor der Speicheldrüsen dar [53, 172]. Der glatt begrenzte Tumor ist häufig im dorso-lateralen Anteil der Parotis lokalisiert und kann dort in seltenen Fällen mit lateralen Halszysten verwechselt werden [123].

Das Vorkommen außerhalb der großen Kopfspeicheldrüsen, z. B. im Nasenrachenraum oder in Lymphknoten, stellt eine Rarität dar [6, 172].

Histopathologie. Der Warthin-Tumor scheint aus einer initialen adenomatösen Proliferation der Gangepithelien, gefolgt von einer lymphozytären Infiltration, auszugehen [1]. Frühere Arbeiten gehen von Parenchymeinschlüssen in Lymphknoten aus, was als Argument für das häufige multilokuläre und insbesondere auch bilaterale Auftreten herangezogen wurde. Histologisch erkennt man neben lymphoidem Stroma doppelreihig angeordnete Tumorzellen, die die Zysten begrenzen, bzw. papilläre Erhebungen bilden [123].

Die Histogenese des Warthin-Tumor wird kontrovers diskutiert. Das vereinzelt als Verursacher postulierte Epstein-Barr-Virus konnte experimentell nicht nachgewiesen werden [160]. Allerdings scheinen immunmodulierende Prozesse eine gewisse Rolle zu spielen [42]. Die in der Literatur als Auslöser

vermuteten metaplastischen Veränderungen im Stroma des Tumors nach Feinnadelaspiration [28, 42] halten wir für wenig wahrscheinlich. Epidemiologische Untersuchungen ergaben eine erhöhte Inzidenz für Raucher. Definitive Ursachen hierfür sind nicht bekannt [42, 172, 173].

Diagnostik. Diagnostisch sollte neben der Ultraschalluntersuchung immer auch eine *Punktionszytologie* durchgeführt werden. *Diese liefert jedoch nur dann reliable Ergebnisse, wenn die Punktion aus den Randbereichen des Tumors erfolgt. Dies ist zuverlässig nur unter Ultraschallkontrolle möglich.*

Auf die Durchführung einer NMR-Untersuchung kann auch bei Tumoren in der Pars profunda oder bei multiplen Tumoren in einer Drüse verzichtet werden (Abb. 21).

Therapie. Therapeutisch kommt nur die chirurgische Entfernung der Drüse in Frage. Wegen der prinzipiellen Tendenz von Zystadenolymphomen zum *multilokulären Auftreten* sollte immer eine *subtotalen Parotidektomie* angestrebt werden. Auffällig ist intraoperativ die gleichzeitige Präsenz von Venektasien bzw. Gefäßmissbildungen, die zu einer erhöhten intraoperativen Blutungsneigung führen. Bei der bipolaren Koagulation dieser intraparenchymalen Gefäße muss sorgfältig auf die Vermeidung von hitzebedingten Läsionen des Nerven geachtet werden. Im Übrigen entspricht das Vorgehen den Ausführungen in Kap. 2.

2.5.2.3 Angiome

In der Gl. parotis sind Hämangiome, Lymphangiome, oder Lymph-Hämangiome besonders häufig; ihre Inzidenz beträgt nach Seifert circa 5% aller Parotistumoren. Im Neugeborenen- und Kleinkindesalter stellen diese nichtepithelialen Tumoren mit fast 50% sogar die häufigste gutartige Tumorform im Bereich der Gl. parotis dar [77]. Die Hälfte der betroffenen Kinder leiden bereits von Geburt an unter der Tumorerkrankung [46]. Die lokale Beschränkung auf die Gl. parotis scheint die Ausnahme zu sein. Ein ausgedehnter Befall der benachbarten zervikalen, pharyngealen oder bukkalen Strukturen wird häufig beschrieben [118].

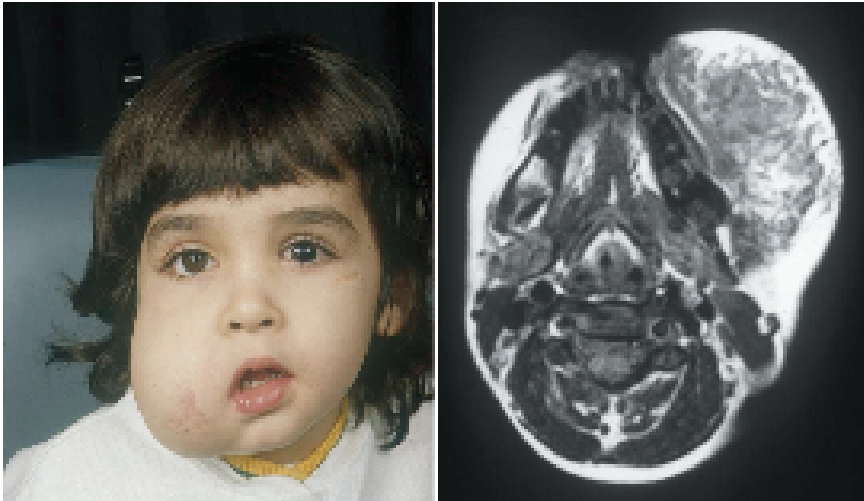

Abb. 22 Ausgedehntes Lymphangiom des Gesichtes, Halses und der Gl. parotis rechts ohne klare Abgrenzung gegen die Gesichteweichteile.

Klinisch imponieren diese Tumoren unterschiedlich. Typisch ist der palpatorisch sehr weiche, teilweise sogar schwammige Charakter. Überwiegen die hämangiomatösen Anteile, scheint der Tumor oftmals bläulich durch die Haut. Bei Befall der pharyngealen Strukturen ist dieses Bild auch im Bereich der Mukosa zu sehen. Ausgedehnte Tumoren können zu Sprech-, Schluck- und Atemschwierigkeiten führen. Ggf. ist eine Tracheostomie erforderlich (Abb. 22) [108].

Histologie. Histologisch handelt es sich um eine Infiltration des Gesichts- und Halsweichteilgewebes durch Blut- oder/und Lymphkapillaren ohne Respektierung von Organgrenzen. Die kavernösen Formen dieser Tumorentität sind durch eine zystische Aufweitung der Kapillaren charakterisiert. Eine maligne Entartung ist nicht beschrieben.

Diagnostik. Sie basiert auf dem klinischen Bild sowie primär auf Ultraschalluntersuchungen. Größere Tumoren müssen vor Durchführung therapeutischer Schritte kernspintomographisch abgeklärt werden. Die Feinnadelpunktionszytologie bleibt bei den Angiomen oft unspezifisch.

Therapie. Die Therapie und damit die Prognose dieser Tumoren hängt entscheidend von der Ausdehnung ab. Folgt man den Angaben in der Literatur, wird im Wesentlichen folgendes Vorgehen empfohlen: während umschriebene, auf die Gl. parotis lokalisierte Tumoren operativ mit dem umliegenden Drüsengewebe in Form einer lateralen oder totalen Parotidektomie reseziert werden sollten, ist die komplette Entfernung bei ausgedehnteren Tumoren häufig extrem schwierig [18, 34, 88, 126, 164].

Die Einschätzung der Therapierbarkeit und die Empfehlung des „strategischen Vorgehens“ aufgrund eigener Erfahrung müssen unter Vorbehalt gegeben werden, weil die Zahl der behandelten Patienten statistisch abgesicherte Konzepte nicht erlaubt.

Kleine sowie erst im Verlauf des Kindesalters auftretende Angiome rechtfertigen eine abwartende, beobachtende Haltung.

Umschriebene, im Erwachsenenalter auftretende Angiome können je nach Lagebeziehung zum Fazialis entweder rese-

ziert oder durch Injektion von Fibrinkleber, Ethiblock sowie andere fibrosierende, sklerosierende oder thrombosierende Substanzen obliteriert werden [158].

Im Folgenden soll die Rede von den *großen, angeborenen Angiomen* sein, von denen die Parotis mitbefallen ist, weil ihre Therapie extrem problembehaftet ist und die operative Sanierung unter allen Neoplasien die größte Herausforderung darstellt. Während in der Malignomchirurgie jedes „zuwenig“ in der Katastrophe enden kann, gilt dies bei den Angiomen für jedes „zuviel“.

Hämangiome. Sie sind durch ihr klinisches Erscheinungsbild und die Bildgebung – vornehmlich MRT – bezüglich ihrer Ausdehnung in der Regel besser abgrenzbar als Lymphangiome. Dies gilt auch intraoperativ im Hinblick auf ihre Tumorgrenzen gegenüber den angrenzenden Weichteilen (Abb. 23).

Wird der Tumor für resezierbar gehalten – was im Ermessen des einzelnen Operateurs liegt – so sollte der MRT eine *Angiographie* folgen, die ihrerseits dem interventionell erfahrenen Radiologen Auskunft über die Option zur *Embolisation* gibt.

Die Operation muss danach so geplant sein, dass sie innerhalb von maximal drei Tagen nach durchgeführter Embolisation erfolgt.

Soweit die Tumorresektion im Parotisbereich erfolgt, ist zusätzlich zum „optischen Monitoring“ (siehe Kapitel 2.3.2) ein elektrisches Monitoring in Form eines EMG aus der Zielmuskulatur jener Nervenäste empfehlenswert, die es zu präparieren gilt. Dabei kann ein Wechsel der Elektroden während der Operation erforderlich werden.

Gestaltet sich die Neurolyse von funktionell besonders wichtigen Anteilen des Nervenfächers als zu riskant oder unmöglich, sollte man sich auf eine partielle Resektion und damit auf eine Verkleinerung des Tumors beschränken. Die anschließend einsetzende Vernarbung vermindert zusätzlich die Blutversorgung des zurückbleibenden Tumorgewebes. Die Resektion gelingt im Hinblick auf den Erhalt der Nervenfunktion am besten durch schrittweise und behutsame Koagulation mit bipolaren Pinzetten und/oder Koagulation mit dem Argon-Plasma.

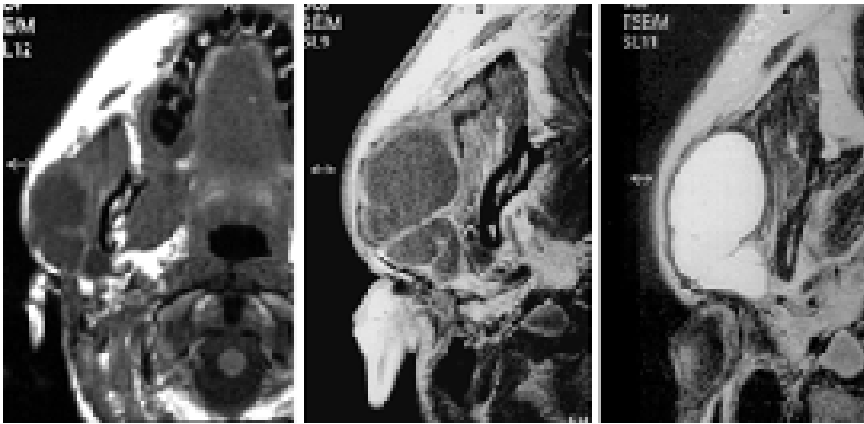

Abb. 23 Hämangiom des M. masseter mit unmittelbarem Kontakt zur Gl. parotis. T1-Wichtung, Gadolinium-DTPA, T2-Wichtung: Das Angiom ist gut abgegrenzt und deutlich septiert.

In die Therapieplanung sollte von Anfang an der pädiatrische Onkologe einbezogen werden. Unter seiner Verantwortung kann die Kombination von niedrig dosiertem Kortison und einer – allerdings kontrovers diskutierten – Low-Dose-Strahlentherapie zumindest ein weiteres Wachstum des Angioms verhindern oder sogar zur partiellen Remission führen [34,126].

Lymphangiome. Ihre Behandlung ist ungleich problematischer. Schon die verlässliche Bestimmung ihrer Ausdehnung durch die Bildgebung (MRT) ist kaum möglich, weil sich die Missbildung in der Peripherie in den unzähligen abführenden Lymphspalten verliert, und weil deren Darstellung im MRT abhängig ist von ihrem Füllungszustand. Lediglich die größeren Kavernen kommen zur Darstellung. *Das Lymphangiom ist kein solider Tumor mit klar definierten Grenzen.*

Dieses Phänomen zeigt sich intraoperativ bei den großen Lymphangiomen noch verstärkt: es hält sich an keine Organ Grenzen und mündet in seiner Peripherie wie in einem nicht übersehbaren Flussdelta mit unzähligen Wasserarmen. Die Manifestation der Missbildung ist deshalb intraoperativ meistens ausgedehnter als nach dem MRT erwartet. Versuche einer kompletten Resektion im Kopf-, Halsbereich, enden deshalb meistens – wie auch bei den großen Hämangiomen – in einer „destruktiven Chirurgie“.

Ist dabei die Parotis subtotal oder total vom Lymphangiom durchsetzt, findet sich intraoperativ eine besonders fatale Situation in doppelter Hinsicht:

1. Die Nervenäste verlaufen innerhalb der Trabekelwände, die das einzige Gewebesubstrat des Tumors darstellen und genau dieses reseziert werden muss um den Tumor zu eliminieren.
2. Die Farbe und die dünne strangartige Form der Trabekel entspricht exakt jener der Nervenäste, so dass sich nur selten die Fazialisäste überhaupt identifizieren lassen.

Die Resektion des Tumors im Parotisbereich bedeutet deshalb praktisch immer die gleichzeitige Resektion des Fazialisfächers ohne eine Chance auf eine Rekonstruktion!

Wir möchten deshalb aufgrund unserer eigenen Erfahrung folgendes therapeutisches Vorgehen empfehlen:

1. Konsultation des pädiatrischen Onkologen, um mit konservativen Mitteln das weitere Wachstum zu kontrollieren oder sogar eine Teilremission zu erreichen.

2. Zwingt das Ausmaß des Tumors aus funktionellen Gründen zu einer operativen Intervention im Parotisbereich, so sollte
 - a) die Parotis von einem Resektionsversuch ausgespart bleiben
 - b) die Resektion des Tumors in mehreren Einzelsitzungen geplant werden, um in längeren Pausen (jeweils etwa 3–6 Monate) die funktionellen Konsequenzen und das weitere Tumorverhalten beurteilen zu können.

Diverse andere Therapiemodalitäten werden in der Literatur diskutiert, ohne dass hier eine abschließende Beurteilung möglich ist [82,165,174].

Bei den großkammerigen Lymphangiomen haben wir gute Erfahrungen mit der sonographisch gesteuerten Instillation eines Streptokokken-Antigens (OK-432) gemacht. Insbesondere bei großzystischen kavernösen Lymphangiomen hat sich seit einigen Jahren eine Sklerosierungstherapie mit dem Streptokokkenlyophilisat Picibanil bewährt [103].

2.5.2.4 Andere benigne Tumoren

Neben den Zystadenolymphomen sind die *monomorphen Adenome* wie Speichel- und Basalzelladenome sowie das *Onkozytom* bevorzugt in der Gl. parotis lokalisiert. Sie gehören ebenfalls zu den epithelialen Tumoren. Eine maligne Entartung wird nicht beschrieben. Auch hier ist je nach Lokalisation die Tumorentfernung im Sinne einer lateralen oder subtotalen Parotidektomie zu empfehlen.

Die selten vorkommenden *Lipome* lassen sich durch die MRT eindeutig identifizieren; ihre klar strukturierte bindegewebige Abgrenzung gegen das übrige Parotisgewebe erlaubt hier ausnahmsweise die Enukleation. Neurinome und Neurofibrome des N. facialis werden in Kap. 2.5.4 behandelt.

2.5.3 Primäre Tumoren des N. facialis

Primäre, d. h. vom N. facialis selbst ausgehende Tumoren sind sehr selten. In der Literatur sind bislang etwa 250 Fälle beschrieben. Histopathologisch handelt es sich dabei in 90% der Fälle um gutartige *Neurinome* (Schwannome), die von den Schwannzellen des Nervs ausgehen. Unter die restlichen 10% der bisher beschriebenen 250 Fälle fallen das ebenfalls gutartige *Neurofibrom*, der *Granularzelltumor* und das *neurogene Sarkom*.

2.5.3.1 Fazialisneurinome

Inzidenz. Nach Untersuchungen an Felsenbeinen liegt die Inzidenz asymptomatischer Neurinome des Nervus facialis bei 0,1 – 0,8% [119].

Diagnostik. Das führende Symptom der Tumoren ist die Fazialisparese. Tumoren des Nervus facialis sind für etwa 5% aller Fälle von tumorbedingten Fazialisparesen verantwortlich. Zunächst werden die durch diese Tumoren verursachten Paresen häufig als idiopathische Fazialisparesen fehlgedeutet [58].

Weitere Symptome von Fazialisneurinomen sind eine *Hörmindering* und *Schwindel* [102].

Die meisten Fazialisneurinome liegen im intratemporalen Abschnitt des Nervs. Im mastoidalen Segment des Nervs finden sich 59% der Fälle. 20% finden sich im labyrinthären oder intrameatalen Segment, 11% im tympanalen Segment. 5% der Tumoren liegen im extratemporalen Abschnitt und werden als Raumforderungen in der Ohrspeicheldrüse auffällig (Tab. 1).

Tab. 1 Lokalisation der Fazialisneurinome (nach Liliequist, Wigand und Kim [71, 81, 166])

rein intrakraniell	ca. 21 – 25 %
intratemporal	ca. 8 – 90 %
rein extratemporal	ca. 5 %

Die wenigen Untersuchungen, die zu diesem Thema durchgeführt wurden, divergieren in ihren Ergebnissen erheblich. Ein entscheidender Grund hierfür ist, dass sich die Tumoren nicht an topographische Grenzen halten, sondern übergreifend verschiedene Segmente des N. facialis betreffen. Letztlich wird das operative Vorgehen von den Ergebnissen der individuellen Bildgebung bestimmt. Bei jeder idiopathischen Fazialisparese ohne Erholungszeichen binnen 6 Monaten und bei jeder unklaren intratympanalen Raumforderung muss auch an das Vorliegen eines primären Fazialistumors gedacht werden. Dann sollte neben der audiologischen und elektromyographischen Standarddiagnostik eine Kernspintomographie des Schädels vorgenommen werden, da die Neurinome eine charakteristische Gadoliniumanreicherung aufweisen [147].

Therapie. Die Therapie der Wahl ist die komplette mikrochirurgische Tumorexstirpation und die sofortige Rekonstruktion des Nervus facialis. Vanden et al. vertreten die Meinung, dass bei Kindern und bei langsamem Tumorwachstum eine abwartende Haltung bei regelmäßigen klinischen und radiologischen Kontrollen favorisiert werden kann [159]. Diese Haltung ist in unseren Augen abzulehnen, da der Tumor letztlich doch operiert werden muss. Mit zunehmender Tumorgröße steigt zudem die Komplikationsrate, und die funktionellen Ergebnisse werden möglicherweise schlechter. Vor der Rekonstruktion muss durch Schnellschnittdiagnostik sicher gestellt werden, dass der Tumor komplett entfernt wurde.

Eine Beschreibung der Zugangswege – transmastoidal, trans-temporal, kombiniert mit einer Parotidektomie – findet sich bei Pulec [114]. Wigand und Wolf [166] empfehlen bei kleine-

ren Tumoren, die weniger als 50% des Nervendurchmessers erfassen und nicht größer als 1,5 cm sind, eine partielle Nervenresektion mit Kontinuitätserhalt des restlichen Nerven. Die Autoren weisen jedoch auch darauf hin, dass es selbst unter dem Mikroskop schwierig ist, solche Neurinome gegenüber gesundem Nervengewebe abzugrenzen. Aus diesem Grund plädieren wir für eine komplette Resektion des jeweiligen Nervenabschnittes [142]. In den überwiegenden Fällen müssen solche Defekte durch ein freies Interponat (N. auricularis magnus) überbrückt werden. In seltenen Fällen gelingt eine End-zu-End-Nerven-anastomose durch Rerouting. Ist ein ausgedehntes Rerouting notwendig, so sind die Ergebnisse nicht besser als mit einem Nerventransplantat [17]. Im Falle von ausgedehnten Tumoren oder einer Lokalisation der Tumorresektion proximal des Ganglion geniculi stellt die Hypoglossus-Fazialis-Anastomose häufig eine sinnvolle Rekonstruktionsmethode zur Rehabilitation der Gesichtsmuskulatur dar [110, 136].

2.5.4 Maligne Tumoren der Gl. parotis

Die insgesamt seltenen malignen Tumoren der Glandula parotis (circa 20% der Neoplasien der Glandula parotis, circa 2% aller malignen Tumoren des Körpers) werden häufig in ihrer Bösartigkeit unterschätzt. Sie sind durch ihre außerordentliche histologische Vielfalt gekennzeichnet, so dass sich die zytologische und histologische Zuordnung auch für erfahrene Pathologen manchmal als schwierig erweist. Die Analyse unseres Krankengutes der letzten 10 Jahre zeigt folgende Häufigkeitsverteilung dieser Malignome (Tab. 2):

Diese deckt sich – bis auf zwei Einschränkungen – mit anderen größeren Studien und dürfte daher einem repräsentativen Querschnitt entsprechen. Die Ausnahmen in unserem Krankengut sind die hohe Anzahl an Metastasen anderer Tumoren in der Parotis und die geringe Anzahl von Karzinomen in pleomorphen Adenomen.

Leitsymptome der malignen Tumoren der Glandula parotis sind in absteigender Reihenfolge: *Schwellung*, *Schmerzen* und die *Lähmung* des N. facialis.

Tab. 2 Parotismalignome: Inzidenz

Histologie	n	%
Metastasen	26	14
adenoidzystisches Karzinom	23	13
Adenokarzinom	20	11
Mukoepidermoidkarzinom	18	10
Azinuszellkarzinom	17	9
undifferenziertes Plattenepithelkarzinom	17	9
Non-Hodgkin-Lymphom	16	9
differenziertes Plattenepithelkarzinom	13	7
epithelial-myoepitheliales Karzinom	9	5
lymphoepitheliales Karzinom	8	4
onkozytäres Karzinom	3	2
Karzinom im pleom. Adenom	3	2
Basalzelladenokarzinom	2	1
andere	9	5
gesamt	184	100

Die *Chirurgie* der malignen Tumoren der Parotis hat folgende Ziele:

1. Tumor-Eradikation und lokale Kontrolle,
2. Therapie des Lymphabflusses,
3. Erhalt der mimischen Funktion.

Primär sollte stets versucht werden, den N. facialis zu erhalten. Ist eine Resektion unumgänglich, muss die Rekonstruktion einzeitig erfolgen.

Vor diesem Hintergrund sollen nun die unterschiedlichen Tumoren und eine sinnvolle Therapie diskutiert werden. *Grundsätzlich gilt für alle Malignome, unabhängig von ihrer Histologie und Subklassifikation, die Regel, den N. facialis zu erhalten, solange zwei Kriterien erfüllt sind:*

1. Wenn keine präoperative Parese besteht und sich auch elektromyographisch keine De- und Regenerationszeichen finden.
2. Wenn sich bei der streng unter dem Mikroskop durchzuführenden Resektion kein unmittelbarer Kontakt des Tumors zum Nerven bzw. einem seiner Äste ergibt.

2.5.4.1 Adenoidzystisches Karzinom

Inzidenz und Histopathologie. Das adenoidzystische Karzinom (ACC) stellt nach dem Mukoepidermoidkarzinom, dem Adenokarzinom und dem malignen Misch tumor den vierthäufigsten malignen Tumor der Parotis dar. Es hebt sich von den anderen Parotismalignomen durch sein außergewöhnlich langsames und dennoch höchst aggressives Tumorstadium ab. Die extrem hohe Aggressivität wird vor allem durch das frühzeitige Wachstum entlang von Nerven und Gefäßen und die frühe Invasion ossärer Strukturen bedingt. Die Einschätzung der Aggressivität anhand der histologischen Subtypisierung des ACC in tubuläre, cribriforme und solide Wachstumsformen mit schlechtester Prognose bei den soliden ACC ist durch viele Untersuchungen bestätigt worden [59,62].

Diagnostik. Oft hat die *perineurale und -vaskuläre* Infiltration bereits vor der Entwicklung einer palpatorisch oder mittels Bildgebung nachweisbaren Raumforderung stattgefunden [25], so dass zum Beispiel die periphere *Fazialisparese* als Erstsymptom bei sonst klinisch unauffälliger Glandula parotis nicht selten ist [60]. Zudem führt dieses primär infiltrative Wachstum dazu, dass der Tumor die in der Bildgebung und makroskopisch erkennbaren Tumorgrenzen oft weit überschreitet.

Therapie. Gerade bei den oft jungen Patienten mit ACC wird die Therapieplanung mit kritischer Abschätzung der Prognose immer *individuell* erfolgen:

Wie oben betont, bedeutet auch bei der soliden Variante mit ihrer prinzipiell schlechteren Prognose die Resektion des N. facialis keine Notwendigkeit, solange der Tumor keinen unmittelbaren Kontakt mit ihm hat.

Vor allem beim ACC, bei dem die ausreichende Radikalität des Ersteingriffs von besonderer Bedeutung ist, aber auch bei allen anderen Parotismalignomen muss bei der totalen Parotidektomie nicht nur das medial des Nervus facialis auf dem Unterkiefer gelegene Speicheldrüsengewebe entfernt werden. Besondere Sorgfalt erfordert die Resektion der Pars profunda parotis

in der Fossa mediomandibularis. Zur kompletten Ausräumung dieser Region ist die Absetzung der Arteria carotis externa oberhalb der Arteria thyroidea superior und die Resektion des hinteren Bauches des M. digastricus empfehlenswert. Diese Resektion stellt dann bereits den kontinuierlichen Übergang zur angrenzenden Neck-dissection dar.

Je radikaler bis verstümmelnder operative Eingriffe in der Vergangenheit durchgeführt wurden, desto sicherer war die *lokale Kontrolle* und die Länge des rezidivfreien Intervalls [131]. Allerdings führte die hohe Rate an *Fernmetastasen* zu keiner Verbesserung des Überlebens [146]. Auf der anderen Seite traten Fernmetastasen überdurchschnittlich häufig bei Patienten mit locoregionärem Rezidiv auf, und der Nachweis von tumorfreien Resektionsrändern war signifikant häufiger mit einem langen tumorfreien Überleben verbunden [16,48]. Dies weist auf die therapeutische Bedeutung einer initial radikalen Resektion hin.

Ist es zu einer meist pulmonalen Fernmetastasierung gekommen (Abb. 24), wird die palliative Resektion von lokalen Rezidiven trotzdem befürwortet, da das ACC bekanntermaßen langsam wächst, und mehrjährige Überlebenszeiten nach Fernmetastasierung die Regel sind. Weiterhin ist das ACC durch sein langsames und zum Teil *unvorhersehbares Wachstum* charakterisiert. Wenn schon bei den anderen Parotismalignomen die Erhebung einer 5-Jahres-Überlebenszeit nicht ausreicht, um eine sichere Prognose für den definitiven Verlauf zu geben, so gilt dies in noch größerem Maße für das ACC. Bei dem ACC scheint ein Plateau in der Überlebenskurve nicht erreichbar zu sein, da auch nach mehr als 10 Jahren noch Tumorrezidive auftreten.

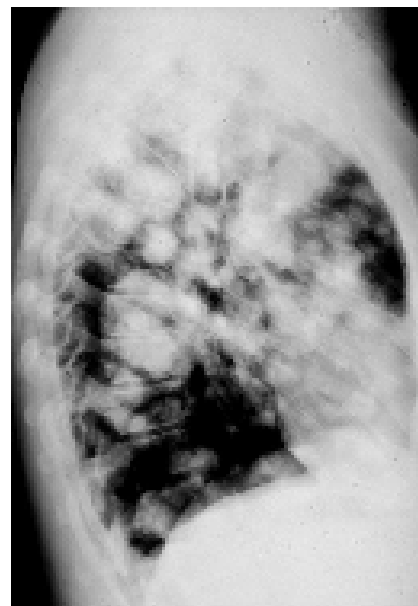

Abb. 24 Röntgen-Thorax einer 43-jährigen Patientin mit adenoidzystischem Karzinom bei guter lokaler Kontrolle und subjektivem Wohlbefinden: die Lunge zeigt multiple Metastasen.

Bereits im Stadium T₁ sollte beim ACC immer eine totale Parotidektomie mitsamt einer dem N-Stadium angepassten (supraomohyoidalen) Neck-dissection durchgeführt werden. Lässt sich der präoperativ intakte Nervus facialis intraoperativ mikroskopisch mit einer Schicht gesunden Gewebes vom Tumor lösen, kann er erhalten werden. Bei präoperativer Fazialispare-

se und bei mikroskopischer Infiltration des Nervus facialis sollte er reseziert und möglichst in gleicher Sitzung bei schnellschnitthistologisch tumorfreien Nervenenden rekonstruiert werden. Die Nervenresektion muss sicher im Gesunden erfolgen, da gerade beim ACC diskontinuierliches Tumorstadium innerhalb der Nervenscheide, sogenannte 'skip lesions', beschrieben wurden [74]. Geschieht dies nicht, kommt es zu perineural wachsenden Rezidiven entlang der rekonstruierten Nerven bis hin zur Schädelbasis mit konsekutiver Inkurabilität.

Selbst bei Patienten, bei denen eine beginnende pulmonale Metastasierung nachgewiesen ist, halten wir eine Tumorsektion nach den oben genannten Kriterien für indiziert, weil erfahrungsgemäß die pulmonalen Metastasen eine sehr langsame Progression zeigen. Nur bei weit fortgeschrittener Metastasierung ist individuell zu entscheiden, ob auf eine lokale Kontrolle zugunsten einer guten Funktion des N. facialis verzichtet werden soll [89, 153].

Das ACC scheint auf eine postoperative Radiatio besser anzusprechen als Adenokarzinome [52], so dass die postoperative Radiatio in der Therapie des ACC empfohlen wird. In diesem Zusammenhang ist darauf hinzuweisen, dass die noch immer häufig propagierte „Neutronentherapie“ hinsichtlich ihrer Wirksamkeit keine Vorteile im Vergleich zur konventionellen Radiotherapie aufweist, dafür aber mit höheren strahlenbedingten Komplikationen belastet ist.

2.5.4.2 „Low-grade“-Azinuszellkarzinom und Mukoepidermoidkarzinom

Inzidenz und Histopathologie. Sowohl das Mukoepidermoidkarzinom (10% der malignen Tumoren), als auch das Adenokarzinom (9% der malignen Tumoren) und das Azinuszellkarzinom (9% der malignen Tumoren) werden anhand ihrer histologischen Differenzierung noch einmal in „low-“ und „high-grade malignancy“-Formen (hoch bzw. niedrig maligne Tumoren) subtypisiert. Diese histologische Subtypisierung korreliert mit den unterschiedlichen Prognosen dieser Tumorerkrankungen [79]. Die beste Prognose haben das hochdifferenzierte Azinuszellkarzinom und das „Low-grade“-Mukoepidermoidkarzinom.

Therapie. Selbst bei einem auf den Außenlappen beschränkten hoch differenzierten Azinuszellkarzinom oder „Low-grade“-Mukoepidermoidkarzinom sollte unserer Meinung nach immer eine totale Parotidektomie durchgeführt werden, und die in der Literatur oft vertretene Meinung, dass eine laterale Parotidektomie ausreicht, halten wir eindeutig für falsch. In diesem Sinne berichtet auch Oliveira über 15 Patienten mit niedrig-malignem Azinuszellkarzinom, von denen nur 5 Patienten initial mit einer totalen Parotidektomie therapiert worden waren. Sechs der sieben Rezidive waren im Ersteingriff nur enukleiert oder lateral parotidektomiert worden [104]. Diese Ergebnisse verdeutlichen, dass eine primär inadäquate Therapie auch bei Parotistumoren mit histologisch relativ guter Prognose zu unvermeidbar hohen Rezidivraten führt.

2.5.4.3 „High-grade“-Azinuszellkarzinom und Mukoepidermoidkarzinom

Während das „Low-grade“-Mukoepidermoidkarzinom eine der besten Prognosen aller Parotismalignome aufweist, hat das „High-grade“-Mukoepidermoidkarzinom je nach lokaler Tumorausbreitung eine *mittelmäßige bis sehr schlechte* Prognose. Bis zu 44% der Patienten mit „High-grade“-Mukoepidermoidkarzinom haben bereits bei der Erstmanifestation Lymphknotenmetastasen [112]. Entsprechend häufig treten lokoregionäre Rezidive auf mit einer 5-Jahres-Überlebensrate von lediglich 25%! Hier ist also ebenfalls primär eine großzügige Resektion in Form einer totalen oder radikalen Parotidektomie mit gleichzeitiger Neck-dissection und postoperativer Radiatio unbedingt indiziert.

Beim *gering differenzierten Azinuszellkarzinom* ist wegen seines lokal infiltrierenden Wachstums und seiner Neigung zu lokalen Rezidiven die totale Parotidektomie mit Neck-dissection ebenfalls die Therapie der Wahl. Es deutet sich an, dass bei der beschriebenen Radikalität der Primär-Resektion deutlich bessere 10-Jahres-Überlebensraten als die in der Literatur beschriebenen von 30% erzielt werden können [79].

Auch für diese Tumorentität wird die Durchführung einer postoperativen Radiatio empfohlen [52, 99, 111, 155].

2.5.4.4 Adenokarzinome

Inzidenz und Histopathologie. Die Adenokarzinome sind nach dem Mukoepidermoidkarzinom die zweithäufigsten malignen Tumoren der Glandula parotis. Sie werden histologisch in solide, papilläre und tubuläre Wachstumsformen unterteilt.

Im Gegensatz zum ACC und zum Mukoepidermoidkarzinom korreliert die histologische Subtypisierung beim Adenokarzinom nicht mit einer unterschiedlichen Prognose. Die Prognose aller Adenokarzinome der Glandula parotis ist mit einer 5-Jahres-Überlebensrate von 40% schlecht.

Die *Diagnostik* erfolgt in der Regel mittels Schnittbildverfahren und Feinnadelpunktionszytologie.

Therapie. Wegen der schlechten Prognose sollte die Therapie dieser Tumoren ebenfalls so radikal wie möglich erfolgen: totale Parotidektomie und Neck-dissection sind ebenso zu fordern wie die Nachbestrahlung.

Trotz der relativ geringen Strahlensensibilität der Adenokarzinome besteht auch hierfür in der Literatur Konsens [43, 52, 99, 111, 155].

2.5.4.5 Maligne Mischtumoren; Karzinom im pleomorphen Adenom

Inzidenz und Histopathologie. Nach den Adenokarzinomen ist das Karzinom im pleomorphen Adenom zumindest in der Literatur das dritthäufigste Malignom der Glandula parotis [131]. Hinsichtlich seiner Ätiologie gibt es in der Literatur Unstimmigkeiten, die sich in den verschiedenen Synonymen

- Karzinom ex pleomorphem Adenom,
- Karzinom im pleomorphen Adenom oder
- primär maligner Mischttumor widerspiegeln.

Zur histologischen Diagnose führt der Nachweis von Karzinomzellen neben Anteilen eines pleomorphen Adenoms, wobei überdurchschnittlich häufig ein *stromaarmes pleomorphes Adenom* vorliegt. Seifert weist darauf hin, dass Patienten mit stromaarmen pleomorphen Adenomen dementsprechend sorgfältig auf das gleichzeitige Vorliegen eines Karzinoms untersucht und nachkontrolliert werden sollten [124]. Häufig wird ein maligner Mischttumor erst beim wiederholten Rezidiv eines pleomorphen Adenoms diagnostiziert [20].

Therapie. Der maligne Mischttumor weist in 47–50% der Patienten bereits bei der Erstdiagnose Lymphknotenmetastasen und in bis zu 36% initial eine Fazialisparese auf und besitzt dementsprechend ebenfalls eine schlechte Prognose mit einer 5-Jahres-Überlebensrate von nur circa 25% [124]. Liegen die Karzinomzellen ausschließlich innerhalb des pleomorphen Adenoms ('Karzinom im pleomorphen Adenom' oder 'Carcinoma in situ') und kann histologisch keine Infiltration des Speicheldrüsengewebes außerhalb des pleomorphen Adenoms nachgewiesen werden, sind neben der totalen Parotidektomie mit vollständiger Entfernung des Tumors keine weiteren Maßnahmen indiziert. Bei allen infiltrativ wachsenden malignen Mischttumoren aber ist aufgrund der schlechten Prognose eine totale Parotidektomie mit gleichzeitiger Neck-dissection und postoperativer Radiatio geboten.

2.5.4.6 Undifferenzierte Karzinome

Inzidenz und Histopathologie. Die undifferenzierten Karzinome weisen die höchste Rate an präoperativ bestehender Fazialisparese (58–60% der Patienten) auf, gefolgt von den Plattenepithelkarzinomen und den adenoidzystischen Karzinomen.

In unserem Krankengut machen die undifferenzierten Karzinome etwa 10% aus; diese Angaben finden sich auch in der Literatur [36,131]. *Die undifferenzierten Karzinome haben neben dem Plattenepithelkarzinom und dem malignen Mischttumor mit 5-Jahres-Überlebensraten von circa 25% die schlechteste Prognose überhaupt. Lediglich die Langzeitprognose der ACC, unabhängig von ihrer Subtypisierung, ist noch schlechter.*

Therapie. Da bei 64% der Patienten mit undifferenzierten Parotiskarzinomen bereits bei Erstdiagnose Lymphknotenmetastasen bestehen [124] und präoperative Fazialisparesen überwiegen, besteht die Notwendigkeit zur radikalen Parotidektomie mit Neck-dissection. Anzustreben ist in solchen Fällen immer eine primäre mimische Rehabilitation durch eine *einzeitige* Nervenrekonstruktion, und zwar in absteigender Präferenz:

- End-zu-End,
- Interponat,
- Hypoglossus-Fazialis-Jump-Anastomose,
- Hypoglossus-Fazialis-Anastomose.

Nur in seltenen Ausnahmesituationen wird man gezwungen sein, durch

- dynamische oder
- statische Zügelplastik eine Rehabilitation zu schaffen.

Nicht selten ist es sinnvoll, zwei Rekonstruktions-Techniken miteinander zu kombinieren („duale Technik nach M. May“ [91]). Dies gilt im Übrigen für alle malignen Tumoren der Glandula parotis.

2.5.4.7 Plattenepithelkarzinome

Inzidenz und Histopathologie. Die Inzidenz der primären Plattenepithelkarzinome der Gl. parotis liegt in der Literatur zwischen 2 und 10%, wobei sich nicht selten der zunächst als primäres Parotiskarzinom angesehene Tumor als Metastase entpuppt [40,143].

Die hohe Aggressivität der primären Plattenepithelkarzinome spiegelt sich in der großen Frequenz von Fazialisparesen (bis zu 58%) und Lymphknotenmetastasen (11–40%) zum Zeitpunkt der Erstdiagnose wider [40,44]. Entsprechend schlecht sind die 5-Jahres-Überlebensraten mit 40–50% [44]. Therapeutisch gelten die für Malignome angeführten chirurgischen Prinzipien. Auch hier wird die postoperative Radiatio empfohlen [44].

2.5.4.8 Seltene Malignome

Seltene Tumoren sind unter anderen:

- das duktales Karzinom (Speichelgangkarzinom),
- das myoepitheliale Karzinom,
- die maligne lymphoepitheliale Läsion,
- das klarzellige Karzinom,
- das onkozytäre Karzinom,
- das Basalzellenkarzinom,
- das intraduktales Karzinom.

(Siehe hierzu auch Donath et al., S. 1)

Die Prognose dieser Karzinome ist besser als die der Adenokarzinome und Mukoepidermoidkarzinome, so dass in der Regel eine totale Parotidektomie mit Neck-dissection ausreicht [134]. Aufgrund der Seltenheit dieser Tumoren existieren in der Literatur kaum schlüssige Angaben zur postoperativen Radiatio [130]. Wir führen sie neuerdings bei diesen Tumoren wie bei allen Malignomen der Speicheldrüsen durch.

2.5.4.9 Maligne Lymphome

Inzidenz und Histopathologie. Maligne Lymphome kommen in der Glandula parotis wie auch in allen anderen Organen mit lymphatischem Gewebe vor. Sowohl der M. Hodgkin als auch die Non-Hodgkin-Lymphome (NHL) der Glandula parotis unterscheiden sich in ihrem Auftreten, ihrer Therapie und ihrem Verlauf nicht von den Manifestationen in anderen Organen, lediglich der operative Zugang zur Histologiegewinnung ist komplizierter [163].

Therapie. Die Feinnadelaspirationszytologie erbringt in der Regel den ersten Hinweis auf ein NHL oder einen M. Hodgkin. Zur immunhistochemischen Subklassifizierung ist dann das Gewinnen einer *unfixierten Biopsie* erforderlich.

Hierfür reicht aber häufig die Entnahme eines nicht-parotideaalen, zervikalen Lymphknotens aus. Bei Nachweis eines malignen Lymphoms wird dann ganz auf die Parotidektomie und die damit verbundene Gefährdung des N. facialis verzichtet, weil die Standardtherapie der malignen Lymphome heute ausschließlich in einer *Radio- (Chemo)- Therapie* besteht.

Eine Besonderheit stellen maligne Lymphome dar, die sich auf dem Boden eines *Sjögren-Syndroms* entwickeln. Bei bis zu 25% der Patienten mit der meist beide Glandulae parotideaae betreffenden myoepithelialen Sialadenitis kommt es zu einem diffus oder solide wachsenden Lymphom, das operativ und bei Nachweis größerer Proliferationsherde auch strahlentherapeutisch behandelt werden sollte [72,144]. Dabei kommen neben dem MALT-Lymphom (Mukosa-assoziiertes T-Zell-Lymphom) sowohl niedrigmaligne Lymphome wie das lympho-plasmazytoide Immunozytom als auch hochmaligne B-Zell-Lymphome vor.

Eine immunhistologische Analyse aller Parotispräparate mit myoepithelialer Sialadenitis ist daher empfehlenswert.

Rasch auftretende Parotisschwellungen bei am Sjögren-Syndrom leidenden Patienten sind suspekt auf die Entwicklung eines solchen NHL und sollten schon aus diagnostischen Gründen operativ behandelt werden. Eine besondere Radikalität ist hierbei allerdings nicht von Nöten, da ein NHL weder sicher vollständig entfernt werden kann noch muss, weil eine kurative Radio(chemo)therapie obligat zu folgen hat [72,144].

2.5.4.10 Metastasen anderer Malignome in der Glandula parotis

Meistens handelt es sich hierbei um intraparotideale Lymphknoten-Metastasen. In circa 80% der Fälle liegt als Primärtumor ein Plattenepithelkarzinom oder ein malignes Melanom der Kopfhaut vor [85]. In unserem Krankengut fanden sich in absteigender Häufigkeit Metastasen von

- malignen Melanomen (8/26),
- Plattenepithelkarzinomen (7/26)
- Nephroblastomen (4/26),
- Mammakarzinomen (4/26),
- Bronchialkarzinomen (2/26)
- Prostatakarzinomen (1/26).

Therapie. Sie beinhaltet ebenfalls eine totale Parotidektomie mit Neck-dissection und einer postoperativen Radiatio [27,149].

Bei metastasierenden malignen Melanomen ist die Radiotherapie aufgrund derer Strahlenresistenz umstritten.

An dieser Stelle ist uns ein *Querverweis* wichtig: bereits T2-Melanome und Plattenepithelkarzinome des Skalps und der Ohrmuschel zeigen bis zu 94% „*Sentinel*“-*Lymphknoten in der Glandula parotis* [105], so dass wir auch bei Vorliegen solcher Tumoren eine totale Parotidektomie und Neck-dissection für obligat halten.

Die Prognose von Patienten mit intraparotidealen Metastasen kutaner Karzinome ist ähnlich schlecht wie die der undifferenzierten und die der Plattenepithelkarzinome [69].

2.5.5 Maligne Tumoren der Gl. parotis: Zusammenfassung

Maligne Tumoren der Glandula parotis des Stadiums I und II unterscheiden sich meistens weder radiomorphologisch noch klinisch von benignen Tumoren der Drüse.

Einzig die *Feinnadelpunktionszytologie* (siehe dort) kann bei solchen Tumoren *präoperativ eine Dignitätszuordnung* ermöglichen und eine Revisionsoperation mit allen ihren Nachteilen vermeiden. Die laterale Parotidektomie ist unserer Auffassung nach bei keinem der malignen Tumoren ausreichend.

Während das immer wieder beschworene Risiko der Tumorzellverschleppung und Tumoraussaat bisher in der wissenschaftlichen Literatur und im eigenen Krankengut nicht nachweisbar war, liegen die Vorteile der Feinnadelaspirationszytologie klar auf der Hand:

- neben einer genaueren *Therapieplanung* erlaubt sie eine
- adäquate *Aufklärung* des Patienten bezüglich Operationserweiterungen wie
- Neck-dissection,
- zu erwartender passagerer Fazialisparese
- und gegebenenfalls Nervenplastik.
- Beim Nachweis einer lymphoproliferativen Erkrankung erspart sie außerdem dem Patienten die Operation [122].

Trotz Feinnadelpunktionszytologie kommt es nicht selten vor, dass sich die endgültige histologische Diagnose erst aus der Aufarbeitung des Operationspräparates ergibt. Dieses Ergebnis liegt in der Regel 1 Woche nach dem Primäreingriff vor. *Es sollte dann umgehend eine Revision nach den oben genannten Kriterien der Radikalität angestrebt werden*, weil sich innerhalb sehr kurzer Zeit eine schnell progrediente Fibrosierung des Operationsgebietes entwickelt, die eine erneute Freilegung des Fazialisfächers massiv erschwert und schon nach circa 3 Wochen fast unmöglich macht.

Die *Schnellschnitt-Diagnostik* erbringt im Vergleich zu der Feinnadelpunktionszytologie im Übrigen keinen Vorteil: es findet sich kein Unterschied zwischen Sensitivität oder Spezifität hinsichtlich der Dignitätseinschätzung einer Raumforderung der Glandula parotis [15].

Die *Therapieergebnisse* der Parotismalignome zeigen, dass die Chirurgie der alleinigen Radiatio gegenüber weit überlegen ist. Letztere kommt nur in palliativer Absicht bei primär inoperablen Patienten in Frage [43,153].

Mehrere Autoren konnten aber nachweisen, dass eine postoperative Radiatio die lokoregionale Tumorkontrolle im Vergleich zur alleinigen Resektion erhöht. Überlebensvorteile wiederum konnten für Patienten mit Parotismalignomen des Stadiums III und IV auch nach kombiniert chirurgisch-strahlentherapeutischer Therapie aufgrund der hohen Inzidenz von Fernmetastasen nicht erzielt werden [145] (vergleiche hierzu auch Krüll et al., S. 137).

Die Therapie der Wahl ist daher zunächst die Resektion des Tumors, wobei die Bedeutung der *initial ausreichenden Radikalität* nicht stark genug hervorgehoben werden kann.

Bei jedem Tumor

- mittleren oder hohen Malignitätsgrades,
 - mit bereits eingesetzter lymphogener Metastasierung,
 - mit Infiltration von Nerven oder angrenzenden Organen
- gehört die postoperative Radiatio zur Standardtherapie.

Wegen der hohen Inzidenz der das Überleben begrenzenden Fernmetastasen sind als systemischer Therapieansatz *Chemotherapien* durchgeführt worden. Obwohl einzelne Substanzen (wie z. B. Adriamycin [11] oder Tamoxifen [125]) eine gewisse Wirkung gezeigt haben, haben sie sich in der Therapie der Parotismalignome bisher nicht durchgesetzt.

2.5.5.1 Prognostische Faktoren, die die Therapie beeinflussen

Die Aggressivität des Tumors wird in erster Linie von der histologischen (Sub-) Typisierung des Malignoms widerspiegelt.

Diese wiederum korreliert häufig mit einer bereits eingesetzten Lymphknotenmetastasierung oder tumorbedingten Fazialisparese, wodurch die Prognose verschlechtert wird [9,13]. Bei allen Malignomen sollte nach unserer Auffassung die totale Parotidektomie mit gleichzeitiger selektiver Neck-dissection die chirurgische Standardtherapie darstellen.

Während in früheren Arbeiten bei den hochmalignen Tumoren noch die Resektion des Nervus facialis zur Erzielung einer ausreichenden Radikalität und damit verbesserten Prognose Standard war [124],

- *wird man heute auch bei hochmalignen Tumoren jeden präoperativ funktionell intakten Nervus facialis erhalten, solange er sich intraoperativ ohne Tumorfiltration darstellt und sich mikroskopisch in einer gesunden Schicht vom Tumor lösen lässt.*

Diese Meinung wird auch von anderen Gruppen vertreten [8,15,84,132].

2.5.5.2 Therapie der lymphatischen Abflussgebiete

Bei Patienten mit einem primären Parotismalignom und klinisch metastasensuspekten Lymphknoten besteht eine weitgehende Einigkeit über die Indikation zur Neck-dissection und zur postoperativen Radiatio. Die Indikation zur Neck-dissection des klinischen N0-Halses dagegen wird sehr kontrovers beurteilt. Die Mehrheit der Autoren sieht eine elektive Neck-dissection in der Standardtherapie der primären Parotismalignome als nicht gerechtfertigt an [68,85]. Manche Autoren vor allem des angloamerikanischen Sprachraumes empfehlen stattdessen die Radiatio der lokoregionären Abflussgebiete im Anschluss an die Parotidektomie anstelle der Neck-dissection des N0-Halses [113]. Lediglich bei Parotismalignomen mit sehr hohem Malignitätsgrad oder Risikofaktoren, die mit einem hohen Risiko der lokoregionären Metastasierung einhergehen, wie z. B. einer primären tumorbedingten Fazialisparese, halten sie eine elektive Neck-dissection für indiziert [68].

2.5.5.2.1 Rate der lokoregionären Lymphknotenmetastasen

In unserem eigenen Krankengut fanden wir, nimmt man alle malignen Parotistumoren zusammen, insgesamt bei 81 von 142 Patienten (57%) befallene Lymphknoten in den Neck-dis-

section-Präparaten; bei den Azinuszellkarzinomen (n = 17) fanden sich bei 59% Halslymphknotenmetastasen, bei den Mukoepidermoidkarzinomen (n = 18) insgesamt bei 33% positive Lymphknoten. *Deswegen führen wir – entgegen der häufig im Schrifttum vertretenen Meinung – zumindest eine selektive Neck-dissection beim N0-Hals und eine modifiziert radikale Neck-dissection beim N1- bis N3-Hals durch.*

3 Rekonstruktive Fazialischirurgie

Für die Wiederherstellung der mimischen Funktionen nach einer partiellen oder subtotalen Fazialisresektion sollten alle Möglichkeiten einer Sofort-Rehabilitation aus folgenden Gründen angestrebt werden:

1. Es sollte jedem verantwortungsbewussten Operateur bewusst sein, dass das Gesicht mit seiner einmaligen willkürlichen und spontanen Expressivität eine extrem bedeutsame Rolle im Sozialleben eines jeden Menschen spielt und deshalb Verluste mimischer Funktionen oder gar Entstellungen (die sich ja nicht unter einem Kleidungsstück verbergen lassen) zu einer schweren psychischen Belastung führen. Nicht ohne Grund ist für jeden Asiaten ein „Gesichtsverlust“ das Schlimmste, was ihm passieren kann.
2. Wie oben bereits ausgeführt, muss auch bei einer totalen Parotidektomie mit Fazialisresektion im Rahmen der Malignom-Chirurgie eine *umgehende* – am besten einzeitig oder spätestens innerhalb von 10 bis maximal 14 Tagen – Nervenrekonstruktion angestrebt werden, weil die schnell progrediente Vernarbung im Wundgebiet den Erfolg dieser subtilen Chirurgie bei Zeitverzug gefährdet oder ihre Chancen verspielt werden.
3. Die Art der Nervenrekonstruktion richtet sich in erster Linie nach Ort und Ausmaß der Resektion des Fazialisstamms und seines Fächers.
4. An zweiter Stelle ist intraoperativ das Allgemeinbefinden des Patienten zu berücksichtigen, weil bei einer eingeschränkten Narkosefähigkeit u. U. auf aufwendigere und damit länger dauernde Verfahren zugunsten einfacherer Methoden verzichtet werden muss.
5. Schließlich spielt bei der Wahl alternativer Verfahren das biologische Alter des Patienten eine Rolle: im höheren Lebensalter lässt die Regenerationskraft auch von Nervengewebe nach, so dass Verfahren der Vorzug zu geben ist, die eine sichere und schnelle Reinnervation der paralytischen Muskulatur ermöglichen. Dies sind alle Verfahren, bei denen End-zu-End-Anastomosen durchgeführt werden.
6. Die selben Entscheidungskriterien gelten für psychisch besonders labile Patienten, die mit einem Misserfolg schwerer leben können als stabile oder gar indifferente Persönlichkeiten.
7. Einen wesentlichen Einfluss auf das funktionelle Endresultat nach Rekonstruktionen mit Hilfe freier Interponate hat die *Länge des Interponats*: prinzipiell gilt die Regel, dass das funktionelle Ergebnis um so schlechter wird, je länger das Interponat ist. Dies gilt insbesondere für Interponate mit einer Länge über 3 cm. Ein wesentlicher Grund hierfür liegt in dem Faktum, dass in jenen Abschnitten des Interponats, in die die Axone noch nicht wieder vorgedrungen sind, gleichzeitig eine Degeneration der Schwann-Zellen und eine Fibrose ablaufen, und insbesondere die distale Anastomose zwischenzeitlich bindegewebig durchbaut wird.

8. Alle chirurgischen Maßnahmen für das Auffinden und die Versorgung der Nervenstrukturen verlangen die Verwendung eines Operationsmikroskops. Die Naht erfolgt mit 10–0-Nervenseide und wird streng durch das Epineurium gelegt. Dabei sollten soviel Nähte zirkulär angelegt werden, bis die Epineuriumhüllen allseits sicher adaptiert sind und keine Faszikel mehr sichtbar sind.
9. Das immer wieder propagierte Zurückstutzen des Epineuriums ist nicht empfehlenswert, weil es dann bei der Durchführung der epineuralen Naht im Inneren des Nerven zu Verwerfungen („bulging“) der Faszikel kommt und damit das ungestörte Auswachsen der Axone behindert wird.
10. Die alleinige Verwendung des Fibrinklebers für eine Anastomosierung bietet speziell im Wangenbereich nicht die nötige Stabilität für die Anastomose.
11. Sollten in besonderen Situationen rekonstruktive Maßnahmen erst nach längeren Zeitabständen ins Auge gefasst werden, so gelten die in Tab. 3 zusammengefassten klinischen Erfahrungswerte.

Tab. 3 Funktionelle Erholung der mimischen Muskulatur nach Rekonstruktion durch Interponat: Prognose

Dauer der Lähmung (Jahre)	Funktionelle Erholung der mimischen Muskulatur
0–1	absolut sicher
1–2	ziemlich sicher – zu empfehlen
2–3	wahrscheinlich; beginnende Verzögerung und Verschlechterung der funktionellen Erholung
3–5	zunehmend schlechter; Patient muss hierüber informiert sein und den Eingriff trotzdem wünschen
>5	unwahrscheinlich – deshalb nicht empfehlenswert

Für die Rekonstruktion des extratemporalen Fazialis im Rahmen der Parotischirurgie stehen folgende Methoden zur Verfügung

- End-zu-End-Anastomose
- freie Interponate
- Hypoglossus-Fazialis-Anastomose (HFA) im Stammbereich
- Hypoglossus-Fazialis-Jump-Anastomose (HFJA) im Stammbereich
- Hypoglossus-Fazialis-Anastomose in der Peripherie
- kombinierter Wiederaufbau [136].

3.1 End-zu-End-Anastomose

Ein „Anfrischen“ der Nervenenden ist meist unumgänglich, was zu einer Kürzung der Nervenenden führt. Deswegen ist die Spannungsfreiheit der Anastomose häufig nur durch Mobilisation des zentralen und peripheren Stumpfs zu erreichen. Die Möglichkeiten einer solchen Mobilisation sind erfahrungsgemäß begrenzt. Zur Entlastung der Anastomose empfiehlt sich deshalb folgende Maßnahme: bevor man die eigentliche Nervennaht durchführt, legt man durch das Epineurium eines oder beider Nervenstümpfe einige Millimeter von der Anastomose entfernt jeweils rechts und links eine Naht der Stärke 7–

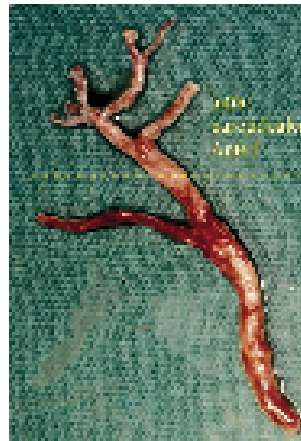


Abb. 25 N. auricularis magnus.

0 oder 8–0 und fixiert diese Nähte unter dosiertem Zug in Richtung Anastomose im darunterliegenden Wundbett. (Eine solche Entlastung gelingt natürlich nur bei noch relativ kalibrierbaren Nervenästen.)

3.2 Überbrückungsplastik (Interposition Graft)

Da in den meisten Fällen ein Nerven-Substanzverlust vorliegt und die jeweiligen Nervenenden zusätzlich angefrischt werden müssen, ist man dementsprechend häufig auf die Interposition eines freien Nerven-Transplantats angewiesen. Hierfür besonders geeignet ist der *N. auricularis magnus*,

- der sich durch seine topographische Nähe anbietet,
- bei vollständiger Freilegung bis zum Erb-Punkt eine ausreichende Länge hat,
- sich zur Peripherie in mehrere Endäste aufteilt
- und sich als „monofaszikulärer“ Nerv sehr gut verarbeiten lässt (Abb. 25).

Als Nerv zweiter Wahl kommt der *N. suralis* in Betracht.

Er ist mit folgenden Nachteilen behaftet:

- Der Aufwand für seine Gewinnung ist erheblich größer.
- Es handelt sich nicht um einen „monofaszikulären“ Nerven, wobei seine Faszikel nur durch ein lockeres Bindegewebe verbunden sind. Im Gegensatz zum *N. auricularis magnus* lässt er sich deshalb schwerer nahttechnisch verarbeiten.
- Die Abgänge seiner Faszikel weisen große Distanzen auf, so dass sie sich für einen komplexen Aufbau des Fazialis-fächers nur eingeschränkt verwenden lassen (Abb. 26).

3.2.1 Überwindung von muskulären Diskrepanzen und Kaliberunterschieden

Das größte Problem bei der Überbrückung von Substanzverlusten des *Pes anserinus* ergibt sich wegen seiner baumartigen Aufzweigung durch die numerische Diskrepanz zwischen wenigen zentralen (oder nur einem Stamm) und vielen peripheren Nervenästen sowie durch deren *Kaliberunterschied*.

Die Gewinnung eines freien Interponats, das diesen Aufteilungsmodus befriedigend imitiert, ist nur in Ausnahmefällen möglich. Man wird deshalb fast immer auf die Verwendung mehrerer Einzel-Interponate zurückgreifen müssen.

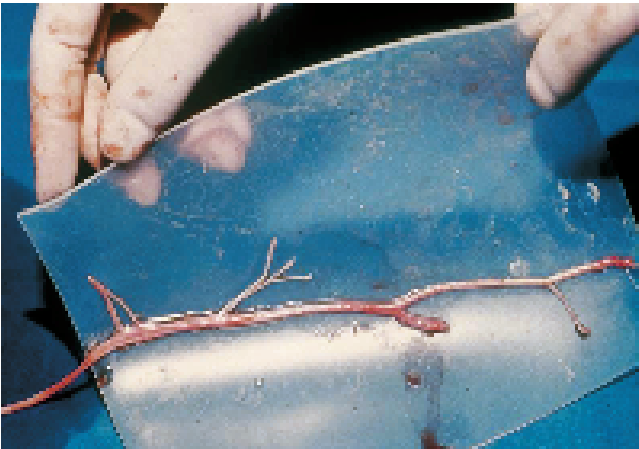


Abb. 26 N. suralis.

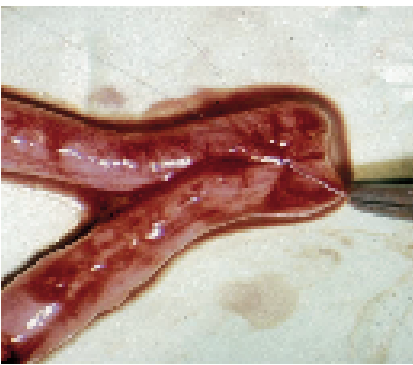


Abb. 27 Vernähen des Epineuriums nach seiner Resektion an den Kontaktstellen von zwei benachbarten peripheren Fazialisästen zur Verminderung ihrer Zahl und gleichzeitig Vergrößerung ihres Durchmessers. Einzelheiten siehe Text.

Eine bewährte Alternative bietet sich durch folgende Technik: Nach Mobilisation von jeweils zwei benachbarten peripheren Ästen werden diese zusammengelagert, an der Kontaktfläche das Epineurium beider Nerven über wenige Millimeter reseziert und dieses anschließend mit 10–0 Seide so vernäht, dass nunmehr ein Nerv entsteht, dessen zwei Faszikel wieder von einem gemeinsamen Epineurium umhüllt sind. Dadurch lässt sich die Zahl der peripheren Äste auf die Hälfte reduzieren und gleichzeitig ihr Kaliber verdoppeln, so dass der Defekt günstiger durch ein Interponat überbrückt werden kann (Abb. 27).

Im Bedarfsfall ist es zusätzlich möglich, das Interponat an seinem peripheren Ende durch mikrochirurgische Öffnung des Perineuriums in die vorgegebenen Faszikel aufzuteilen und diese einzelnen dann mit den peripheren Nervenstümpfen zu anastomosieren.

3.3 Hypoglossus-Fazialis-Anastomosen

3.3.1 Hypoglossus-Fazialis-Anastomose (HFA) im Stammbereich

Die HFA im Stammbereich ist auf jene Fälle beschränkt, bei denen das Malignom nur zur Resektion des Hauptstammes selbst oder bis einschließlich zu seiner Bifurkation zwingt. In diesen Fällen können der Stamm direkt oder temporo- und zervikofazialer Hauptast nach Zusammenlagerung in der oben angegebenen Weise direkt mit dem N. hypoglossus wie bei der klassischen HFA anastomosiert werden (Abb. 28).

3.3.2 Hypoglossus-Fazialis-Jump-Anastomose (HFJA) im Stammbereich

Auch für diese Anastomose gelten die Voraussetzungen wie für die HFA im Stammbereich. Der entscheidende Unterschied besteht darin, dass

1. der N. hypoglossus nur im Bereich der Fossa retromandibularis in seiner circa halben Zirkumferenz inzidiert wird und so die restlichen Nervenfasern für die Innervation der Zunge erhalten bleiben;
2. der dabei verbleibende Abstand zwischen Fazialis und Hypoglossus durch ein kurzes freies Interponat (vom N. auricularis magnus) überbrückt werden muss („jump“ nach Marc May). Dabei ist zu beachten, dass das proximale Ende des Interponats gegen die Verlaufsrichtung der Faszikel gerichtet sein muss (Abb. 29).

3.3.3 Hypoglossus-Fazialis-Anastomose in der Peripherie

Sie ist die Methode der Wahl bei allen Tumoren, die zu einer umfassenderen Resektion des Fazialisfächers zwingen, weil sie die bereits oben eingehend behandelten Probleme berücksichtigt:

1. Sie vermeidet die Verwendung vieler und langer Einzelinterponate.
2. Sie umgeht die Diskrepanz zwischen den zentralen und peripheren Nervenstümpfen bezüglich ihrer Anzahl und Durchmesser.
3. Sie ermöglicht direkte End-zu-End-Anastomosen, wodurch eine sichere und schnelle Reinnervation gewährleistet ist. Dies ist insbesondere bei Malignomen mit der Notwendigkeit zur anschließenden Radiotherapie von Bedeutung.
4. Sie bedeutet damit einen geringeren Zeitaufwand und damit eine geringere Belastung für Patient und Operateur, als die Implantation vieler einzelner Interponate erfordern würde.

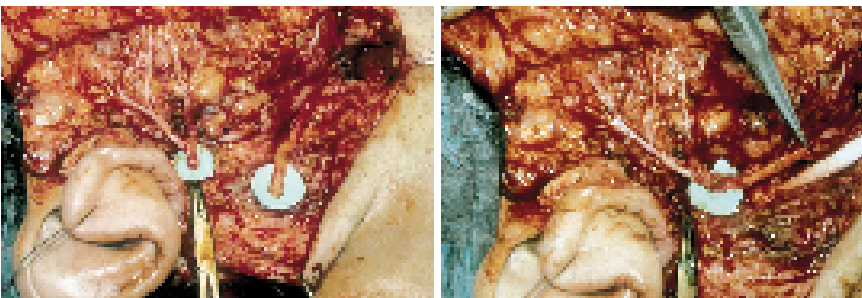


Abb. 28 Hypoglossus-Fazialis-Anastomose im Stammbereich.

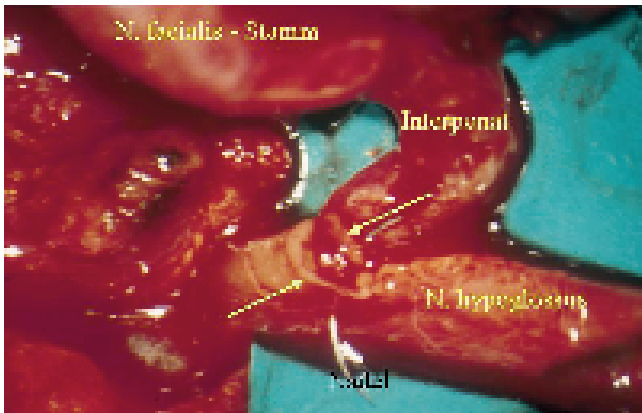


Abb. 29 Hypoglossus-Fazialis-Jump-Anastomose im Stammbereich. Der Nervus hypoglossus ist auf circa 50% seines Durchmessers inziert. Die Pfeile markieren das Epineurium. Das Interponat ist nach kranial zu den proximalen Faszikelstümpfen gerichtet.

- Der N. hypoglossus liegt bei der Parotis chirurgie mit oder ohne Neck-dissection bereits unmittelbar im Operationsfeld, so dass die Präparation von Nerventransplantaten in anderen Körperregionen entfällt.
- Beim Absetzen des N. hypoglossus weit in der Peripherie, also unmittelbar im Bereich seines Eintritts in den Mundboden, und bei seiner Mobilisation bis hoch in die Fossa retromandibularis zeigt der Nerv bereits eine Diversifizierung in einzelne Endäste, die nach retrograd als Faszikel noch weiter präpariert werden können und somit mehrere Fazialisstümpfe versorgt werden können. Zusätzlich lässt sich hierfür auch noch die Ansa nervi hypoglossi verwenden.
- Nach Mobilisation des N. hypoglossus weit nach kranial besitzt schließlich dieser Nerv eine ausreichende Länge, um damit auch weit peripher gelegene Fazialisstümpfe zu erreichen und damit spannungslos End-zu-End-Anastomosen mit einer sicheren axonalen Durchwachsung und schnellen Reinnervation der Muskulatur zu ermöglichen.

Alle genannten Merkmale sind insbesondere auch bei älteren Patienten von großem Vorteil. Die Erfahrungen haben gezeigt, dass es in aller Regel bereits nach 4 Monaten zu einem ausgeglichenen Ruhetonus kommt, und innerhalb der nachfolgenden 2 Monate zu einer sich schnell verstärkenden Willkürmotorik kommt. Dem sollte sich dann ein mimisches Training über etwa 2 Jahre anschließen, was dann zu einer sehr guten Willkürmotorik insbesondere der peripheren oralen Muskulatur, zur Autonomie isolierter mimischer Funktionen und sogar zu begrenzten emotionalen Bewegungen führt

3.3.4 Kombierter Wiederaufbau des Fazialisfächers

Bei sehr ausgedehnten Verletzungen, die zu einem subtotalen Verlust des Pes anserinus führen, ist nur ein kombiniertes Wiederaufbauverfahren erfolgversprechend. Das Prinzip dieser Methode besteht in der Kombination der beiden „Regenerationsnerven“ Nervus facialis plus Nervus hypoglossus [135, 136].

Der Nervus hypoglossus wird zur Versorgung des gesamten oralen Sphinktersystems [138] von den Rami zygomatici bis zum Ramus marginalis mandibulae verwendet, während der

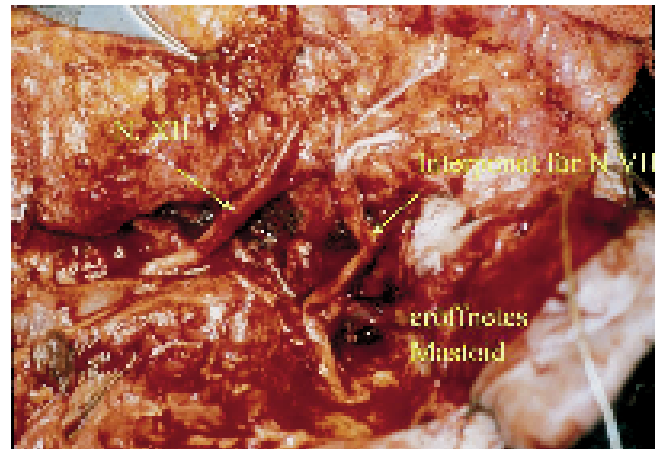

Abb. 30 Kombierter Wiederaufbau. N. XII versorgt Äste des oralen Sphinktersystems. N. VII anastomosiert mit Ästen des okulären Sphinktersystems (= Diversifikation).

Nervus facialis über ein freies Interponat mit den Ästen des okulären Sphinktersystems (Rami oculi) verbunden wird.

Mit der letztgenannten Maßnahme wird die Reinnervation des M. orbicularis oculi durch Blinkreflexfasern des Nervus facialis ermöglicht. Von großem Vorteil ist die auf diese Weise erreichte innervatorische Trennung (Diversifikation) des okulären und oralen Sphinktersystems [137].

Unbedingt versucht werden sollte, die zur Augenregion gehörenden Nervenäste über ein freies Transplantat mit dem Stamm des N. facialis zu verbinden, damit über diesen Weg auch Blinkreflexfasern regenerieren können. Die zum oralen Sphinktersystem gehörenden peripheren Nervenanteile dagegen sollten mit dem weit in der Peripherie abgesetzten und entsprechend mobilisierten N. hypoglossus direkt anastomosiert werden (siehe Kapitel vorher) (Abb. 30).

3.4 Verletzungen der Glandula parotis

Tiefgreifende Schnitt- und Rissverletzungen der lateralen Gesichtszugsregion als Folge von Verkehrs- oder Berufsunfällen haben oft eine Durchtrennung peripherer Äste des N. facialis zur Folge (Abb. 31). Ebenso ist bei operativer Entfernung maligner Tumoren dieser Region eine Resektion mehr oder weniger umfangreicher Anteile des Fazialisfächers meist unumgänglich. Aber auch unbeabsichtigte iatrogene Verletzungen kommen vor.

Da der Ästhetik des Gesichts eine besondere Bedeutung zukommt, ist die Schaffung optimaler Voraussetzungen für eine möglichst umgehende Nervenrekonstruktion von größter Wichtigkeit, um zufriedenstellende funktionelle und kosmetische Resultate zu erzielen.

Drei Besonderheiten erschweren diese Aufgabe:

- Die zahlreiche Aufteilung des N. facialis in seine peripheren Endäste. Sie versorgen insgesamt 16 mimische Muskeln einer Gesichtshälfte.
- Die geringen Kaliber dieser peripheren Äste (die Durchschnittswerte betragen: Stamm ca. 2 mm, Äste zweiter Ordnung ca. 1 mm, Äste dritter Ordnung ca. 0,5 mm).

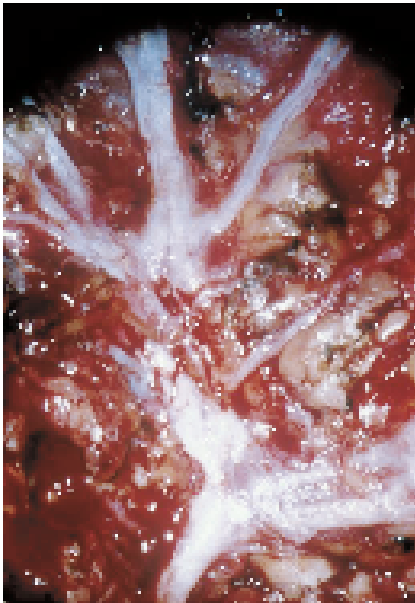


Abb. 31 Zustand nach scharfer Verletzung des Fazialisfächers.

3. Die häufig in die offene Verletzung mit einbezogene Glandula parotis. Sie bedingt ein Ausfließen von Speichel in die Wunde, wodurch auch das Nervengewebe der enzymatischen Lysis ausgesetzt ist.

3.4.1 Kontrolle der Integrität der Glandula parotis

Das Augenmerk sollte sowohl dem Drüsenkörper als auch dem Ausführungsgang gelten, da ihre Eröffnung zu langwierigen und gewebsmazerierenden Speichelfisteln führen kann (Abb. 32).

Der Ductus parotideus (Stenon'scher Gang) mündet mit einer stecknadelkopfgroßen Papille in das Vestibulum oris in Höhe des 2. Molaren des Oberkiefers. Von hier aus kann der Gang retrograd mit einer feinen Silbersonde oder mit einem speziellen Polyäthylen-Katheter, wie er für die Sialographie verwen-

det wird, sondiert werden. In unklaren Fällen lässt sich durch zusätzliche Injektion von Methylenblau in den Katheter eine Fistel objektivieren. In Abhängigkeit vom Lokalbefund ergeben sich folgende Konsequenzen:

1. Bei intaktem Duktus und nur geringfügig eröffnetem Drüsenkörper sorgfältiges Vernähen der Drüsenkapsel mit feinem atraumatischen Nahtmaterial.
2. Bei zerstörtem Duktus und/oder ausgedehnter Eröffnung des Drüsenparenchyms: Laterale Parotidektomie. Eine Naht des Ausführungsgangs ist problematisch, da sich auch noch später Stenosen bilden können.
3. Bei fehlender Möglichkeit, die Versorgung der Drüse oder die Parotidektomie primär durchzuführen: Ausspülen der Wunde; Einlegen einer Gummilasche, um dem Speichel Gelegenheit zum Abfließen zu geben, bis die endgültige Versorgung erfolgt ist; provisorischer Verschluss der Wunde durch Situationsnähte der Haut und Abdecken mit einem sterilen Verband sowie ggf. allgemeiner antibiotischer Schutz.

3.4.2 Kontrolle der Fazialisfunktion

Möglichkeiten zur Überprüfung der Nervenfunktion sind:

1. Bei nicht eingeschränkter Bewusstseinslage durch Aufforderung zu folgenden Willkürinnervationen: Stirnrunzeln, Augenschließen, Naserümpfen, Zähnezeigen und Mundspitzen.
2. Bei getrübttem Bewusstsein durch indirekte (perkutane) Nervenreizung mit Hilfe einer bipolaren Oberflächen-elektrode im Bereich des Fazialisstamms. Dabei wird die Anode (+) über der Fossa retromandibularis hinter den Ansatz des Ohrläppchens und die Kathode (-) ventral davon auf den aufsteigenden Unterkieferast platziert. Empfohlene Reizcharakteristika: Rechteckimpulse mit einer Reizdauer von 0,2 ms, Reizfrequenz 1 bis 2 pro s, Reizstärke je nach Lokalverhältnissen zwischen 20 und 40 mA.
3. Die Beurteilung einer symmetrischen Innervation kann durch Hämatombildungen oder schmerzhaft bedingte Schonhaltungen erschwert sein. In diesen Fällen lässt sich durch ein Nadel-EMG aus dem M. frontalis, M. orbicularis

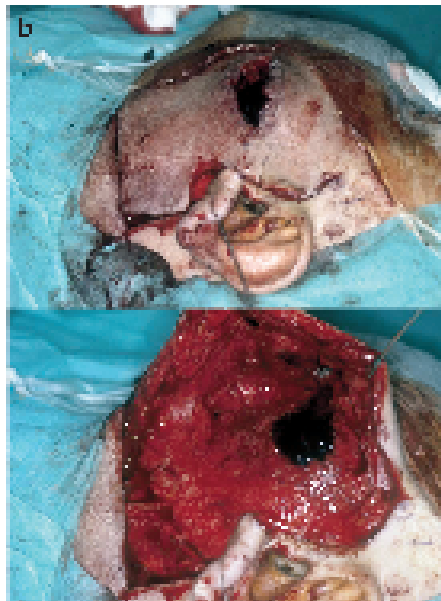
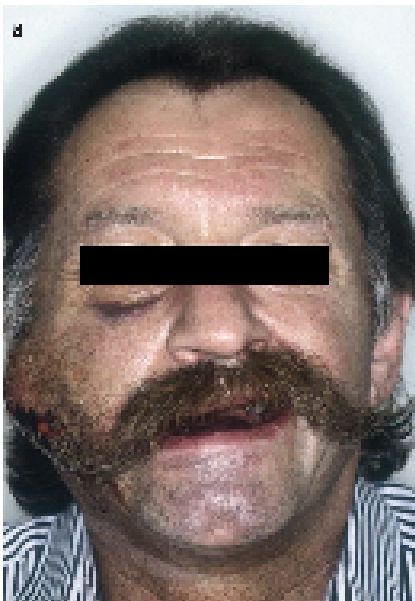

Abb. 32 Messerstichverletzung der rechten Gl. parotis mit Durchtrennung der Rami zygomatici und großer Speichelfistel; **a** präoperativ, **b** intraoperativ.

oculi, M. levator labii, M. zygomaticus, M. orbicularis oris und/oder M. depressor anguli oris sowohl bei Willkürinnervation als auch durch indirekte Reizung eine sichere Information erhalten.

3.4.3 Blutstillung

Starke Blutungen stammen entweder aus der A. und V. temporalis superficialis bzw. profunda oder aus der A. und V. facialis. Diese Gefäße müssen ligiert werden. Dabei sind blinde Umstechungen insbesondere der Temporalisgefäße in der Nähe der Fazialis-Bifurkation gefährlich, da leicht größere Nervenäste in die Unterbindung mit einbezogen werden können. Solche Unterbindungsstellen müssen wegen der Verursachung einer intraneuralen Neuombildung im Allgemeinen bei der Nervenplastik reseziert werden, so dass unter Umständen eine sonst mögliche End-zu-End-Anastomose nicht mehr durchgeführt werden kann. Die Verwendung freier Interponate bedingt aber stets schlechtere funktionelle Resultate.

Ebenso muss mit Nachdruck gefordert werden, daß ein blindes „In-die-Tiefe-Fassen“ mit Klemmen zur Blutstillung und ein anschließendes Kauterisieren unbedingt zu vermeiden ist! Es muss heute als Regel gelten: In der Nähe von Nervengewebe ist die Verwendung einer unipolaren Koagulation ein Fehler! Hier muss die Blutstillung ausschließlich mit der bipolaren Koagulationspinzette erfolgen! Das gilt auch dann, wenn man sicher ist, kein Nervengewebe mit der Klemme gefasst zu haben.

Lassen sich die genannten großen Gefäße in der Wunde nicht einwandfrei darstellen und unter guter Sicht ligieren, sollten sie weiter proximal und distal in ausreichender Entfernung vom Fazialisverlauf aufgesucht werden.

Bei diffuser Blutung aus den multiplen kleinen Gefäßen des Drüsenparenchyms lässt sich eine bessere Übersicht durch passagere Stillung folgendermaßen erzielen: Auflegen von Platten, neurochirurgischen Tupfern oder Watte, die mit H₂O₂ getränkt sind, leichtes Andrücken derselben für einige Minuten bei gleichzeitigem Trockensaugen des auf der Wundfläche liegenden Materials durch Aufsetzen eines Saugers, danach erneutes Befeuchten und vorsichtiges Abheben.

Die sich dann ggf. noch anschließende Blutstillung mit der bipolaren Pinzette empfiehlt sich unter Sicht mit der Lupenbrille oder dem Operationsmikroskop, da die Gefäße sehr oft parallel und in unmittelbarer Nachbarschaft zu den Nervenästen bzw. als nutritive Gefäße in direktem Kontakt mit ihnen verlaufen.

3.4.4 Nervennaht

Bei frischen Verletzungen sind die peripheren Nervenstümpfe noch erregbar. Für ihre Identifikation kann deshalb eine Elektro-Reizsonde wertvolle Hilfe leisten. Die Naht erfolgt wie üblich als Epineuriumnaht mit 10 × 0 Nahtmaterial unter Zuhilfenahme des Mikroskops. Die Naht muss spannungsfrei erfolgen. Nach Anfrischen der Nervenstümpfe ist für die Durchführung einer End-zu-End-Anastomose eine Mobilisation der einander zugehörigen Nervenenden nötig. Haben diese eine ausreichende Stärke, so kann ihre Vor- bzw. Rückverlagerung mit dem Ziel einer Entlastung der Anastomose auch dadurch erreicht werden, dass das Epineurium nahe der Anastomose durch Seidennähte (7 × 0 oder 8 × 0) am umgebenden Gewebe

mit dosiertem Zug in Richtung Anastomose fixiert wird. Ist eine spannungsfreie End-zu-End-Anastomose nicht zu erreichen, bieten sich zur Überbrückung isolierter Defekte freie Interponate vor allem vom N. auricularis magnus an, da er sich im Operationsfeld selbst bzw. in seinem unmittelbaren Umfeld präsentiert, oder vom N. suralis.

Bei Durchtrennung peripherer Nervenäste ergeben sich hinsichtlich des Zeitpunktes ihrer Versorgung drei prinzipielle Möglichkeiten:

1. Primärnaht,
2. frühe Sekundärnaht,
3. späte Sekundärnaht.

3.4.4.1 Primärnaht

Sie ist grundsätzlich anzustreben, sehr oft aber nicht zu realisieren, weil entweder vitale Probleme des Verletzten – insbesondere bei Schädel-Hirn-Traumen – dies verbieten, oder weil am Ort der Erstversorgung keine ausreichende Erfahrung in der Fazialis- und Parotis-Chirurgie vorliegt.

Das Auffinden peripherer Fazialisäste über die vom Trauma gesetzte Hautwunde, also über den direkten Wundzugang, bleibt in dem diffus blutenden Drüsenparenchym meist einem Glücksfall überlassen. Eine gezielte und systematische Darstellung des Nervenfächers im Verletzungsgebiet ist im Allgemeinen nur durch eine laterale Parotidektomie möglich, wobei diese nach Aufsuchen des Nervenstamms in der Fossa retro-mandibularis durch schrittweises Freilegen der Aufzweigungen peripherwärts von dorsal nach ventral entwickelt wird.

Bei Verletzungen, die den Stammbereich mit einbeziehen, kann dieses Vorgehen auch in retrograder Richtung nötig werden (siehe unter Kap. 2.1.6.1)

3.4.4.2 Frühe Sekundärnaht

Hierunter versteht man die Wiederherstellung der Nervenkontinuität innerhalb von 3 Wochen nach Eintritt der Schädigung. Dieser Zeitpunkt ergibt sich aufgrund zwei gegenläufiger Faktoren:

1. **Morphologische Veränderungen am Nerven.** Die Schwannschen Zellen beginnen am 2. bis 3. Tag nach Kontinuitätsunterbrechung innerhalb ihrer ursprünglichen Basalmembran zu proliferieren. Diese Zellvermehrung erreicht um den 25. Tag mit etwa dem 13fachen des Ausgangswertes ihr Maximum. Hieraus resultieren vorteilhafte Voraussetzungen für die Nervenreparation in 2facher Hinsicht:
 - a) Durch die Zellproliferation und das gleichzeitig bestehende interstitielle Ödem erfährt der Nerv in diesem Zeitraum sein größtes Volumen und bietet deshalb günstige operative Voraussetzungen für eine technisch einwandfreie Epineuriumnaht.
 - b) Die Büngnerschen Bänder, bestehend aus dem synzytialen Verband proliferierender, longitudinal ausgerichteter Schwann-Zellen und dem sie umgebenden Basalmembranschlauch bilden eine optimale Leitschiene zur proximo-distalen Orientierung der regenerierenden Axonsprossen bei gleichzeitig günstigen trophischen Verhältnissen im distalen Nervenabschnitt. Mit ihrer Fähigkeit, von proximal und distal einander entgegen zu wachsen, sind sie sogar imstande, Dehissenzen zu

überbrücken und dabei proliferierendes Bindegewebe zu durchsetzen.

2. *Morphologische Veränderungen des Wundbettes.* Gleichzeitig mit der Schwann-Zell-Proliferation und Axonsprossung im geschädigten Nerven kommt es natürlich auch zu Reparationsvorgängen des Wundgebietes, die zunehmend eine Nervenplastik erschweren:

- a) Die sofort und massiv einsetzende Fibroblasten-Aktivität bewirkt schon nach 8 bis 10 Tagen eine spürbare „Verklebung“ der Wundflächen. Nach 3 Wochen muss die Narbe bereits aufgebrochen werden, was das Wiederauffinden der Nerven erheblich erschwert.
- b) Aufgrund der starken Ausbildung von Gefäßsprossen bewirkt zusätzlich das erneute Freilegen der Wunde eine für die mikrochirurgische Arbeit sehr nachteilige diffuse Blutung.

3.4.4.3 Späte Sekundärnaht

Alle später, d. h. nach ca. 3 Wochen einsetzenden Nervenplastiken erfolgen unter zunehmend ungünstigeren Voraussetzungen für eine zufriedenstellende Funktionswiederkehr:

1. In der immer fester werdenden Narbenplatte bereitet das Auffinden und Freipräparieren der dünnen Nervenäste des Fazialisfächers wachsende Schwierigkeiten.
2. Bleibt über längere Zeit der trophische Reiz durch regenerierende Axone aus, so degenerieren die Schwann-Zellen, bis nur noch die leeren Endoneuralrohre im abgetrennten distalen Nervenstumpf zurückbleiben. Die nunmehr dünnen und blassen Bindegewebshüllen der ohnehin zarten Nervenäste unterscheiden sich dann optisch kaum noch von Bindegewebssträngen der Narbenplatte und sind selbst unter dem Operationsmikroskop extrem schwer zu identifizieren.
3. Schließlich setzt auch eine Atrophie der Muskulatur ein, die mit dem Verlust ihrer kontraktiven Elemente in eine irreversible Degeneration übergeht. Obwohl diese pathologischen Veränderungen hinsichtlich ihres zeitlichen Ablaufs noch weitgehend unbekannt sind, sollten sie bei länger ausbleibender Nervenplastik grundsätzlich in Rechnung gestellt werden.

4 Chirurgische Rehabilitation bei Verlust des Nervus facialis

4.1 Dynamische Zügelplastik

Unter den Muskel-Transpositionen ist die Masseter-Plastik eine ideale Methode, denn nach der totalen Parotidektomie liegt dieser Muskel bereits vollständig exploriert im Operationsfeld. Die kosmetischen Ergebnisse stehen denen nach Temporalis-Plastik nicht nach. Funktionell sind die Patienten oft zu erstaunlich guten Exkursionen des Mundwinkels in der Lage. Nach einigem Training kann der transponierte Musculus masseter sogar unabhängig von der übrigen Kaumuskulatur aktiviert werden. Auf diese Zusammenhänge hat auch Conley hingewiesen [23,24].

Um Verletzungen der motorischen Trigemini-Fasern zu vermeiden, sollte man eine Spaltung des Muskels nicht oder nur am äußersten distalen Ende vornehmen; in jedem Fall aber sollte der Muskel in toto verlagert werden, wodurch auch viel Raum gewonnen werden kann. Für eine ungestörte Wundhei-

lung empfiehlt es sich, auf den freigelegten Unterkiefer den Wangen-Fettpfropf zu lagern und diesen mit dem mobilisierten Gewebe der Fossa sub- und retromandibularis zu vernähen.

Für diese Zügelplastik hat sich ein zweizeitiges Vorgehen bewährt:

In einem ersten Schritt erfolgt die Entnahme von Fascia lata (circa 2×8 bis 3×10 cm), die anschließend nach y-förmiger Aufspaltung in die Ober- und Unterlippe eingenäht wird. Die Hautinzisionen zum Vernähen des Transplantates verlaufen in der Mitte des Filtrums der Ober- und Unterlippe einerseits und der Nasolabialfalte andererseits. Um identische Abstände zwischen diesen Nahtstellen wie auf der gesunden Gegenseite zu bekommen, müssen diese präoperativ exakt ausgemessen werden. Die Untertunnelung der Haut erfolgt im Lippenbereich bis unmittelbar an das Lippenrot. An der Unterlippe reicht die Fixierung allein im Filtrum aus. An der seitlichen Oberlippe muss die Faszie bis an den Mundwinkel heran am Lippenaum fixiert werden, um ein Aufwerfen zu verhindern. Hierfür ist die zusätzliche Fixierung kleiner Faszienstücke am Haupttransplantat oft hilfreich. Das lateral von der Nasolabialfalte gelegene Faszienende sollte in einer Wangentasche unter der partiell mobilisierten Wangenhaut zur Einheilung gebracht werden. Die Transposition des Muskels mit Fixierung am lateralen Ende des Faszientransplantates erfolgt in einer zweiten Sitzung 6 Wochen später. Die primäre Implantation der Fascia lata hat zwei Vorzüge:

1. Sie garantiert die sichere Insertion des Muskels im Bereich der Nasolabialfalte.
2. Sie ermöglicht eine anhaltende Symmetrie des Abstands zwischen Filtrum und Nasolabialfalte im Vergleich zur gesunden Seite (Abb. 33).

In allen unseren Fällen war nach wenigen Monaten eine Nachkorrektur erforderlich, weil die Muskulatur trotz anfänglicher starker Überkorrektur in ihrer Spannung nachgelassen hatte. Die Nachkürzung erfolgte stets in der Nasolabialfalte durch eine einfache Exzision des Muskel- bzw. Narbengewebes.

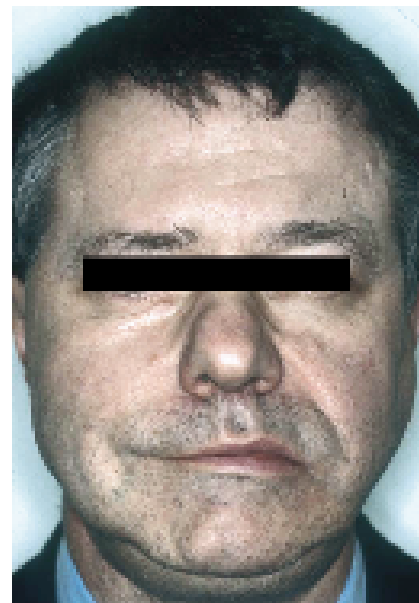

Abb. 33 Z. n. Masseterplastik links vor 3 Monaten; Z. n. Resektion des Fazialisfächers aufgrund eines peri- und intraneural wachsenden adenoidzystischen Karzinoms.

Da die Temporalis-Plastik kosmetisch keine entscheidenden Vorteile gegenüber der Masseter-Plastik bringt, jedoch aufwendiger ist, kommt sie im Rahmen der Parotis-Tumorchirurgie kaum in Betracht.

4.2 Statische Zügelplastik

Bei Patienten, bei denen der Tumor den M. masseter infiltriert hat, und dieser somit partiell mitreseziert werden muss, ist die alleinige Transplantation von Faszien- oder Sehnenmaterial notwendig.

Für der Verwendung von Fascia lata muss in diesen Fällen ein längeres Transplantat entnommen werden (10–12 cm). Dieses wird in der oben angegebenen Weise zwischen Filtrum und Nasolabialfalte einerseits und Jochbogen andererseits fixiert.

Bei Verwendung der Sehne des *M. palmaris longus* ist die Art der Rekonstruktion abhängig von der Länge der Sehne. Reicht sie nach Umschlingen des Jochbogens mit ihren beiden Enden nicht bis zum Filtrum der Ober- und Unterlippe, ist auch hier die Kombination mit einem perioral implantierten Fascia-lata-Transplantat in der oben geschilderten Weise empfehlenswert.

4.3 Autologe mikroanastomosierte Composite-Graft-Transplantationen

Eine Indikation zur autologen Transplantation von Muskeln mit Gefäß- und Nervenstiel ist gegeben, wenn eine Lähmung der mimischen Muskulatur länger als mindestens 2 Jahre besteht, im EMG Spontan- und Einstichaktivitäten fehlen, und keine funktionierenden Endplatten mehr vorliegen. Weiterhin sind Patienten mit fehlendem oder hypoplastischem N. facialis und fehlender oder hypoplastischer mimischer Muskulatur (z. B. Moebius-Syndrom) zur Durchführung dieser Reanimati- onstechnik geeignet.

Patienten, die eine mimische, dynamische Rekonstruktion wünschen, und mit den aufwendigen und teilweise zweizeitigen Operationen und der langen Rehabilitationsdauer einverstanden sind, sind Kandidaten für diese Operationstechnik.

Der erste freie M.-gracilis-Transfer zur Gesichtsreanimation wurde durch Harii und Mitarbeiter 1976 veröffentlicht [50], Verbesserungsvorschläge zu dieser Technik stammen von Manktelow, Zuker und Terzis [87,151,175]. Die freien Muskeltransplantate sind sehr aufwendig und gehören in die Hände von Operateuren mit großer Erfahrung in Mikrogefäßanastomosen und in der plastischen Gesichtschirurgie.

4.3.1 Spender-Nerven

In den seltenen Fällen, in denen der ipsilaterale N. facialis im Fallopischen Kanal erhalten ist, aber wegen der Ausdehnung der peripheren Resektion eine Nerven-Interposition nicht mehr möglich ist, ist der ideale Donor-Nerv der N. facialis selbst.

Wenn der ipsilaterale proximale N. facialis nicht mehr zur Verfügung steht, ist der am häufigsten beschrittene Weg der zweischrittigen Cross-face-Anastomose [49]. Hierfür wird ein Ramus zygomaticus mit gesicherter überlappender Innervie-

rung der gesunden Seite mit einem autologen N.-suralis-Transplantat in einer ersten Operation anastomosiert. Hieraus resultiert zunächst eine durchaus erwünschte Schwächung der gesunden Seite. Nach circa einem Jahr wird dann dieser N. suralis mit dem Nerven eines freien, gefäßanastomosierten Muskeltransplantates verbunden. Dieses Muskeltransplantat wird so eingenäht, dass es bei Innervation zu einem Lächeln kommen kann. Vorteil des Verfahrens ist, dass dieser Muskel vom gleichen, nur seitendifferenten Motocortex-Areal innerviert wird, und so ein aufwendiges mimisches Training entfällt.

Nachteilig wirkt sich der lange Weg der Cross-face-Anastomose aus: nur wenige Axone des gegenseitigen N. facialis sprossen tatsächlich auf die Gegenseite und benötigen dafür viel Zeit, so dass diese Art der Rehabilitation nur bei Kindern und jungen Erwachsenen sinnvoll erscheint.

Die HFA ermöglicht neben einem gleichmäßigen Gesichtsrhetonus und damit einer weitgehenden Gesichtssymmetrie in Ruhe auch willkürliche mimische Bewegungen und sogar ein unwillkürliches Lächeln. Genauso kann der N. hypoglossus zur Innervierung eines freien Muskellappentransplantates genutzt werden. Vorteil dieses Vorgehens ist zunächst die Einzeitigkeit [156], dann aber auch die größere Geschwindigkeit und Dichte der Innervation des transplantierten Muskels. Nachteilig wirkt sich aus, dass ein intensives mimisches Training notwendig ist, um den neuen Bewegungsablauf zu erlernen, und dass ein Teil der Zungenmotilität verloren geht. Eine Indikation zur Nutzung des N. hypoglossus besteht vor allem bei kongenitalem Fehlen des N. facialis wie z. B. beim Moebius-Syndrom [175].

Die Morbidität der Donor-Region kann minimiert werden, wenn man nur einen Teil der N.-hypoglossus-Fasern im Sinne einer End-zu-Seit-Anastomose (siehe HFJA) nutzt.

Zuker and Manktelow nutzten auch den Masseter-Ast des N. trigeminus zur Reinnervation des transplantierten Muskels, wobei sie von der Einzeitigkeit des Vorgehens und der lokalen Verfügbarkeit des Nerven und damit der schnellen Reinnervation profitierten. Allerdings empfehlen die meisten Autoren wegen besserer mimischer Ergebnisse die Cross-Face-Reinnervation über den N. suralis bei einseitiger Parese, sowie die End-zu-Seit-Anastomose zum N. hypoglossus bei angeborenen Paresen [51,91,152,175].

4.3.2 Spender-Muskeln

Der Spender-Muskel muss mehreren Kriterien genügen:

- er muss lang genug sein (6–8 cm),
- er muss eine anastomosierbare Gefäßversorgung haben,
- und er muss von ein oder mehreren Nerven innerviert werden, die ihrerseits lang genug für eine Anastomose sind.
- Andererseits darf die Morbidität der Entnahmestelle nur minimal sein.

In absteigender Reihenfolge haben sich hierfür bewährt:

- der M. gracilis,
- M. pectoralis minor,
- Anteile des M. latissimus dorsi,
- und der M. serratus.

Der *M. gracilis* entspricht in Form und Innervierung beinahe ideal dem *M. zygomaticus major*. Der Gefäßstiel aus der *A. circumflexa femori* kann 6 – 8 cm lang präpariert werden. Der *N. obturator* aus dem Foramen obturatorium kann etwa 10–12 cm lang präpariert werden. Es kommt im Donorgebiet nicht zu einer Funktionseinschränkung, und es ist möglich, das Transplantat als „composite graft“ zu gewinnen: mit Haut von der Innenseite des Oberschenkels, die wiederum zur Deckung eines größeren Hautdefektes genutzt werden kann [41,50,87,101].

Von der dritten, vierten und fünften Rippe entspringt der *M. pectoralis minor* und inseriert mit seiner Sehne an dem Prozesus coracoideus der Skapula. Die Gefäßversorgung ist variant aus der *A. axillaris* oder mit mehreren kleinen Ästen aus der *A. thoracica lateralis* oder der *A. thoracoacromialis*. Der Muskel wird vom *N. pectoralis medialis* und *lateralis* versorgt. Da der Muskel zwei Nervenstiele aufweist, kann er theoretisch für 2 Funktionen verwendet werden: Lächeln und Augenschluss. Der Muskel ist allerdings mit etwa 4 cm sehr kurz, und die Präparation ist aufwendig. Postoperativ ist der betreffende *M. pectoralis major* gelähmt [51,151].

Der Nervus thoracodorsalis spaltet sich kurz vor Eintritt in den *M. latissimus dorsi* in einen Haupt- und einen Nebenast auf. Dem Nebenast folgend, kann man 2 – 3 der oberen Muskelzüge des *M. latissimus dorsi* freipräparieren und für die Gesichtsreanimation gewinnen. Die Gefäßversorgung funktioniert über die *A. thoracodorsalis*. Vorteil dieses Vorgehens ist, dass theoretisch gleichzeitig Mund und Auge mit je einem Muskelzug versorgt werden können und der *M. latissimus dorsi* innerviert bleibt [83].

5 Aufklärung, Beratung und Nachsorge

5.1 Präoperative Aufklärung

Vor geplanten operativen Eingriffen an der Ohrspeicheldrüse ist eine umfassende und für den Patienten verständliche und nachvollziehbare Aufklärung über

- die Art des durchzuführenden operativen Eingriffs,
- therapeutische Alternativen,
- die Indikation zur Operation,
- Komplikationsmöglichkeiten und
- eventuelle Folgeerscheinungen

zu führen. Dazu ist es natürlich erforderlich, von einer möglichst präzisen Diagnose ausgehend, dem Patienten *therapeutische Strategien* zu erläutern. Hier liegt aber gerade ein besonderes Problem in der Parotis-Chirurgie, weil häufig die Dignität einer tumorösen Veränderung vor dem geplanten Eingriff nicht bekannt ist und vielerorts auf eine präoperative Diagnostik verzichtet wird, obwohl es heute mit Hilfe der Feinnadel-Aspirationszytologie möglich ist, in der überwiegenden Mehrzahl aller Fälle bereits präoperativ eine recht genaue Einschätzung der Dignität von Speicheldrüsenveränderungen herbeizuführen.

Eine möglichst genaue präoperative Einschätzung von Speicheldrüsenläsionen ist aber unbedingt erforderlich, um das im Einzelfall angemessene chirurgische Vorgehen planen und mit dem Patienten diskutieren zu können.

Bei einem gewissen Prozentsatz von Raumforderungen der Parotis ist präoperativ weder mit Hilfe der Bildgebung noch mit Hilfe der Feinnadelpunktion die Dignität der Läsion klar einzuschätzen. In diesem Fall ist es angebracht, von dem Patienten präoperativ eine Einwilligung zur Erweiterung der Operation bis hin zur Neck-dissection und Fazialisrekonstruktion einzuholen. Wir sind allerdings der Auffassung, dass sich bei einer korrekt durchgeführten und befundeten Feinnadelpunktion solche Unsicherheiten weitgehend vermeiden lassen.

Nachoperationen sind onkologisch unsicherer und bieten ungünstigere Voraussetzungen für rekonstruktive Maßnahmen am *N. facialis* als primär sorgfältig geplante und möglichst einzeitig durchgeführte Resektions- und Rekonstruktions-Maßnahmen.

Der zu erwartende natürliche Verlauf der Erkrankung (etwa das Risiko der fortschreitenden Metastasierung und schließlich des Todes an der Erkrankung bei unbehandelten Speicheldrüsen-Malginomen) muss dem Patienten dargelegt werden.

Andererseits müssen den Patienten die verschiedenen zu Gebote stehenden *Behandlungsalternativen* (Operation, Radiotherapie, Chemotherapie) erläutert und in ihrer Wirksamkeit bewertet werden.

Dabei kann als allgemeine Regel gelten, dass bei gutartigen Speicheldrüsentumoren die chirurgische Therapie die einzige sinnvolle Behandlungsmethode darstellt, und bei bösartigen Tumoren die operative Therapie einer alleinigen Strahlentherapie stets weit überlegen ist, im Einzelfall jedoch gelegentlich mit einer postoperativen Bestrahlungsbehandlung (oder Radiochemotherapie) ergänzt werden muss. Bezüglich der chemotherapeutischen Behandlung von Speicheldrüsentumoren liegen bis heute zu wenige gesicherte Erkenntnisse in der Literatur vor, um hier entsprechende Empfehlungen geben zu können.

Weiterhin sollte der Patient informiert werden über die grundlegenden Abläufe der Speicheldrüsenchirurgie und insbesondere über die Präparation des *N. facialis* mit dem Ziel seiner zuverlässigen Schonung. Bezüglich der *Risiken* steht selbstverständlich die mögliche Schädigung der Funktion des *N. facialis* im Vordergrund. Der Patient sollte darüber aufgeklärt werden, dass es nicht ganz selten zu *temporären Funktionsbeeinträchtigungen* einzelner Fazialisäste kommen kann. Dabei kann in der Regel mit einer vollständigen Ausheilung gerechnet werden.

Auch über das Risiko *bleibender Funktionsstörungen* einzelner Äste oder des gesamten *N. facialis* muss prinzipiell aufgeklärt werden. Um den Patienten dabei aber eine sinnvolle Einschätzung der klinischen Situation zu ermöglichen, muss gleichzeitig auf die Seltenheit einer bleibenden Funktionsbeeinträchtigung der mimischen Muskulatur bei sachgemäßer Operationstechnik (mikrochirurgische Präparationstechnik mit Operationsmikroskop oder Lupenbrille) hingewiesen werden.

Als weitere Komplikationsmöglichkeiten sind die postoperative Ausbildung einer *Speichelfistel* (entweder mit Speichelabsonderung nach außen durch die Hautinzision hindurch oder mit Ausbildung eines Speichelverhalts in der Wunde und hierdurch bedingter verzögerter Wundheilung), auf das Risiko einer *Wundinfektion* und einer unbefriedigenden *Narbenbildung*

(z.B. Keloide) hinzuweisen. Darüber hinaus muss über die mögliche Ausbildung eines *Freyschen Syndroms*, über *Sensibilitätsstörungen* im Bereich des Ohr läppchens und der Wange (infolge der Durchtrennung des N. auricularis magnus), über *Konturasymmetrien* des Gesichtes, und über spätere allgemeine *Narbenbeschwerden* (gelegentliche Missempfindungen im Narbengebiet, z. B. bei Wetterwechsel) aufgeklärt werden.

Insbesondere bei Malignomen ist eine präoperative Erklärung der möglicherweise notwendig werdenden Techniken der Nervenrekonstruktion (Nerveninterponat, Hypoglossus-Fazialis-Anastomose, kombinierter Wiederaufbau) erforderlich, um intraoperativ alle Optionen für eine optimale Rekonstruktion nutzen zu können.

5.2 Behandlung des Freyschen Syndroms

Bei der Parotidektomie werden zwangsläufig parasympathische Fasern, die normalerweise die Ohrspeicheldrüse zur Speichelproduktion stimulieren, durchtrennt. Diese parasympathischen Fasern, die ihr ursprüngliches Zielorgan verloren haben, innervieren durch eine fehlgeleitete Reinnervation Gefäße und Schweißdrüsen der Haut im Bereich der ehemaligen Parotisregion, die normalerweise durch sympathische Fasern aktiviert werden. Die Gefäße und Schweißdrüsen der Region werden durch die Präparation des Hautlappens denerviert. Der aktive Neurotransmitter ist in beiden Fällen Acetylcholin, so dass nach der fehlgeleiteten Reinnervation die Aktivierung der Fasern während des Essens zu einer lokalen Vasodilatation (Gustatorischer Flush) und zu einer lokalen Schweißsekretion (Gustatorisches Schwitzen) führt. Diese Symptomatik wird als Freysches Syndrom bezeichnet [31].

Inzidenz. Laut May und McGuirt tritt in deren Krankengut das Syndrom in etwa 50% der Patienten auf, von denen 15–30% starke, belastigende Beschwerden angeben [90]. Objektiv lässt sich das Freysche Syndrom mit Hilfe des Jod-Stärke-Tests bei 90% aller Patienten einige Monate nach Parotidektomie nachweisen [39]. Allerdings fanden sich in unserem diesbezüglich nachuntersuchten Kollektiv (424 pleom. Adenome) nur bei 8% der Patienten eine subjektiv belastigende Symptomatik. Wir führen diese deutlich besseren Ergebnisse auf die sorgfältige Präparation des Wangenhautlappens zurück, die innerhalb der dünnen Bindegewebsschicht zwischen Parotiskapsel und der tiefen Wangenfaszie erfolgt, so dass diese Wangenfaszie erhalten bleibt und eine natürliche Barriere gegen die Fehlinnervation bildet. Unterstützt wird diese Protektion noch durch die Anlage des Muskelschwenklappens aus dem M. sternocleidomastoideus.

Therapie. Für jene Patienten, die sich durch das Freysche Syndrom nachhaltig belastigt fühlen, gilt heute als Therapie der Wahl die intradermale Injektion von Botulinumtoxin A. Diese Behandlung mit Botulinumtoxin A ist allen anderen konservativen Behandlungsmethoden, wie der Anwendung von Anticholinergika [54,75], und allen chirurgischen Behandlungsversuchen [45] deutlich überlegen. Zur Auswahl stehen die Präparate Botox® und Dysport®. Von Botox® stellt man eine Lösung mit der Konzentration von 2,5 U/0,1 ml oder von Dysport® eine Konzentration von 20 U/0,1 ml her. Die exakte Ausdehnung des betroffenen Hautareals wird mit dem Jod-Stärke Test nach Minor nachgewiesen oder mit einem digitalen Oberflächenthermometer und einem Hautchromameter [33] nach-

gewiesen. Das gesamte Areal wird in 2–4 cm² Quadrate gerastert [3,33,78]. Pro Quadrat werden 2–10 MU ml Botox® oder Dysport® in Abhängigkeit vom Körpergewicht injiziert. Die Wirkung des Medikaments setzt binnen 48 Stunden ein und hält 5–17 Monate an [78].

5.3 Onkologische Nachsorge

Bei Patienten, die wegen bösartiger Tumoren der Speicheldrüsen behandelt wurden, ist eine regelmäßige und lebenslange Nachsorge indiziert.

Diese Nachsorge hat zum Ziel, eventuelle Tumor-Rezidive rechtzeitig aufzudecken, um somit ggf. eine zielgerichtete Rezidiv-Therapie möglichst frühzeitig einleiten zu können. Andererseits sollen Folgeerscheinungen der durchgeführten Therapie (Defektheilungszustände am Nervus facialis, Freysches Syndrom, Narbenbeschwerden am Hals und andere) hier erkannt und die Patienten bezüglich geeigneter Behandlungsmöglichkeiten beraten werden.

In der onkologischen Nachsorge hat es sich an der Kölner Klinik bewährt,

1. alle 3 Monate eine HNO-fachärztliche Untersuchung zuzüglich Sonographie der Parotisregion und des Halses und
2. alle 12 Monate ergänzend eine Kernspintomographie (als Referenzuntersuchung dient hierfür eine erste MRT circa 3 Monate nach Operation)

durchzuführen.

Dies hat folgende Gründe:

- Während die regelmäßige Sonographie als bildgebende Basisdiagnostik angesehen werden kann und besonders wertvoll zur Detektion von Lymphknotenmetastasen ist, ist die Regio parotidea postoperativ häufig nicht ausreichend beurteilbar.
- Eine regelmäßige MRT der betroffenen Region in 1-jährigen Abständen ist zwar kostenintensiv, aber unserer Meinung nach auch kosteneffektiv; rechtzeitig nachgewiesene lokoregionäre Tumorrezidive sind chirurgisch einfacher und erfolgreicher zu therapieren als fortgeschrittene Rezidive.

Ist es intraoperativ zur Eröffnung eines pleomorphen Adenoms gekommen, muss später mit (häufig multiplen) Rezidiven gerechnet werden. Solche Patienten sollten daher wie Patienten mit bösartigen Speicheldrüsentumoren nachgesorgt werden.

6 Literatur

- 1 Aguirre JM, Echebarria MA, Martinez-Conde R, Rodriguez C, Burgos JJ, Rivera JM. Warthin tumor. A new hypothesis concerning its development. *Oral Surg Oral Med Oral Radiol Endod* 1998; 85: 60–63
- 2 Ahn MS, Hayashi GM, Hilsinger RL Jr, Lalwani AK. Familial mixed tumors of the parotid gland. *Head Neck* 1999; 21: 772–775
- 3 Arad-Cohen A, Blitzer A. Botulinum toxin treatment for symptomatic Frey's syndrome. *Otolaryngol Head Neck Surg* 2000; 122: 237–240
- 4 Arnold G. Pleomorphic adenoma – wolf in sheep's clothing. Ref Type: Abstract. *Laryngol Rhinol Otol* 2000; 79: 8
- 5 Arnot RS. Defects of the first branchial cleft. *S Afr J Surg* 1971; 9: 93–98

- ⁶ Astor FC, Hanft KL, Rooney P, Benson CA, Flores CT, Lavertu P. Extraparotid Warthin's tumor: clinical manifestations, challenges, and controversies. *Otolaryngol Head Neck Surg* 1996; 114: 732–735
- ⁷ Baker DC, Conley J. Treatment of massive deep lobe parotid tumors. *Am J Surg* 1979; 138: 572–575
- ⁸ Ball AB, Fish S, Thomas JM. Malignant epithelial parotid tumours: a rational treatment policy. *Br J Surg* 1995; 82: 621–623
- ⁹ Ball AB, Rajagopal G, Thomas JM. Malignant epithelial parotid tumours. *Ann R Coll Surg Engl* 1990; 72: 247–249
- ¹⁰ Bendet E, Talmi YP, Kronenberg J. Preoperative electroneurography (ENoG) in parotid surgery: assessment of facial nerve outcome and involvement by tumor – a preliminary study. *Head Neck* 1998; 20: 124–131
- ¹¹ Budd GT, Groppe CW. Adenoid cystic carcinoma of the salivary gland. Sustained complete response to chemotherapy. *Cancer* 1983; 51: 589–590
- ¹² Bullerdiek J, Wobst G, Meyer-Bolte K, Chilla R, Haubrich J, Thode B, Bartnitzke S. Cytogenetic subtyping of 220 salivary gland pleomorphic adenomas: correlation to occurrence, histological subtype, and in vitro cellular behavior. *Cancer Genet Cytogenet* 1993; 65: 27–31
- ¹³ Calearo C, Pastore A, Storchi OF, Polli G. Parotid gland carcinoma: analysis of prognostic factors. *Ann Otol Rhinol Laryngol* 1998; 107: 969–973
- ¹⁴ Carter BL, Karmody C, Blickman J, Panders AK. Computed tomography and sialography: 2. Pathology. *J-Comput-Assist-Tomogr* 1981; 5: 46–53
- ¹⁵ Carvalho MB, Soares JM, Rapoport A, Andrade SJ, Fava AS, Kanda JL, Lehn CN, Walder F, Menezes MB, Negri SL. Perioperative frozen section examination in parotid gland tumors. *Sao Paulo Med J* 1999; 117: 233–237
- ¹⁶ Casler JD, Conley JJ. Surgical management of adenoid cystic carcinoma in the parotid gland. *Otolaryngol Head Neck Surg* 1992; 106: 332–338
- ¹⁷ Charachon R, Tixier C, Lavieille JP, Rey E. End-to-end anastomosis versus nerve graft in intratemporal and intracranial lesions of the facial nerve. *Eur Arch Otorhinolaryngol* 1994; Supp 1: 281–283
- ¹⁸ Chatterji P, Sharma ML, Sogani SK. Cavernous haemangioma of the parotid gland. *J Laryngol Otol* 1969; 83: 717–723
- ¹⁹ Chilla R. Diagnosis and therapy of salivary gland tumors. II. *HNO* 1995; 43: 681–694
- ²⁰ Chilla R, Schneider K, Droese M. Recurrence tendency and malignant transformation of pleomorphic adenomas. *HNO* 1986; 34: 467–469
- ²¹ Cohen MB, Ljung BM, Boles R. Salivary gland tumors. Fine-needle aspiration vs frozen-section diagnosis. *Arch Otolaryngol Head Neck Surg* 1986; 112: 867–869
- ²² Conley J. Treatment of tumors of the parotid gland. In: Najarian JS, Delaney JP. *Advances in cancer surgery*. New York: 1976: 229–238
- ²³ Conley J, Baker DC. The surgical treatment of extratemporal facial paralysis: an overview. *Head Neck Surg* 1978; 1: 12–23
- ²⁴ Conley J, Gullane PJ. The masseter muscle flap. *Laryngoscope* 1978; 88: 605–612
- ²⁵ Coup A, Williamson JM, Curley JW. Septal, widely infiltrative and clinically occult adenoid cystic carcinoma of the parotid gland. *J Laryngol Otol* 1997; 111: 491–492
- ²⁶ Cuschieri A. Experimental evaluation of water-jet dissection in endoscopic surgery. *Endosc Surg Allied Technol* 1994; 2: 202–204
- ²⁷ DelCharco JO, Mendenhall WM, Parsons JT, Stringer SP, Cassisi NJ, Mendenhall NP. Carcinoma of the skin metastatic to the parotid area lymph nodes. *Head Neck* 1998; 20: 369–373
- ²⁸ DiPalma S, Simpson RH, Skalova A, Michal M. Metaplastic (infarcted) Warthin's tumour of the parotid gland: a possible consequence of fine needle aspiration biopsy. *Histopathology* 1999; 35: 432–438
- ²⁹ Droese M. Cytological diagnosis of sialadenosis, sialadenitis, and parotid cysts by fine-needle aspiration biopsy. *Adv-Otorhinolaryngol* 1981; 26: 49–96
- ³⁰ Dubner S, Spiro RH. Median mandibulotomy: a critical assessment. *Head Neck* 1991; 13: 389–393
- ³¹ Dulguerov P, Marchal F, Gysin C. Frey syndrome before Frey: the correct history. *Laryngoscope* 1999; 109: 1471–1473
- ³² Dulguerov P, Marchal F, Lehmann W. Postparotidectomy facial nerve paralysis: possible etiologic factors and results with routine facial nerve monitoring. *Laryngoscope* 1999; 109: 754–762
- ³³ Dulguerov P, Quinodoz D, Cosendai G, Piletta P, Lehmann W. Frey syndrome treatment with botulinum toxin. *Otolaryngol Head Neck Surg* 2000; 122: 821–827
- ³⁴ Edgerton MT, Hiebert JM. Vascular and lymphatic tumors in infancy, childhood and adulthood: challenge of diagnosis and treatment. *Curr Probl Cancer* 1978; 2: 1–44
- ³⁵ Eneerth CM. Fine needle aspiration biopsy-aspiration cytology (AC): then and now. *Acta-Otorhinolaryngol-Ital* 1990; 10: 25–29
- ³⁶ Eneerth CM, Hamberger CA. Principles of treatment of different types of parotid tumors. *Laryngoscope* 1974; 84: 1732–1740
- ³⁷ Eveson JW, Cawson RA. Salivary gland tumours. A review of 2410 cases with particular reference to histological types, site, age and sex distribution. *J Pathol* 1985; 146: 51–58
- ³⁸ Fischbach R, Kugel H, Ernst S, Schroder U, Brochhagen HG, Jungelhuis M, Heindel W. MR sialography: initial experience using a T₂-weighted fast SE sequence. *J Comput Assist Tomogr* 1997; 21: 826–830
- ³⁹ Fischhuber G. Das Freysche Syndrom nach lateraler Parotid-ektomie. Köln: Univers. Köln HNO. Ref Type: Thesis/Dissertation, 1993: 1–67
- ⁴⁰ Flynn MB, Maguire S, Martinez S, Tesmer T. Primary squamous cell carcinoma of the parotid gland: the importance of correct histological diagnosis. *Ann Surg Oncol* 1999; 6: 768–770
- ⁴¹ Frey M, Happak W, Girsch W, Bittner RE, Gruber H. Histomorphometric studies in patients with facial palsy treated by functional muscle transplantation: new aspects for the surgical concept. *Ann Plast Surg* 1991; 26: 370–379
- ⁴² Gallo O, Bociolini C. Warthin's tumour associated with autoimmune diseases and tobacco use. *Acta Otolaryngol* 1997; 117: 623–627
- ⁴³ Garden AS, El Naggar AK, Morrison WH, Callender DL, Ang KK, Peters LJ. Postoperative radiotherapy for malignant tumors of the parotid gland. *Int J Radiat Oncol Biol Phys* 1997; 37: 79–85
- ⁴⁴ Gaughan RK, Olsen KD, Lewis JE. Primary squamous cell carcinoma of the parotid gland. *Arch Otolaryngol Head Neck Surg* 1992; 118: 798–801
- ⁴⁵ Golding-Wood PH. Tympanic neurectomy. *J Laryngol Otol* (Ref Type: Abstract) 1962; 676: 683–693
- ⁴⁶ Greinwald Jr JH, Burke DK, Bonthius DJ, Bauman NM, Smith RJ. An update on the treatment of hemangiomas in children with interferon alfa-2a. *Arch Otolaryngol Head Neck Surg* 1999; 125: 21–27
- ⁴⁷ Gunn A, Parrott NR. Parotid tumours: a review of parotid tumour surgery in the Northern Regional Health Authority of the United Kingdom 1978–1982. *Br J Surg* 1988; 75: 1144–1146
- ⁴⁸ Haddad A, Enepekides DJ, Manolidis S, Black M. Adenoid cystic carcinoma of the head and neck: a clinicopathologic study of 37 cases. *J Otolaryngol* 1995; 24: 201–205
- ⁴⁹ Harii K. Refined microneurovascular free muscle transplantation for reanimation of paralyzed face. *Microsurgery* 1988; 9: 169–176

- 50 Harii K, Ohmori K, Torii S. Free gracilis muscle transplantation, with microvascular anastomoses for the treatment of facial paralysis. A preliminary report. *Plast Reconstr Surg* 1976; 57: 133–143
- 51 Harrison DH. The pectoralis minor vascularized muscle graft for the treatment of unilateral facial palsy. *Plast Reconstr Surg* 1985; 75: 206–216
- 52 Harrison LB, Armstrong JG, Spiro RH, Fass DE, Strong EW. Post-operative radiation therapy for major salivary gland malignancies. *J Surg Oncol* 1990; 45: 52–55
- 53 Haubrich J, Miehle A. Therapy of parotid tumors. *Chirurg* 1978; 49: 114–116
- 54 Hays LL. The Frey syndrome: a review and double blind evaluation of the topical use of a new anticholinergic agent. *Laryngoscope* (Ref Type: Abstract) 1978; 88: 1796–1824
- 55 Henriksson G, Westrin KM, Carlsoo B, Silfversward C. Recurrent primary pleomorphic adenomas of salivary gland origin: intra-surgical rupture, histopathologic features, and pseudopodia. *Cancer* 1998; 82: 617–620
- 56 Henry-Stanley MJ, Beneke J, Bardales R, Stanley MW. Fine-needle aspiration of normal tissue from enlarged salivary glands: sialosis or missed target? *Diagn Cytopathol* 1995; 13: 300–303
- 57 Hogg SP, Kratz RC. Surgical exposure of the facial nerve. *Arch Otorhinolaryngol* 2000; 67: 560–564
- 58 Horn KL, Crumley RL, Schindler RA. Facial neurilemmomas. *Laryngoscope* 1981; 91: 1326–1331
- 59 Huang M, Ma D, Sun K, Yu G, Guo C, Gao F. Factors influencing survival rate in adenoid cystic carcinoma of the salivary glands. *Int J Oral Maxillofac Surg* 1997; 26: 435–439
- 60 Jackson CG, von Doersten PG. The facial nerve. Current trends in diagnosis, treatment, and rehabilitation. *Med Clin North Am* 1999; 83: 179–195
- 61 Janes RM. Surgical treatment of tumors of the salivary glands. *Surg Clin North Am* 1943; 23: 1429–1441
- 62 Jones AS, Hamilton JW, Rowley H, Husband D, Helliwell TR. Adenoid cystic carcinoma of the head and neck. *Clin Otolaryngol* 1997; 22: 434–443
- 63 Jungehülsing M, Sittel C, Fischbach R, Wagner M, Stennert E. Limitations of magnetic resonance imaging in the evaluation of perineural tumor spread causing facial nerve paralysis. *Arch Otolaryngol Head Neck Surg* 2000; 126: 506–510
- 64 Jungehülsing M, Fischbach R, Schroder U, Kugel H, Damm M, Eckel HE. Magnetic resonance sialography. *Otolaryngol Head Neck Surg* 1999; 121: 488–494
- 65 Jungehülsing M, Klussmann JP, Eckel HE, Damm M, Stennert E. Midline Mandibulotomy and Forearm Free Flap Reconstruction: Results in 40 Patients. *Laryngol Rhinol Otol* 2000; 1: 133
- 66 Jungehülsing M, Scheidhauer K, Litzka N, Wagner M, Dietlein M, Ernst S, Eckel HE, Schicha H. ^{99m}Tc -MDP-SPECT for detection of subclinical mandibular infiltration of squamous epithelial carcinoma. *HNO* 1997; 45: 702–709
- 67 Kaduk WM, Stengel B, Pohl A, Nizze H, Gundlach KK. Hydro-jet cutting: a method for selective surgical dissection of nerve tissue. An experimental study on the sciatic nerve of rats. *J Cranio-maxillofac Surg* 1999; 27: 327–330
- 68 Kelley DJ, Spiro RH. Management of the neck in parotid carcinoma [see comments]. *Am J Surg* 1996; 172: 695–697
- 69 Khurana VG, Mentis DH, O'Brien CJ, Hurst TL, Stevens GN, Packham NA. Parotid and neck metastases from cutaneous squamous cell carcinoma of the head and neck. *Am J Surg* 1995; 170: 446–450
- 70 Kiener DJ. Disorders of the salivary glands. *Prim Care* 1982; 9: 291–301
- 71 Kim CS. The management of intratemporal facial nerve schwannomas. In: Yanagihara N (ed.). *New Horizons in Facial Nerve Research and Facial Expression*. The Hague: Kugler, 1998: 483–485
- 72 Klussmann JP, Guntinas-Lichius O, Heilig B, Wagner M, Jungehülsing M, Michel O. Sjogren syndrome and bilateral MALT lymphoma of the parotid gland. *HNO* 1999; 47: 637–641
- 73 Krug B, Friedmann G, Steinbrich W, Loenneken I. A comparison of digital luminescence radiography and conventional radiodiagnosis in sialography. *ROFO Fortschr Geb Rontgenstr Nuklearmed* 1989; 150: 718–722
- 74 Kumar PP, Patil AA, Ogren FP, Johansson SL, Reeves MA. Intracranial skip metastasis from parotid and facial skin tumors: mechanism, diagnosis, and treatment. *J Natl Med Assoc* 1993; 85: 369–374
- 75 Laccourreye O, Bonan B, Brasnu D, Laccourreye H. Treatment of Frey's syndrome with topical 2% diphemanil methylsulfate (Prantal): a double-blind evaluation of 15 patients. *Laryngoscope* 1990; 100: 651–653
- 76 Laccourreye O, Brasnu D, Jouffre V, Cauchois R, Naudo P, Laccourreye H. Dysfunction of the facial nerve following total conservative parotidectomy for pleomorphic adenoma. *Ann Otolaryngol Chir Cervicofac* 1995; 112: 63–68
- 77 Lack EE, Upton MP. Histopathologic review of salivary gland tumors in childhood. *Arch Otolaryngol Head Neck Surg* 1988; 114: 898–906
- 78 Laskawi R, Drobnik C, Schönebeck C. Up-to-date report of botulinum toxin type A treatment in patients with gustatory sweating. *Laryngoscope* 1998; 108: 381–384
- 79 Laskawi R, Rodel R, Zirk A, Arglebe C. Retrospective analysis of 35 patients with acinic cell carcinoma of the parotid gland. *J Oral Maxillofac Surg* 1998; 56: 440–443
- 80 Lee SJ, Park KH. Ultrasonic energy in endoscopic surgery. *Yonsei Med J* 1999; 40: 545–549
- 81 Liliequist B, Thulin CA, Tovi D, Wiberg A, Ohman J. Neurinoma of the labyrinthine portion of the facial nerve. Case report. *J Neurosurg* 1972; 37: 105–109
- 82 Lundell M, Furst CJ, Hedlund B, Holm LE. Radium treatment for hemangioma in early childhood. Reconstruction and dosimetry of treatments, 1920–1959. *Acta Oncol* 1990; 29: 551–556
- 83 Mackinnon SE, Dellon AL. A surgical algorithm for the management of facial palsy. *Microsurgery* 1988; 9: 30–35
- 84 Magnano M, Gervasio CF, Cravero L, Machetta G, Lerda W, Beltramo G, Orecchia R, Ragona R, Bussi M. Treatment of malignant neoplasms of the parotid gland. *Otolaryngol Head Neck Surg* 1999; 121: 627–632
- 85 Malata CM, Camilleri IG, McLean NR, Piggott TA, Soames JV. Metastatic tumours of the parotid gland. *Br J Oral Maxillofac Surg* 1998; 36: 190–195
- 86 Mandel L, Kaynar A. Recurrent parotitis in children. *NY State Dent J* 1995; 61: 22–25
- 87 Manktelow RT, Zuker RM. Muscle transplantation by fascicular territory. *Plast Reconstr Surg* 1984; 73: 751–757
- 88 Mantravadi J, Roth LM, Kafrawy AH. Vascular neoplasms of the parotid gland. Parotid vascular tumors. *Oral Surg Oral Med Oral Pathol* 1993; 75: 70–75
- 89 Matsuba HM, Thawley SE, Devineni VR, Levine LA, Smith PG. High-grade malignancies of the parotid gland: effective use of planned combined surgery and irradiation. *Laryngoscope* 1985; 95: 1059–1063
- 90 May JS, McGuirt WF. Frey's syndrome: treatment with topical glycopyrrolate. *Head Neck* 1989; 11: 85–89
- 91 May M, Sobol SM, Mester SJ. Hypoglossal-facial nerve interpositional-jump graft for facial reanimation without tongue atrophy. *Otolaryngol Head Neck Surg* 1991; 104: 818–825
- 92 May M, Sobol SM, Mester SJ. Hypoglossal-facial nerve interpositional-jump graft for facial reanimation without tongue atrophy. *Otolaryngol Head Neck Surg* 1991; 104: 818–825
- 93 McFarland J. Three hundred mixed tumours of the salivary glands of which sixty were removed. *Surg Gynecol Obstet* 1936; 63: 457–468

- ⁹⁴ McGurk M, Renehan A, Gleave EN, Hancock BD. Clinical significance of the tumour capsule in the treatment of parotid pleomorphic adenomas. *Br J Surg* 1996; 83: 1747–1749
- ⁹⁵ Miehleke A. *Surgery of the Facial Nerve*. München, Berlin, Wien: Urban & Schwarzenberg. Ref ID, 1973: 209–222
- ⁹⁶ Naeim F, Forsberg MI, Waisman J, Coulson WF. Mixed tumors of the salivary glands. Growth pattern and recurrence. *Arch Pathol Lab Med* 1976; 100: 271–275
- ⁹⁷ Natvig K, Soberg R. Relationship of intraoperative rupture of pleomorphic adenomas to recurrence: an 11–25 year follow-up study. *Head Neck* 1994; 16: 213–217
- ⁹⁸ Neiman HL, Phillips J, Jaques D, Brown TL. Ultrasound of the parotid gland. *Jcu J Clin-Ultrasound* 1976; 4: 11–13
- ⁹⁹ North CA, Lee DJ, Piantadosi S, Zahurak M, Johns ME. Carcinoma of the major salivary glands treated by surgery or surgery plus postoperative radiotherapy. *Int J Radiat Oncol Biol Phys* 1990; 18: 1319–1326
- ¹⁰⁰ Noyek AM, Zizmor J, Musumeci R, Sanders DE, Renouf JH. The radiologic diagnosis of malignant tumors of the salivary glands. *J Otolaryngol* 1977; 6: 381–385
- ¹⁰¹ O'Brien BM, Pederson WC, Khazanchi RK, Morrison WA, MacLeod AM, Kumar V. Results of management of facial palsy with microvascular free-muscle transfer. *Plast Reconstr Surg* 1990; 86: 12–22
- ¹⁰² O'Donoghue GM, Brackmann DE, House JW, Jackler RK. Neurotomas of the facial nerve. *Am J Otol* 1989; 10: 49–54
- ¹⁰³ Ogita S, Tsuto T, Deguchi E, Tokiwa K, Takahashi T. Giant cavernous haemangioma: treatment with intralesional injection of OK-432. *Z Kinderchir* 1988; 43: 408–409
- ¹⁰⁴ Oliveira P, Fonseca L, Soares J. Acinic cell carcinoma of the salivary glands. A long term follow-up study of 15 cases. *Eur J Surg Oncol* 1992; 18: 7–15
- ¹⁰⁵ Ollila DW, Foshag LJ, Essner R, Stern SL, Morton DL. Parotid region lymphatic mapping and sentinel lymphadenectomy for cutaneous melanoma [see comments]. *Ann Surg Oncol* 1999; 6: 150–154
- ¹⁰⁶ Olsen KD. Tumors and surgery of the parapharyngeal space. *Laryngoscope* 1994; 104: 1–28
- ¹⁰⁷ Olsen KD, Daube JR. Intraoperative monitoring of the facial nerve: an aid in the management of parotid gland recurrent pleomorphic adenomas. *Laryngoscope* 1994; 104: 229–232
- ¹⁰⁸ Orvidas LJ, Kasperbauer JL. Pediatric lymphangiomas of the head and neck. *Ann Otol Rhinol Laryngol* 2000; 109: 411–421
- ¹⁰⁹ Patey D, Thackeray AC. The treatment of parotid tumours in the light of a pathological study of parotidectomy material. *Br J Surg* 1957; 45: 477–487
- ¹¹⁰ Pillsbury HC, Fisch U. Extratemporal facial nerve grafting and radiotherapy. *Arch Otolaryngol* 1979; 105: 441–446
- ¹¹¹ Pisani P, Ramponi A, Pia F. The deep parotid lymph nodes: an anatomical and oncological study. *J Laryngol Otol* 1996; 110: 148–150
- ¹¹² Plambeck K, Friedrich RE, Schmelzle R. Mucoepidermoid carcinoma of salivary gland origin: classification, clinical-pathological correlation, treatment results and long-term follow-up in 55 patients. *J Craniomaxillofac Surg* 1996; 24: 133–139
- ¹¹³ Poulsen MG, Tripcony LB, Kynaston B. Nodal recurrence in primary malignant epithelial tumours of the parotid gland. *Australas Radiol* 1991; 35: 169–173
- ¹¹⁴ Pulec JL. Symposium on ear surgery. II. Facial nerve neuroma. *Laryngoscope* 1972; 82: 1160–1176
- ¹¹⁵ Qizilbash AH. Aspiration cytology of soft tissue and bone [editorial]. *Diagn Cytopathol* 1985; 1: 83–84
- ¹¹⁶ Qizilbash AH, Elavathil LJ, Chen V, Young JE, Archibald SD. Aspiration biopsy cytology of lymph nodes in malignant lymphoma. *Diagn Cytopathol* 1985; 1: 18–22
- ¹¹⁷ Rauch SD, Herzog DB. Parotidectomy for bulimia: a dissenting view. *Am J Otolaryngol* 1987; 8: 376–380
- ¹¹⁸ Richardson GS, Clairmont AA, Erickson ER. Cystic lesions of the parotid gland. *Plast Reconstr Surg* 1978; 61: 364–370
- ¹¹⁹ Saito H, Baxter A. Undiagnosed intratemporal facial nerve neurilemmomas. *Arch Otolaryngol* 1972; 95: 415–419
- ¹²⁰ Schaefer SD, Maravilla K, Close L, Burns D, Merkel M, Suss RA. Evaluation of NMR versus CT for parotid masses: a preliminary report. *Laryngoscope* 1985; 95: 945–950
- ¹²¹ Schmidt W, Otto H, Kessler L. Demonstration of the parotid gland and its diseases by means of camera scintigraphy and sialography. *Radiobiol Radiother Berl* 1969; 10: 695–704
- ¹²² Schroder U, Eckel HE, Rasche V, Arnold G, Ortman M, Stennert E. [Value of fine needle puncture cytology in neoplasms of the parotid gland (see comments)]. *HNO* 2000; 48: 421–429
- ¹²³ Seifert G, Bull H, Donath K. Histologic subclassification of the cystadenolymphoma of the parotid gland. Analysis of 275 cases. *Virchows Arch Pathol Anat* 1980; 388: 13–38
- ¹²⁴ Seifert G, Miehleke A, Haubrich J, Chilla R. *Speicheldrüsenkrankheiten* Stuttgart: Thieme, 1984
- ¹²⁵ Shadaba A, Gaze MN, Grant HR. The response of adenoid cystic carcinoma to tamoxifen. *J Laryngol Otol* 1997; 111: 1186–1189
- ¹²⁶ Shikhani AH, Jones MM, Marsh BR, Holliday MJ. Infantile subglottic hemangiomas. An update. *Ann Otol Rhinol Laryngol* 1986; 95: 336–347
- ¹²⁷ Siegert R, Danter J, Jurk V, Eggers R, Kruger S. Dermal microvasculature and tissue selective thinning techniques (ultrasound and water-jet) of short-time expanded skin in dogs. *Eur Arch Otorhinolaryngol* 1998; 255: 325–330
- ¹²⁸ Sittel C, Guntinas-Lichius O, Streppel M, Eckel HE, Stennert E. Zur zeitlichen Inkonzanz der Neuromyographie des Nervus facialis beim Gesunden. *HNO* 2000; 48: 275–280
- ¹²⁹ Sittel C, Stennert E. Prognostic value of electromyography in acute peripheral facial nerve palsy. *Am J Otol* 2000; in press:
- ¹³⁰ Spiro IJ, Wang CC, Montgomery WW. Carcinoma of the parotid gland. Analysis of treatment results and patterns of failure after combined surgery and radiation therapy. *Cancer* 1993; 71: 2699–2705
- ¹³¹ Spiro RH. Salivary neoplasms: overview of a 35-year experience with 2,807 patients. *Head Neck Surg* 1986; 8: 177–184
- ¹³² Spiro RH. Salivary neoplasms: overview of a 35-year experience with 2,807 patients. *Head Neck Surg* 1986; 8: 177–184
- ¹³³ Spiro RH. Distant metastasis in adenoid cystic carcinoma of salivary origin. *Am J Surg* 1997; 174: 495–498
- ¹³⁴ Spiro RH, Armstrong J, Harrison L, Geller NL, Lin SY, Strong EW. Carcinoma of major salivary glands. Recent trends. *Arch Otolaryngol Head Neck Surg* 1989; 115: 316–321
- ¹³⁵ Stennert E. Prinzipien der Nervenrekonstruktion. In: Naumann HH, Helms J, Herberhold C, Kastenbauer E (eds.). *Oto-Rhino-Laryngologie in Klinik und Praxis*. Stuttgart: Thieme, 1992: 744–746
- ¹³⁶ Stennert E. I. Hypoglossal facial anastomosis: its significance for modern facial surgery. II. Combined approach in extratemporal facial nerve reconstruction. *Clin Plast Surg* 1979; 6: 471–486
- ¹³⁷ Stennert E. Emergency surgical treatment of injuries to the lateral region of the face. *Chirurg* 1982; 53: 241–252
- ¹³⁸ Stennert E. The autoparalytic syndrome – a leading symptom of postparetic facial function. *Arch Otorhinolaryngol* 1982; 236: 97–114
- ¹³⁹ Stennert E. Indications for facial nerve surgery. *Adv Otorhinolaryngol* 1984; 34: 214–226
- ¹⁴⁰ Stennert E. Fazialisdiagnostik. In: Naumann HH, Helms J, Herberhold C, Kastenbauer E (eds.). *Oto-Rhino-Laryngologie in Klinik und Praxis*. Stuttgart New York: Thieme Verlag, 1994: 470–487
- ¹⁴¹ Stennert E, Arold R. The double external auditory canal (author's transl). *HNO* 1973; 21: 293–296

- ¹⁴² Stennert E, Thumfart W, Matthias R. Surgery of the petrous bone (middle ear). Tumors and pseudotumors. *Arch Otorhinolaryngol Suppl* 1988; 1: 167–341
- ¹⁴³ Serman BM, Kraus DH, Sebek BA, Tucker HM. Primary squamous cell carcinoma of the parotid gland. *Laryngoscope* 1990; 100: 146–148
- ¹⁴⁴ Suchy BH, Wolf SR. Bilateral mucosa-associated lymphoid tissue lymphoma of the parotid gland. *Arch Otolaryngol Head Neck Surg* 2000; 126: 224–226
- ¹⁴⁵ Sullivan MJ, Breslin K, McClatchey KD, Ho L, Fariior EH, Krause CJ. Malignant parotid gland tumors: a retrospective study. *Otolaryngol Head Neck Surg* 1987; 97: 529–533
- ¹⁴⁶ Sur RK, Donde B, Levin V, Pacella J, Kotzen J, Cooper K, Hale M. Adenoid cystic carcinoma of the salivary glands: a review of 10 years. *Laryngoscope* 1997; 107: 1276–1280
- ¹⁴⁷ Symon L, Cheesman AD, Kawauchi M, Bordi L. Neuromas of the facial nerve: a report of 12 cases. *Br J Neurosurg* 1993; 7: 13–22
- ¹⁴⁸ Takao S, Shinchi H, Maemura K, Aikou T. Ultrasonically activated scalpel is an effective tool for cutting the pancreas in biliary-pancreatic surgery: experimental and clinical studies. *J Hepatobiliary Pancreat Surg* 2000; 7: 58–62
- ¹⁴⁹ Taylor BWJ, Brant TA, Mendenhall NP, Mendenhall WM, Cassisi NJ, Stringer SP, Million RR. Carcinoma of the skin metastatic to parotid area lymph nodes. *Head Neck* 1991; 13: 427–433
- ¹⁵⁰ Terrell JE, Kileny PR, Yian C, Esclamado RM, Bradford CR, Pillsbury MS, Wolf GT. Clinical outcome of continuous facial nerve monitoring during primary parotidectomy. *Arch Otolaryngol Head Neck Surg* 1997; 123: 1081–1087
- ¹⁵¹ Terzis JK. Pectoralis minor: a unique muscle for correction of facial palsy [see comments]. *Plast Reconstr Surg* 1989; 83: 767–776
- ¹⁵² Terzis JK, Noah ME. Analysis of 100 cases of free-muscle transplantation for facial paralysis [see comments]. *Plast Reconstr Surg* 1997; 99: 1905–1921
- ¹⁵³ Toonkel LM, Guha S, Foster P, Dembrow V. Radiotherapy for parotid cancer. *Ann Surg Oncol* 1994; 1: 468–472
- ¹⁵⁴ Triglia JM, Nicollas R, Ducroz V, Koltai PJ, Garabedian EN. First branchial cleft anomalies: a study of 39 cases and a review of the literature. *Arch Otolaryngol Head Neck Surg* 1998; 124: 291–295
- ¹⁵⁵ Tu G, Hu Y, Jiang P, Qin D. The superiority of combined therapy (surgery and postoperative irradiation) in parotid cancer. *Arch Otolaryngol* 1982; 108: 710–713
- ¹⁵⁶ Ueda K, Harii K, Yamada A. Long-term follow-up of nerve conduction velocity in cross-face nerve grafting for the treatment of facial paralysis. *Plast Reconstr Surg* 1994; 93: 1146–1149
- ¹⁵⁷ Ußmüller J, Donath K. Clinical, histopathologic and immunohistochemical studies of chronic sialectatic parotitis in childhood and adolescence. *Klin Padiatr* 1999; 211: 165–171
- ¹⁵⁸ Valavanis A, Christoforidis G. Applications of interventional neuroradiology in the head and neck. *Semin Roentgenol* 2000; 35: 72–83
- ¹⁵⁹ Vanden AT, Viala P, Francois M, Narcy P. Facial neuromas in children: delayed or immediate surgery? [letter]. *Am J Otol* 1999; 20: 253–256
- ¹⁶⁰ Van Heerden WF, Swart TJ, Van Heerden MB, Van Rensburg EJ, Engelbrecht S, Dreyer L, Huebner K. Immunohistochemical evaluation of Fhit protein expression in oral squamous cell carcinomas. *J Oral Pathol Med* 1999; 28: 433–437
- ¹⁶¹ Vavrina J, Muller W, Gebbers JO. Enlargement of salivary glands in bulimia. *J Laryngol Otol* 1994; 108: 516–518
- ¹⁶² Vitali C, Bombardieri S, Moutsopoulos HM, Coll J, Gerli R, Hatron PY, Kater L, Konttinen YT, Manthorpe R, Meyer O, Mosca M, Ostuni P, Pellerito RA, Pennec Y, Porter SR, Richards A, Sauvezie B, Schiodt M, Sciuto M, Shoenfeld Y, Skopouli FN, Smolen JS, Soro-menho F, Tishler M, Wattiaux MJ. Assessment of the European classification criteria for Sjogren's syndrome in a series of clinically defined cases: results of a prospective multicentre study. The European Study Group on Diagnostic Criteria for Sjogren's Syndrome. *Ann Rheum Dis* 1996; 55: 116–121
- ¹⁶³ VonStritzky M, Wereldsma JC, Pegels JG. Parotid mass as first symptom of a malignant lymphoma. *J Surg Oncol* 1998; 67: 25–27
- ¹⁶⁴ Weber TR, Connors RH, Tracy Jr TF, Bailey PV. Complex hemangiomas of infants and children. Individualized management in 22 cases. *Arch Surg* 1990; 125: 1017–1020
- ¹⁶⁵ Werner JA, Lippert BM, Hoffmann P, Rudert H. Nd: YAG laser therapy of voluminous hemangiomas and vascular malformations. *Adv Otorhinolaryngol* 1995; 49: 75–80
- ¹⁶⁶ Wigand ME, Wolf RS. Functional resection of facial nerve neuromas. In: Yanagihara N (ed.). *New Horizons in Facial Nerve Research and Facial Expression*. The Hague: Kugler, 1998: 487–492
- ¹⁶⁷ Wigand ME. The concept of endaural tympanoplasty for severe congenital atresia auris (author's transl). *Laryngol Rhinol Otol* 1975; 54: 148–154
- ¹⁶⁸ Witt RL. Facial nerve monitoring in parotid surgery: the standard of care? [see comments]. *Otolaryngol Head Neck Surg* 1998; 119: 468–470
- ¹⁶⁹ Wittekindt C, Jungehülsing M, Fischbach R, Landwehr P. Chronic recurrent parotitis in childhood in monozygotic twins. Magnetic resonance sialography. *HNO* 2000; 48: 221–225
- ¹⁷⁰ Wolf SR, Schneider W, Suchy B, Eichhorn B. [Intraoperative facial nerve monitoring in parotid surgery. *HNO* 1995; 43: 294–298
- ¹⁷¹ Work WP. Cysts and congenital lesions of the parotid gland. *Otolaryngol Clin North Am* 1977; 10: 339–343
- ¹⁷² Yoo GH, Eisele DW, Askin FB, Driben JS, Johns ME. Warthin's tumor: a 40-year experience at The Johns Hopkins Hospital. *Laryngoscope* 1994; 104: 799–803
- ¹⁷³ Yu G, Ma D, Liu X. The application of regional excision of parotid gland in the treatment of Warthin tumors. *Chung Hua Kou Chiang Hsueh Tsa Chih* 1996; 31: 372–374
- ¹⁷⁴ Zhong PQ, Zhi FX, Li R, Xue JL, Shu GY. Long-term results of intratumorous bleomycin-A5 injection for head and neck lymphangioma. *Oral Surg Oral Med Oral Pathol Oral Radiol Endod* 1998; 86: 139–144
- ¹⁷⁵ Zuker RM, Goldberg CS, Manktelow RT. Facial animation in children with Mobius syndrome after segmental gracilis muscle transplant. *Plast Reconstr Surg* 2000; 106: 1–8

Prof. Dr. Eberhard Stennert

Direktor der Univ. HNO-Klinik
Joseph-Stelzmann-Straße 9
50931 Köln