

» Kongenitale zystisch-adenomatoide Malformation – klinisches Spektrum und Management¹

Zusammenfassung: Die kongenitale zystisch-adenomatoide Malformation (congenital cystic adenomatoid malformation, CCAM) ist eine der häufigsten Lungenfehlbildungen. Die oft schon intrauterin gestellte Verdachtsdiagnose stellt an Geburtshelfer, Pädiater und Kinderchirurgen hohe Anforderungen hinsichtlich einer optimalen Betreuung der betroffenen Patienten. Wir berichten von einem Frühgeborenen der 33. SSW mit Hydrops fetalis und postnatalem Atemnotsyndrom, einem Zweijährigen mit Symptomen wie bei einer Fremdkörperaspiration und einem Siebenjährigen, bei dem eine Trichterbrustabklärung als Zufallsbefund eine CCAM ergab. In allen drei Fällen erfolgte Resektion einer histologisch gesicherten CCAM. Anhand dieser Fallserie beschreiben wir das weite klinische Spektrum der CCAM. Wir stellen ein Flussdiagramm zur Entscheidungshilfe hinsichtlich diagnostischer und therapeutischer Optionen vor.

Congenital Cystic Adenomatoid Malformation – Clinical Spectrum and Management: Congenital cystic adenomatoid malformation (CCAM) is one of the most frequent dysplasias of the lung. Diagnosis is often suspected in utero and urges obstetricians, pediatricians, and pediatric surgeons to make appropriate management decisions as to an optimal management for the affected patients. We report on a preterm baby with a gestational age of 33 weeks, suffering from hydrops fetalis and postnatal respiratory distress syndrome, a two-year old boy with clinical signs of a foreign body aspiration, and a seven-year old boy with a funnel chest. In each case, surgical resection was performed, the histology revealing CCAM. Our case report describes the broad clinical spectrum of CCAM. An algorithm is presented, helping to make diagnostic and therapeutic decisions.

Einleitung

Durch die Weiterentwicklung bildgebender Untersuchungsverfahren werden in den letzten Jahren Geburtshelfer und Pädiater zunehmend mit pulmonalen Fehlbildungen konfrontiert. Zwar handelt es sich um insgesamt seltene Krankheitsbilder, doch die Schwere der Erkrankungen und oftmals unklare Prognose stellen betroffene Eltern und involvierte

M. Rose¹, D. Brock², G. Knöpfle³, S. Zielen⁴

¹ Universitätskinderklinik Heidelberg, Allgemeinpädiatrie (Leiter: Prof. Dr. med. Hoffmann)

² Johanniter Kinderklinik St. Augustin, Kinderchirurgie (Leiter: PD Dr. med. Brock)

³ Pathologisches Institut der Universität Bonn (Leiter: Prof. Dr. med. Pfeifer)

⁴ Zentrum für Kinderheilkunde, Universität Bonn (Leiter: Prof. Dr. med. Lentze)

Ärzte vor schwierige Entscheidungen hinsichtlich eines adäquaten Umganges mit Lungenfehlbildungen. Hierunter ist die kongenitale zystisch-adenomatoide Malformation (congenital cystic-adenomatoid malformation, CCAM) mit 25% eine der häufigsten [11]; besonders die Zuordnung der präpartal erhobenen Befunde ist von großer Bedeutung für die Überwachung der Schwangerschaft, Planung der Entbindung und postpartale Betreuung. Nachfolgende Fallserie zeigt exemplarisch das breite Spektrum dieser sich teilweise schon intrauterin, teils erst im späteren Kindesalter manifestierenden angeborenen Störung.

Fallserie

Patient 1: Es handelt sich um das zweite Kind einer 42-jährigen Frau bei Z.n. vier Aborten. In der 27. SSW wurde sonographisch eine Lungenzyste rechts bei Hydrops fetalis diagnostiziert. In der 34. SSW wurde das Kind bei drohender Uterusruptur per sectionem im örtlichen Krankenhaus entbunden, der Apgar war 3/5/5, der Nabelschnurarterien-pH 7,30 und das Geburtsgewicht 2840 g. Das Frühgeborene bot Flanken- und Gesichtsoedeme, eine Hepatosplenomegalie, einen Aszites und litt an einem Atemnotsyndrom. Im Alter von fünf Minuten wurde es intubiert, nachfolgend hochfrequenzbeatmet, rechtsseitig pleuradrainiert, Aszites abpunktiert und supportiv mit Furosemid und Breitspektrumantibiotika behandelt. Der Röntgen-Thorax zeigte ein mittel- bis schwergradiges hyalines Membransyndrom und eine zystische Veränderung des gesamten rechten Lungenmittel- und -untergeschosses (siehe Abb. 1). Wegen rezidivierender Pleuraergüsse und Pneumothoraces wurde das Kind am fünften Lebenstag ins kinderchirurgische Zentrum verlegt, wo nach weiterer Stabilisierung am achten Tag die rechte Lunge teilreseziert wurde. Histopathologisch lag nach Stocker et al. [12,13] eine CCAM Typ 1 (vgl. Tab. 1) vor. Der postoperative Verlauf war durch eine protrahierte respiratorische Entwöhnung gekennzeichnet; im Alter von 10 Wochen musste der Junge wegen einer therapierefraktären chronischen Pneumonie re-thorakotomiert werden. Mit drei Monaten gedieh der Säugling unter $\frac{1}{4}$ Liter Sauerstoff/Minute via Nasenbrille insgesamt zufriedenstellend.

¹ Vorgetragen auf der gemeinsamen 22. Jahrestagung der Gesellschaft für Pädiatrische Pneumologie und 3. Jahrestagung der Gesellschaft für Pädiatrische Allergologie und Umweltmedizin (Bochum, 6.–8.4.2000)

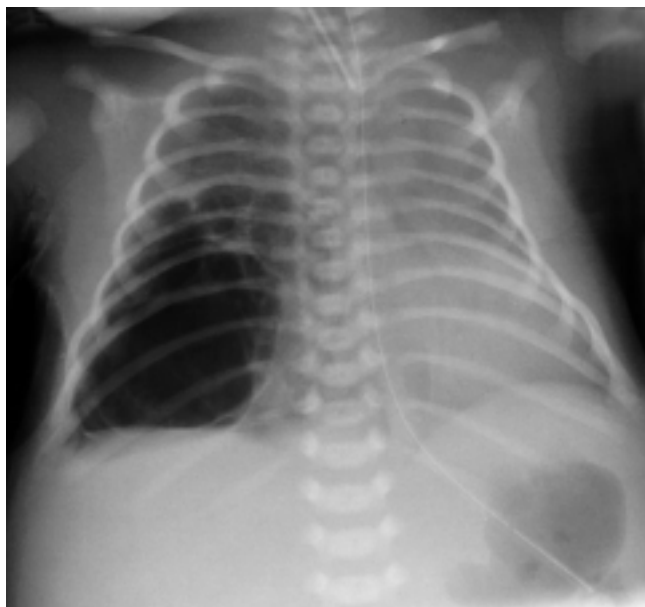


Abb. 1 Röntgen-Thorax: HMS II–III°, zystische Veränderungen des Mittel- und Untergeschosses der rechten Lunge.

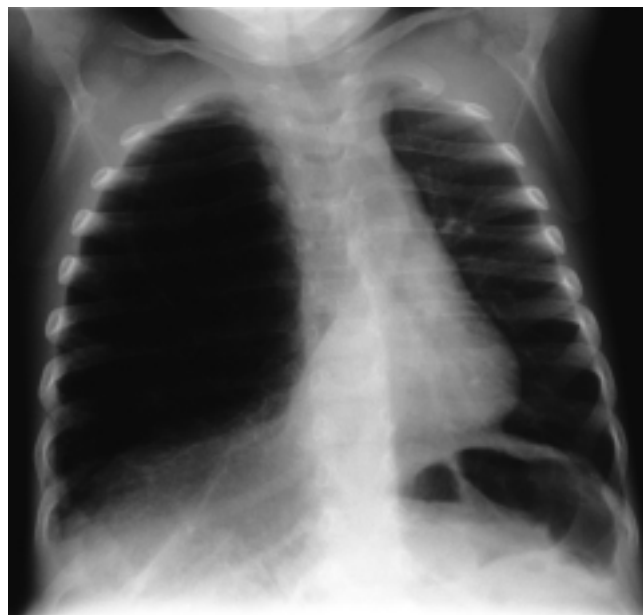

Abb. 2 Röntgen Thorax: Überblähung der rechten Lunge, Mediastinalverlagerung nach links.

Patient 2: Es handelt sich um einen knapp zweijährigen Jungen mit unauffälliger Perinatalanamnese. Ab dem Alter von sechs Monaten litt er unter rezidivierenden Atemwegsinfektionen, mit 1⁹/₁₂J. wurde er zur Abklärung einer „chronischen Bronchitis“ vorgestellt. Radiologisch imponierte eine Überblähung der rechten Lunge mit Mediastinalverlagerung nach links (siehe Abb. 2). Bei Verdacht auf eine Fremdkörperaspiration zeigte sich bronchoskopisch eine Verdrängung des rechten Ober- und Mittellappenbronchus nach kranial. Im HRCT fand sich eine zystisch-fibrotische Veränderung des rechten Unterlappens. Bei der daraufhin durchgeführten Thorakotomie war der Unterlappen teilweise zerstört, teils überbläht und komprimierte die restliche rechte Lunge. Nach der kurativen Unterlappenteilresektion ergab sich histologisch eine CCAM Typ 2.

Tab. 1 Histopathologische Klassifikation der CCAM nach Stocker (vereinfacht)

Typ	Histologie	Zystengröße	Häufigkeit
0	zilentragende bronchienartige kleine Zysten, schleimbildende Zellen, Knorpel	max. 0,5 cm	1–3%
1	multilokuläre zilentragende große Zysten, fakultativ schleimbildende Zellen, Knorpel	max. 10 cm	>65%
2	multiple kleine homogene bronchiolenähnliche Zysten, keine schleimbildenden Zellen, kein Knorpel	max. 2,5 cm	20–25%
3	solider Tumor, Zysten ohne alveoläre Differenzierung	max. <2 cm	8%
4	multilokuläre große Zysten, keine schleimbildenden Zellen, kein Knorpel	max. 7 cm	2–4%

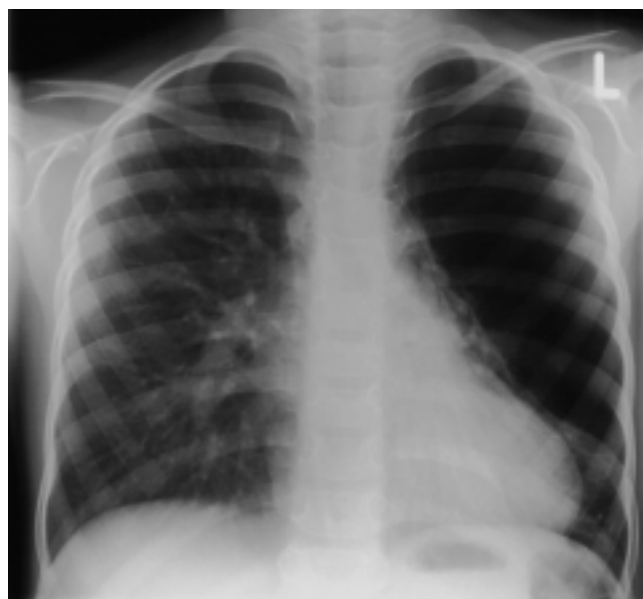

Abb. 3 Röntgen-Thorax: Verdacht auf lobäres Emphysem des linken Oberlappens.

Patient 3: Ein siebenjähriger Junge mit ebenfalls unauffälliger Schwangerschafts- und frühkindlicher Anamnese. Im Alter von sechs Jahren erkrankte er zweimalig an Pneumonie und sei nachfolgend „permanent erkältet“ gewesen. Mit sechseinhalb Jahren zeigte das Röntgenbild anlässlich einer Trichterbrustabklärung (siehe Abb. 3) ein „kongenitales lobäres Emphysem des linken Oberfeldes“. Intraoperativ war der linke Oberlappen größtenteils extrem überbläht, ansonsten atelektatisch. Es erfolgte eine Segmentresektion am linken Oberlappen, histologisch zeigte sich eine CCAM Typ 1 (siehe Abb. 4).

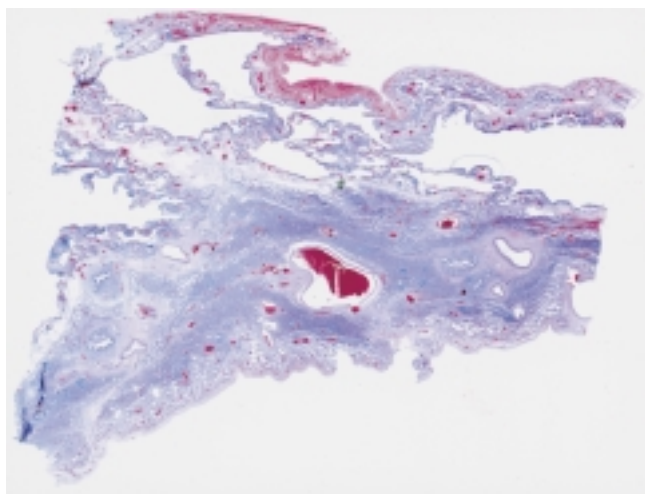


Abb. 4 Histologie der Lunge, H.E.-Färbung, Übersicht: CCAM Typ I mit partiell kollabierten Zysten, Lungenparenchym teils atelektatisch.

Diskussion

Obwohl angeborene Lungenfehlbildungen zu den seltenen Erkrankungen zählen, konnten wir im Krankengut des pädiatrischen Zentrums St. Augustin in den letzten drei Jahren drei Fälle von CCAM ausmachen.

Der – wie auch in unserem ersten Fall – bisweilen auftretende Hydrops fetalis wird mit einer Obstruktion des venösen Rückstromes zum Herzen oder durch die direkte Kompression des Herzens durch Tumormassen mit Mediastinalverlagerung erklärt. Differenzialdiagnostische Schwierigkeiten bereitet ein gleichzeitiges Polyhydramnion. Dieses entsteht vermutlich durch Schluckstörungen infolge der Ösophaguskompression durch den Lungentumor [9]. Postpartal verdrängen die zunehmend überblähten Lungenzysten das gesunde Gewebe, wodurch die respiratorische Insuffizienz, Mediastinalverlagerung und kardiale Belastung noch verstärkt werden.

Es gibt eine große Variationsbreite klinischer Verläufe; ca. 55% der bekannten CCAM-Fälle manifestieren sich pränatal, 85% in den ersten zwei Lebensjahren [11]. Das Spektrum intrauteriner Formen reicht von letalen Verläufen mit teils schweren Fehlbildungen anderer Organe bis zur vollständigen Rückbildung sonographisch diagnostizierter zystischer Veränderungen [6]. Prognostisch ungünstige Faktoren werden kontrovers diskutiert; je nach Untersuchung zählen hierzu sonographisch mikrozystische Formen, Aszites, Polyhydramnion, Hydrops (Überleben mit ~ 21%, ohne ~ 92%), Mediastinalverlagerung (im Sinne einer intrathorakalen Raumforderung von über 50%), Lungenhypoplasie, ein bilateraler Befall der Lungen und die histologische CCAM Typ 3 [3,14]. Betroffene Kinder können als Neugeborene ein schweres Atemnotsyndrom zeigen, im Kindes- und Jugendalter an unspezifischen respiratorischen Symptomen leiden oder asymptomatisch mit

Zufallsbefund sein. Die CCAM prädisponiert für verschiedene Komplikationen; auch bei primär asymptomatischen Formen können pulmonale Infektionen, intrathorakale Blutungen oder sekundäre kardiale Affektion, sehr selten auch maligne Entartungen (bronchoalveoläres Karzinom, embryonales Rhabdomyosarkom; [5,7]), auftreten.

Das Vorgehen orientiert sich am Zeitpunkt der Diagnosestellung, akuten Krankheitswert der Befunde sowie dem Vorhandensein weiterer Fehlbildungen. Optionen reichen von fetaler Chirurgie und/oder sonographisch gesteuertem amniothorakalen Shunt (via doppeltem Pigtail-Katheter) über neonatologisch-intensivmedizinische Maßnahmen, notfallmäßige oder elektive kinderchirurgische Intervention bis hin zu rein beobachtendem Zuwarten. Abb. 5 zeigt mögliche Vorgehensweisen.

Die differenzialdiagnostische Abgrenzung der CCAM kann schwierig sein. Wie auch in unseren Fällen bieten sich primär zahlreiche häufigere kindliche Lungenerkrankungen an. Tab. 2 zeigt die häufigsten Krankheitsbilder, die sich klinisch ähnlich präsentieren können. Ätiologisch handelt es sich bei der CCAM vermutlich um eine multifaktoriell bedingte Parenchymfehlbildung der Lunge. Die Erklärungsmodelle postulieren eine nach der 15. SSW stattfindende Reifungsunterbrechung alveolärer Strukturen und mesenchymale Gewebsvermehrung der terminalen Bronchiolen [14]. Diskutiert werden folgende Pathomechanismen [4,8,9]:

- eine fetale Bronchusatresie im Sinne einer primären Fehlbildung
- eine Unterbrechung der Blutzufuhr
- eine Überstimulierung durch den mesenchymalen platelet-derived growth factor BB
- eine Imbalance zwischen vermehrter Zellproliferation und verminderter Apoptose

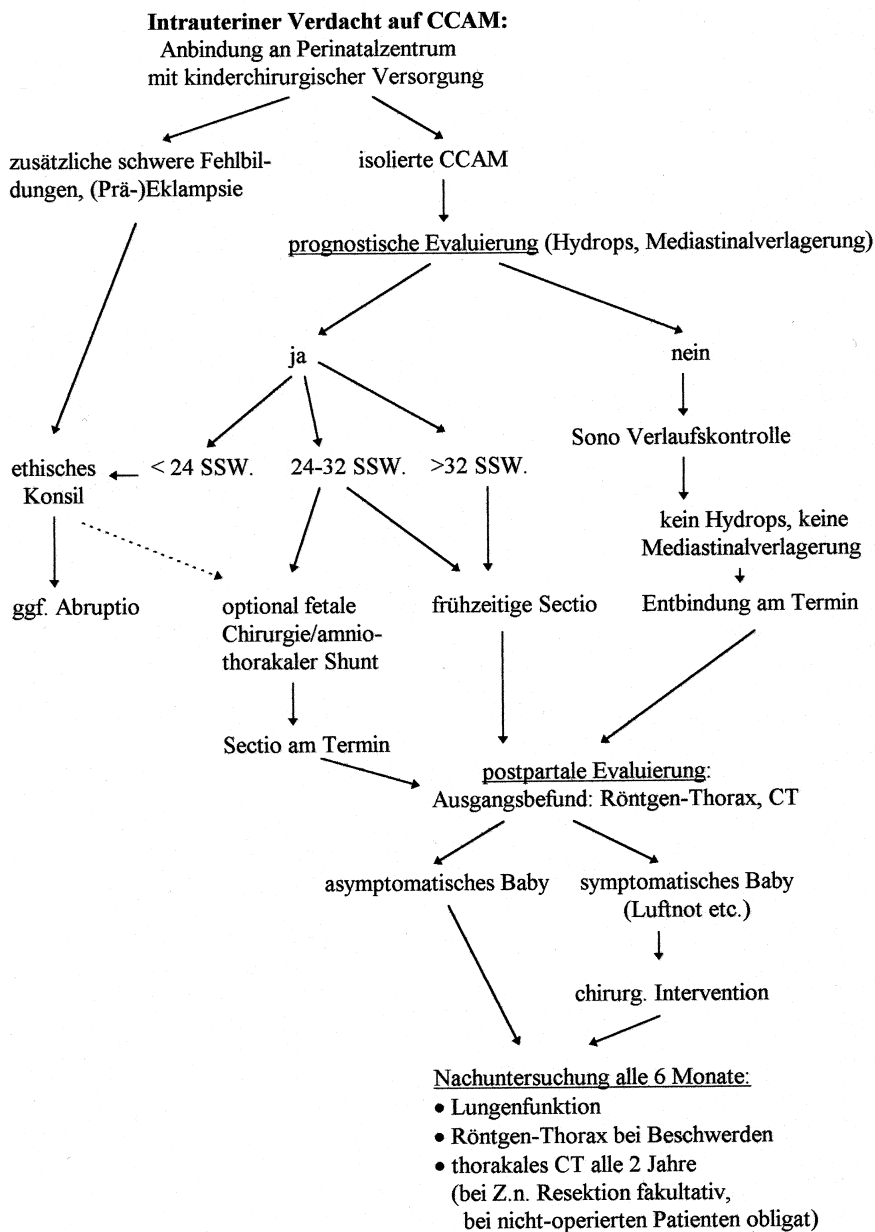
Die histologische Klassifikation nach Stocker [12,13] (siehe Tab. 1) orientiert sich an der Größe, Verteilung, muskulären Wanddicke und dem mikroskopischen Erscheinungsbild der Zysten sowie dem Vorkommen schleimbildender Zellen, Knorpel und Skelettmuskulatur. Strenggenommen verdient nur Typ 3, der als einzige solide Tumoranteile enthält, die Bezeichnung „adenomastoid“. Alternativ hierzu unterscheidet die klinisch-sonographische Differenzierung nach Adzick [1] makrozystische und mikrozystische Formen.

Tab. 2 Wichtige Differenzialdiagnosen der CCAM

Fehlbildungen	– Zwerchfellhernien – Lungensequester (teils auch koexistent) – bronchogene Zysten – Pneumatozelen – kongenitales lobäres Emphysem
Neoplasien	z.B. mediastinale zystische Teratome
Infektionen	z.B. Echinococcus-Zysten
sekundäre Veränderungen anderer Genese	z.B. chronische Atelektasen

Algorithmus für diagnostisches/therapeutisches Vorgehen bei CCAM (modifiziert nach [2])

Abb. 5 Algorithmus für diagnostisches/therapeutisches Vorgehen bei CCAM (modifiziert nach [2]).



n.b.: weiteres Vorgehen in Abhängigkeit von der Gesamtkonstellation

Schlussfolgerung

- die CCAM gehört zur Differenzialdiagnose neonataler respiratorischer Störungen und unklarer kindlicher Atemwegsbeschwerden
- auch prognostisch ungünstige pränatal diagnostizierte CCAM-Formen können bei adäquater Betreuung (Perinatalzentrum, kinderchirurgische Bereitschaft) günstige Verläufe nehmen
- bei klinisch-respiratorisch auffälligen Patienten ist die unverzügliche chirurgische Intervention (Resektion) Therapie der Wahl

- beschwerdefreie Patienten mit CCAM-Zufallsbefund sind prädisponiert u.a. für Infektionen, selten auch für Malignome im Bereich der Fehlbildung. Bildgebende Verlaufskontrollen sollten alle 6–24 Monate erfolgen. Eine elektive Chirurgie ist individuell zu diskutieren

Literatur

- Adzick NS, Harrison MR, Glick PL, Golbus MS, Anderson RL, Mahony BS, Callen PW, Hirsch JH, Luthy DA, Filly RA, deLorimier AA. Fetal cystic adenomatoid malformation: prenatal diagnosis and natural history. *J Pediatr Surg* 1985; 20: 483–488

- ² Adzick N. Fetal thoracic lesions. *Semin Pediatr Surg* 1993; 2: 103–108
- ³ Buduki V, Ruano R, da Silva MM, Miguelez J, Miyadahira S, Maksoud JG, Zugaib M. Prognostic factors associated with congenital cystic adenomatoid malformation of the lung. *Prenat Diagn* 2000; 20: 459–464
- ⁴ Cass DL, Quinn TM, Yang EY, Liechty KW, Crombleholme TM, Flake AW, Adzick NS. Increased cell proliferation and decreased apoptosis characterize congenital cystic adenomatoid malformation of the lung. *J Pediatr Surg* 1998; 33 (7): 1043–1047
- ⁵ D'Agostino S, Bonoldi E, Dante S, Meli S, Cappellari F, Musi L. Embryonal rhabdomyo-sarcoma of the lung arising in cystic adenomatoid malformation: case report and review of the literature. *J Pediatr Surg* 1997; 32 (9): 1381–1383
- ⁶ Fine C, Adzick NS, Doubilet PM. Decreasing size of a congenital cystic adenomatoid malformation in utero. *J Ultrasound Med* 1988; 7: 405–408
- ⁷ Granata C, Gambini C, Balducci T, Toma P, Michelazzi A, Conte M, Jasonni V. Broncho-alveolar carcinoma arising in congenital cystic adenomatoid malformation in a child: a case report and review on malignancies originating in congenital cystic adenomatoid malformation. *Pediatr Pulmonol* 1988; 25: 62–66
- ⁸ Liechty KW, Crombleholme TM, Quinn TM, Cass DL, Flake AW, Adzick NS. Elevated platelet-derived growth factor-B in congenital cystic adenomatoid malformations requiring fetal resection. *J Pediatr Surg* 1999; 34 (5): 805–810
- ⁹ Rice HE, Estes JM, Hedrick MH, Bealer JF, Harrison MR, Adzick NS. Congenital cystic adenomatoid malformation: a sheep model of fetal hydrops. *J Pediatr Surg* 1994; 29: 692–696
- ¹⁰ Sapin E, Lejeune V, Barbet JP et al. Congenital adenomatoid disease of the lung: prenatal diagnosis and perinatal management. *Pediatr Surg Int* 1997; 12: 126–129
- ¹¹ Samuel M, Burge DM. Management of antenatally diagnosed pulmonary sequestration associated with congenital cystic adenomatoid malformation. *Thorax* 1999; 54: 701–706
- ¹² Stocker JT, Madewell JE, Drake RM. Congenital cystic adenomatoid malformation of the lung: classification and morphologic spectrum. *Human Pathol* 1977; 8: 155–171
- ¹³ Stocker JT. Pathological features of congenital cystic adenomatoid malformation. In: Gilbert-Barness E (Hrsg). *Potter's Pathology of the Fetus and Infant*. St. Louis, Missouri/USA: Mosby-Year Book, Vol. I; 1997: 743
- ¹⁴ Thorpe-Beestom JG, Nicolaidis KH. Cystic adenomatoid malformation of the lung: prenatal diagnosis and outcome. *Prenat Diagn* 1994; 14: 677–688

Dr. med. M. Rose, M.S.P.

Universitätskinderklinik
Im Neuenheimer Feld 150
69120 Heidelberg

E-mail: Markus_Rose@med.uni-heidelberg.de