

## » Pulmonale Vaskulitis

### Lungenbeteiligung bei systemischen Gefäßentzündungen

#### Erkrankungsspektrum

Bei den systemischen Vaskulitiden mit Lungenbeteiligung handelt es sich größtenteils um Kleingefäßvaskulitiden [1]. Dominiert wird diese Gruppe von den mit Antineutrophilenzitoplasma-Antikörpern (ANCA)-assoziierten Erkrankungen, bei den kryoglobulinämischen Vaskulitiden und dem Schönlein-Henoch-Syndrom sind Lungenbeteiligungen dagegen vergleichsweise selten (Tab. 1). Das klinische Bild wird bei den pulmonalen Kleingefäßkrankungen in erster Linie von entzündlichen Parenchym- und Atemwegsläsionen geprägt (Tab. 2).

Vaskulitiden der großen Gefäße (Riesenzellararteriitis, Takayasu-Arteriitis) tangieren die Lunge nur ausnahmsweise. Klinisch stehen dann Perfusionsstörungen im Vordergrund infolge entzündlicher Pulmonalarterienstenosen oder Lungenarterienembolien [2, 3]. Die pulmonale Pathologie der klassischen Polyarteriitis nodosa (Panarteriitis nodosa), des Prototyps der Vaskulitiden mittelgroßer Gefäße, bleibt definitiv zu klären. Erst die Chapel-Hill-Konferenz (CHC) von 1994 hat die Abtrennung der mikroskopischen Polyangiitis von der klassischen Panarteriitis nodosa vollzogen [4], vorher wurden beide als unterschiedliche Ausprägungen derselben Krankheit betrachtet. Im Unterschied zur mikroskopischen Polyangiitis spart die klassische Polyarteriitis nodosa nach CHC-Definition die Lunge offenbar weitgehend aus [5].

Die Lungenbeteiligung bei den Kollagenosen (den mit antinukleären Antikörpern assoziierten entzündlichen Systemerkrankungen) und der Rheumatoiden Arthritis verläuft charakteristischerweise unter dem Bild fibrosierender und nicht-fibrosierender Alveolitiden [6]. Das primäre Ziel der entzündlichen Schädigung ist dabei, anders als bei den primären systemischen Vaskulitiden, das Lungenparenchym, vaskulitische Läsionen werden nur bei einer Minderheit dieser Patienten beobachtet.

#### Diagnoseweg

Zum Procedere bei der klinischen Diagnose von systemischen Vaskulitiden wird auf aktuelle Übersichten verwiesen [1, 7]. Der Anfangsverdacht ergibt sich aus dem Zusammentreffen einer entzündlichen Allgemeinsymptomatik (Myalgien, Ar-

A. Schnabel, W. L. Gross

Poliklinik für Rheumatologie, Universität Lübeck,  
Rheumaklinik Bad Bramstedt

**Tab. 1** Lungenbeteiligung bei primären systemischen Vaskulitiden

häufige Lungenbeteiligung	seltene Lungenbeteiligung
<i>Kleingefäßvaskulitiden</i>	
ANCA-assoziierte Vaskulitiden – Wegenersche Granulomatose – mikroskopische Polyangiitis – Churg-Strauss-Syndrom	Kryoglobulinämische Vaskulitiden Schönlein-Henoch-Syndrom
<i>Intermediäre und große Gefäße</i>	
	Riesenzellararteriitis, Takayasu-Arteriitis, Behçet-Syndrom

**Tab. 2** Charakteristische pulmonale Manifestationen systemischer Vaskulitiden

häufige Manifestationen	seltene, klinisch wichtige Manifestationen
<i>Wegenersche Granulomatose</i> Pneumonitis, Rundherde, entzündliche Atemwegsstenosen	DAH
<i>Mikroskopische Polyangiitis</i> Pneumonitis, DAH	fibrosierende Alveolitis
<i>Churg-Strauss-Syndrom</i> Asthma bronchiale, COPD, Löfflersche Infiltrate, Pneumonitis	DAH
<i>Kryoglobulinämische Vaskulitiden</i>	Pneumonitis, DAH
<i>Schönlein-Henoch-Syndrom</i>	DAH
<i>Behçet-Syndrom</i>	Lungengefäßaneurysmen, Aneurysmenblutung, DAH, Lungeninfarkte
<i>Takayasu-Arteriitis, Riesenzellararteriitis</i>	Pulmonalarterienstenose

DAH = diffuse alveoläre Hämorrhagie (oft im Rahmen eines pulmonalen Syndroms), COPD = chronische obstruktive Lungenerkrankung

thralgien, Leistungsinsuffizienz, bei hoher Krankheitsaktivität B-Symptomatik mit Fieber, Nachtschweiß, Gewichtabnahme) mit den Zeichen einer Mehrorganerkrankung [1]. Häufige Manifestationen von Kleingefäßvaskulitiden sind in Tab. 3 aufgeführt. Serologische Befunde sind zu einer tragenden Säule der Vaskulitidiagnostik geworden (Tab. 4), können aber die histologische Diagnosebestätigung nur ergänzen, nicht ersetzen. Die klinische Diagnose wird unterstützt durch die Klassifikationskriterien des American College of Rheumatology (ACR) von 1990 und die Chapel-Hill-Definitionen (CHC) von 1994 [8, 4].

**Tab. 3** Wichtige klinische Manifestationen der Kleingefäßvaskulitiden

Skleritis/Episkleritis
Rhinitis, Sinusitis
Hörsturz, Vestibulariskrise
palpable Purpura, Nagelfalzinfarkte
Glomerulonephritis
Pneumonitis
Mono/Polyneuropathie
multifokale ZNS-Erkrankung
Peri/Myokarditis

**Therapieprinzipien**

Die Entwicklung der derzeitigen Therapieverfahren wurde in Übersichtsarbeiten dargestellt [9,10]. ANCA-assoziierte Vaskulitiden mit gravierenden Organbeteiligungen (Niere, Lunge, Myokard, Gastrointestinaltrakt, zentrales und peripheres Nervensystem) erfordern zur Remissionsinduktion eine intensive Immunsuppression über 6–9 Monate. Standardschemata sind das Fauci-Schema (Cyclophosphamid-Dauertherapie) und das modifizierte Austin-Schema (Cyclophosphamid-Stoßtherapie). Nicht unmittelbar organbedrohende Erkrankungen können im Rahmen der stadienadaptierten Therapie mit weniger intensiven und weniger toxischen Therapiemodalitäten behandelt werden. Die größten Erfahrungen liegen hier für Methotrexat, alternativ Azathioprin vor. Nach erfolgter Remissionsinduktion ist in der Regel eine remissionserhaltende Therapie über 12–18 Monate erforderlich, zum Beispiel mit Methotrexat oder Azathioprin.

**Wegenersche Granulomatose (WG)**

**CHC-Definition:** Granulomatöse Entzündung des Respirationstrakts und nekrotisierende Entzündung kleiner und mittelgroßer Gefäße; meist nekrotisierende Glomerulonephritis [4].  
**Verlauf:** In der Mehrzahl der Fälle nimmt die WG einen zweiphasigen Verlauf [7].

1. Im Initialstadium besteht eine auf den Respirationstrakt, meist den oberen Respirationstrakt begrenzte granulomatöse Erkrankung mit borkiger/ulzerierender, antibiotikaresistenter Rhinitis, Sinusitis und Mastoiditis [11]. Seltener Initialphasenmanifestationen sind granulomatöse Tracheitis oder pulmonale Rundherde (Granulome). Eine systemische Vaskulitis fehlt im Initialstadium, BSG- und C-reaktives Protein sind nur leicht erhöht oder normal und nur 50% der Patienten weisen ANCA auf [7]. Die Dauer der Initialphase variiert von Wochen bis zu mehr als 10 Jahren.
2. Die Progression zum vaskulitischen Generalisationsstadium geht mit B-Symptomatik, Anstieg der serologischen Akutphaseparameter und Etablierung einer Mehrorganerkrankung einher, mehr als 90% der Patienten weisen ANCA auf [7]. Die Erstmanifestation der WG mit einer hochaktiven Vaskulitis betrifft offenbar nur eine Minderheit von Patienten, mehrheitlich lassen sich auch bei fulminantem Krankheitsbild Hinweise auf eine vorausgehende Initialphase erfragen.

In der Mehrzahl der Fälle ist die WG eine chronisch rezidivierende Erkrankung, die eine langfristige klinische und serologische Überwachung erfordert [12]. Während die Nierenbeteiligung ein wesentlicher Faktor für die Frühmortalität/-mortalität ist, tritt mit zunehmender Krankheitsdauer die pulmonale Morbidität in den Vordergrund [13].

**Serologie:** Im Generalisationsstadium weisen mehr als 90% der WG-Patienten ANCA auf [7]. Im Regelfall handelt es sich um cANCA mit anti-Proteinase 3(PR3)-Spezifität, in 5% um MPO-ANCA oder andere pANCA-Spezifitäten (Tab. 4).

**Histologie:** Aufgrund der herdförmigen Verteilung der Gewebeläsionen müssen Biopsien gezielt aus läSIONALEM Gewebe entnommen werden [14]. Da der obere Respirationstrakt bei der großen Mehrzahl der Patienten involviert ist und die modernen radiologischen Schnittbildverfahren (MRT, CT) eine sehr präzise Lokalisationsdiagnostik erlauben, sind Nasenschleimhaut- oder Nasennebenhöhlenbiopsien das bevorzugte Verfahren [7,11,15]. Weitere gut zugängliche Läsionen sind Hautvaskulitiden (meist leukozytoklastische Vaskulitis) und Skelettmuskelvaskulitiden (Lokalisationsdiagnostik mit-

**Tab. 4** Serologische und immunhistologische Differenzierung entzündlicher Systemerkrankungen mit pulmonaler Beteiligung

	WG	MPA	CSS	CV	HSP	Goodpasture-Syndrom	Kollagenosen
PR3-ANCA	+++	(+)	+	(+)	-	(+)	-
MPO-ANCA	(+)	++	+	(+)	-	(+)	(+)
ANA	-	-	-	+	-	-	+++
RF	-	-	-	++	-	-	++
anti-GBM	(+)	(+)	-	-	-	+++	-
Kryoglobuline	-	-	-	+++	-	-	+
Komplement ↓	-	-	-	++	-	-	++
γ-Globuline ↑	-	-	-	(+)	-	-	++
Immunhistologie	pauci	pauci	pauci	granulär	granulär IgA	linear	granulär

WG = Wegenersche Granulomatose; MPA = mikroskopische Polyangiitis; CSS = Churg-Struass-Syndrom; CV = kryoglobulinämische Vaskulitiden; HSP = Schönlein-Henoch-Syndrom; ANCA = Antineutrophilenzitoplasma-Antikörper; ANA = antinukleäre Antikörper; RF = Rheumafaktor; anti-GBM = glomeruläre Basalmembran-Ak  
 +++ = > 70%; ++ = 30–70%; + = 10–30%; (+) = < 10%

tels MRT, ersatzweise EMG). Der charakteristische Befund in der Nierenbiopsie ist eine fokal/segmentale, nekrotisierende Glomerulonephritis mit oder ohne extrakapillärer Proliferation und fehlenden oder nur geringfügigen Immunkomplexablagerungen („pauci-immune Glomerulonephritis“). Transbronchiale Biopsien sind diagnostisch ergiebig, wenn radiologisch oder bronchoskopisch auffällige Atemwegs- oder Parenchymläsionen erreichbar sind [14,16]. Bei Nutzung der angeführten Biopsiemöglichkeiten gelingt die histologische Sicherung in ca. 70% aus dem oberen Respirationstrakt [14] und in 10–20% an anderen extrapulmonalen Läsionen, die offene/thorakoskopische Lungenbiopsie wird nur noch in Ausnahmefällen benötigt.

**Diagnose:** Die Diagnose einer WG resultiert aus

1. einem kompatiblen klinischen Bild
2. positiven ANCA (cANCA/PR3-ANCA, seltener pANCA)
3. einer unterstützenden Histologie.

Die ACR-Kriterien für die WG sind in Tab. 5 aufgeführt.

**Tab. 5** ACR-Klassifikationskriterien für die Wegenersche Granulomatose

1. Entzündliche Nasen- oder Mundschleimhautveränderungen
  - eitrig oder blutige Rhinorrhö
  - Mundschleimhautulzera
2. Pathologische Thorax-Röntgenaufnahme
  - Rundherde
  - fixierte Infiltrate
  - Kavernen
3. Pathologisches Urinsediment
  - Mikrohämaturie
  - Erythrozytenzylinder
4. Granulomatöse Histopathologie
  - granulomatöse Veränderungen in Gefäßwänden oder peri/extravaskulär

2 von 4 Kriterien: Sensitivität 88%, Spezifität 92%

**Pathophysiologie:** Die granulomatöse Histopathologie und der Nachweis eines dominierenden TH1-Zytokinmusters der pulmonalen Lymphozyten sprechen für eine aberrante zelluläre Immunreaktion (Typ IV-Reaktion nach Gell und Coombs) im Initialstadium (Tab. 6) [17]. Der praktisch obligate Erkrankungsbeginn im Respirationstrakt legt die Beteiligung eines exogenen Agens nahe. Tatsächlich geht die Besiedlung der respiratorischen Schleimhäute mit *Staphylococcus aureus* mit einer erhöhten lokalen Krankheitsaktivität und einer erhöhten Rezidivrate einher und klinische Beobachtungen sprechen für eine Reduktion der Rezidivhäufigkeit durch lokale antiinfektiöse Therapie [18].

Im vaskulitischen Generalisationsstadium sind die neutrophilen Granulozyten eine zentrale Effektorzellpopulation (Tab. 6) [19]. Die in der ANCA-Zytokin-Sequenztheorie zusammengefassten experimentellen Befunde belegen, dass die Bindung von PR3-ANCA an die auf der Neutrophilenoberfläche exprimierte PR3 zur Zellaktivierung und Initiierung einer neutrophilenabhängigen Entzündungsreaktion führt [20]. Sowohl in der Lunge als auch in der Niere wurden lokale Neutrophilendegranulation bei aktiver Erkrankung und eine Korrelation

zwischen Krankheitsaktivität und Neutrophilenaktivierung nachgewiesen [21,22]. Der ANCA-Serumtiter korreliert in der Mehrzahl der Fälle mit der Krankheitsaktivität, klinische Rezidive werden vielfach durch einen vorausgehenden ANCA-Anstieg angekündigt [20]. Da die Korrelation zwischen ANCA-Titer und Klinik jedoch nicht absolut ist, sollte ein steigender ANCA-Titer nicht zur alleinigen Basis von Therapieentscheidungen gemacht werden. Bei pulmonal aktiven Patienten wurden zudem Hinweise für eine lokale ANCA-Produktion in der Lunge gefunden [23].

#### Lungenmanifestationen der WG

**1. Lungenrundherde:** Singuläre oder multiple, einschmelzende oder nicht-einschmelzende Rundherde sind neben diffusen Infiltraten der häufigste pulmonale Röntgenbefund [24,25]. Das histopathologische Korrelat ist das nekrotisierende, histiozytär demarkierte WG-Granulom [26]. Die hochauflösende Computertomographie (HRCT) ist für den Nachweis von Rundherden um den Faktor 2–3 sensitiver als die Röntgenübersichtsaufnahme und zeigt häufig begleitende interstitielle Veränderungen in Form von septalen und nicht-septalen Linien und fokalen Milchglasinfiltraten [25]. Die Lungenfunktion ist bei diesem Befallsmuster in der Regel nicht wesentlich eingeschränkt. Rundherde, lineare Infiltrate und fokale Milchglasmuster sind mit einem lymphozytären BAL-Zellmuster und einer präferentiellen CD4-Zellerhöhung assoziiert [27,28]. Bei Rundherden im Initialstadium ist eine Therapie mit MTX oder Cotrimoxazol zu erwägen. Im Generalisationsstadium (Mehrorganerkrankung, ausgeprägte Akutphasereaktion) entscheiden Krankheitsausdehnung und -aktivität über die Therapie. Extensive Erkrankungen erfordern eine Cyclophosphamidtherapie (Fauci-Schema), bei begrenzter Ausdehnung (keine Nierenbeteiligung) ist alternativ Methotrexat zu erwägen [9].

**2. WG-Pneumonitis:** Die WG-Pneumonitis, röntgenologisch charakterisiert durch diffuse segmentüberschreitende Infiltrate, ist das pulmonale Korrelat einer hochaktiven systemischen Vaskulitis mit Multiorganbeteiligung, hohen serologischen Akutphaseparametern und positivem ANCA [24,26]. In der BAL besteht meist eine Neutrophilenerhöhung [27,28] und Neutrophile dominieren auch das Gewebeeinfiltrat (Tab. 6) [26]. Mehrheitlich besteht ein pulmo-renales Syndrom. Diese Situation erfordert regelhaft eine intensive Immunsuppression mittels Fauci-Schema und einer initialen Kortikosteroid-Stoßtherapie [9]. Klinisch und radiologisch ist die WG-Pneumonitis nicht von infektiösen Pneumonien zu unterscheiden. Letztere werden auch bei Vaskulitispatienten mehrheitlich durch konventionelle bakterielle Erreger verursacht [29], die besondere Prädisposition für *Staphylococcus aureus*-Infekte muss bei der empirischen Therapie stets berücksichtigt werden [12,29]. Unter den opportunistischen Erregern spielen Zytomegalievirus und *Pneumocystis carinii* eine herausragende Rolle [30]. Insbesondere unter Cyclophosphamid-Therapie in Kombination mit Kortikosteroiddosen oberhalb der Cushing-Schwellendosis ist eine Chemoprophylaxe mit Cotrimoxazol ratsam [30].

**3. Diffuse alveoläre Hämorrhagie (DAH):** Pulmonale Kapillaritis und DAH implizieren bei der WG stets eine hochakute systemische Vaskulitis mit hohem Schädigungspotential [31,32]. Zur Abwendung des drohenden Organversagens ist

**Tab. 6** Charakteristische klinische und immunologische Befunde der Granulomkrankheit und des vaskulitischen Generalisationsstadiums der Wegenerschen Granulomatose

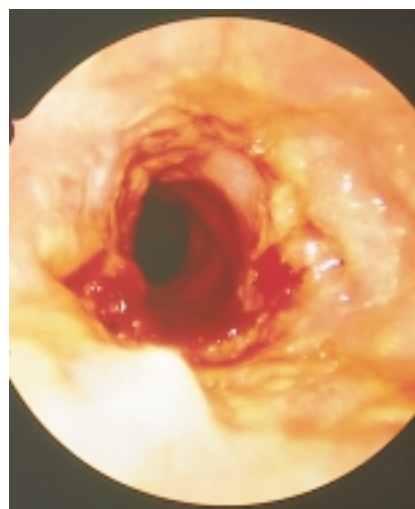
Granulomkrankheit	Generalisationsstadium
<i>Systemische Krankheitsaktivität</i> limitierte Organbeteiligung, überwiegend Respirationstrakt, wenig B-Symptomatik	Multiorganbeteiligung, ausgeprägte B-Symptomatik
<i>Röntgen/HRCT</i> Rundherde, lineare Infiltrate, fokale Milchglasinfiltrate	Fleckschatten, Konsolidationen
<i>Histopathologie</i> nekrotisierendes Granulom, Dominanz mononukleärer Zellen	Vaskulitis > Granulom, Neutrophile dominieren
<i>BAL-Zellmuster</i> erhöhte Lymphozyten, CD4/CD8 ↑ (seltener n/↓)	erhöhte Neutrophile
<i>Immunpathologie</i> aberrante zelluläre Reaktion, TH1-Zellreaktivität ↑	aberrante humorale Reaktion, >90% ANCA, Neutrophilen- vermittelte Endothelschädigung

eine prompte intensive Immunsuppression erforderlich, die mit einem hochdosierten Kortikosteroidstoß (250–500 mg Prednisolon i.v. über 3 Tage) eingeleitet wird, parallel dazu wird eine Cyclophosphamid-Therapie angefangen [33]. Die hohe Rate von infektiösen Komplikationen in dieser Situation erfordert intensive mikrobiologische Diagnostik und prompte antiinfektiöse Therapie [32].

**4. Tracheobronchiale Läsionen:** Stenosierende und nicht-stenosierende tracheobronchiale Läsionen werden bronchoskopisch bei bis zu 60% der Patienten mit Atemwegssymptomatik (nicht-produktiver Husten, Hämoptoe, Stridor, Dyspnoe) gefunden (Tab. 7) [14, 16, 24]. Die für die WG charakteristische subglottische Stenose liegt 3–5 cm unterhalb der Stimmbandebene, ist oft schon auf der Thorax-Röntgenaufnahme sichtbar (alternativ CT, MRT) und bietet die spirometrischen Zeichen einer extrathorakalen Atemwegsstenose (Abb. 1) [34, 35, 36]. Aufgrund ihrer ausgeprägten Neigung zur Fibrosierung und narbigen Stenosierung sind Frühdiagnose

**Tab. 7** Tracheobronchiale Befunde bei der Wegenerschen Granulomatose

Cordier et al. 1990 [24] n = 74	45% tracheobronchiale Befunde: segmentale Stenosen (n = 13) ulzerierende Tracheobronchitis mit/ohne entzündlichem Pseudotumor (n = 7) nicht-stenosierende Entzündung (n = 10) fokale Blutungen (n = 10)
Daum et al. 1995 [16] n = 51	59% tracheobronchiale Befunde: ulzerierende Tracheobronchitis mit/ohne entzündlichem Pseudotumor (n = 18) segmentale Stenosen (n = 9) Blutung unklaren Ursprungs (n = 2)
Schnabel et al. 1997 [14] n = 19	26% tracheobronchiale Befunde: ulzerierende Tracheobronchitis (n = 2) exophytisches Granulom (n = 2) entzündliche Bronchusstenose (n = 1)



**Abb. 1** Bronchoskopischer Aspekt einer entzündlichen subglottischen Stenose bei Wegenerscher Granulomatose.

und konsequente antientzündliche Therapie essentiell. Bei floriden Läsionen werden neben der systemischen Therapie lokale Kortikosteroidinjektionen appliziert [34, 35]. Bei bereits eingetretener Fibrose kann eine vielfach nur vorübergehende Besserung mittels Bougierung erreicht werden, Gewebeabtragung mittels Laser und nachfolgendes Stenting können das Langzeitergebnis verbessern [16]. Operationsverfahren zur plastischen Lumenerweiterung wurden beschrieben [35]. Periphere Stenosen (Segment/Subsegmentbronchien) sind oft klinisch stumm. Ulzerierende Läsionen und entzündliche Pseudotumoren treten in jedem Abschnitt des Tracheobronchialbaums auf und sind oft diagnostisch ergiebige Biopsielokalisationen [14, 16, 24]. Die immunsuppressive Therapie wird von der systemischen Krankheitsaktivität bestimmt.

Pleuritiden treten in der Regel nur als Begleitpleuritiden bei intrapulmonaler Entzündung auf. Isolierte Pleuritiden sind ungewöhnlich bei der WG und erfordern eine gründliche differentialdiagnostische Klärung (Infekt?).

**Mikroskopische Polyangiitis (MPA)**

**CHC-Definition:** Nekrotisierende Entzündung kleiner Gefäße ohne oder mit nur geringen Immundepots in situ; fakultativ nekrotisierende Entzündung kleiner und mittelgroßer Arterien; meist nekrotisierende Glomerulonephritis; oft pulmonale Kapillaritis [32].

**Verlauf:** Der Kenntnisstand zu den Verlaufsmustern der MPA ist noch unvollständig. In der Mehrzahl der Fälle wird ein akuter/perakuter Erkrankungsbeginn mit rapid progressiver Glomerulonephritis (RPGN), pulmorenalem Syndrom oder DAH beobachtet [37–39]. Die Niere ist das am häufigsten betroffene Organ, die charakteristische Klinik besteht aus Hämaturie, in der Regel mäßiger Proteinurie, einer oft rasch progredienten Niereninsuffizienz und weniger häufig einer arteriellen Hypertonie [38, 39]. Lungenbeteiligung ohne Nierenbeteiligung ist bei der MPA offenbar selten. Die Rezidivrate scheint im langfristigen Verlauf geringer zu sein als bei der WG, ein substantieller Teil der Erkrankungen verläuft möglicherweise monophasisch [40].

**Serologie:** Die Prävalenz von ANCA liegt bei 70%, der charakteristische Befund sind pANCA mit anti-Myeloperoxidase (MPO)-Spezifität (Tab. 4) [7]. PR3-ANCA werden bei 5% der MPA-Patienten gefunden. Ebenfalls ein kleiner Teil der Patienten weist eine Koexistenz von MPO-ANCA und Antikörpern gegen glomeruläre Basalmembran (anti-GBM-Antikörper) auf, das klinische Bild weist dann sowohl Merkmale der MPA als auch des klassischen Goodpasture-Syndroms auf [41].

**Histologie:** Infolge der dominanten Nierenbeteiligung wird die histologische Sicherung in der Mehrzahl der Fälle mittels Nierenbiopsie erreicht, die charakteristische Histopathologie – eine fokal/segmental nekrotisierende pauci-immune Glomerulonephritis mit oder ohne extrakapilläre Proliferation – entspricht derjenigen der WG [39, 42]. Andere ergiebige Biopsielokalisationen sind – bei Vorliegen eines verdächtigen Lokalbefunds – die Haut (leukozytoklastische Vaskulitis), die Skelettmuskulatur (nekrotisierende Kleingefäßvaskulitis bei pathologischer MRT und/oder Myopathiezeichen im EMG) und das periphere Nervensystem (Kleingefäßvaskulitis in der N. suralis-Biopsie) [38, 39]. Die Effizienz der transbronchialen Biopsie oder der Schleimhautbiopsie im oberen Respirationstrakt ist bei der MPA nicht geklärt.

**Diagnose:** Die Diagnose der MPA beruht auf

1. einem kompatiblen klinischen Bild
2. positiven ANCA (pANCA/MPO-ANCA, seltener cANCA) und
3. einer unterstützenden Histologie.

Da ca. 30% der MPA-Patienten keine ANCA aufweisen, kommt dem Ausschluss von Immunkomplexablagerungen in der Biopsie (pauci-immune GN/Kleingefäßvaskulitis) sowie dem Ausschluss von antinukleären Antikörpern (ANA) und Kryoglobulinen besondere Bedeutung zu.

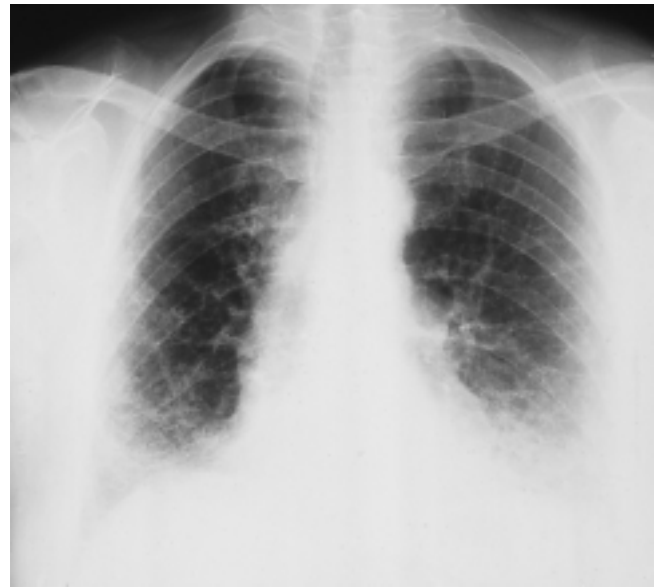**Pathophysiologie:** In-vitro-Befunde und tierexperimentelle Ergebnisse belegen, dass MPO-ANCA, ähnlich wie PR3-ANCA, Neutrophile aktivieren können und dass den Neutrophilen eine zentrale Effektorfunktion in der Initiierung der entzündlichen Gefäßwandläsion zukommt [9]. Auch der MPO-ANCA-Titer korreliert in der Mehrzahl der Fälle mit der Krankheitsaktivität [20]. Der Umstand, dass es bisher nicht gelungen ist, im Tierexperiment mit der Übertragung des Autoantikörpers auch die Erkrankung zu übertragen, lässt vermuten, dass den ANCA eine modulierende aber keine letztlich verursachende Wirkung in der Pathogenese zukommt [19]. Gegen die Annahme, ANCA seien lediglich ein irrelevantes Nebenprodukt der Immunpathogenese, spricht der Umstand, dass auch medikamentös induzierte ANCA (u.a. bei Propylthiouracil) mit vaskulitischen Gewebeläsionen einhergehen können und der Entzug des auslösenden Medikaments zur Rückbildung des serologischen Befunds und der Klinik führt [9].

#### Lungenmanifestationen der MPA

**1. Pneumonitis:** Die MPA-Pneumonitis weist klinisch und röntgenologisch weitgehende Ähnlichkeit mit der WG-Pneumonitis auf [37, 38]. Histopathologisch werden ein von Neutrophilen dominiertes Infiltrat und fokale Einblutungen gefunden [43]. Beim Vorliegen granulomatöser Veränderungen bei MPO-ANCA-positiven Patienten muss alternativ zur MPA eine MPO-ANCA-positive WG erwogen werden. Die Therapie entspricht der Behandlung der WG-Pneumonitis.

**2. Diffuse alveoläre Hämorrhagie (DAH):** Alveoläre Blutungen werden bei 10–50% der MPA-Patienten mit Lungenbeteiligung diagnostiziert und sind mehrheitlich mit einer Glomerulonephritis assoziiert [37, 38]. In großen Serien waren Hämoptysen häufiger als Infiltrate im Röntgenbild [38, 39]. Flüchtige Hämoptysen können dem Vollbild der Erkrankung um Wochen bis Monate vorausgehen [38]. Die Therapie wird wie bei der DAH infolge WG durchgeführt.

**3. Fibrosierende Alveolitis (FA):** FA mit einer diffusen, in kranio-kaudaler Richtung zunehmenden retikulären Infiltration mit oder ohne Honigwabemuster werden bei weniger als 10% der MPA-Patienten beobachtet, in Einzelfällen kann es sich dabei um das Erstsymptom der MPA handeln (Abb. 2) [37, 44]. Dieses Schädigungsmuster unterscheidet die MPA von der WG und vom CSS. Fibrotische Veränderungen bei der WG manifestieren sich in unregelmäßig angeordneten Bindegewebszügen, ein Honigwabemuster gehört nicht zum Spektrum der WG-assoziierten Veränderungen [25, 26]. Die Pathogenese der FA bei der MPA ist unklar, ein ursächlicher Zusammenhang mit stattgehabten alveolären Blutungen wird diskutiert [45]. Es ist nicht geklärt, ob die FA bei der MPA einer immunsuppressiven Therapie zugänglich ist.



**Abb. 2** Fibrosierende Alveolitis mit schwerer restriktiver Ventilationsstörung bei einer Patientin mit Mikroskopischer Polyangiitis. Weitere Vaskulitismanifestationen: pauci-immune nekrotisierende Glomerulonephritis, sensomotorische Polyneuropathie, migratorische Arthralgien/Arthritiden, MPO-ANCA.

#### Churg-Strauss-Syndrom (CSS)

**CHC-Definition:** Eosinophilenreiche und granulomatöse Entzündung des Respirationstrakts und nekrotisierende Vaskulitis kleiner und mittelgroßer Gefäße; Assoziation mit Asthma und Bluteosinophilie [4].

**Verlauf:** In der Mehrzahl der Fälle, jedoch nicht obligat, durchläuft das CSS drei Phasen [46]:

1. Asthma bronchiale. Zwei Drittel der Patienten weisen die Zeichen einer Atopie auf und in mehr als 50% der Fälle besteht eine chronische, meist polypöse, seltener nekrotisierende Rhinitis/Sinusitis.
2. In der zweiten Phase tritt eine progrediente Bluteosinophilie hinzu. Ein Teil der Patienten zeigt röntgenologisch flüchtige Infiltrate (Löfflersche Infiltrate). Daneben kann es zur chronischen eosinophilen Infiltration in verschiedenen Organen kommen (u. a. chronische eosinophile Pneumonie, eosinophile Gastroenteritis).
3. In der dritten Phase kommt es zur Generalisation in Form einer systemischen Vaskulitis mit Multiorganbeteiligung, B-Symptomatik und hohen Akutphaseparametern. Das Zeitintervall vom Beginn des Asthma bis zur Generalisation kann viele Jahre betragen, ein kurzes Intervall signalisiert eine ungünstige Prognose [47]. Weitere Indizes einer ungünstigen Prognose sind Myokard- und Gastrointestinaltraktbeteiligung [47]. Letale Verläufe resultieren vorrangig aus der Myokardbeteiligung und infektiösen Komplikationen [47, 48].

**Serologie:** Von verschiedenen Untersuchern wurde die ANCA-Prävalenz mit 20–70% beziffert, dabei handelt es sich sowohl um PR3-ANCA als auch MPO-ANCA (Tab. 4) [7].

**Histologie:** Vaskulitis und Gewebeeinfiltration mit Eosinophilen sind die zentralen histologischen Diagnoseelemente, eosinophilenreiche Granulome werden nur bei einer Minderheit der Patienten gefunden [46, 49]. Positive Histologien können an einer Vielzahl von Lokalisationen gewonnen werden, ergiebige Biopsieorte – bei auffälligem Lokalbefund – sind die Haut (leukozytoklastische Vaskulitis), die Skelettmuskulatur (Kleingefäßvaskulitis, vorausgehende Lokalisationsdiagnostik mittels MRT oder EMG), der obere Respirationstrakt (eosinophilenreiche polypöse Rhinitis/Sinusitis, Vaskulitis), die Lunge (eosinophilenreiche Pneumonitis/Bronchitis, Vaskulitis) und die Niere (pauci-immune nekrotisierende Glomerulonephritis) [46, 47].

**Diagnose:** Die Diagnose resultiert aus

1. einem kompatiblen klinischen Bild
2. einer anhaltenden Bluteosinophilie (über 10%)
3. einer unterstützenden Histologie.

Die ACR-Kriterien sind in Tab. 8 aufgeführt. Das Asthma bronchiale gehört zu den klinischen Kriterien, die am effektivsten zwischen dem CSS und anderen Vaskulitiden diskriminiert. Bei einer Minderheit der CSS-Patienten ist es jedoch

**Tab. 8** ACR-Klassifikationskriterien für das Churg-Strauss-Syndrom

1. Asthma
2. Bluteosinophilie (> 10%)
3. Mono/Polyneuropathie
4. migratorische oder flüchtige Lungeninfiltrate
5. pathologische Nasennebenhöhlenbefunde
  - Schmerzen
  - röntgenologische Verschattung
6. extravaskuläre Gewebeeosinophilie
  - Biopsie mit Gefäßanschnitt und extravaskulärer Eosinophilie

4 von 6 Kriterien: Sensitivität 85%, Spezifität 99,7%

kein Frühsymptom, sondern manifestiert sich erst im späteren Verlauf. Im Regelfall geben sich diese Patienten jedoch mit einer Allergianamnese zu erkennen [47, 48].

**Pathophysiologie:** Der Infiltration mit Eosinophilen und der lokalen Freisetzung toxischer und proinflammatorischer Eosinophilenprodukte wird eine wichtige pathogenetische Rolle bei den hypereosinophilen Erkrankungen zugeschrieben [50]. Beim CSS geht die pulmonale Eosinophilendegranulation parallel mit der Krankheitsaktivität [51] und die Suppression der Bluteosinophilie, u. a. mit pharmakologischen Dosen von Interferon- $\alpha$ , resultiert in klinischer Besserung [52]. Rezidive werden häufig durch einen Anstieg der Bluteosinophilen angekündigt [46, 52], daneben ist der Serum-IgE-Spiegel ein sensibler Verlaufsparemeter [46]. Der Pathomechanismus der Progression vom Asthma bronchiale zur systemischen Vaskulitis ist ungeklärt. Dosisreduktion nach langfristiger systemischer Kortikoidtherapie und Therapie mit Leukotrienrezeptorantagonisten werden als Auslöser diskutiert [53].

#### Lungenmanifestationen des CSS

**1. Asthma bronchiale:** Das Asthma im ersten Stadium des CSS ist nicht vom „gewöhnlichen“ exogen allergischen Asthma zu unterscheiden, seine Therapie entspricht den etablierten Schemata. Es kann beim Übergang in das Generalisationsstadium remittieren, häufiger sind Persistenz, anhaltender Kortikosteroidbedarf und in einem Teil der Fälle Übergang in eine chronische obstruktive Lungenerkrankung [47]. Im Gegensatz zur WG und MPA geht die Atemwegserkrankung beim CSS mit einer ausgeprägten Hypersekretion einher, die sehr wahrscheinlich mitverantwortlich für die besonders häufigen bronchopulmonalen Infektionen ist. Letztere provozieren Exazerbationen und komplizieren die immunsuppressive Therapie [47, 52].

**2. Infiltrate:** Migratorische Infiltrate in Verbindung mit Bluteosinophilie (Löfflersche Infiltrate) können oft mit einer Kortikosteroidmonotherapie suffizient behandelt werden [47]. Die CSS-Pneumonitis im Generalisationsstadium geht mit deutlicher BAL- und Bluteosinophilie, hohen Akutphaseparametern und einer Multiorganerkrankung einher [47, 48]. Letztere Situation erfordert im Regelfall eine intensive Immunsuppression mit den bei der WG und MPA etablierten Schemata. Zur Remissionserhaltung werden MTX und Azathioprin eingesetzt [9]. Ein noch experimenteller Therapieansatz, der wegen des Fehlens nachteiliger Effekte auf die Infektresistenz besonders attraktiv ist, ist die Remissionserhaltung mit Interferon- $\alpha$  [52].

**3. Diffuse alveoläre Hämorrhagie (DAH):** Pulmonale Kapillaritis und DAH sind beim CSS offenbar selten [47, 48]. Ihre Therapie entspricht den Verfahrensweisen bei WG und MPA.

#### Syndrom der diffusen alveolären Hämorrhagie (DAH) bei pulmonaler Kapillaritis

**Klinik:** Der Begriff „pulmonale Kapillaritis“ wird für foudroyante Verläufe von Kleingefäßvaskulitiden verwandt, die sich charakteristischerweise mit dem klinischen Bild einer diffusen alveolären Hämorrhagie (DAH) manifestieren [54]. Die DAH-Klinik umfasst:

- Dyspnoe
- Hämoptoe
- feinblasige Rasselgeräusche
- diffuse bilaterale Infiltrate in der Thorax-Röntgenaufnahme
- Blutungsanämie.

Bronchoskopisch werden die Zeichen einer multisegmentalen Blutung gefunden, bei der fraktionierten BAL eine progredient blutige Spülflüssigkeit (Abb. 3). Kürzlich wurde gezeigt, dass alveoläre Blutungen bei systemischen Vaskulitiden auch subklinisch verlaufen können [55]. Es werden dann große Mengen von Siderophagen in der BAL gefunden – mit Eisenpositivem Material beladene Alveolarmakrophagen, die mittels Berliner Blau-Färbung nachgewiesen werden. Protrahiert verlaufende, subklinische alveoläre Blutungen sind offenbar wesentlich häufiger als klinisch manifeste Blutungen [55].



**Abb. 3** Diffuse alveoläre Hämorrhagie: progredient blutige Spülflüssigkeit bei fraktionierter BAL.

**Histologie, Krankheitsassoziationen:** Die charakteristische Histopathologie umfasst eine dichte interstitielle Infiltration mit Neutrophilen, Leukozytoklasie, Rexas kapillärer Gefäße und Einblutung [54, 56]. DAH kommen außer bei Kleingefäßvaskulitiden bei einer Vielzahl anderer Erkrankungen vor (Tab. 9), mit Hilfe der modernen immundiagnostischen Methoden (Autoantikörper, Kryoglobuline, Immunhistologie) konnte jedoch gezeigt werden, dass zu den führenden Ursachen die Immunvaskulitiden und die anti-GBM-Antikörper-Erkrankung gehören [54]. Bei ersteren dominieren die ANCA-assoziierten Vaskulitiden, seltener sind Kapillaritiden bei den kryoglobulinämischen Vaskulitiden, dem Schönlein-Henoch-Syndrom, dem Behçet-Syndrom, den Kollagenosen, der Rheumatoiden Arthritis und dem Cardiolipin-Antikörpersyndrom [54].

**Immunhistologie:** Analog zur rapid-progressiven Glomerulonephritis wurde eine Kategorisierung der pulmonalen Kapillaritis nach dem Immunfluoreszenzmuster vorgeschlagen (Tab. 10) [56]. Neben den beschriebenen Entitäten finden sich in jeder Kategorie isolierte Lungenkapillaritiden oder pulmorenale Syndrome ohne weitere Vaskulitismanifestationen, die am ehesten abortiven Vaskulitisverläufen entsprechen dürften.

**Tab. 9** Diffuse alveoläre Hämorrhagie – wichtige Grunderkrankungen (nach Green et al. [54])

ANCA-assoziierte Vaskulitiden
Goodpasture-Syndrom (anti-GBM-Erkrankung)
idiopathisches pulmo-renales Syndrom
Schönlein-Henoch-Syndrom
kryoglobulinämische Vaskulitiden
Behçet-Syndrom
Kollagenosen
Rheumatoide Arthritis
Antiphospholipid-Syndrom
IgA-Nephritis
idiopathische pulmonale Hämosiderose
Knochenmarktransplantation
Koagulopathien
Mitralstenose, kardiopulmonale Amyloidose
Medikamentenintoleranz (Diphenylhydantoin, Penicillamin)
inhalative Noxen
Lymphangioliomyomatose, andere angiomatöse Erkrankungen

**Tab. 10** Immunhistologische Kategorien der pulmonalen Kapillaritis (nach Bosch et al. [56])

Fluoreszenz-Muster (IIF)	Immunmechanismus	Erkrankungen
linear	anti-GBM-Ak	Goodpasture-Syndrom (anti-GBM-Erkrankung), isolierte pulmonale Kapillaritis
granulär	Immunkomplexe	kryoglobulinämische Vaskulitiden, Schönlein-Henoch-Syndrom, IgA-Nephritis, systemischer Lupus erythematoses, isolierte pulmonale Kapillaritis, idiopathisches pulmorenales Syndrom
negativ/pauci-immun	ANCA	ANCA-assoziierte Vaskulitiden, isolierte pulmonale Kapillaritis, idiopathisches pulmo-renales Syndrom

IIF: indirekte Immunfluoreszenz  
GBM: glomeruläre Basalmembran

**Diagnose:** Kapillaritiden im Rahmen von systemischen Vaskulitiden oder der anti-GBM-Erkrankung treten mehrheitlich in Assoziation mit Glomerulonephritiden auf (pulmo-renales Syndrom) [32, 56]. Diese Assoziation ist ein zentrales diagnostisches Merkmal und engt das differentialdiagnostische Spektrum alveolärer Blutungen wesentlich ein (Abgrenzung der vaskulitischen DAH gegenüber Infektionen, Lungenarterienembolie, hämodynamisch oder toxisch induziertem Lungenödem etc.). Zudem weisen die Patienten in der Regel eine ausgeprägte B-Symptomatik und hohe serologische Akutphasenparameter auf. Die serologische Differenzierung erfolgt wie bei der vaskulitischen Pneumonitis (Tab. 4). Falsch hohe Messwerte für die CO-Diffusionskapazität (über 130% von Soll) wurden als sensitiver Indikator für die Primärdiagnose

und Verlaufsbeurteilung herausgestellt, die Messung kann bei schwerkranken Patienten jedoch schwierig sein [31].

**Therapie:** Kapillaritiden mit DAH sind stets als unmittelbar organbedrohende Erkrankungen anzusehen und erfordern eine prompt intensive Immunsuppression. Als Therapiestandard gilt das Fauci-Schema, initial werden 250–500 mg Prednisolon i. v. über 3 Tage gegeben [32, 54]. Auf die Sonderstellung des Schönlein-Henoch-Syndroms in dieser Beziehung wird unten eingegangen. Alle Möglichkeiten der Infektdiagnostik müssen genutzt werden, da die Patienten einem hohen Infektionsrisiko infolge der Grunderkrankung und der immunsuppressiven Therapie ausgesetzt sind [32, 54]. Bei der anti-GBM-Erkrankung und den kryoglobulinämischen Vaskulitiden ist, insbesondere bei therapieresistenten Verläufen, additiv die Plasmaseparation zu erwägen, experimentell fundierte Daten zum klinischen Nutzen in dieser speziellen Situation fehlen jedoch [9].

### Kryoglobulinämische Vaskulitiden

*CHC-Definition:* Kleingefäßvaskulitis mit Kryoglobulinen im Serum und Kryoglobulindeposition in situ, häufige Beteiligung der Haut und der Glomeruli [4].

Kryoglobuline sind in Kälte präzipitierende Plasmaproteine, die Immunkomplexeigenschaften aufweisen und in Gefäßstrukturen deponiert werden können [57]. Grunderkrankungen für Kryoglobulinämien sind Infektionskrankheiten, systemische Autoimmunerkrankungen (in erster Linie Kollagenosen) und lymphatische Neoplasien. Lediglich bei einem Teil der Patienten mit Kryoglobulinnachweis in der Zirkulation kommt es offenbar zur Deposition in den Gefäßwänden und zur Initiierung einer Kleingefäßvaskulitis [57]. Eine führende ätiologische Rolle spielt die Hepatitis C-Virus(HCV)-Infektion [57]. Patienten mit HCV-assoziierte Kryoglobulinämie können zum einen eine subklinische lymphozytäre Alveolitis aufweisen, die allenfalls marginale Einschränkungen der Diffusionskapazität und Atemwegsfunktion verursacht und offenbar auch langfristig ohne gravierende Funktionseinschränkungen bleibt [58, 59]. Zum anderen werden Pneumonitiden im Rahmen von hochaktiven kryoglobulinämischen Vaskulitiden gesehen, die mit einer DAH einhergehen können [54, 60]. Die Diagnose der kryoglobulinämischen Vaskulitiden basiert auf einem kompatiblen klinischen Bild, dem Nachweis von Kryoglobulinen im Serum und dem immunhistologischen Nachweis von Immunreaktanten in vaskulitischen Läsionen [60].

Die Therapie der floriden Pneumonitis und der DAH bei kryoglobulinämischen Vaskulitiden orientiert sich am Vorgehen bei den ANCA-assoziierten Vaskulitiden [33]. Bei unmittelbar organbedrohendem oder therapieresistentem Verlauf ist die Plasmaseparation eine sehr effektive Therapieoption [60]. Die antivirale Therapie mit Interferon- $\alpha$  wird in der Erhaltungs-therapie der HCV-assoziierten kryoglobulinämischen Vaskulitis eingesetzt. Ob dieser Therapieform eine Rolle in der Remissionsinduktion bei hochaktiver Vaskulitis zukommt, ist derzeit nicht abzusehen.

### Schönlein-Henoch-Syndrom

*CHC-Definition:* Kleingefäßvaskulitis mit überwiegend IgA-haltigen Immundepots in situ, charakteristischerweise Beteiligung der Haut, des Gastrointestinaltrakts und der Glomeruli, Arthralgien oder Arthritiden [4].

Pulmonale Kapillaritiden mit DAH kommen selten im Rahmen eines Schönlein-Henoch-Syndroms vor [61]. Ungeachtet des Umstands, dass der Altersgipfel dieses Syndroms im Kindes- und Jugendalter liegt, sind Erkrankungen auch im Erwachsenenalter zweifelsfrei belegt [8, 61]. Histopathologisch handelt es sich um eine nekrotisierende Kleingefäßvaskulitis mit prominenter IgA-Ablagerung in den Gefäßwänden. Letzterem Nachweis kommt bei Fehlen charakteristischer serologischer Befunde besondere Bedeutung zu, auch wenn die IgA-Deposition nicht obligat für die Diagnose ist. Die ACR-Kriterien sind in Tab. 11 aufgeführt. Insbesondere hinsichtlich der Therapie ist die Unterscheidung von den ANCA-assoziierten Vaskulitiden wichtig, da das Schönlein-Henoch-Syndrom in der großen Mehrzahl der Fälle eine monophasisch verlaufende, selbstlimitierende Erkrankung ist. Lediglich bei gravierenden Organmanifestationen ist eine zeitlich begrenzte Kortikosteroidtherapie erforderlich [62] und Fallberichte sprechen dafür, daß diese Therapie auch bei pulmonalen Kapillaritiden wirksam ist [61].

**Tab. 11** ACR-Klassifikationskriterien für das Schönlein-Henoch-Syndrom

1. palpable Purpura
2. Alter höchstens 20 Jahre
3. Angina abdominalis, oft in Verbindung mit blutigen Durchfällen
4. granulozytäre Gefäßwandinfiltration in Arteriolen oder Venolen

2 von 4 Kriterien: Sensitivität 87,1%, Spezifität 87,7%

### Behçet-Syndrom

Vaskulitische Manifestationen sind ein wesentlicher Aspekt des Behçet-Syndroms, wenn auch nicht geklärt ist, ob Gefäßstrukturen das primäre Ziel der entzündlichen Schädigung sind [63]. Die Diagnosekriterien der internationalen Studiengruppe sind in Tab. 12 aufgeführt [64]. Die Lunge gehört zu

**Tab. 12** Diagnosekriterien der Internationalen Studiengruppe für das Behçet-Syndrom

- Rezidivierende orale Ulzerationen  
plus 2 der folgenden Kriterien:
- rezidivierende genitale Ulzerationen
  - okuläre Läsionen                      anteriore oder posteriore Uveitis  
    Glaskörperinfiltration  
    Retinavaskulitis
  - Hautläsionen                              Erythema nodosum  
    Pseudofollikulitis  
    papulopustulöse Läsionen  
    akneiforme Läsionen
  - positiver Pathergietest



den weniger häufig betroffenen Organen – Studien aus jüngerer Zeit geben eine Prävalenz von maximal 5% an – die Lungenbeteiligung kann aber prognosebestimmende Bedeutung erlangen [63,65]. Pulmonale Blutungen sind die häufigste Todesursache bei diesen Patienten [65]. Pulmonale Vaskulitiden können alle Gefäßkaliber involvieren und manifestieren sich mehrheitlich mit Gefäßverschlüssen mit nachgeschalteten Infarkten, Aneurysmenbildung und Blutungen [63,65]. Klinische Leitsymptome sind Dyspnoe und Hämoptysen. Röntgenologisch werden diffuse Infiltrate oder Rundherde gesehen. Für die Diagnose der häufig mehrere Zentimeter großen pulmonalen Aneurysmen gilt die Spiral-CT als die Methode der Wahl [65]. Lungenvaskulitiden werden, wie andere gravierende Vaskulitismanifestationen der Erkrankung, mit Cyclophosphamid-Stoßtherapie in Kombination mit Prednisolon behandelt und unter dieser Therapie kann es zur Regression der pulmonalen Aneurysmen kommen [65]. Pulmonale Kapillaritiden mit DAH wurden auch beim Behçet-Syndrom beschrieben [54].

### Entwicklungstendenzen

Die Kenntnisse zur Klinik der systemischen Vaskulitiden haben in der vergangenen Dekade eine dramatische Erweiterung erfahren. Diese Entwicklung erhielt entscheidende Impulse durch die Entdeckung der Vaskulitis-assoziierten Autoantikörper [20]. Letztere brachten zum einen eine Verfeinerung der Klassifikation und erwiesen sich zum anderen als wertvolle Leitbefunde in der klinischen Diagnostik. Damit wurde eine Gruppe von Erkrankungen, die sich vormals oft der klinischen Diagnose entzogen, klinisch fassbar. Auf der Basis der Autoantikörperdiagnostik und der Kenntnis der klinischen Befundmuster – aus letzterer entstanden die oben genannten Kriterienkataloge [4, 8] – gelingt heute die klinische Diagnose nicht nur früher, sondern vielfach auch mit wesentlich weniger invasiven Methoden. So kann auf die offene Lungenbiopsie, die über lange Zeiträume als ein Standardverfahren zur Diagnostik der WG galt, heute im Regelfall verzichtet werden.

Die Erweiterung des pathophysiologischen Verständnisses der Vaskulitiden ist nicht weniger eindrucksvoll. Die zentrale Rolle der Neutrophilen in der pathogenetischen Endstrecke der Kleingefäßvaskulitiden ist umfassend belegt [9,19] und bietet eine plausible Erklärung für das Auftreten ähnlicher Befundmuster (z.B. Kapillaritis und DAH) bei verschiedenen Krankheitsentitäten. Die spezifische Ausstattung des Lungengefäßendothels mit Adhäsionsmolekülen und die besondere Gefäßgeometrie in der pulmonalen Endstrombahn [66] dürften dabei wesentliche Gründe für die Prädilektion der Kleingefäßvaskulitiden für die Lunge sein und bieten eine Reihe von pathophysiologisch begründeten Interventionsmöglichkeiten. So wurde im Tierexperiment bereits nachgewiesen, dass mittels Blockade von endothelialen Adhäsionsmolekülen die neutrophilenvermittelte Lungenschädigung zu mitigieren ist [67].

### Literatur

- Gross WL. Primär systemische Vaskulitiden Teil I: Allgemeine Übersicht. *Internist* 1999; 40: 779 – 794
- Landrin I, Chassagne P, Bouaniche M, Dominique S, Doucet J, Nouvet G, Bercoff E. Pulmonary artery thrombosis in giant cell arteritis. A new case and review of literature. *Ann Med Interne (Paris)* 1997; 148: 315 – 316
- Yamada I, Shibuya H, Matsubara H, Umehara I, Makino T, Numano F, Suzuki S. Pulmonary artery disease in Takayasu arteritis: angiographic findings. *AJR* 1992; 159: 263 – 269
- Jennette JC, Falk R, Andrassy K, Bacon PA, Churg J, Gross WL, Hagen EC, Hoffman GS, Hunder GG, Kallenberg CGM, McCluskey RT, Sinico RA, Rees AJ, van Es LA, Waldherr R, Wiik A. Nomenclature of systemic vasculitis. Proposal of an International Consensus Conference. *Arthritis Rheum* 1994; 37: 187 – 192
- Abu-Shakra M, Smythe H, Lewtas J, Badley E, Weber D, Keystone E. Outcome of polyarteritis nodosa and Churg-Strauss syndrome. *Arthritis Rheum* 1994; 37: 1798 – 1803
- King TE. Connective tissue disease. In: Schwartz, MI, King TEJ (eds). *Interstitial lung disease (ed 2)*. St. Louis: Mosby Year Book, 1993. p 271 – 308
- Gross WL. Primär systemische Vaskulitiden Teil II: Krankheitsbild. *Internist* 1999; 40: 951 – 968
- Hunder GG, Arend WP, Bloch DA, Calabrese LH, Fauci AS, Fries JF, Leavitt RY, Lie JT, Lightfoot RWJ, Masi AT. The American College of Rheumatology 1990 criteria for the classification of vasculitis. Introduction. *Arthritis Rheum* 1990; 33: 1085 – 1136
- Gross WL. Primär systemische Vaskulitiden Teil III: Pathogenese und Therapie. *Internist* 1999; 40: 1194 – 1215
- Gross WL. New concepts in treatment protocols for severe systemic vasculitis. *Curr Op Rheumatol* 1999; 11: 41 – 46
- Schmitt WH, Paulsen J, Rudert H, Gross WL. ANCA-assoziierte Vaskulitiden. Morbus Wegener, Mikroskopische Polyangiitis und Churg-Strauss-Syndrom. *HNO* 1997; 45: 477 – 491
- Hoffman GS, Kerr GS, Leavitt RY, Hallahan CW, Lebovics RS, Travis WD, Rottem M, Fauci AS. Wegener granulomatosis: an analysis of 158 patients. *Ann Intern Med* 1992; 116: 488 – 498
- DeRemee RA, McDonald TJ, Weiland LH. Aspekte zur Therapie und Verlaufsbeobachtungen der Wegenerschen Granulomatose. *Med Welt* 1987; 38: 470 – 473
- Schnabel A, Holl-Ullrich K, Dalhoff K, Reuter M, Gross WL. Efficacy of transbronchial biopsy in pulmonary vasculitis. *Eur Respir J* 1997; 10: 2738 – 2743
- Muhle C, Reinhold-Keller E, Richter C, Beigel A, Brinkmann G, Gross WL, Heller M. MRI of the nasal cavity, the paranasal sinuses and orbits in Wegener's granulomatosis. *Eur J Radiol* 1997; 7: 566 – 570
- Daum TE, Specks U, Colby TV, Edell ES, Brutinel MW, Prakash BS, DeRemee RA. Tracheobronchial involvement in Wegener's granulomatosis. *Am J Respir Crit Care Med* 1995; 151: 522 – 526
- Csernok E, Trabandt A, Müller A, Wang G, Moosig F, Paulsen J, Schnabel A, Gross WL. Cytokine profiles in Wegener's granulomatosis: predominance of type 1 (Th1) in the granulomatous inflammation. *Arthritis Rheum* 1992; 42: 742 – 750
- Stegemann CA, Cohen Tervaert JW, Sluiter WJ, Manson WL, de Jong PE, Kallenberg CGM. Association of chronic nasal carriage of *Staphylococcus aureus* and higher relapse rates in Wegener granulomatosis. *Ann Intern Med* 1994; 120: 12 – 17
- Jennette JC, Falk RJ. Pathogenesis of the vascular and glomerular damage in ANCA-positive vasculitis. *Nephrol Dial Transplant* 1998; 13 (Suppl. 1): 16 – 20
- Csernok E, Müller A, Gross WL. Immunopathology of ANCA-associated vasculitis. *Intern Med* 1999; 38: 759 – 765
- Brouwer E, Huitema MG, Mulder AHL, Heeringa P, van Goor H, Cohen Tervaert JW, Weening JJ, Kallenberg CGM. Neutrophil

- activation in vitro and in vivo in Wegener's granulomatosis. *Kidney Int* 1994; 45: 1120 – 1131
- 22 Schnabel A, Csernok E, Braun J, Gross WL. Activation of neutrophils, eosinophils and lymphocytes in the lower respiratory tract in Wegener's granulomatosis. *Am J Respir Crit Care Med* 1999; in press
- 23 Baltaro RJ, Hoffman GS, Sechsler JMG, Suffredini AF, Shelhamer JH, Fauci AS, Fleisher TA. Immunoglobulin G antineutrophil cytoplasmic antibodies are produced in the respiratory tract of patients with Wegener's granulomatosis. *Am Rev Respir Dis* 1991; 143: 275 – 278
- 24 Cordier J-F, Valeyre D, Guillevin L, Loire R, Brechot J-M. Pulmonary Wegener's granulomatosis. A clinical and imaging study of 77 cases. *Chest* 1990; 97: 906 – 912
- 25 Reuter M, Schnabel A, Wesner F, Tetzlaff K, Risheng Y, Gross WL, Heller M. Pulmonary Wegener's granulomatosis. Correlation between high-resolution CT findings and clinical scoring disease activity. *Chest* 1998; 114: 500 – 506
- 26 Travis WD, Hoffman GS, Leavitt RY, Pass HI, Fauci AS. Surgical pathology of the lung in Wegener's granulomatosis. *Am J Surg Pathol* 1991; 15: 315 – 333
- 27 Barth J, Petermann W, Zemke F, Kreipe H, Gross WL. Bronchoalveoläre Lavage bei Wegener'scher Granulomatose. *Pneumologie* 1991; 45: 570 – 574
- 28 Schnabel A, Reuter M, Gloeckner K, Müller-Quernheim J, Gross WL. Bronchoalveolar lavage cell profiles in Wegener's granulomatosis. *Respir Med* 1999; 93: 498 – 506
- 29 Neild GH. Infectious complications in the management of systemic vasculitis and rapidly progressive glomerulonephritis. *APMIS* 1999; 98 Suppl 19: 56 – 60
- 30 Ognibene FP, Shelhamer JH, Hoffman GS, Kerr GS, Reda D, Fauci AS, Leavitt RY. Pneumocystis carinii pneumonia: a major complication of immunosuppressive therapy in patients with Wegener's granulomatosis. *Am J Respir Crit Care Med* 1995; 151: 795 – 799
- 31 Haworth SJ, Savage COS, Carr D, Hughes JMB, Rees AJ. Pulmonary hemorrhage complicating Wegener's granulomatosis and microscopic polyarteritis. *Brit Med J* 1985; 290: 1775 – 1778
- 32 ter Maaten JC, Franssen CFM, Gans ROB, Strack van Schindel RJM, Hoortje SJ. Respiratory failure in ANCA-associated vasculitis. *Chest* 1996; 110: 347 – 362
- 33 Müller-Quernheim J, Dalhoff K, Schnabel A. Immunsuppressive Therapie bei interstitiellen Lungenerkrankungen und immunologisch vermittelten Pneumonitiden. *Internist* 1997; 38: 553 – 561
- 34 Langford CA, Sneller MC, Hallahan CW, Hoffman GS, Kammerer WA, Talar-Williams C, Fauci AS, Lebovics RS. Clinical features and therapeutic management of subglottic stenosis in patients with Wegener's granulomatosis. *Arthritis Rheum* 1996; 39: 1754 – 1760
- 35 Lebovics RS, Hoffman GS, Leavitt RY, Kerr GS, Travis WD, Kammerer W, Hallahan C, Rottem M, Fauci AS. The management of subglottic stenosis in patients with Wegener's granulomatosis. *Laryngoscope* 1992; 102: 1341 – 1345
- 36 Screaton NJ, Sivasothy P, Flower CDR, Lockwood CM. Tracheal involvement in Wegener's granulomatosis: Evaluation using spiral CT. *Clin Radiol* 1998; 53: 809 – 815
- 37 DeRemee R, Homburger HA, Specks U. Lesions of the respiratory tract associated with the finding of anti-neutrophil cytoplasmic autoantibodies with a perinuclear staining pattern. *Mayo Clin Proc* 1994; 69: 819 – 824
- 38 Guillevin L, Durand-Gasselien B, Cevallos R, Gayraud M, Lhote F, Callard P, Amouroux J, Casassus P, Jarrousse B. Microscopic polyangiitis. Clinical and laboratory findings in eighty-five patients. *Arthritis Rheum* 1999; 42: 421 – 430
- 39 Savage COS, Winearls CG, Evans DJ, Rees J, Lockwood CM. Microscopic polyarteritis: Presentation, pathology and prognosis. *Q J Med* 1985; 56: 467 – 483
- 40 Gaskin G, Savage COS, Ryan JJ, Jones S, Rees J, Lockwood CM, Pusey CD. Antineutrophil cytoplasmic antibodies and disease activity during long-term follow-up of 70 patients with systemic vasculitis. *Nephrol Dial Transplant* 1991; 6: 689 – 694
- 41 Jayne DRW, Marshall PD, Jones SJ, Lockwood CM. Autoantibodies to GBM and neutrophil cytoplasm in rapidly progressive glomerulonephritis. *Kidney Int* 1990; 37: 965 – 970
- 42 Gross WL, Csernok E, Helmchen U. Antineutrophil cytoplasmic autoantibodies, autoantigens, and systemic vasculitis. *APMIS* 1995; 103: 81 – 97
- 43 Gaudin PB, Askin FB, Falk RJ, Jennette JC. The pathologic spectrum of pulmonary lesions in patients with anti-neutrophil cytoplasmic autoantibodies specific for anti-proteinase 3 and anti-myeloperoxidase. *Am J Clin Pathol* 1995; 104: 7 – 16
- 44 Becker-Merok A, Nossent JC, Ritland N. Fibrosing alveolitis predating microscopic polyangiitis. *Scand J Rheumatol* 1999; 28: 254 – 256
- 45 Mistry N, Pusey CC, Gaskin G. Markers of pulmonary haemorrhage in microscopic polyangiitis. *Sarcoidosis* 1996; 13: 268
- 46 Lanham JG, Elkon KB, Pusey CD, Hughes GR. Systemic vasculitis with asthma and eosinophilia: A clinical approach to the Churg-Strauss syndrome. *Medicine* 1984; 63: 65 – 81
- 47 Guillevin L, Cohen P, Gayraud M, Lhote F, Jarrousse B, Casassus P. Churg-Strauss syndrome: Clinical study and long-term follow-up of 96 patients. *Medicine* 1999; 78: 26 – 37
- 48 Reid AJC, Harrison BDW, Watts RA, Watkin SW, McCann BG, Scott DGI. Churg-Strauss syndrome in a district hospital. *Q J Med* 1998; 91: 219 – 229
- 49 Lie JT. Illustrated histopathologic classification criteria for selected vasculitis syndromes. American College of Rheumatology Subcommittee on Classification of Vasculitis. *Arthritis Rheum* 1990; 33: 1074 – 1087
- 50 Fauci AS, Harley JB, Roberts WC, Ferrans VJ, Gralnick HR, Bjornson BH. The idiopathic hypereosinophilic syndrome. *Ann Intern Med* 1982; 97: 78 – 92
- 51 Schnabel A, Csernok E, Braun J, Gross WL. Inflammatory cells and cellular activation in the lower respiratory tract in Churg-Strauss syndrome. *Thorax* 1999; 54: 771 – 778
- 52 Tatsis E, Schnabel A, Gross WL. Interferon-alpha treatment of four patients with Churg-Strauss syndrome. *Ann Intern Med* 1998; 129: 370 – 374
- 53 Stirling RG, Chung KF. Leukotriene antagonists and Churg-Strauss syndrome: the smoking gun. *Thorax* 1999; 54: 865 – 866
- 54 Green RJ, Ruoss SJ, Kraft SA, Berry GJ, Raffin TA. Pulmonary capillaritis and alveolar hemorrhage. Update on diagnosis and management. *Chest* 1996; 110: 1305 – 1316
- 55 Schnabel A, Reuter M, Csernok E, Richter C, Gross WL. Subclinical alveolar bleeding in pulmonary vasculitides – correlation with indices of disease activity. *Eur Respir J* 1999; 14: 118 – 124
- 56 Bosch X, López-Soto A, Mirapeix E, Font J, Ingelmo M, Urbano-Márquez A. Antineutrophil cytoplasmic autoantibody-associated alveolar capillaritis in patients presenting with pulmonary hemorrhage. *Arch Pathol Lab Med* 1994; 118: 517 – 522
- 57 Lamprecht P, Schnabel A, Gross WL. Hepatitis C-Virus assoziierte kryoglobulinämische Vaskulitis – Pathophysiologie, Diagnostik und Therapie. *Dtsch Med Wschr* 1998; 123: 637 – 642
- 58 Manganelli P, Salaffi F, Subiaco S, Carotti M, Cervini C, Consigli G, Majori M, Pesci A. Bronchoalveolar lavage in mixed cryoglobulinemia associated with hepatitis C virus. *Brit J Rheumatol* 1996; 35: 978 – 982
- 59 Salaffi F, Manganelli P, Carotti M, Subiaco S, Cervini C. Mixed cryoglobulinemia: effect of alpha-interferon on subclinical lymphocyte alveolitis. *Clin Exp Rheumatol* 1996; 14: 219 – 220

- <sup>60</sup> Lamprecht P, Schmitt WH, Gross WL. Mixed cryoglobulinemia, glomerulonephritis, and ANCA: Essential cryoglobulinemic vasculitis or ANCA-associated vasculitis? *Nephrol Dial Transplant* 1998;13:213 – 221
- <sup>61</sup> Vats KR, Vats A, Kim Y, Dassenko D, Sinaiko AR. Henoch-Schönlein purpura and pulmonary hemorrhage: a report and literature review. *Pediatr Nephrol* 1999; 13: 530 – 534
- <sup>62</sup> Coppo R, Mazzucco G, Cagnoli L, Lupo A, Schena FP. Long-term prognosis of Henoch-Schönlein nephritis in adults and children. *Nephrol Dial Transplant* 1997; 12: 2277 – 2283
- <sup>63</sup> Kaklamani V, Vaiopoulos G, Kaklamani P. Behçet's disease. *Semin Arthritis Rheum* 1998; 27: 197 – 217
- <sup>64</sup> International Study Group for Behçet's Disease. Criteria for diagnosis of Behçet's disease. *Lancet* 1990; 335: 1078 – 1080
- <sup>65</sup> Erkan F. Pulmonary involvement in Behçet's disease. *Curr Opin Pulm Med* 1999; 5: 314 – 318
- <sup>66</sup> DeLisser HM, Albelda SA. The function of cell adhesion molecules in lung inflammation: More questions than answers. *Am J Respir Cell Mol Biol* 1998; 19: 533 – 536
- <sup>67</sup> Mulligan MS, Vaporciyan AA, Warner RL, Jones ML, Foreman KE, Miyasaka M, Todd III RF, Ward PA. Compartmentalized roles for leukocytic adhesion molecules in lung inflammatory injury. *J Immunol* 1995; 154: 1350 – 1363

PD Dr. A. Schnabel

Poliklinik für Rheumatologie  
Universität Lübeck  
Ratzeburger Allee 160  
23538 Lübeck