

» Die Argon-Plasma-Koagulation in der Bronchologie: Eine neue Methode – alternativ oder komplementär?^{1,2}

G. Reichle¹, L. Freitag¹, H.-J. Kullmann¹, R. Prenzel¹, H.-N. Macha¹, G. Farin²

¹ Lungenklinik Hemer, Pneumologische Abteilung, Hemer

² Zentrum für Medizinische Forschung, Eberhard-Karls-Universität, Tübingen

Zusammenfassung: Die Argonplasmakoagulation (APC) ist ein Verfahren der monopolen HF-Chirurgie, bei der hochfrequenter elektrischer Strom (HF-Strom) durch ionisiertes und damit leitfähiges Argon (Argonplasma) kontaktfrei auf das Gewebe appliziert wird. Die biologische Wirkung ist charakterisiert durch eine Gewebedevitalisierung und Blutstillung. Obwohl die APC bereits seit 1991 in der Endoskopie des Gastrointestinaltrakts mit hoher Akzeptanz eingesetzt wird, liegen bisher nur wenige Erfahrungsberichte aus der Bronchoskopie vor. Von Juni 1994 bis Juni 1998 wurden prospektiv 364 Patienten (80 Frauen, 284 Männer), 88% mit einem gesicherten malignen Tumor, in 482 Sitzungen behandelt. Die häufigste Indikation stellte die Rekanalisierung einer malignen Atemwegsstenose bei 186 Patienten dar. Das definierte Therapieziel konnte bei 67% der Patienten mit gutem Erfolg erreicht werden. Mehr als 90% der Interventionen wurden in starrer Technik durchgeführt. Trotz einer im Vergleich mit dem Nd:YAG-Laser geringeren Eindringtiefe konnten auch ausgedehnte endobronchiale Tumore behandelt werden, indem koagulierte Tumoranteile mit der Zange oder Bronchoskopspitze mechanisch abgetragen wurden. Die zweite Indikation waren Blutungen der zentralen Atemwege bei 119 Patienten. Die akute Blutstillung gelang bei 118 Patienten, bei 20% in flexibler Technik in Lokalanästhesie. Bei 34 Patienten wurde die APC erfolgreich zur Rekanalisierung okkludierter Stents eingesetzt. Seltene Indikationen betrafen benigne Tumoren, Fistelkonditionierungen vor Fibrinklebung und narbige Stenosen. Die Zusammenfassung aller Komplikationen ergab eine Rate von 3,7%. Zwei Patienten verstarben innerhalb von 24 Stunden; ihr Tod ist der APC nicht direkt anzulasten. Es kann gefolgert werden, dass die APC ein effektives und sicheres Verfahren zur Tumorabtragung und Blutstillung ist. Sie ist sowohl in flexibler Technik in Lokalanästhesie wie starr in Allgemeinanästhesie durchführbar. Im Vergleich mit dem Laser stellt die APC ein kostengünstiges Alternativverfahren dar mit der besseren hämostyptischen Wirkung. Darüber hinaus ist die APC von besonderem Wert als komplementäre Methode zu den bekannten Verfahren und erweitert die Möglichkeiten der interventionellen Bronchoskopie.

Argon Plasma Coagulation in Bronchology: A New Method – Alternative or Complementary? Argon plasma coagulation (APC) is a thermal coagulation technique that uses ionized argon to transmit high-frequency electrical current,

contact free, to tissue. APC has been used in surgery for more than 20 years, particularly for the hemostasis of superficial bleeding. Although APC has become well established in gastrointestinal endoscopy since its introduction in 1991, very few reports of its use in bronchoscopy exist to date. From June 1994 to June 1998, 364 patients (80 women, 284 men), 88% with a confirmed malignant tumor, were treated prospectively in a total of 482 sessions. The single most common indication was recanalization of malignant airway stenoses (186 patients). The defined therapy objective was achieved with good results in 67% of patients. More than 90% of interventions were performed with rigid bronchoscopy. Despite less penetration compared with Nd:YAG laser, extensive bronchial tumors were treatable, in which coagulated tumor fractions were removed either with forceps or bronchoscope tip. The second indication was bleeding in the central airways (119 patients). Acute hemostasis was achieved in 118 patients, 20% in whom the flexible technique under local anesthesia was used. In 34 patients, APC was successfully used to recanalize occluded stents. Rare indications included benign endobronchial tumor, fistula conditioning before fibrin adhesion, and the treatment of scar tissue stenosis. Summarizing all complications, a rate of 3.7% "per treatment" was recorded. Two patients died within 24 hours; their deaths were not directly related to APC. APC is an effective and safe technique for the treatment of bronchologic tumor ablation and hemostasis and can be used with local anaesthetic with flexible bronchoscopy or rigid bronchoscopy with general anesthesia. Compared with Nd:YAG laser, APC is an economic alternative technique offering more effective hemostasis. Furthermore, APC is of particular value as a compliment to well-known techniques, increasing the options in interventional bronchoscopy.

Einleitung

In der Bundesrepublik Deutschland erkranken jährlich rund 40 000 Menschen an einem bösartigen Lungentumor. Nur 25% dieser Patienten haben zum Zeitpunkt der Diagnosestellung die Chance einer kurativen Behandlung. Viele Patienten erleiden im Verlauf ihrer Erkrankung tumorbedingte

¹ Deutsche Fassung von: Argon Plasma Coagulation in Bronchology: A New Method – Alternative or Complementary? (Journal of Bronchology 2000; 7: 109–117
[Zitat nur nach dieser Originalquelle](#)

² Herrn PD Dr. H.-N. Macha zum 60. Geburtstag gewidmet

Komplikationen der zentralen Atemwege. Unter den palliativen Behandlungsmethoden besitzen die bronchoskopischen Interventionsverfahren einen hohen Stellenwert. Das Standardverfahren der Abtragung exophytischer Tumoren ist die Nd:YAG-Laser-Resektion [1–3]. Jedoch sind die Kosten, die Sicherheitsauflagen, die Standortabhängigkeit, die Perforationsgefahr und der eingeschränkte hämostatische Effekt des Nd:YAG-Lasers nachteilig [4]. Teils konkurrierend, teils ergänzend werden die mechanische Tumorabtragung [5], die Kryotherapie [6] und die Elektrokoagulation [7] eingesetzt. Jedes dieser Verfahren ist mit spezifischen Vor- und Nachteilen verbunden.

Die Argonplasmakoagulation (APC) hat sich seit über 20 Jahren in der offenen Chirurgie zur thermischen Blutstillung bewährt [8]. Mit der Entwicklung spezieller Applikationssonden wurde die APC auch in die flexible Endoskopie integriert und findet seit 1991 eine zunehmende Verbreitung in der interventionellen Endoskopie des Gastrointestinaltrakts [9]. Aus der HNO-Chirurgie, Proktologie, Dermatologie und minimal-invasiven Chirurgie liegen ebenfalls vielversprechende Ergebnisse vor [10–14]. Die ersten Erfahrungen mit der APC im Tracheobronchialsystem stützen sich bisher auf relativ kleine Fallzahlen [15, 16].

Im Juni 1994 wurde die APC in unserer Klinik eingeführt. Nach vierjähriger Erfahrung wollen wir versuchen, den Stellenwert dieses Verfahrens für die Bronchologie zu definieren.

Methodik und Patienten

Methodik

Bei der APC wird hochfrequenter, elektrischer Strom (HF-Strom) in monopolarer Technik durch ionisiertes und somit elektrisch leitfähiges Argon (Argon-Plasma) auf das zu behandelnde Gewebe kontaktfrei übertragen [17]. Thermische Effekte bewirken eine Devitalisierung des Gewebes und Hämostase. Der ausgeprägte Desikkationseffekt der APC verursacht eine Gewebeschrumpfung, die zur unmittelbaren Tumorreduktion beiträgt. Von großem Vorteil wirkt sich die flächenhafte Ausdehnung der Koagulation an der Gewebe-

oberfläche aus. Eine Vaporisation tritt bei der APC nicht ein, so dass eine nennenswerte Rauch- oder Geruchsbildung nicht beobachtet wird. Verfahrensspezifische Vorzüge der APC sind physikalisch begründet, zum Beispiel die Selbstlimitierung der Tiefenwirkung, die Koagulation in axialer, lateraler und selbst retrograder Richtung („um die Ecke“) [18]. Die Richtung der Koagulation ist zum einen von der Richtung des Argonflows sowie durch den kürzesten Abstand der Düse zum Gewebe bestimmt. Die Richtung des elektrischen Feldes definiert die Zielregion, nicht die Richtung des Applikators.

Für die APC sind eine Argon-Quelle, ein HF-Stromgenerator und ein APC-Applikator (APC-Sonde) erforderlich. Eine flexible APC-Sonde besteht aus einem dünnen Teflonschlauch, der durch den Arbeitskanal eines flexiblen Bronchoskops eingeführt wird. Im Inneren dieses Schlauchs verläuft ein Metalldraht, welcher den HF-Strom zu einer Wolframelektrode leitet, die am distalen Ende des Teflonschlauchs innerhalb einer Düse aus temperaturbeständiger Keramik endet. Das von der Argon-Quelle kommende Argon (Ar) durchströmt den Teflonschlauch und tritt zusammen mit der Wolframelektrode an der Düsen Spitze aus. Für die bronchoskopische Anwendung wird in Abhängigkeit vom Sondendurchmesser ein Gasfluss von 0,3 bis 2 l/min empfohlen. Zur Ionisation des Argons ist eine elektrische Feldstärke von ca. 500 V/mm erforderlich. Der HF-Generator der Firma Erbe liefert eine HF-Spannung von maximal 5000 V, sodass ein Arbeitsabstand bis zu 10 mm möglich ist. Wird er überschritten, erlischt die Ionisation und damit die Koagulation. Die Leistungsbegrenzung des HF-Generators wurde entsprechend der Größe der Läsion auf 40 bis 80 Watt eingestellt. Die Rückführung des HF-Stroms erfolgt im Sinne einer monopolaren Koagulation über eine Neutralelektrode, die in der Regel am Oberarm des Patienten angelegt wird.

Abb. 1 zeigt die Tiefe der thermischen Koagulation als Funktion der Applikationsdauer und der Leistungsbegrenzung. Danach nimmt die Eindringtiefe degressiv zu und erreicht innerhalb der ersten 2 Sekunden ca. 2 mm, nach 5 Sekunden 3 mm und erst nach extensiv langer Applikation 4 mm. Hierbei ist allerdings der Schrumpfungseffekt des Gewebes nicht berücksichtigt, der bei bronchialen Tumoren bis zu 50%

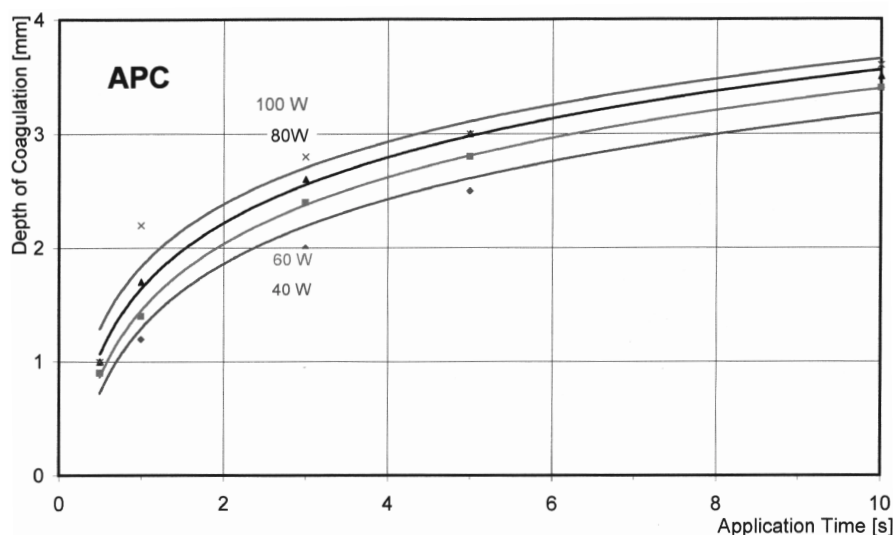


Abb. 1 Tiefe der thermischen Koagulation in Abhängigkeit von der Applikationsdauer und Leistungsbegrenzung.



Abb. 2 Einrichtung zur Argon-Plasma-Koagulation mit Argongasquelle und HF-Generator mit Fußschalter.

erreichen kann. Nach diesem Modell ist eine Ablationstiefe bis zu 5 mm möglich, was zirkulär einer maximalen Lumenerweiterung von 10 mm, also einem Hauptbronchusdurchmesser entspricht.

Uns standen APC-Applikatoren (flexible, wiederverwendbare APC-Sonden mit einem Außendurchmesser von 1,5 und 2,3 mm), eine Argonquelle (APC-300) und ein HF-Generator (ICC 200 bzw. 350) der Firma Erbe, Elektromedizin GmbH, Tübingen, zur Verfügung (Abb. 2). Das System kostet ca. 30 000 DM. Die APC kann sowohl in flexibler Bronchoskopie in Lokalanästhesie als auch in starrer Technik und Vollnarkose durchgeführt werden. Die Intensität der Blutung, das Ausmaß der Stenose, das Risiko und die Compliance der Patienten bestimmten die Auswahl des Vorgehens.

APC in flexibler Technik

Die APC mit flexiblem Bronchoskop in Lokalanästhesie wurde für kurze Eingriffe bei kooperativen Patienten mit ausreichenden Atemreserven gewählt. Eine flexible, wiederverwendbare

2,3 mm APC-Sonde (Erbe) wurde durch den Arbeitskanal eines Fiberbronchoskops (Olympus, Hamburg) eingeführt. Zur Vermeidung von thermischen Beschädigungen der Bronchoskopspitze muss die Sonde sichtbar bis zum ersten, schwarzen Markierungsring vorgeschoben werden. Die Aktivierung erfolgt über einen Fußschalter. Im Bedarfsfall wurde eine intravenöse Sedoanalgesie angewendet. Sauerstoffzufuhr über eine Nasenonde und pulsoxymetrisches Monitoring waren obligat.

APC in kombinierter flexibler und starrer Bronchoskopiertechnik in Allgemeinanästhesie

Für die überwiegende Zahl der Eingriffe wurde die APC in kombinierter Technik appliziert. Die APC-Sonde wird dabei über das Fiberbronchoskop gesteuert, das seinerseits durch ein starres 8 mm Bronchoskop (Wolf, Knittlingen) eingeführt wird (Abb. 3). Die Beatmung erfolgte in Jet-Technik (Frequenz 10–12/min., reiner Sauerstoff, Betriebsdruck 2 bis 3 bar, Riwoomat, Wolf, Knittlingen). Nach dem Eintreten der Selbstlimitierung der APC durch Überschreiten des elektrischen Widerstands des Gewebes wurden die koagulierten Schichten mit der Spitze des starren Bronchoskops oder mit einer Biopsiezange abgetragen. Anschließend wird der gesamte Arbeitsgang wiederholt (Zwiebelschalen-Prinzip). Zur Blutstillung wurde ausschließlich die APC verwendet.

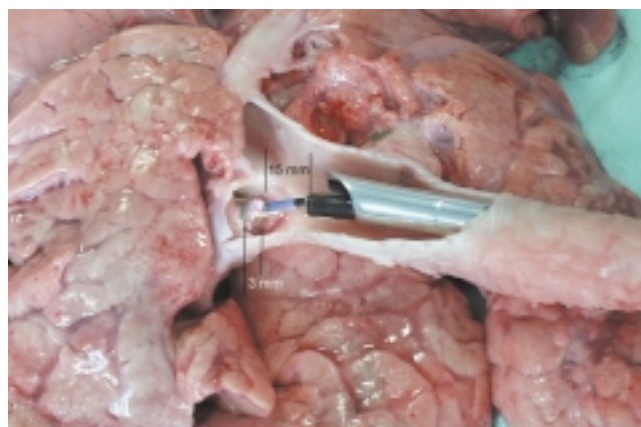


Abb. 3 APC in starrer/flexibler Technik. Darstellung an der Schweinelunge.

APC in Kombination mit Nd: YAG-Laser

Wurde primär der Laser zur Resektion verwendet, so erfolgte bei Blutungskomplikationen, die mit dem Laser nicht zu beherrschen oder an Stellen, die mit dem Laser nicht zu erreichen waren, der Umstieg auf die APC.

Endoskopisches Debridement nach APC

Nach ausgiebiger APC wurden Nekrosen und Fibrinplaques 1 bis 3 Tage später in einer zweiten Bronchoskopie in starrer oder flexibler Technik abgetragen.

APC in Stentnähe

Der zunehmende Einsatz von Kunststoff- und Metallstents erfordert im Falle eines Ein- oder Überwachsens durch Tumor- oder Granulationsgewebe ein sicheres Rekanalisationsverfahren. Die APC erfüllt wegen ihrer begrenzten Temperaturentwicklung, kontrollierten Eindringtiefe und bei Verwendung eines HF-Generators mit einstellbarer Strom- und Leistungsbegrenzung diese Anforderungen [16,17]. Zur Vermeidung von potenziell hohen Sauerstoffkonzentrationen wurde die Jet-Beatmung vorsorglich während der kurzen Aktivierungsphasen der APC unterbrochen.

Therapieziele

Das Therapieziel der Rekanalisierung von tumorbedingten Stenosen ist die Wiederbelüftung ausgeschalteter Lungenabschnitte, die den Gasaustausch, die Lungenfunktion und Lungenperfusion verbessert. Bei unseren in der Regel schwerkranken Patienten wurde in der akuten Phase nur selten eine Funktionsdiagnostik durchgeführt, so dass vergleichende Messergebnisse vor und nach der bronchologischen Intervention bei den meisten Patienten nicht vorliegen. Der Schweregrad einer Stenose wurde nach dem endoskopisch bestimmten Durchmesser des Restlumens beurteilt.

Der Erfolg der Rekanalisierung wurde eingeteilt in:

voller Erfolg:	komplette Ablation des endoluminalen Tumors und Normalisierung der Funktionsdaten (wenn vorhanden)
partieller Erfolg:	mehr als 50% Wiedereröffnung mit relevanter Normalisierung der Funktionsdaten oder des subjektiven Befindens des Patienten
geringer Erfolg:	Sekretdrainage, Rückbildung einer poststenotischen Pneumonie
kein Erfolg:	endoskopisch kein Anschluss an das poststenotische Bronchialsystem, klinisch keine objektive oder subjektive Besserung nachweisbar

Das Therapieziel der Hämostase wurde eingeteilt in:

voller Erfolg:	endoskopisch und klinisch erfolgreiche Blutstillung über 24 Stunden
partieller Erfolg:	keine komplette Bluttrockenheit, Eingriff konnte ohne weitere Maßnahme zu Ende geführt werden; zweite APC frühestens nach 48 Stunden
kein Erfolg:	alternative Therapieverfahren müssen folgen

Patienten

Von Juni 1994 bis Juni 1998 wurden prospektiv 372 Patienten mit der APC im Tracheobronchialsystem behandelt. Bei 364 Patienten konnten 482 Applikationen anhand der Endoskopie-Protokolle ausgewertet werden. Das Follow up dieser Patienten war auf die Zeiten der stationären Behandlungsphasen und auf telefonische Nachfragen bei den behandelnden Fach- oder Hausärzten begrenzt. Das Durchschnittsalter der Patienten betrug 62,1 Jahre (19–93 Jahre), die Geschlechtsverteilung betrug 284 Männer und 80 Frauen. Bei 322 Patienten lag ein gesicherter bösartiger Tumor vor (Tab. 1). Mehr als die Hälfte der Patienten mit einer malignen

Tab. 1 Morphologische Befunde aller Patienten

	(n)
kleinzelliges Karzinom	29
Plattenepithelkarzinom	166
Adenokarzinom	82
undifferenziertes Karzinom	26
Karzinoidtumor	6
metastasierendes Nierenzellkarzinom	5
metastasierender gastrointestinaler Tumor	4
Synovialkarzinom	3
pulmonales Sarkom	2
laryngotracheale Papillomatose	4
Amyloid-Tumor	2
Granularzell-Tumor	1
Chondrom	1
Fibrom	1
Hamartom	1
Myxofibrom	1
entzündliche Granulationsgewebe	30
gesamt	364

Tab. 2 Indikationen der APC im Tracheobronchialsystem

	Patienten (n)	Applikationen		
		gesamt (n)	flexibel (n)	starr (n)
maligne Tumorstenose	186	254	9	245
Blutung	119	133	34	99
benigner Tumor	10	22	1	21
Granulationen	5	5	2	3
Stentovergrowth	34	44	2	42
Stentingrowth	2	5	0	5
Fistelkonditionierung	6	17	15	2
Narbenstenose	2	2	0	2
gesamt	364	482	63	419

Atemwegsstenose hatte ein Tumorrezidiv nach intensiver primärer Tumorthherapie (n = 104), bei 75 Patienten waren mindestens zwei Therapiemodalitäten vorausgegangen. Die APC wurde nur nach Feststellung der akuten Inoperabilität eingeleitet. Bei den kleinzelligen Bronchialkarzinomen wurde die APC entweder wegen drohender Asphyxie oder als hochpalliative Therapie wegen Chemotherapieresistenz durchgeführt. Für die APC im Tracheobronchialsystem sahen wir acht Indikationen (Tab. 2).

Ergebnisse

APC von malignen Atemwegsstenosen

Die endobronchiale APC eines stenosierenden exophytischen Tumors (Abb. 4) wurde bei 186 Patienten durchgeführt. Tab. 3 zeigt die Lokalisation und den Schweregrad der Stenosen. Das

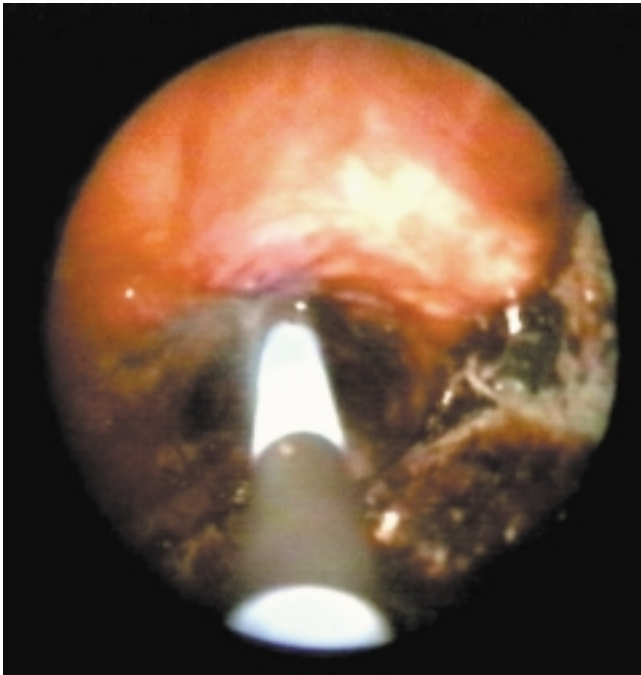


Abb. 4 APC eines exophytischen Tumors.

definierte Behandlungsziel konnte bei $\frac{2}{3}$ dieser Patienten (67%) teilweise oder voll erreicht werden. Bei 29% gelang wenigstens die geringe Wiedereröffnung, nur bei 7 Patienten (4%) musste die Behandlung ohne Erfolg beendet werden. Hier konnte kein Anschluss an ein funktionsfähiges Lungenareal hergestellt werden (Tab. 4). Die Anzahl der Eingriffe pro Patient betrug 1,36 (1–7). Durch die Kombination der APC mit der mechanischen Tumorabtragung konnten auch ausgedehnte Tumorstenosen in einem mit der Lasertherapie vergleichbaren Zeitrahmen wiedereröffnet werden.

Nach erfolgreicher Intervention wurde bei 40% der Patienten die APC mit einer Radio- und/oder Chemotherapie und bei 16% mit einer Stentimplantation kombiniert. Neun Patienten konnten elektiv mit einer R0-Resektion operiert werden.

Tab. 3 Lokalisation und Schweregrad der Stenosen

	Patienten (n)	Lumeneinengung in %				
		25 (n)	50 (n)	75 (n)	90 (n)	100 (n)
Trachea	18	1	5	10	2	
Hauptbronchus	100	0	11	29		60
Zwischenbronchus	19	0	3	5		11
Oberlappen	30	0	2	11		36
Unterlappen	19					

Tab. 4 Erfolg der Rekanalisierung der malignen Tumorstenosen bei 186 Patienten

	Rekanalisierung			
	nein	gering	Teil	voll
Patienten (n)	7	55	111	13
in %	4	29	60	7

Tab. 5 Hämostase durch APC

Blutungsursachen	Patienten (n)	flexibel	starr
spontane Tumorblutung	45	6	39
bei Lasertherapie	27	0	27
nach Biopsie	43	25	18
andere	4	2	2

APC und Blutstillung

Die akute Blutstillung einer Hämoptoe erfolgte bei 119 Patienten. Tab. 5 zeigt die Ursachen der Blutungen und die angewandte Bronchoskopietechnik. Bei 115 Patienten lag ein

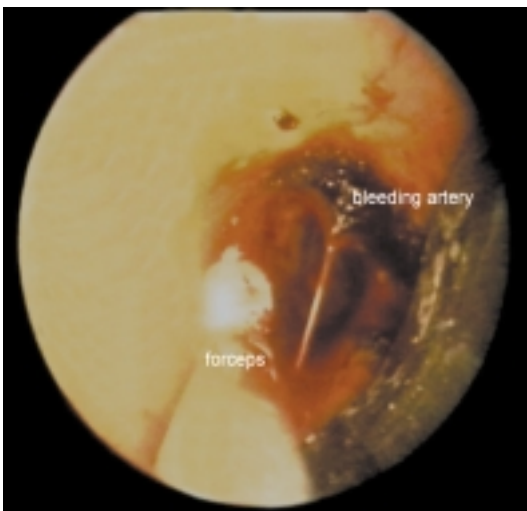
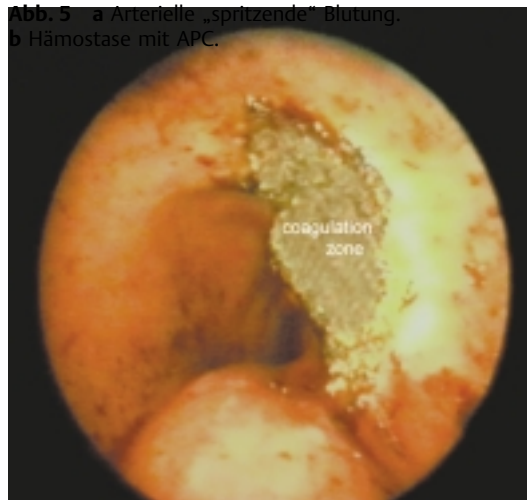


Abb. 5 a Arterielle „spritzende“ Blutung,
b Hämostase mit APC.



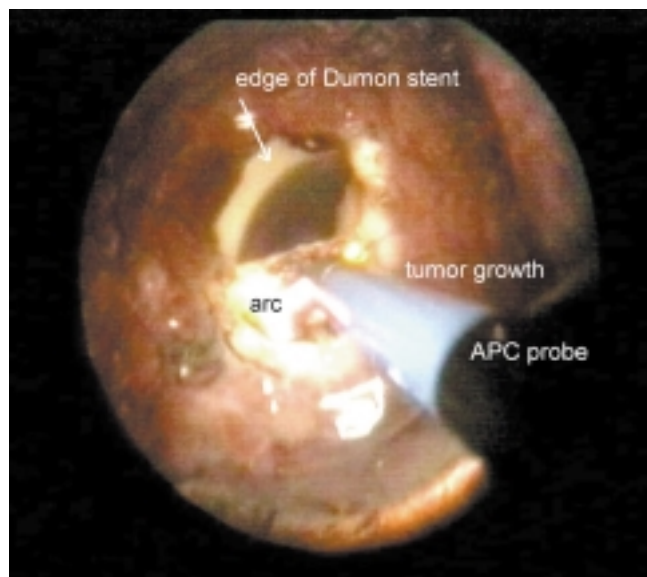


Abb. 6 APC bei Stentovergrowth. Rekanalisierung eines obturierten Dumon-Stents in der Trachea.

maligner Tumor vor. Das Therapieziel wurde bei 118 Patienten erreicht. Ein Patient benötigte eine sofortige Operation.

Leichte, jedoch anhaltende Blutungen nach Biopsie ließen sich in Lokalanästhesie innerhalb weniger Minuten beheben. Selbst eine spritzende Blutung aus einer kleinen Arterie ließ sich erfolgreich therapieren (Abb. 5). Bei 27 Patienten wurde die APC wegen einer nicht beherrschbaren Blutung im Rahmen einer primären Lasertherapie erfolgreich eingesetzt.

APC bei Stentingrowth/-overgrowth

Die Rekanalisierung komplett- oder teilverlegter Stents aus Kunststoff oder Metall gelang bei 36 Patienten in 49 Applikationen komplikationslos. Weder die Stents noch umgebendes Gewebe wurden dabei beschädigt. Das Stentingrowth war bei zwei Patienten mit nichtgecovertem Nitinol-Stent durch Granulationsgewebe verursacht, beim Stentovergrowth lag bei 24 von 34 Patienten malignes Tumorgewebe vor (Abb. 6).

APC zur Fistelkonditionierung

Bei 6 Patienten mit bronchopleuraler Fistel gelang in 17 Anwendungen trotz der Kombination mit Fibrinklebung und Spongiosa-Interponat kein bleibender Fistelverschluss.

APC bei benignen Tumoren und laryngotrachealer Papillomatose

Bei 5 Patienten mit einem gutartigen Bronchialtumor wurde die Eradikation mit der APC erfolgreich durchgeführt (Tab. 6). Bis September 1998 sahen wir nach 25 bis 37 Monaten kein Rezidiv. Die APC einer ausgedehnten laryngotrachealen Papillomatose eines erwachsenen Patienten ergab in insgesamt 12 Sitzungen in der Zeit von Oktober 1996 bis Mai 1998 zwar länger anhaltende Remissionen mit subjektiver Zufriedenheit, jedoch zu keinem Zeitpunkt eine komplette Abtragung der tumorösen Veränderungen. Auch eine zusätzliche externe

Tab. 6 APC zur Eradikation von benignen Tumoren

Diagnose	Patienten (n)	Remission	Nachbeobachtung (Monate)
Hamartom	1	CR	25
Myxofibrom	1	CR	26
Benignes Fibrom	1	CR	10
Chondrom	1	CR	18
Amyloid-Tumor	1	PR (asymptomatisch)	37

CR komplette Remission, PR partielle Remission

Strahlentherapie konnte keine Remission erzeugen, nachdem in einer Kontrollbiopsie eine maligne Entartung in Form eines Plattenepithelkarzinoms nachgewiesen worden war. Der Patient verstarb an den Folgen einer therapieresistenten Papillomatose mit maligner Entartung. Bei einem zweiten Patienten wurde ein „tumoröser“ Verschluss des rechten Lungenoberlappens mit APC rekanalisiert. Nach Eingang der Histologie einer Papillomatose wurde die Therapie mit Photodynamischer Therapie, Brachytherapie und Interferon α fortgeführt.

Komplikationen

Direkte Komplikationen der APC

Als direkte und frühe Komplikation der APC sahen wir bei fünf Patienten eine Perforation der trachealen oder bronchialen Wandstrukturen mit Ausbildung eines Mediastinal- oder Hautemphysems bzw. eines Pneumothorax. Diese Komplikationen traten unmittelbar auf und waren im weiteren Verlauf mit und ohne Drainagentherapie voll reversibel.

Als weitere direkte Folgen waren zwei verbrannte Bronchoskopspitzen zu sehen. Bei einem Patienten wurde ein „Sekundenfeuer“ zu Beginn der Aktivierung des HF-Generators nach vorausgegangener Laserapplikation beobachtet. Bei keinem der endobronchialen Brände trat eine Traumatisierung des Patienten ein.

APC assoziierte interventionelle Komplikationen

APC assoziierte Komplikationen sahen wir bei fünf Patienten, von denen zwei letal endeten. Beide Todesfälle betrafen multimorbide Patienten mit einem weit fortgeschrittenen Tumorleiden. Als Todesursachen wurden ein Myokardinfarkt und ein hypovolämischer Schock diagnostiziert. Die drei neurologischen Komplikationen wurden erst postoperativ im Aufwachraum bzw. am nachfolgenden Tag erkannt. Ätiologisch nehmen wir akute, zerebrale Durchblutungsstörungen an, die nach längstens sieben Tagen voll reversibel waren. Bei einem Patienten konnte computertomographisch ein frischer Erweichungsherd nachgewiesen werden.

Verzögert aufgetretene Tumornekrosen nach APC

Mindestens fünf schwerwiegende Wandnekrosen im koagulierten Tumorbereich sind nach Wochen bzw. Monaten endoskopisch nachgewiesen worden. Bei diesen Patienten war initial die APC mit einer externen Strahlentherapie kombiniert

worden. Ohne weitere tumorspezifische Therapiemöglichkeit erlagen die Patienten kurzfristig ihrem progredienten Tumorleiden.

Diskussion

Die palliative Behandlung endobronchialer Tumore ist eine weltweite Herausforderung angesichts einer immer noch steigenden Inzidenz des Lungenkrebs und einer unverändert schlechten Prognose des Langzeitüberlebens von 5 – 10% [19]. Der Goldstandard der endoskopischen Tumorabtragung und Blutstillung ist der Nd:YAG-Laser [1]; allerdings liegen Vergleichsstudien der Lasertherapie, Elektrokoagulation, Kryotherapie und Photodynamischer Therapie nicht vor. Die zahlreichen Berichte über die Lasertherapie spiegeln ihre ungebrochene Popularität wider [2,20].

Der Anfang der endoskopischen Lasertherapie in den siebziger Jahren wurde in der Gastroenterologie gemacht. Die Anwendung der APC in der Endoskopie geht ebenfalls von der interventionellen Endoskopie des Gastrointestinaltrakts aus [4]. Grund und Mitarbeiter bewerten dieses neue therapeutische Verfahren als effektiv, vielfältig einsetzbar, sicher und leicht erlernbar [9]. Dieselbe Arbeitsgruppe glaubt, dass die APC deutliche Vorteile gegenüber den herkömmlichen Koagulationsverfahren aufweist und auch den Laser in nahezu allen Bereichen ersetzen kann. Nur noch bei großen endoluminalen Tumormassen sei der Nd:YAG-Laser überlegen [18].

Wir blicken auf eine mehr als 10-jährige Erfahrung mit dem Nd:YAG-Laser mit über 5000 Anwendungen im Tracheobronchialsystem zurück und bevorzugen dabei eindeutig die starre Bronchoskopie [21,22]. Das Abtragen von Zelltrümmern und Fibrin mit einer flexiblen Zange ist ein mühseliges und zeitaufwendiges Unternehmen. Rauch und Blut lösen Husten aus und belasten die Toleranz des wachen Patienten, so dass die Eingriffe kurz gehalten und mehrfach wiederholt werden müssen. Das Risiko ist erhöht. Tödliche Komplikationen treten beim Laser überproportional gehäuft in flexibler Technik auf [23].

Eine analoge Anwendung der APC in der Bronchologie erschien uns Erfolg versprechend zu sein. Von 254 Sitzungen zur Rekanalisierung maligner Stenosen wurden 96% in starrer Bronchoskopie durchgeführt, bei 67% der Patienten mit einer funktionell wirksamen Wiedereröffnung. Nur bei 7 Patienten musste die Intervention ohne Erfolg beendet werden. Dabei sahen wir, dass der Erfolg der Intervention nicht von der Technik der APC, sondern von der richtigen Indikationsstellung abhängig war. Auch ausgedehnte Tumorstenosen können mit der APC in starrer Bronchoskopie erfolgreich therapiert werden. Der Nachteil der geringeren Eindringtiefe im Vergleich mit dem Nd:YAG-Laser kann mit der kontrollierten mechanischen Abtragung der koagulierten Gewebsschichten ausgeglichen werden. Dabei auftretende Blutungen können mit der APC zeitsparend gestillt werden. Die Wiedereröffnung kritischer Stenosen gelingt somit prompt und ist mit der Dauer der Lasertherapie mindestens gleichzusetzen.

Die Ergebnisse der APC zur Therapie von malignen Stenosen sind mit denen der Lasertherapie vergleichbar. In der Literatur werden für die Lasertherapie Rekanalisierungsraten von 75 bis 92% beschrieben [23,24]. Für eine objektive Beurteilung

fehlen prospektive Studien, eine Standardisierung der Befunde und eine anerkannte Definition der Therapieziele [16,25,26].

Der Einfluss der APC auf die Überlebenszeit ist in dieser Arbeit nicht untersucht worden. Eigene Ergebnisse einer matched pair Studie lassen bei erfolgreicher Lasertherapie einen signifikanten Überlebensvorteil erkennen [27]. Eine analoge Studie zur APC ist geplant.

Das Fiberbronchoskop ist bei einer relevanten Blutung ein ungeeignetes Werkzeug, dies gilt sowohl aus der Sicht des Patienten wie des Untersuchers. Bei den meisten der 63 Eingriffe in Lokalanästhesie zur primären Blutstillung handelte es sich um leichtere Blutungskomplikationen bei diagnostischer Fiberbronchoskopie, bei denen ohne Technikwechsel eine schnelle Hämostase gefragt war. Die sofort einsetzbare APC erfüllte diese Forderung effektiv. Die APC erhöht somit in einem noch nicht quantifizierbaren Maße die Sicherheit der bronchologischen Praxis insbesondere für Abteilungen ohne Möglichkeit zur starren Bronchoskopie. Bei einer Hämoptye empfehlen wir die starre Bronchoskopie, sowohl beim Einsatz des Nd:YAG-Lasers als auch für die APC.

Bei der Komplikationsrate von 3,7% für alle Applikationen und 4,9% für alle Patienten muss die Multimorbidität, das fortgeschrittene Tumorstadium, der Umfang der vorausgegangenen Therapie (mehr als 33% der Patienten waren mit mindestens zwei Therapiemodalitäten vorbehandelt) und der hohe Anteil der notfallmäßigen Eingriffe berücksichtigt werden (Tab. 7). Die Mortalität aller 482 Applikationen betrug

Tab. 7 Komplikationen der APC

Komplikationen	Patienten (n)
Myokardinfarkt	1
hypovolämischer Schock	1
apoplektischer Insult	2
Amaurosis fugax	1
frühe Perforation	5
späte Wandnekrose nach Strahlentherapie	5
Schmorbrand der Bronchoskopspitze	2
„Sekundenfeuer“	1
gesamt	18 (3,7%)

0,4%. Es traten zwei Todesfälle unter dem Bild des akuten bzw. protrahierten Herz-Kreislauf-Versagens ein. Da einer Obduktion nicht zugestimmt wurde, ist die Todesursache nicht gesichert. Bei einer Patientin mit KHK, Linksschenkelblock und instabiler Angina pectoris ist ein akuter Myokardinfarkt, im EKG nicht nachweisbar, die wahrscheinlichste. Ein zweiter Patient musste wegen einer Asystolie auf dem Operationstisch reanimiert werden. Ein hypovolämischer Schock oder eine Lungenembolie stehen differentialdiagnostisch an erster Stelle.

Kommt als Ursache der neurologischen und kardiorespiratorischen Komplikationen eine argongasinduzierte, arterielle Gasembolie in Betracht? Es gibt Hinweise auf pulmonalarterielle Luftembolien nach APC in der laparoskopischen Chirurgie [28,29]. Die Pathogenese wird mit einer Gasinsufflation in größere Lebervenen mit nachfolgender Lungenembolie erklärt. Bei einer unbeabsichtigten Insufflation von Gas in eine Pulmonalvene ist mit einer arteriellen Embolie im großen Kreislauf zu rechnen, deren Folgen von der Organlokalisierung der postembolischen Ischämie abhängen. Das pathophysiologische Modell der Auswirkungen eines pulmonalen Barotraumas in der Tauchmedizin ist zur Darstellung einer intrathorakalen Argongasinsufflation geeignet. Die häufigste Folge eines Barotraumas ist eine Alveolarruptur mit Ausbildung eines Mediastinalemphysems oder Pneumothorax, eine arterielle Gasembolie wird seltener beobachtet [30]. Danach wäre eine intravasale Insufflation von Argongas im

Tab. 8 Vorsichtsmaßnahmen bei der Anwendung der APC im Tracheobronchialsystem

- Minimierung des Argongasflows < 1,5 l/min.
- Aktivierungszeichen der APC bis max. 5 Sekunden
- Kontrolle bzw. Limitierung des endoluminalen Druckes (Beatmungsdruck)
- Beschränkung auf Gefäßdurchmesser < 3 mm
- Unterbrechung der Zufuhr von angereichertem Sauerstoff während der Aktivierung der APC in der Nähe brennbarer Materialien (z. B. Kunststoffstents)

Rahmen einer APC des Tracheobronchialsystem weniger wahrscheinlich als ein Mediastinalemphysem oder Pneumothorax. Eine arterielle Gasembolie wird sich am ehesten als zerebrale und kardiale Funktionsstörung auswirken. Bei neurologischen oder kardialen Komplikationen nach APC in Vollnarkose kann eine argongasbedingte Ursache von anderen hypoxämischen Ursachen im Rahmen der Vollnarkose nicht unterschieden werden. Mit dem jetzigen Kenntnisstand können wir die Möglichkeit einer arteriellen Gasembolie nach APC im Tracheobronchialsystem nicht gänzlich ausschließen und empfehlen deshalb die konsequente Beachtung der Vorsichtsmaßnahmen (Tab. 8).

Das Risiko einer Bronchialwandperforation ist bei der APC gering, sollte jedoch im Rahmen eines multimodalen Therapiekonzeptes als Spätkomplikation berücksichtigt werden.

Bei 68% unserer erfolgreich behandelten Patienten wurde eine konsolidierende Therapie angeschlossen. Alle klassischen Verfahren der Tumorthherapie einschließlich der Resektionstherapie kamen zum Einsatz und lassen sich mit der APC sehr gut kombinieren.

Welchem endoskopischen Koagulationsverfahren ist nach vierjähriger Erfahrung mit der APC der Vorzug zu geben (Tab. 9)? Unter den Autoren besteht Einigkeit, dass bei einer Blutung die APC die Methode der Wahl darstellt, auch bei einer schwer beherrschbaren Blutung im Rahmen einer Lasertherapie. In 55 Fällen erfolgte zur Blutstillung ein erfolgreicher Umstieg vom Laser auf die APC. Der kombinierte Einsatz beider Techniken leistet einen wesentlichen Vorteil für den

Tab. 9 APC und Nd:YAG-Laser im Vergleich

Vorteile	Nachteile
<ul style="list-style-type: none"> ● sehr effektive Hämostase ● durch Selbstlimitierung kontrollierte Eindringtiefe ● Applikation orthograd, tangential, „um die Ecke“ ● keine Zerstörung von Metallstents ● moderate Kosten in Anschaffung und Unterhalt ● keine besonderen Sicherheitsauflagen ● mobiler Standort ● geringe Rauch- und Geruchsbildung 	<ul style="list-style-type: none"> ● geringe Eindringtiefe bei großen Tumoren ● Gewebsemphysem durch Argongas ● unscharfe Begrenzung der Zielregion ● HF-Strom in monopolarer Technik ● arterielle Gasembolie?

Anwender und Patienten. Zur Rekanalisierung okkludierter Stents ist die APC das zur Zeit beste bzw. sicherste Verfahren. Bei der Resektion endobronchialer Tumoren sind die Meinungen noch geteilt. Ein jahrelanger, erfolgreicher Umgang mit dem Nd:YAG-Laser und die größere Eindringtiefe lassen einen Teil der Autoren den Laser bevorzugen. Kritisiert wird bei der APC die unscharfe Begrenzung der Koagulation auf die Zielregion. Hier kann mit dem Laser schärfer zwischen Tumor und gesunder Schleimhaut unterschieden werden. Das Assistenzpersonal bevorzugt die APC wegen der leichten Bedienung und Wartung, der geringeren Geruchs- und Geräuschbildung und der einfacheren Sicherheitsempfehlungen. Die große Mobilität macht die neue Technik vom Standort unabhängig und könnte besonders in kleineren Krankenhäusern durch einen fachübergreifenden Einsatz Kosten einsparen. Wir können übereinstimmend feststellen, daß die APC die interventionelle Bronchoskopie bereichert. Sie ist einerseits eine sichere, kosteneffektive und alternative Behandlungsmethode, andererseits im Falle einer Blutung und in schwer zugänglichen Abschnitten im zentralen Tracheobronchialsystem auch als komplementäre Methode zur Laser- oder Kryotherapie einzusetzen. Es bedarf multizentrischer Studien zur Beantwortung der Frage, ob die APC den Nd:YAG-Laser als Goldstandard ablösen kann.

Literatur

- ¹ Becker HD. Options and results in endobronchial treatment of lung cancer. *Min Invasive Ther* 1996; 5: 165–178
- ² Cavaliere S, Foccoli P, Farina PL. Nd:YAG laser bronchoscopy: a five-year experience with 1,396 applications in 1,000 patients. *Chest* 1988; 94: 15–21
- ³ Edell ES, Shapshay SM. Laser bronchoscopy. In: Prakash UBS, ed. *Bronchoscopy*. New York: Raven Press, 1994: 279–291
- ⁴ Grund KE, Storek D, Farin D. Endoscopic argon plasma coagulation (APC): first clinical experiences in flexible endoscopy. *Endosc Surg Allied Technol* 1994; 2: 42–46
- ⁵ Mehta AC, Livingstone DR. Biopsy excision through a fiberoptic bronchoscope in the palliative management of airway obstruction. *Chest* 1987; 91: 774–775

- ⁶ Homasson JP, Renault P, Angebault M, Bonniot JP, Bell NJ. Bronchoscopic cryotherapy for airway strictures caused by tumors. *Chest* 1986; 90: 159–164
- ⁷ Sutedja G, van Kralingen K, Schramel FM, Postmus PE. Fibreoptic bronchoscopic electrocautery under local anesthesia for rapid palliation in patients with central airway malignancies: a preliminary report. *Thorax* 1994; 49: 1243–1246
- ⁸ Go PM, Goodman GR, Bruhn EW, Hunter JG. The argon beam coagulator provides rapid hemostasis of experimental hepatic and splenic hemorrhage in anticoagulated dogs. *J Trauma* 1991; 31: 1294–1300
- ⁹ Grund KE, Zindel C, Farin G. Argon plasma coagulation through a flexible endoscope: evaluation of a new therapeutic method after 1606 uses (in German). *Dtsch Med Wochenschr* 1997; 122: 432–438
- ¹⁰ Bergler W. New developments in endoscopy (in German). *Laryngorhinootologie* 1997; 76: 709–714
- ¹¹ Bergler W, Götte K, Riedel F, Back W, Hörmann K. Argon plasma coagulation in treatment of hereditary hemorrhagic telangiectasia of the nasal mucosa (in German). *HNO* 1998; 46: 228–232
- ¹² Katsch J, Müller RPA, Mailänder W. Argon-Plasma-Koagulation (APC) in der Dermatologie. Eine Standortbestimmung. *VOD Dialog, Beilage Deutsche Dermatol* 1997; 45: 1–6
- ¹³ Pinocy J, Grund KE. Lokalbehandlung von kolorektalen Karzinomen durch Argon-Plasma-Koagulation (APC) und elastischen Metallgitterstents. *Langenbecks Arch Chir* 1994; (suppl): 320–322 (congress report)
- ¹⁴ Spies T, Stinner B, Guerico M, Rothmund M. Interventionelle Endoskopie mit dem Argon-Plasma-Koagulator: Erfahrungen in der Allgemeinchirurgie. *Langenbecks Arch Chir* 1996; (suppl II): 537–539 (congress report)
- ¹⁵ Schmidt W. Argon beam coagulation in interventional bronchology (in German). *Atemw Lungenkrankh* 1996; 22: 168–173
- ¹⁶ Colt HG. Bronchoscopic resection of Wallstent-associated granulation tissue using argon plasma coagulation. *J Bronchol* 1998; 5: 209–212
- ¹⁷ Farin G, Grund KE. Technology of argon plasma coagulation with particular regard to endoscopic applications. *Endosc Surg Allied Technol* 1994; 2: 71–77
- ¹⁸ Storek D, Grund KE, Schütz A, Seifert HC, Farin G, Becker HD. Can argon-plasma-coagulation (APC) replace the laser in flexible endoscopy. *Endosk Heute* 1994; 7: 163–171
- ¹⁹ Beckett WS. Epidemiology and etiology of lung cancer. *Clin Chest Med* 1993; 14: 1–15
- ²⁰ Petrou M, Goldstraw P. The management of tracheobronchial obstruction: a review of endoscopic techniques. *Eur J Cardiothorac Surg* 1994; 8: 436–441
- ²¹ Freitag L, Greschuchna D. Fibrebronchoscopy or “real” bronchoscopy? *Atemw Lungenkrankh* 1989; 15: 81–91
- ²² Macha HN, Koch K, Stadler M, Schumacher W, Krumhaar D. New technique for treating occlusive and stenosing tumours of the trachea and main bronchi: endobronchial irradiation by high dose irridium-192 combined with laser canalisation. *Thorax* 1987; 42: 511–515
- ²³ Hetzel MR, Smith SGT. Endoscopic palliation of tracheobronchial malignancies. *Thorax* 1991; 46: 325–333
- ²⁴ Ross DJ, Mohsenifar Z, Koerner SK. Survival characteristics after neodymium: YAG laser photoresection in advanced stage lung cancer. *Chest* 1990; 98: 581–585
- ²⁵ Joyner LR Jr, Maran AG, Sarama R, Yakaboski A. Neodymium-YAG laser treatment of intrabronchial lesions: a new mapping technique via the flexible fiberoptic bronchoscope. *Chest* 1985; 87: 418–427
- ²⁶ Desai SJ, Mehta AC, VanderBrug Medendorp S, Golish JA, Ahmad M. Survival experience following Nd:YAG laser photoresection for primary bronchogenic carcinoma. *Chest* 1988; 94: 939–944
- ²⁷ Macha HN, Becker KO, Kemmer HP. Pattern of failure and survival in endobronchial laser resection: a matched pair study. *Chest* 1994; 105: 1668–1672
- ²⁸ Mastragelopoulos N, Sarkar MR, Kaissling G, Bähr R, Daub D. Argon gas embolism in laparoscopic cholecystectomy with the Argon Beam One coagulator (in German). *Chirurg* 1992; 63: 1053–1054
- ²⁹ Palmer M. Venous gas embolism associated with argon-enhanced coagulation of the liver. *J Invest Surg* 1993; 6: 186–188
- ³⁰ Tetzlaff K, Reuter M. Pneumologic aspects of diving medicine. *Pneumologie* 1998; 52: 489–500

Dr. med. G. Reichle

Pneumologische Abteilung
Lungenklinik Hemer
Theo-Funccius-Str. 1
58675 Hemer

E-mail: guenther.reichle@lungenklinik-hemer.de