




# Artroplastía total de rodilla en deseos coronales $>15^\circ$ : Comparación de resultados a corto plazo entre el uso de componentes primarios versus semiconstreñidos

## *Total Knee Arthroplasty in Coronal Deformities $>15^\circ$ : Comparison of Short-term Outcomes between Primary and Semi-constrained Implants*

Alex Vaisman<sup>1</sup> Zoy Anastasiadis<sup>2,3</sup>  Rodrigo Guiloff<sup>1,4</sup> Carlos Valderrama<sup>2</sup> Sergio Arellano<sup>1,2</sup> Diego Edwards<sup>1,5</sup>

<sup>1</sup>Facultad de Medicina, Clínica Alemana, Universidad del Desarrollo, Santiago, Chile

<sup>2</sup>Hospital Padre Hurtado, Santiago, Chile

<sup>3</sup>Clínica Las Condes, Santiago, Chile

<sup>4</sup>Hospital Sótero Del Río, Santiago, Chile

<sup>5</sup>Hospital de La Florida, Santiago, Chile

Address for correspondence Zoy Anastasiadis, MD, Hospital Padre Hurtado, Santiago, Chile (e-mail: zoyanastasiadis@gmail.com).

Rev Chil Ortop Traumatol 2024;65(2):e78–e84.

### Resumen

**Objetivo** Comparar los resultados clínicos e imagenológicos de pacientes con deseos coronales en varo o valgo sometidos a prótesis de rodilla estabilizada posterior (EP) versus implantes semiconstreñidos (SC).

**Métodos** Estudio retrospectivo de pacientes con alineamiento mecánico (AM)  $>15^\circ$ , sometidos a prótesis EP o SC. Todos los procedimientos fueron realizados en el mismo centro entre 2004 y 2018. La decisión fue determinada por parámetros clínicos, radiológicos e intraoperatorios. Pacientes con seguimiento incompleto o menor a 1 año fueron excluidos. Datos demográficos, deformidad pre y postoperatoria, complicaciones y resultados funcionales fueron evaluados a través de ficha clínica.

**Resultados** 39 cumplieron criterios de selección. Grupo EP: 27 pacientes, edad promedio 69 años [49-82]; 59,3% varo y 40,7% valgo. Grupo SC: 12 pacientes, edad promedio 69.3 años [41-89]; 33,3% varo y 66,7% valgo. Sin estadística significativa respecto a datos demográficos ni AM. Seguimiento promedio PS = 49,1 meses / SC = 22 meses. Escala de KOOS fue 74,1 para EP y 85,2 para SC ( $p > 0,05$ ). Escala de WOMAC fue significativamente mejor en grupo SC. El RM promedio postoperatorio fue EP = activo:  $1,9^\circ$ - $101^\circ$ ; pasivo:  $1,6^\circ$ - $108,4^\circ$  / SC = activo:  $2,5^\circ$ - $110^\circ$ , pasivo:  $1,9^\circ$ - $117^\circ$ . Se encontró diferencia estadística significativa para flexión activa ( $p = 0,03$ ) y pasiva ( $p = 0,04$ ) en SC. Corrección de la AM fue EP =  $14,9^\circ$  [ $3^\circ$ - $31^\circ$ ] / SC =  $19^\circ$  [ $13^\circ$ - $28^\circ$ ] ( $p = 0,09$ ). No se reportaron complicaciones tromboembólicas ni infecciosas.

### Palabras Clave

- ▶ rodilla
- ▶ reemplazo de rodilla
- ▶ deformidad severa
- ▶ semiconstreñido
- ▶ reemplazo primario

### recibido

05 de octubre de 2022

### aceptado

01 de mes de julio de 2024

DOI <https://doi.org/>

10.1055/s-0044-1789017.

ISSN 0716-4548.

© 2024. Sociedad Chilena de Ortopedia y Traumatología. All rights reserved.

This is an open access article published by Thieme under the terms of the Creative Commons Attribution-NonDerivative-NonCommercial-License, permitting copying and reproduction so long as the original work is given appropriate credit. Contents may not be used for commercial purposes, or adapted, remixed, transformed or built upon. (<https://creativecommons.org/licenses/by-nc-nd/4.0/>)

Thieme Revinter Publicações Ltda., Rua do Matoso 170, Rio de Janeiro, RJ, CEP 20270-135, Brazil

**Conclusión** Prótesis de rodilla EP y SC son opciones válidas para pacientes con deseos coronales >15°. La escala de WOMAC y flexión muestra resultados significativamente mejores con prótesis SC a casi dos años de seguimiento.

**Nivel de Evidencia** IV.

## Abstract

**Objective** To compare the clinical and radiological patient outcomes with varus-valgus knee deformities undergoing knee replacement with posterior stabilized (PS) prostheses versus semi-constrained condylar knee (CCK) implants.

**Methods** Retrospective study of patients with mechanical alignment (MA) > 15°, undergoing PS or CCK. All the procedures were done in the same center between 2014-2018. The decision was determined by clinical, radiological, and intraoperative parameters. Patients with incomplete data and follow-ups of less than one year were excluded. Patient demographic data, pre- and postoperative deformity, range of motion (ROM), complications, and functional outcomes were evaluated from the database.

**Results** 39 patients met the selection criteria. PS group: 27 patients, mean age of 69 years [49-82]; 59.3% varus and 40.7% valgus. CCK group: 12 patients, mean age of 69.3 years [41-89]; 33.3% varus and 66.7% valgus. The groups had no significant differences regarding demographic data or MA between the groups ( $p = 0.07$ ). Average follow-up: PS = 49,1 months; CCK = 22 months. The KOOS score was 74.1 for PS and 85.2 for CCK ( $p > 0,05$ ). WOMAC score was significantly better for the CCK group. The average postoperative ROM was PS = active: 1,9°-101°; passive: 1,6°-108,4° / CCK = active: 2,5-110°, passive: 1,9-117°. Significant differences in active ( $p = 0.03$ ) and passive ( $p = 0.04$ ) flexion were observed. The MA correction was PS = 14,9 [3°-31°] / CCK = 19° [13°-28°] ( $p = 0.09$ ). No infectious or thromboembolic postoperative complications were reported.

**Conclusion** PS and CCK implants are valid options for patients with coronal deformities >15°. At almost two years of follow-up, the WOMAC Score and flexion significantly improved outcomes with the CCK implant.

**Level of evidence** IV.

## Keywords

- ▶ knee
- ▶ knee replacement
- ▶ severe deformity
- ▶ semi-constrained
- ▶ primary replacement
- ▶ Primary replacement

## Introducción

La artrosis de rodilla es una patología frecuente e incapacitante, siendo la prótesis total de rodilla (PTR) una solución efectiva para aquellos casos más avanzados.<sup>1,2</sup> En nuestra práctica nos vemos enfrentados cada vez con más frecuencia a pacientes con alteración importante del eje coronal y mayor compromiso articular. La espera en la resolución de su patología y los cambios degenerativos progresivos según la actividad o condición de base pueden alterar el eje fisiológico normal y generar deformidades angulares severas.

Una de las claves en el éxito y en la sobrevida a largo plazo del implante protésico es lograr un adecuado alineamiento y estabilidad articular, sin embargo, en el caso de deformidades más severas, este objetivo puede transformarse en un escenario complejo.<sup>3,4</sup> Los deseos articulares son un desafío en la cirugía de PTR dada su asociación a inestabilidad ligamentosa, rigidez articular y/o defectos óseos.<sup>5</sup> Si la corrección obtenida y el balance de partes blandas permiten una tensión simétrica del implante tanto en flexión como en extensión, se puede utilizar una prótesis primaria estándar.<sup>6</sup> Pero si nos enfrentamos a una laxitud residual asociado a un balance subóptimo, debemos

usar un implante con mayor grado de constricción varo-valgo.<sup>7-9</sup>

La tendencia actual en situaciones complejas es hacia preferir implantes más constreñidos que aseguren la estabilidad,<sup>10</sup> no obstante, estos presentan un costo económico elevado<sup>11</sup> y la evidencia es limitada respecto a sus resultados funcionales y sobrevida a largo plazo.<sup>12</sup> Además, existen ciertas desventajas teóricas asociadas al uso de prótesis constreñidas, como es el potencial aflojamiento mecánico secundario a la transferencia de cargas hacia la interfase ósea que conduce a una falla temprana y/o una fractura periprotésica.<sup>13,14</sup> Así también, el desgaste del inserto de polietileno es otro posible inconveniente.<sup>15</sup>

En consecuencia, la literatura ha cuestionado qué tipo de implante es requerido para corregir de forma predecible y exitosa la deformidad en aquellos casos con deseos mayores a 10° o 20°,<sup>5-7,9,16-18</sup> por lo que nos planteamos revisar nuestra conducta al respecto. Así es que el objetivo del presente estudio es describir los resultados clínicos, funcionales e imagenológicos en una población de pacientes con alteración varo o valgo de al menos 15° en el plano coronal, comparando el uso de prótesis estabilizada posterior versus semiconstreñida.

## Métodos

Se analizó en forma retrospectiva una serie de pacientes con artrosis de rodilla y mayor deformidad angular en varo o valgo sometidos a prótesis total de rodilla en nuestro hospital entre enero de 2014 y diciembre de 2018. Se incluyó a aquellos pacientes con un eje mecánico mayor a 15° de varo o valgo en que se realizó una artroplastía primaria estabilizada posterior (EP) o semiconstreñida (SC). Se consideró como criterios de exclusión: deformidades extraarticulares, un seguimiento menor a un año y un registro incompleto de sus datos clínicos y/o radiológicos. Los pacientes fueron citados telefónicamente a control clínico y radiológico por un evaluador independiente al equipo quirúrgico. Se definió seguimiento como el tiempo transcurrido entre la cirugía índice y la evaluación. Se contó con la autorización del comité de ética del establecimiento.

### Determinación del implante a utilizar

La decisión de utilizar una prótesis EP o SC fue determinada por parámetros radiológicos, clínicos y factores intraoperatorios. Mediante la telerradiografía preoperatoria se planificó para cada caso el nivel de corte requerido para llevar el eje mecánico de la rodilla a neutro. En aquellos casos en que existió un defecto óseo mayor a la estimación del corte en el fémur distal o en la tibia proximal, se consideró preoperatoriamente el uso de una prótesis SC con bloques de aumentación. Entre los factores clínicos se evaluó la edad del paciente, la rigidez articular y la estabilidad de los ligamentos colaterales. Ante insuficiencia de ligamentos colaterales, la decisión de SC también se tomó preoperatoria. En pacientes más jóvenes se intentó siempre usar el menor nivel de constricción, sin embargo, en todos aquellos casos en que no se alcanzó un adecuado balance de flexión y extensión, pese a los cortes óseos planificados y a la cuidadosa liberación de partes blandas, se recurrió a un implante SC en el intraoperatorio. Para ello se realizaron nuevamente los cortes femorales y tibiales según las guías de corte específica, balanceando los tejidos blandos y evaluando la necesidad de usar bloques de aumentación si fuese necesario. Utilizamos un bloque espaciador para evaluar el espacio en extensión y flexión, aplicando de forma manual estrés en varo y valgo en extensión, flexión media y flexión en 90°. Se utilizó una varilla extramedular para evaluar el eje intraoperatorio. En todos los casos de deformidad mayor a 15°, se solicitó tener un set de prótesis de revisión en la sala operatoria como respaldo.

### Rehabilitación

La rehabilitación se inició en todos los casos al día siguiente de la cirugía con apoyo kinesiológico. Se empezó movilización pasiva y activa, así como marcha con carga a tolerancia con 2 bastones. Se decidió alta hospitalaria una vez logrados un adecuado manejo analgésico y capacidad de marcha. Todos los pacientes recibieron profilaxis para trombosis venosa profunda.

### Evaluación radiológica

Se realizó una telerradiografía de extremidades inferiores y se determinó el eje mecánico de la rodilla pre y

postoperatorios para todos los pacientes en estudio. El eje mecánico de la rodilla se definió por el ángulo que conecta el eje mecánico del fémur y de la tibia.<sup>19</sup> El eje fue expresado como una desviación de 180°, definiendo varo, un ángulo de -3° o menos y valgo como un ángulo de +3° o más. Para efectos de la medición postoperatoria, se definió como un eje neutro, un ángulo entre -3° y +3°. En la última radiografía postoperatoria se constató además la presencia de aflojamiento y otras complicaciones visibles como subsidencia o fractura periprotésica.

### Evaluación clínica

A todos los pacientes se les aplicaron los cuestionarios de evaluación funcional del Knee Injury and Osteoarthritis Outcome Score (KOOS) y Western Ontario and McMaster Universities Osteoarthritis Index (WOMAC) en español al final del seguimiento<sup>20,21</sup>. Se evaluó el rango de movilidad articular final de la rodilla activa y pasiva de la rodilla operada, mediante examen físico y uso de goniómetro por un evaluador independiente al equipo quirúrgico. A través de la ficha clínica se registró la estadía hospitalaria de cada paciente y las complicaciones tempranas o tardías que se puedan haber presentado asociadas a la cirugía, tales como: tromboembolismo, hemorragia, infección, luxación, fractura periprotésica y/o reintervención quirúrgica.

### Análisis de datos

Se realizó un análisis estadístico comparativo mediante el programa StatPlus for Mac®. Se realizó un análisis de distribución normal (Shapiro-Wilk) de las variables demográficas y los resultados. Se compararon los datos de la población estudiada utilizando T-test para variables, edad y ejes de deformidad; y Chi-cuadrado para variable género. En el análisis de resultados, se usó estadística no paramétrica (U de Mann-Whitney) para análisis comparativo de WOMAC, KOOS y rango de movilidad articular. Se utilizó correlación de Spearman para análisis de rango de movilidad versus inserto; y Prueba de Kruskal-Wallis para evaluar movilidad según modelo de prótesis. El análisis de ejes y su grado de corrección fue realizado con t-test y se utilizó chi-cuadrado para análisis de resultados de ejes agrupados. Se consideró significativo un valor  $p < 0,05$ .

## Resultados

Se registraron 27 pacientes sometidos a artroplastía primaria estabilizada posterior y 12 pacientes en que se utilizó un implante semiconstreñido. Un paciente con implante SC fue excluido pre-análisis por falta de seguimiento. Los datos demográficos para ambos grupos se resumen en la **Tabla 1**. La estadía hospitalaria fue menor en el grupo SC ( $p = 0,19$ ).

### Resultados clínicos

El puntaje promedio de KOOS al final del seguimiento fue 74,1 para el grupo EP y 85,2 para SC; sin diferencias significativas entre ambos grupos. Al analizar las subescalas de KOOS, se observó que en el ítem dolor el

**Tabla 1** Datos demográficos de ambos grupos

Datos demográficos	PS N = 27	CCK N = 12	Valor p
Edad Promedio (años)	69 (rango 49-82)	69,3 (rango 41-89)	0,82
Género			
Femenino	19 (70,4%)	6 (50%)	
Masculino	8 (29,6%)	6 (50%)	0,22
Ejes pre op			
Varo	16 (59,3%)	8 (66,7%)	0,66
Valgo	1 (40,7%)	4 (33,3%)	
Prótesis	Scorpio® 10 Scorpio® NRG 5 NexGen® 3 Genesis II® 9	Legion CCK® 12	
Seguimiento (meses)	49,1	22	0,41
Estadía Hospitalaria	3,8 días	2,3 días	<b>0,019</b>

**Tabla 2** Resultados comparativos de escala de KOOS

KOOS	PS	CCK	Valor p
SINTOMAS	86.1	94.7	0,05
DOLOR	86.4	94.9	0,02*
AVD	77.1	91.8	0,003*
DEPORTES	42.6	57.5	0,25
CALIDAD DE VIDA	78.4	87.0	0,09

**Tabla 3** Resultados comparativos escala de WOMAC

WOMAC	PS	CCK	Valor p
DOLOR	9.8	5.7	*0,04
RIGIDEZ	6.4	1	*0,03
CAPACIDAD FUNCIONAL	24.9	8.6	*0,00

puntaje fue de 86,4 puntos para el grupo EP y 94,9 puntos para el grupo SC (p = 0,02) y en el ítem actividades de la vida diaria; 77,1 para el grupo EP y 91,8 para SC (p = 0,003). No hubo diferencias en las otras subescalas (► **Tabla 2**). La evaluación de la escala de WOMAC encontró diferencias considerables en favor del grupo SC en todas las subcategorías (► **Tabla 3**).

El rango de movilidad articular (RMA) pasiva fue de 0°-1,6°-108,4° para el grupo EP y 0-1,9°-117° para el grupo SC. El RMA activo fue de 0°-1,9°-101° en el grupo EP y 0°-2,5°-110° en el grupo SC; presentando la flexión activa y pasiva una diferencia estadísticamente significativa entre ambos grupos, a favor de las prótesis SC. No hubo diferencia en cuanto a extensión activa ni pasiva (► **Tabla 4**).

Se analizó el rango de movilidad según el modelo de prótesis utilizado para el grupo PS sin encontrar diferencia estadística para esta variable (► **Gráfico 1**). Se evaluó además en ambos grupos, el rango de flexión y extensión activas

**Tabla 4** Rango de movilidad articular activa y pasiva

ROM	PS	CCK	Valor p
flexión activa	101.0	110.0	0,03*
extensión activa	1.9	2.5	0,93
flexión pasiva	108.4	117.0	0,04*
extensión pasiva	1.6	1.9	0,86

Flexión activa y pasiva fue significativamente mejor en grupo SC.

según tamaño del inserto, sin encontrar correlación estadística (r= 0,12 flexión/r= 0,22 extensión).

**Resultados radiológicos**

La evaluación radiológica preoperatoria mostró que en el grupo EP, los 16 pacientes con genu varo (59,3%) presentaron un eje mecánico promedio de 18° (rango 15° a 28°) y los 11 pacientes con genu valgo (29,6%) un eje promedio de 18,3° (rango 15° a 26°). En el grupo SC, los 8 pacientes con genu varo (66,7%) presentaron un eje mecánico promedio de 22° (rango 15° a 31°) y los 4 pacientes con genu valgo, 17,3° (rango 15° a 31°). No se encontraron diferencias significativas entre los grupos (p=0,68). En la evaluación radiológica postoperatoria el eje mecánico promedio en el grupo EP fue de 5° de varo (rango -13° a 5°) y en el grupo SC de 0,6° de varo (rango -7 a +6°). La corrección promedio fue de 14,9° (rango 3° a 31°) para el grupo EP y 19° (13°-28°) para el grupo SC. (p = 0,08). Al categorizar los ejes postoperatorios en neutro (-3° a 3°), vimos que 9 (33%) pacientes del grupo EP y 7 (58%) del grupo SC se encontraron dentro de ese rango. Esta diferencia no alcanzó un valor estadísticamente significativa (Chi<sup>2</sup> = 0,07). (► **Tabla 5**)

**Implantes utilizados**

En los 12 pacientes del grupo SC se utilizó el implante Legion CCK® Smith & Nephew con vástagos femorales y tibiales,

## RANGO DE FLEXIÓN ACTIVA SEGÚN TIPO DE PRÓTESIS EP

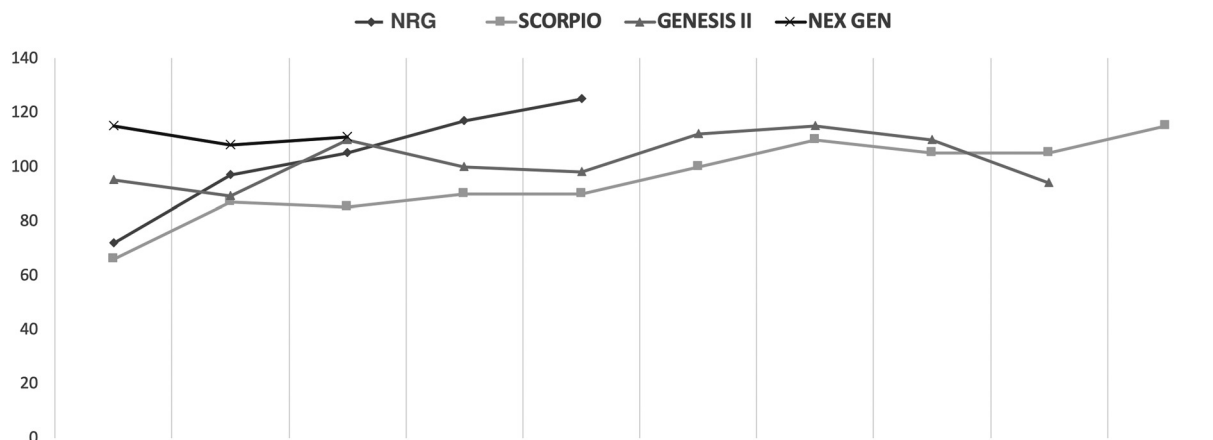


Gráfico 1 Rango de flexión activa según modelo de prótesis estabilizada posterior (EP). No se encontraron diferencias estadísticamente significativas (Kruskal Wallis,  $p = 0,48$ ).

Tabla 5 Resumen de ejes pre y postoperatorios en ambos grupos y grados de corrección

EJE	PS (N = 27)	CCK (N = 12)	valor p
<b>Pre-operatorio</b>			
Varo	18° (15°-28°)	22° (15°-31°)	T-test
valgo	18, 3° (15°-26°)	17, 3° (15°-31°)	0,68
<b>Postoperatorio</b>			
Promedio	Varo 5°	Varo 0,6	
Rango	(varo13° a valgo5°)	(varo7° a valgo 6°)	
Varo	17	4	
Valgo	1	1	
neutro	9	7	Chi2
%neutro	33%	58%	0,07
Corrección	14, 9°	19°	0,09

mediante fijación híbrida (componente articular cementado y vástago no cementado). En 7 pacientes la determinación de usar implante SC se tomó preoperatoriamente: 6 por déficit óseo que requirieron el uso de un bloque de aumentación tibial y 1 por inestabilidad del complejo medial. Adicionalmente, se usaron bloques de aumentación femoral en 4 pacientes.

### Complicaciones

No se reportaron complicaciones tromboembólicas, hemorrágicas, ni infecciosas en los pacientes evaluados. Tampoco se reportaron fracturas periprotésicas. 1 paciente del grupo EP requirió una movilización bajo anestesia a los 3 meses desde la cirugía índice y otro paciente del mismo grupo presentó una luxación traumática. Esta se debió a trauma por deambulación precoz no autorizada con bloqueo femoral, que comprometió el ligamento medial y pudo ser manejada satisfactoriamente con tratamiento conservador. No se reportaron reintervenciones ni cirugía de revisión en ninguno de los grupos hasta el final del seguimiento. Tampoco se encontró aflojamiento en el estudio radiográfico.

### Discusión

El principal hallazgo de este estudio es el hecho de que las prótesis semiconstreñidas muestran resultados comparables a las prótesis con estabilización posterior, mostrando incluso una tendencia a mejores puntajes funcionales.

La literatura no es homogénea en definir un umbral de grados de desviación coronal para prótesis complejas y el uso de mayor constricción.<sup>10</sup> Es por ello que nos hemos basado en autores como Long y Scuderi,<sup>5</sup> quienes en su capítulo de deformidades en varo y valgo para artroplastía compleja hacen referencia a que deseos mayores a 15 grados requerirán mayor desafío en la planificación. En el estudio, no encontramos diferencias en el grupo etáreo de los pacientes que recibieron cada uno de los implantes, sin embargo, creemos que el uso de prótesis EP es nuestra primera opción en pacientes más jóvenes, en que la preservación del stock óseo es una consideración importante ante una futura revisión. Por otra parte, en pacientes mayores, la opción de un implante SC que garantice estabilidad, nos parece que podría ofrecer un resultado seguro en movilidad y función.

La planificación preoperatoria es siempre esencial para definir si es posible utilizar un implante primario estándar. Koninckx et al<sup>22</sup> mostró que es posible manejar deformidades severas sin necesidad de usar un implante constreñido, mediante una mínima resección ósea y una balanceada liberación de partes blandas. En un genu valgo, se debe considerar una posible hipoplasia del cóndilo femoral lateral, por lo que la planificación del corte debe ser realizado en la telerradiografía de extremidades inferiores y se debe medir la diferencia entre el eje mecánico del fémur y el eje anatómico, para definir la graduación de la guía de corte distal a utilizar. Comúnmente se piensa que este valor es entre 5° y 7°, pero su verificación nos permite mayor precisión en la resección y definir preoperatoriamente los casos que puedan requerir de un bloque de aumentación.<sup>23,24</sup> La resección tibial en el genu valgo deberá considerar una eventual deformidad extraarticular a nivel diafisario, lo que obligará a centrar la guía tibial levemente medial al centro de la meseta.<sup>25</sup> En la deformidad en varo, se debe considerar que el centro proximal de la guía de corte generalmente se enfrenta a la espina lateral para que coincida con el eje anatómico tibial.<sup>26</sup> En este punto creemos que es de utilidad el uso de guía de corte intramedular que utilizamos de rutina; y siguiendo estas consideraciones técnicas se pueden manejar exitosamente deformidades más severas con un implante EP. La planificación nos permitió además definir qué pacientes presentaban un déficit óseo que requerirían bloque de aumentación. En los 6 casos del grupo SC en que se utilizó este bloque en el platillo tibial, el implante a utilizar se definió en forma preoperatoria.

Existen casos en que se requiere un mayor grado de constricción debido a la insuficiencia ligamentosa preexistente. Esto es particularmente importante en la deformidad en valgo, en que existe una mayor laxitud residual del ligamento colateral medial que puede dificultar excesivamente un óptimo balance durante la cirugía.<sup>7</sup> A su vez, este tipo de deformidad se puede asociar a hiperextensión, por lo cual el uso de un implante de mayor constricción es especialmente útil en estos casos.<sup>3</sup> En nuestra serie, de los 6 pacientes con genu valgo que requirieron un implante SC, 1 paciente presentaba una secuela de poliomielititis con genu valgo e insuficiencia severa del ligamento colateral medial, en cuyo caso la determinación del implante a utilizar se definió preoperatoriamente.

Las rodillas con deformidades severas también pueden asociarse a una importante rigidez que requerirá de una liberación más agresiva y, por lo tanto, mayor cuidado para lograr la simetría. En general, en las rodillas con genu varo, la contractura de las estructuras mediales se asocia a una contractura en flexión. Se requerirá la resección de los osteofitos y la liberación de los tendones de los pes anserina superficiales al ligamento colateral medial, para obtener una mejor simetría. El uso de técnicas como el "pie-crusting" al ligamento medial también puede ser de ayuda.<sup>27</sup> La rigidez y deformidad también pueden asociarse con secuelas postraumáticas, por lo que la presencia de cicatrices nos puede orientar respecto de la insuficiencia de ciertas estructuras que nos obliguen al uso de un implante SC.<sup>28</sup>

Cómo ya hemos mencionado, al comparar los resultados funcionales entre ambos grupos hubo diferencias significativas para las escalas de WOMAC y los ítems dolor y AVD de la escala de KOOS, en favor del grupo SC. No podemos diferenciar si la menor estadía hospitalaria del grupo SC se debió a menor dolor en el postoperatorio inmediato (menos intervención de partes blandas) o cambios en la analgesia multimodal.

En cuanto al rango de movilidad evaluado en el postoperatorio, no observamos diferencias en cuánto a la extensión, pero sí observamos rangos de flexión significativamente mayores en el grupo SC versus el grupo EP. Se ha descrito que el rango de movilidad preoperatorio es un factor determinante de la movilidad postoperatoria,<sup>29</sup> sin embargo, podemos considerar una limitación a nuestro análisis el hecho de no contar con el registro rango articular preoperatorio. Por otra parte, nuestra serie SC presentó resultados similares a otros estudios que han descrito rangos de movilidad promedio de 113° y 117° para prótesis constreñidas.<sup>28,30</sup> Ellos plantean que obtuvieron buenos rangos de movilidad independiente de la rigidez preoperatoria, por lo que una adecuada estabilidad del inserto y rehabilitación son clave. Creemos que otro punto a considerar en cuánto a movilidad articular, es el hecho de que una mayor liberación puede dejar un espacio o gap mayor de flexión y extensión, que requerirá el uso de un inserto de polietileno de mayor grosor, en caso de utilizar un implante EP. Lanting et al,<sup>31</sup> describió que si el polietileno aumenta 1 mm de espesor tendría un impacto significativo en la posibilidad de lograr extensión completa, pero no así en la flexión. Sin embargo, en nuestro estudio no encontramos una relación entre el tamaño del inserto de polietileno y el rango de movilidad.

En nuestra serie no encontramos casos de revisión para ninguno de los 2 tipos de implante. Existen estudios que han reportado una tasa de revisión dos veces mayor (por aflojamiento aséptico, infección o fractura periprotésica) para las prótesis constreñidas vs. no- constreñidas.<sup>12</sup> Al respecto, debemos considerar que el seguimiento promedio en nuestro grupo de SC fue de solo 22,8 meses. Además, en nuestra serie el uso de vástagos femorales y tibiales fue necesario en todos los casos del grupo SC. Si bien sabemos que estos aumentan el costo y pueden dificultar una futura revisión, existe cierta controversia con respecto al uso de vástagos femorales. Se ha descrito que el uso de un implante sin vástago en el fémur no aumentaría el riesgo de aflojamiento,<sup>8,32</sup> sin embargo, esta técnica requiere de un adecuado stock y calidad ósea, requisito no presente en todos nuestros pacientes.

Las principales limitaciones de nuestro estudio son el seguimiento corto, el bajo N, y el no contar con el rango de movilidad preoperatorio. También podríamos considerar una limitación el tener diferentes modelos de prótesis EP. El bajo N no permite realizar un subanálisis, pero al menos en rango de movilidad no se encontraron diferencias entre un modelo y otro. De todas formas, destacamos la importancia de documentar los resultados de implantes con distinto nivel de constricción en este tipo de deformidades.

## Conclusión

En pacientes portadores de artrosis de rodilla con deformidades coronales > 15°, una adecuada selección del paciente y una planificación pre e intraoperatoria acuciosa, permiten el manejo tanto con prótesis EP y SC como opciones válidas, con resultados clínicos, radiológicos y funcionales similares, pero con una significativa mayor flexión y WOMAC para el grupo de prótesis SC, a los casi 2 años de seguimiento.

### Conflicto de Interés

Los autores declaran no tener conflicto de interés respecto a esta publicación.

## Referencias

- Donaldson WF III, Sculco TP, Insall JN, Ranawat CS. Total condylar III knee prosthesis. Long-term follow-up study. *Clin Orthop Relat Res* 1988;(226):21–28
- Barahona M, Barrientos C, Escobar F Sr, et al. Trends in Knee and Hip Arthroplasty in Chile Between 2004 and 2019. *Cureus* 2020; 12(12):e12185. Doi: 10.7759/cureus.12185
- Sculco TP. The role of constraint in total knee arthroplasty. *J Arthroplasty* 2006;21(4, Suppl 1):54–56
- Fehring TK, Odum S, Griffin WL, Mason JB, Nadaud M. Early failures in total knee arthroplasty. *Clin Orthop Relat Res* 2001; (392):315–318
- Long W, Scuderi G. Varus and Valgus Deformities. En: Pagnano M, Hanssen A. *Master Technique in Orthopedic Surgery: Knee Arthroplasty*. Cuarta Edición. Philadelphia: Wolters Kluwer; 2019:304–337
- De Muylder J, Victor J, Cornu O, Kaminski L, Thienpont E. Total knee arthroplasty in patients with substantial deformities using primary knee components. *Knee Surg Sports Traumatol Arthrosc* 2015;23(12):3653–3659
- Easley ME, Insall JN, Scuderi GR, Bullek DD. Primary constrained condylar knee arthroplasty for the arthritic valgus knee. *Clin Orthop Relat Res* 2000;(380):58–64
- Anderson JA, Baldini A, MacDonald JH, Pellicci PM, Sculco TP. Primary constrained condylar knee arthroplasty without stem extensions for the valgus knee. *Clin Orthop Relat Res* 2006;442(442):199–203
- Cholewinski P, Putman S, Vasseur L, et al. Long-term outcomes of primary constrained condylar knee arthroplasty. *Orthop Traumatol Surg Res* 2015;101(04):449–454
- Mancino F, Falez F, Mocini F, Sculco PK, Maccauro G, De Martino I. Is varus-valgus constraint a reliable option in complex primary total knee arthroplasty? A systematic review. *J Orthop* 2021;24:201–211
- Cinotti G, Perfetti F, Petitti P, Giannicola G. Primary complex total knee arthroplasty with severe varus deformity and large bone defects: mid-term results of a consecutive series treated with primary implants. *Eur J Orthop Surg Traumatol* 2022;32(06):1045–1053
- Martin JR, Beahrs TR, Stuhlman CR, Trousdale RT. Complex Primary Total Knee Arthroplasty: Long-Term Outcomes. *J Bone Joint Surg Am* 2016;98(17):1459–1470
- Morgan H, Battista V, Leopold SS. Constraint in primary total knee arthroplasty. *J Am Acad Orthop Surg* 2005;13(08):515–524
- Park CH, Bae JK, Song SJ. Factors affecting the choice of constrained prostheses when performing revision total knee arthroplasty. *Int Orthop* 2019;43(08):1831–1840
- Pang HN, Bin Abd Razak HR, Jamieson P, Teeter MG, Naudie DDR, MacDonald SJ. Factors Affecting Wear of Constrained Polyethylene Tibial Inserts in Total Knee Arthroplasty. *J Arthroplasty* 2016;31(06):1340–1345
- Mullaji AB, Padmanabhan V, Jindal G. Total knee arthroplasty for profound varus deformity: technique and radiological results in 173 knees with varus of more than 20 degrees. *J Arthroplasty* 2005;20(05):550–561
- Laskin RS. The Insall Award. Total knee replacement with posterior cruciate ligament retention in patients with a fixed varus deformity. *Clin Orthop Relat Res* 1996;(331):29–34
- Pang HN, Yeo SJ, Chong HC, Chin PL, Chia SL, Lo NN. Joint line changes and outcomes in constrained versus unconstrained total knee arthroplasty for the type II valgus knee. *Knee Surg Sports Traumatol Arthrosc* 2013;21(10):2363–2369. Doi: 10.1007/s00167-013-2390-6
- Bellemans J, Colyn W, Vandenuecker H, Victor J. The Chitranjan Ranawat award: is neutral mechanical alignment normal for all patients? The concept of constitutional varus. *Clin Orthop Relat Res* 2012;470(01):45–53
- Lizaur-Utilla A, Miralles-Muñoz FA, Gonzalez-Parreño S, López-Prats FA. Validation of the Spanish Version of the Knee Injury and Osteoarthritis Outcome Score (KOOS) for Elderly Patients With Total Knee Replacement. *J Orthop Res* 2019;37(10):2157–2162
- Gómez-Valero S, García-Pérez F, Flórez-García MT, Miangolarra-Page JC. A systematic review of self-administered questionnaires for the functional assessment of patients with knee disabilities adapted into Spanish. *Rev Esp Cir Ortop Traumatol* 2017;61(02):96–103
- Koninckx A, Schwab PE, Deltour A, Thienpont E. The minimally invasive far medial subvastus approach for total knee arthroplasty in valgus knees. *Knee Surg Sports Traumatol Arthrosc* 2014;22(08):1765–1770
- Mullaji AB, Shetty GM, Kanna R, Vadapalli RC. The influence of preoperative deformity on valgus correction angle: an analysis of 503 total knee arthroplasties. *J Arthroplasty* 2013;28(01):20–27
- Shi X, Li H, Zhou Z, et al. Individual valgus correction angle improves accuracy of postoperative limb alignment restoration after total knee arthroplasty. *Knee Surg Sports Traumatol Arthrosc* 2017;25(01):277–283
- Alghamdi A, Rahmé M, Lavigne M, Massé V, Vendittoli PA. Tibia valga morphology in osteoarthritic knees: importance of preoperative full limb radiographs in total knee arthroplasty. *J Arthroplasty* 2014;29(08):1671–1676
- Palanisami D, Jagdishbhai CP, Manohar M, Ramesh P, Natesan R, Shanmuganathan R. Improving the accuracy of tibial component placement during total knee replacement in varus knees with tibial bowing: A prospective randomised controlled study. *Knee* 2019;26(05):1088–1095
- Bellemans J, Vandenuecker H, Van Lauwe J, Victor J. A new surgical technique for medial collateral ligament balancing: multiple needle puncturing. *J Arthroplasty* 2010;25(07):1151–1156
- Rai S, Liu X, Feng X, et al. Primary total knee arthroplasty using constrained condylar knee design for severe deformity and stiffness of knee secondary to post-traumatic arthritis. *J Orthop Surg Res* 2018;13(01):67
- Maynard LM, Sauber TJ, Kostopoulos VK, Lavigne GS, Sewecke JJ, Sotereanos NG. Survival of primary condylar-constrained total knee arthroplasty at a minimum of 7 years. *J Arthroplasty* 2014; 29(06):1197–1201
- Lachiewicz PF, Soileau ES. Ten-year survival and clinical results of constrained components in primary total knee arthroplasty. *J Arthroplasty* 2006;21(06):803–808
- Lanting BA, Snider MG, Chess DG. Effect of polyethylene component thickness on range of motion and stability in primary total knee arthroplasty. *Orthopedics* 2012;35(02):e170–e174
- Nam D, Umunna BP, Cross MB, Reinhardt KR, Duggal S, Cornell CN. Clinical results and failure mechanisms of a nonmodular constrained knee without stem extensions. *HSS J* 2012;8(02):96–102