



Tratamiento de la contractura en flexión de rodilla en parálisis cerebral

Treatment for Knee Flexion Contracture in Cerebral Palsy

Gino Martínez¹  Javier Segovia² Martín Cariola¹

¹Clínica Universidad de los Andes, Las Condes, Santiago, Chile

²Instituto Teletón, Santiago, Chile

Address for correspondence Gino Martínez, MD, Clínica Universidad de Los Andes, Avenida Plaza 2501, Las Condes, Santiago, Chile (e-mail: ginomartinez@gmail.com).

Rev Chil Ortop Traumatol 2024;65(1):e40–e46.

Resumen

La extensión completa de la rodilla es esencial para la marcha. Los pacientes con parálisis cerebral infantil con frecuencia pueden tener déficit de extensión de distinta magnitud, lo que compromete la marcha e incluso la bipedestación. El tratamiento de la contractura en flexión de rodilla parte por tratar la espasticidad de los músculos comprometidos y con fisioterapia. Cuando el flexo es estructurado, el tratamiento es quirúrgico mediante distintas técnicas, dependiendo de la magnitud de la contractura y de la edad del paciente. Las técnicas sobre partes blandas incluyen alargamientos funcionales de isquiotibiales y transferencias musculares. Cuando la contractura es capsular, es preferible realizar cirugía ósea, la cual extiende el fémur proximal, ya sea en forma progresiva, mediante fisiodesis anterior en pacientes pediátricos, o en forma aguda, mediante osteotomía extensora del fémur distal. Con frecuencia existe una patela alta, la cual hay que corregir en el mismo acto quirúrgico para mantener la eficiencia del aparato extensor.

Palabras clave

- ▶ parálisis cerebral
- ▶ rodilla
- ▶ contractura
- ▶ marcha
- ▶ diplejía
- ▶ isquiotibiales
- ▶ patela alta

Abstract

Full knee extension is essential for gait. Patients with cerebral palsy frequently have extension deficits of different magnitudes, which compromise walking and even standing up. The treatment of knee flexion contracture begins by addressing the spasticity of the involved muscles and includes physical therapy. For structured extension deficits, the treatment is surgical, using different techniques depending on the magnitude of the contracture and the patient's age. Soft tissue techniques include functional hamstring lengthening and muscle transfers. For capsular contracture, bone surgery is preferable and extends the proximal femur either progressively, through anterior physiodesis in pediatric patients, or acutely, by extensor distal femoral osteotomy. A high patella is common and requires correction during the same surgical procedure to maintain the efficiency of the extensor apparatus.

Keywords

- ▶ cerebral palsy
- ▶ knee
- ▶ contracture
- ▶ gait
- ▶ diplegia
- ▶ hamstrings
- ▶ high patella

recibido

14 de noviembre de 2023

aceptado

01 de abril de 2024

DOI <https://doi.org/10.1055/s-0044-1786541>.

ISSN 0716-4548.

© 2024. Sociedad Chilena de Ortopedia y Traumatología. All rights reserved.

This is an open access article published by Thieme under the terms of the Creative Commons Attribution-NonDerivative-NonCommercial-License, permitting copying and reproduction so long as the original work is given appropriate credit. Contents may not be used for commercial purposes, or adapted, remixed, transformed or built upon. (<https://creativecommons.org/licenses/by-nc-nd/4.0/>)

Thieme Revinter Publicações Ltda., Rua do Matoso 170, Rio de Janeiro, RJ, CEP 20270-135, Brazil

Introducción

La extensión de la rodilla durante la marcha es muy importante, tanto en la fase de contacto inicial como en el apoyo medio monopodal, momento en que se logra una extensión pasiva, producto del segundo *rocker* del tobillo, y se bloquea en extensión, lo cual conserva la energía y mantiene la estabilidad de la extremidad para soportar todo el peso corporal.^{1,2} Es muy importante que la fuerza de reacción de suelo en esta etapa pase por delante de la rodilla para así lograr este efecto extensor pasivo, así como la adecuada acción del sóleo para bloquear la traslación anterior de la tibia y permitir la extensión de la rodilla. Si el vector de fuerza de reacción de suelo pasa por atrás de la rodilla, esta tiende a flectarse aún más en carga monopodal, generando una mayor flexión y, como consecuencia, una cocontracción del aparato extensor permanente, lo que provoca estrés sobre la patela y elongación del tendón patelar, con patela alta secundaria e insuficiencia del aparato extensor (►Figura 1).^{1,2}

El flexo de rodilla en parálisis cerebral puede originarse primariamente por la espasticidad muscular, especialmente el grupo de los isquiotibiales. Secundariamente, los músculos se acortan y se producen retracciones capsulares que llevan a un flexo estructurado de la rodilla. De forma terciaria, puede haber flexo de rodilla como compensación a otras deformidades de las extremidades inferiores, como pie equino, discrepancia de longitud de extremidades o flexo de caderas, lo que es frecuente en estos pacientes.³⁻⁸

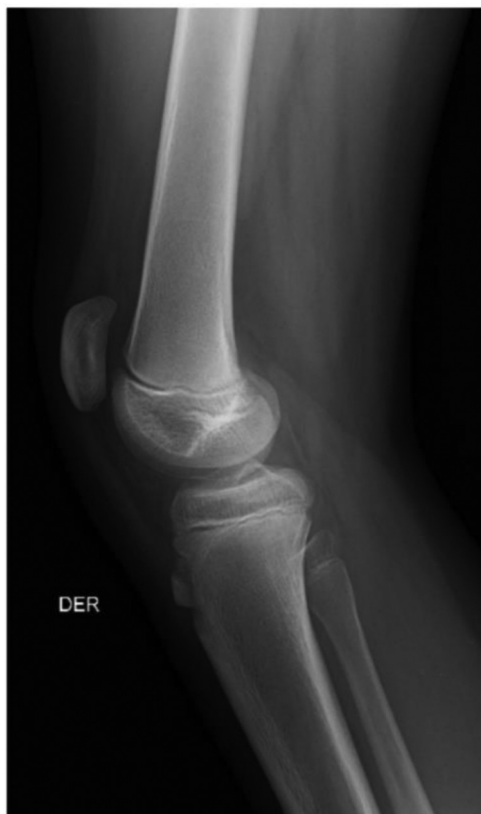

Fig. 1 Radiografía lateral de rodilla de un paciente con patela alta.

En la evaluación clínica, es muy importante constatar el grado de espasticidad del paciente según la escala de Ashworth. El ángulo poplíteo nos va a determinar el largo clínico de los isquiotibiales, siendo este normalmente menor a 40°; es importante también medirlo con la pelvis nivelada flectando la cadera contralateral, para evitar el efecto de la inclinación anterior pelviana sobre los isquiotibiales (ángulo poplíteo bilateral) (►Figura 2). El déficit de extensión de rodilla se determina en decúbito supino, siendo normal una extensión de 0° a 5° de hiperextensión. Es muy importante también determinar la suficiencia del aparato extensor, mediante el *extensor lag*, o la diferencia en grados entre las extensiones activa y pasiva del paciente (►Figura 3). No se debe olvidarse de chequear la influencia de otras articulaciones sobre la rodilla, especialmente si hay flexo de cadera estructurado o equino del tobillo.⁹

Si disponemos de análisis de la marcha, podemos ver en el perfil cinemático una rodilla en flexión permanente, así como el largo de isquiotibiales, para definir si es necesario alargarlos; y la cinemática de las articulaciones adyacentes, sobre todo en pelvis y posición de tobillo (►Figura 4).^{9,10}

En cuanto a clasificación, nos referiremos al flexo de rodilla en diplejía, que es el que provoca más problemas, y a la clasificación de la evolución de la marcha dipléjica de Roda (►Figura 5). Un *jump knee* en que se producen momentos de extensión completa y flexión es resultado de la espasticidad, que hay que tratar. Sin embargo, en etapas más avanzadas, hay un flexo más estructurado que hay que tratar en forma dirigida.²

Tratamiento

Cuando el flexo es por alteraciones primarias, hay que tratar la espasticidad ya sea de forma farmacológica, con toxina botulínica en los isquiotibiales, o con rizotomía dorsal selectiva. La fisioterapia y el tratamiento ortopédico contribuyen a alinear la extremidad y mantener la rodilla extendida. Las alteraciones secundarias, que son los acortamientos musculares y las deformidades estructuradas, se tratan con distintas técnicas quirúrgicas: alargamiento o transferencia de isquiotibiales, osteotomía extensora de fémur distal y fisiodesis anterior de fémur distal. Las alteraciones terciarias se solucionan corrigiendo la alteración de la articulación adyacente, como manejo del equino, del flexo de cadera y de la dismetría de extremidades.¹¹

En cuanto al tratamiento quirúrgico, dirigido especialmente a la alteración secundaria (retracciones musculares y capsulares), hay que considerar siempre primero tratar la espasticidad, corrección de segmentos adyacentes y deformidades esqueléticas asociadas, lo que muchas veces va en contexto de una cirugía multinivel. No se debe sobrecorregir, ya que las sobrecorrecciones, en rodilla principalmente, son muy difíciles de recuperar; por lo tanto, se aplica el concepto de "dosis quirúrgica", y hay que considerar la madurez esquelética y el grado de funcionalidad del paciente.

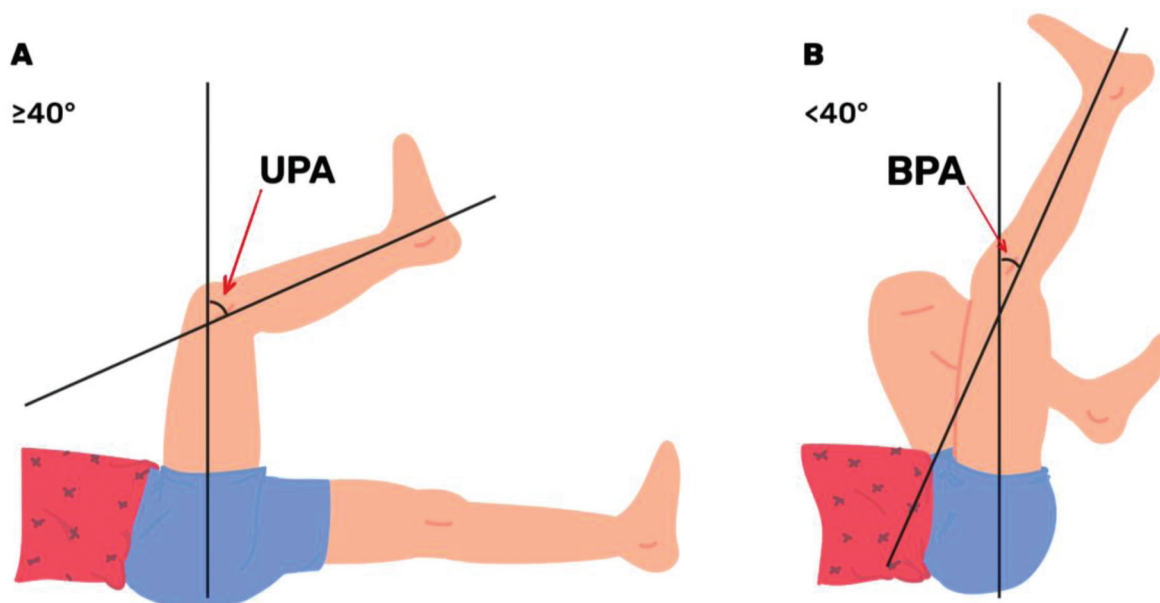


Fig. 2 Evaluación de la relación entre los isquiotibiales y la inclinación pélvica. Se basa en la diferencia entre el ángulo poplíteo unilateral (APU) y el ángulo poplíteo bilateral (APB). (A) Ángulo poplíteo unilateral: cadera examinada flectada a 90° y la contralateral extendida. Se registran los grados faltantes para la extensión completa de la rodilla examinada. Este ángulo representa el acortamiento funcional de los isquiotibiales, afectados por la inclinación pelviana anterior. (B) Ángulo poplíteo bilateral: la cadera contralateral se flexiona hasta que las espinas ilíacas anterosuperior y posterosuperior queden alineadas verticalmente (se corrige anteversión pelviana y lordosis lumbar). Se registran los grados faltantes para la extensión completa de la rodilla examinada. Este ángulo representa el acortamiento REAL de los isquiotibiales.

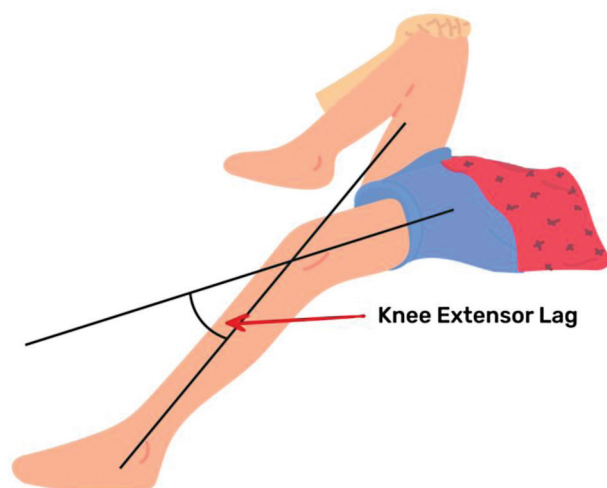


Fig. 3 Extensor lag: evalúa la insuficiencia del aparato extensor de la rodilla. En decúbito supino con el pie contralateral apoyado en la camilla, se solicita al paciente extender al máximo la rodilla examinada y se registran los grados de déficit de extensión. Luego, el examinador extiende pasivamente la rodilla y se registran los grados de déficit de extensión pasiva. La diferencia de grados entre la extensión activa y pasiva es el extensor lag.

Cirugía en Isquiotibiales

En general, la cirugía aislada de los isquiotibiales está indicada en un flexo estructurado leve a moderado de 5° a 20° , con un ángulo poplíteo mayor a 60° , lo que quiere decir que hay un acortamiento real de los isquiotibiales, que puede ser demostrado por el laboratorio de marcha. Un concepto importante es que, si hay una inclinación pelviana anterior,

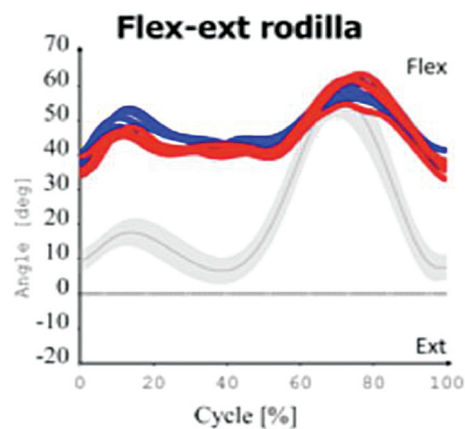


Fig. 4 Estudio de laboratorio de marcha y movimiento en que se registra la cinemática de la rodilla durante el ciclo de marcha en un paciente con flexo estructurado de rodilla bilateral. La línea gris corresponde al movimiento angular normal de una rodilla.

no se recomienda alargar los isquiotibiales, ya que eso genera una mayor inclinación anterior (debido a que los isquiotibiales son fundamentalmente extensores de la cadera y retroversores de la pelvis) (–Figura 6). Si hay una sobrecorrección, se puede generar un *recurvatum* de rodilla, que es muy difícil de tratar.

Cuando alargamos los isquiotibiales, en general se prefiere alargar los mediales a través de fasciotomías musculares para preservar la fuerza muscular. Nunca se debe hacer tenotomías a este nivel; esto está indicado en flexos leves de 5° a 10° , en pacientes muy funcionales con grados entre 1 y 3 en el sistema de clasificación de la función motora gruesa (*gross motor*

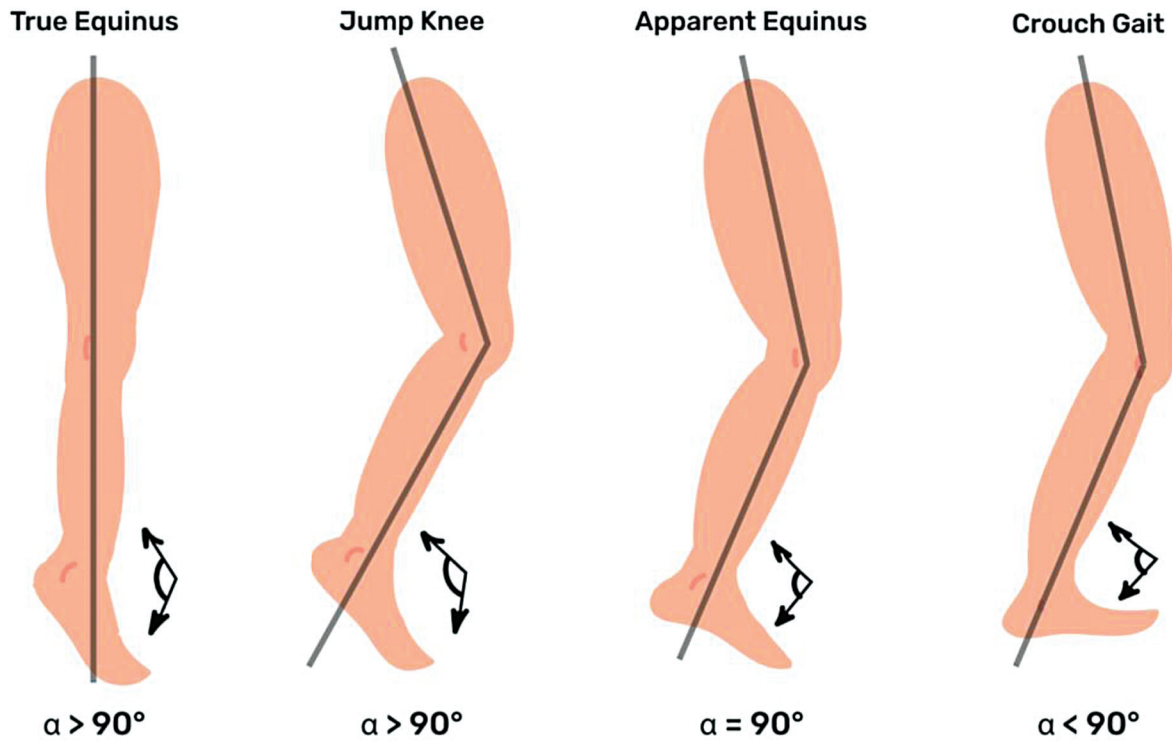


Fig. 5 Representación esquemática de la evolución de la marcha en el plano sagital en pacientes dipléjicos según Roda.

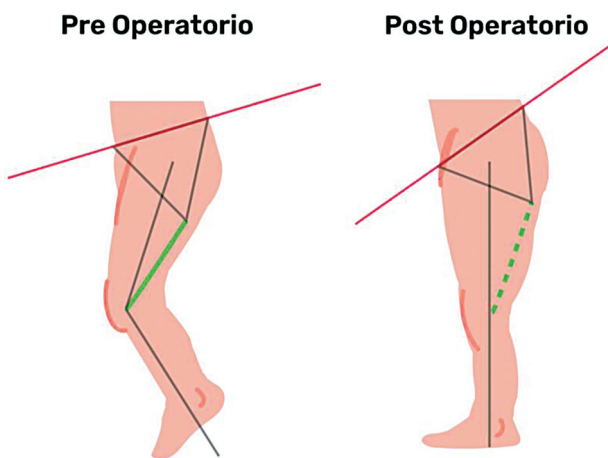


Fig. 6 Representación del incremento de la inclinación pelviana anterior al alargar los isquiotibiales (en verde).

function classification system, (GMFSC, en inglés). Se debe evitar sobrealargar para evitar una inclinación pelviana anterior o *recurvatum* de rodilla. Hoy ya no se hace alargamiento de región lateral de rodilla en pacientes funcionales por el riesgo de sobrecorrección.¹¹⁻¹³

Transferencia del semitendinoso al aductor magno es una técnica usada para transformar este músculo, que es biarticular, en monoarticular, con la cual se le resta su función flexora de la rodilla, manteniendo su función extensora de la cadera y pelvis (►Figura 7). Sin embargo, su rol en prevenir la inclinación pelviana anterior no está muy claro. Está indicada en flexos entre 10° y 20°, en pacientes con un poco más de compromiso funcional

(GMFCS 3 a 4), o pacientes más funcionales, quienes tienen un flexo más severo precoz. Este procedimiento puede ir agregado a otros, como la fisiodesis anterior de rodilla en pacientes pequeños o prepúberes.¹¹

Osteotomía Extensora del Fémur Distal

La osteotomía extensora del fémur distal es el *gold estándar* para el tratamiento definitivo del flexo estructurado de la rodilla en pacientes con flexo entre 10° y 40°, cercanos a la madurez esquelética (con menos de 2 años de crecimiento remanente) (►Figura 8). Alargar los isquiotibiales después de la osteotomía generalmente no es necesario, ya que, al realizar la osteotomía extensora, los isquiotibiales se tensan, preservando su función extensora de cadera, por lo que al alargarlos puede producir una sobrecorrección o inclinación pelviana anterior.^{14,15}

Es muy importante considerar el descenso patelar, que va casi siempre acompañando a la osteotomía extensora, por la insuficiencia del aparato extensor y la patela alta que presentan los pacientes.¹⁵⁻¹⁸

En pacientes con flexos más severos (> 40°), además de la osteotomía extensora, se pueden realizar acortamientos del fémur para poder generar una bipedestación o una marcha precaria, con alargamientos de isquiotibiales optativos complementarios y descenso patelar de regla.^{3,19}

Fisiodesis Anterior de Fémur Distal

La fisiodesis anterior de fémur distal es un procedimiento que se ha hecho muy popular en pacientes con esqueleto

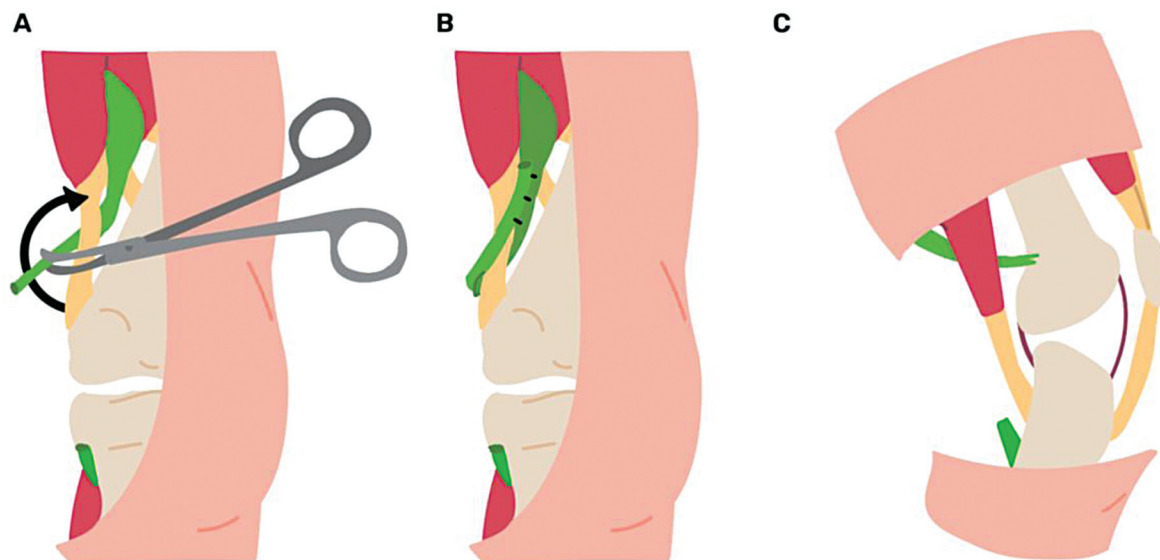


Fig. 7 Transferencia del semitendinoso al tendón del aductor magno. (A) Liberación distal del semitendinoso. (B) Sutura del semitendinoso al tendón del aductor magno pasando a través de él. (C) Esquema en el plano sagital de la transferencia. El semitendinoso pasa de ser un flexor de rodilla a extensor puro de la cadera.

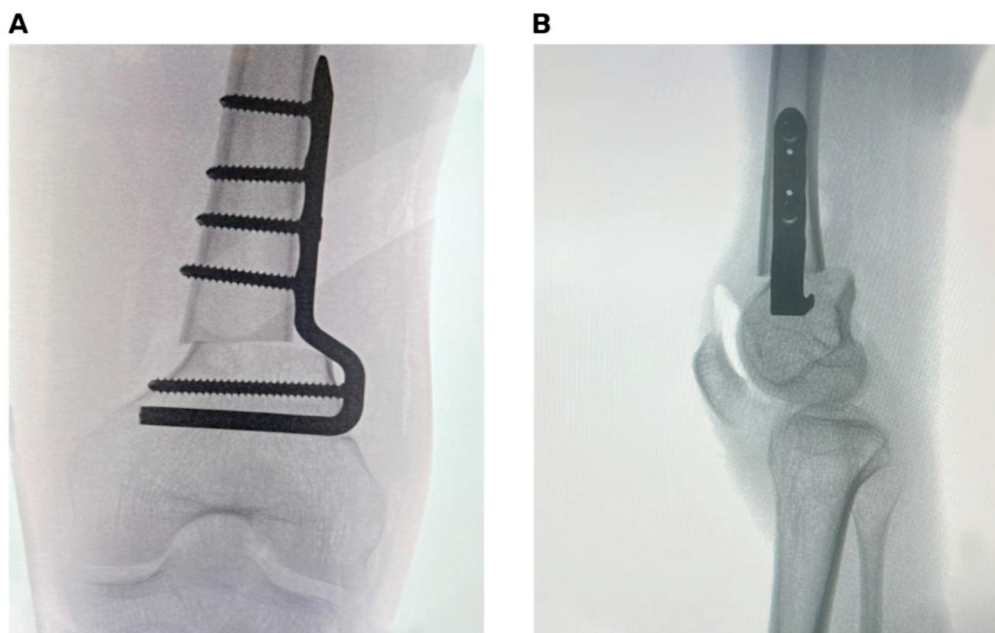


Fig. 8 Osteotomía extensora de fémur distal con placa-hoja de ángulo fijo. (A) Radiografía anteroposterior intraoperatoria. (B) Radiografía lateral intraoperatoria en que se aprecia la extensión del fémur distal más el descenso patelar respectivo.

inmaduro, obviamente (> 2 años de crecimiento remanente), con el cual se genera una extensión progresiva de la rodilla a nivel de la fisis distal del fémur. Está indicada en flexo entre 10° y 30°, al cual se le puede agregar un alargamiento de los isquiotibiales o transferencia en forma complementaria. Entre las distintas técnicas, los tornillos han demostrado ventajas sobre las técnicas de placa en ocho o de banda de tensión anterior, ya que presentan mucho menos complicaciones localmente, con menos dolor y rigidez posoperatoria, lo cual permite una movilización precoz con tasas similares de corrección, por lo que es la técnica

recomendada actualmente para flexo de rodilla en pacientes con esqueleto inmaduro (►Figura 9).²⁰⁻²³

Consideraciones Finales

El flexo de rodilla es una alteración frecuente en pacientes con parálisis cerebral infantil. Hay que considerar siempre tratar la espasticidad primero, y hay que tener en cuenta también la corrección de segmentos adyacentes comprometidos (cadera, pie y tobillo). Se debe considerar alargamiento de los isquiotibiales (con o sin transferencia) en

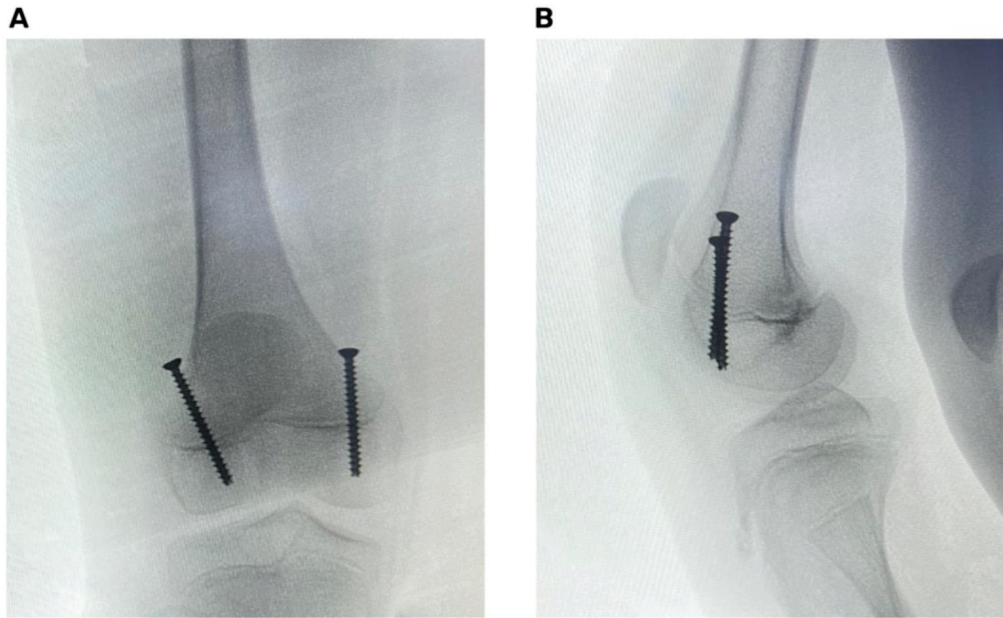


Fig. 9 Hemiepifisiodesis anterior de fémur distal con dos tornillos canulados percutáneos. (A) Radiografía anteroposterior intraoperatoria. (B) Radiografía lateral intraoperatoria.

pacientes con flexo leve a moderado, sin inclinación pelviana anterior.

La osteotomía extensora de fémur distal es el *gold estándar* para corregir el flexo de manera definitiva en pacientes cercanos a madurez esquelética, agregando casi siempre descenso patelar. La fisiodesis anterior de fémur distal está indicada en pacientes prepúberes con flexo leve a moderado, casi siempre acompañada de procedimiento de partes blandas. Se debe evitar sobre corregir, y hay que considerar la capacidad funcional previa de cada paciente.

Referencias

- Sutherland DH, Davids JR. Common gait abnormalities of the knee in cerebral palsy. *Clin Orthop Relat Res* 1993;(288):139-147
- Rodda JM, Graham HK, Carson L, Galea MP, Wolfe R. Sagittal gait patterns in spastic diplegia. *J Bone Joint Surg Br* 2004;86(02):251-258
- Ganjwala D, Shah H. Management of the knee problems in spastic cerebral palsy. *Indian J Orthop* 2019;53(01):53-62
- Arnold AS, Anderson FC, Pandey MG, Delp SL. Muscular contributions to hip and knee extension during the single limb stance phase of normal gait: a framework for investigating the causes of crouch gait. *J Biomech* 2005;38(11):2181-2189
- Ounpuu S, Gage JR, Davis RB. Three-dimensional lower extremity joint kinetics in normal pediatric gait. *J Pediatr Orthop* 1991;11(03):341-349
- Kirtley C. Support and forward progression. In: *Clinical gait analysis: theory and practice*. London: Churchill Livingstone; 2006:237-254
- Horstmann HM, Bleck EE. Knee. In: *Orthopaedic management in cerebral palsy*. 2nd ed. London: Mac Keith Press; 2007:303-343
- Trost J. Physical assessment and observational gait analysis. In: Gage JR, editor. *The treatment of gait problems in cerebral palsy*. London: Mac Keith Press; 2004:71-89
- Temelli Y, Akalan NE. [Treatment approaches to flexion contractures of the knee]. *Acta Orthop Traumatol Turc* 2009;43(02):113-120
- Gage JR. Treatment principles for crouch gait. In: Gage JR, editor. *The treatment of gait problems in cerebral palsy*. London: Mac Keith Press; 2004:382-397
- Young JL, Rodda J, Selber P, Rutz E, Graham HK. Management of the knee in spastic diplegia: what is the dose? *Orthop Clin North Am* 2010;41(04):561-577
- Sung KH, Chung CY, Lee KM, et al. Long term outcome of single event multilevel surgery in spastic diplegia with flexed knee gait. *Gait Posture* 2013;37(04):536-541
- De Mattos C, Patrick Do K, Pierce R, Feng J, Aiona M, Sussman M. Comparison of hamstring transfer with hamstring lengthening in ambulatory children with cerebral palsy: further follow-up. *J Child Orthop* 2014;8(06):513-520
- Rutz E, Gaston MS, Camathias C, Brunner R. Distal femoral osteotomy using the LCP pediatric condylar 90-degree plate in patients with neuromuscular disorders. *J Pediatr Orthop* 2012;32(03):295-300
- Das SP, Pradhan S, Ganesh S, Sahu PK, Mohanty RN, Das SK. Supracondylar femoral extension osteotomy and patellar tendon advancement in the management of persistent crouch gait in cerebral palsy. *Indian J Orthop* 2012;46(02):221-228
- Stout JL, Gage JR, Schwartz MH, Novacheck TF. Distal femoral extension osteotomy and patellar tendon advancement to treat persistent crouch gait in cerebral palsy. *J Bone Joint Surg Am* 2008;90(11):2470-2484
- Novacheck TF, Stout JL, Gage JR, Schwartz MH. Distal femoral extension osteotomy and patellar tendon advancement to treat persistent crouch gait in cerebral palsy. *Surgical technique*. *J Bone Joint Surg Am* 2009;91(Suppl 2):271-286
- Ganjwala D. Multilevel orthopedic surgery for crouch gait in cerebral palsy: An evaluation using functional mobility and energy cost. *Indian J Orthop* 2011;45(04):314-319
- Taylor D, Connor J, Church C, et al. The effectiveness of posterior knee capsulotomies and knee extension osteotomies in crouched

- gait in children with cerebral palsy. *J Pediatr Orthop B* 2016;25(06):543–550
- 20 Al-Aubaidi Z, Lundgaard B, Pedersen NW. Anterior distal femoral hemiepiphysiodesis in the treatment of fixed knee flexion contracture in neuromuscular patients. *J Child Orthop* 2012;6(04):313–318
- 21 Klatt J, Stevens PM. Guided growth for fixed knee flexion deformity. *J Pediatr Orthop* 2008;28(06):626–631
- 22 Long JT, Laron D, Garcia MC, McCarthy JJ. Screw Anterior Distal Femoral Hemiepiphysiodesis in Children With Cerebral Palsy and Knee Flexion Contractures: A Retrospective Case-control Study. *J Pediatr Orthop* 2020;40(09):e873–e879
- 23 Nazareth A, Gyorfi MJ, Rethlefsen SA, Wiseley B, Noonan K, Kay RM. Comparison of plate and screw constructs versus screws only for anterior distal femoral hemiepiphysiodesis in children. *J Pediatr Orthop B* 2020;29(01):53–61