



Um joelho com deficiência de ligamento cruzado anterior e alto grau no teste de *pivot shift* deve apresentar aumento de rotação interna?*

Must a Knee with Anterior Cruciate Ligament Deficiency and High-grade Pivot Shift Test Present an Increase in Internal Rotation?

Luiz Henrique Pires de Lima¹ João Luiz Ellera Gomes¹

¹ Universidade Federal do Rio Grande do Sul, Porto Alegre, RS, Brasil

Endereço para correspondência Luiz Henrique Pires de Lima, Coronel Bordini 1850/702, Auxiliadora, Porto Alegre, RS, Brasil – 90440 –003 (e-mail: luizhenriquelhpl@hotmail.com).

Rev Bras Ortop 2024;59(1):e82–e87.

Resumo

Objetivo: A ruptura do ligamento cruzado anterior (LCA) é uma das lesões mais comuns em atletas e está frequentemente associada a danos nas estruturas anterolaterais. Esta combinação de lesões apresenta-se clinicamente como um teste de *pivot shift* de alto grau. A hipótese deste estudo é que pacientes com deficiência de LCA e teste de *pivot shift* de alto grau tenham aumento da rotação interna (RI) do joelho.

Métodos: Vinte e dois pacientes foram testados. Após raquianestesia efetiva, foram realizados dois testes com o paciente em posição supina. Primeiro, o teste de *pivot shift* bilateral foi realizado manualmente e seu grau foi registrado. Em seguida, com o joelho flexionado a 90 graus, o examinador traçou a projeção do pé em posição neutra e em RI máxima e mediu o ângulo de RI a partir dos eixos construídos entre o ponto central do calcâneo e o hálux.

Resultados: Joelhos com deficiência de LCA apresentam delta da RI média estatisticamente significativo de 10,5 graus entre os grupos sem ajuste de idade e de 10,6 graus com ajuste de idade.

Conclusões: Joelhos com deficiência do LCA e teste de *pivot shift* de grau I não apresentam aumento da RI em relação aos joelhos com LCA íntegro. Joelhos com deficiência do LCA e teste de *pivot shift* de graus II e III apresentam RI em comparação aos joelhos saudáveis.

Palavras-chave

- ▶ ligamento cruzado anterior
- ▶ instabilidade articular
- ▶ fenômenos biomecânicos

* Trabalho desenvolvido na Universidade Federal do Rio Grande do Sul, Porto Alegre, RS, Brasil.

recebido
16 de novembro de 2022
aceito
29 de maio de 2023

DOI <https://doi.org/10.1055/s-0044-1779316>.
ISSN 0102-3616.

© 2024. The Author(s).

This is an open access article published by Thieme under the terms of the Creative Commons Attribution 4.0 International License, permitting copying and reproduction so long as the original work is given appropriate credit (<https://creativecommons.org/licenses/by/4.0/>).

Thieme Revinter Publicações Ltda., Rua do Matoso 170, Rio de Janeiro, RJ, CEP 20270-135, Brazil

Abstract

Objective: Rupture of the anterior cruciate ligament (ACL) is one of the most common injuries in athletes and is often associated with damage to anterolateral structures. This combination of injuries presents itself clinically as a high-grade pivot shift test. The hypothesis of this study is that patients with ACL deficiency and high-grade pivot shift test should have an increased internal knee rotation.

Methods: Twenty-two patients were tested. After effective spinal anesthesia, two tests were performed with the patient in supine position. First, the bilateral pivot shift test was performed manually, and its grade was recorded. Then, with the knee flexed to 90 degrees, the examiner drew the projection of the foot in a neutral position and in maximum internal rotation, and the angle of internal rotation was measured from the axes built between the central point of the heel and the hallux.

Results: In the ACL-deficient knee, it was observed that there is a statistically significant average internal rotation (IR) delta of 10.5 degrees between the groups when not adjusted for age, and 10.6 degrees when adjusted for age.

Conclusions: Knees with ACL deficiency and with pivot shift test grade I do not show increased internal rotation in relation to knees with intact ACL. Knees with ACL deficiency and with pivot shift test grades II and III show increased internal rotation in comparison to healthy knees.

Keywords

- ▶ anterior cruciate ligament
- ▶ joint instability
- ▶ biomechanical phenomena

Introdução

A ruptura do ligamento cruzado anterior (LCA) é uma das lesões mais comuns em atletas.¹ Sua reconstrução é um dos procedimentos ortopédicos mais realizados e apresenta algumas complicações pós-operatórias, como controle rotacional insatisfatório, com taxa de sucesso entre 69 e 95%.^{2,3} Esse restauro inadequado da biomecânica faz com que um número significativo de pacientes não retorne ao seu nível e/ou tipo de atividade física anterior;⁴ além disso, esses indivíduos apresentam maior risco de nova falha ligamentar.⁵

Como demonstrado por Terry et al.,⁶ a grande maioria dos joelhos com ruptura do LCA também tem lesão nas estruturas laterais associadas ao trato iliotibial (TIT). O ligamento anterolateral (LAL) atua na estabilidade rotacional do joelho com lesão do LCA;⁷ assim, a lesão associada desses ligamentos aumenta a rotação interna (RI) do joelho e o grau de *pivot shift* (PS),⁸ também sendo apontada como causa de falhas na reconstrução do LCA.⁸

O teste PS positivo é um importante indicador de instabilidade rotacional do joelho.⁹ Algumas meta-análises mostraram uma alta taxa de pacientes com resultado persistentemente positivo no teste PS no período pós-operatório.¹⁰⁻¹² Em uma revisão sistemática, Mohtadi sugere uma prevalência de 19% de teste PS de grau II ou superior após a reconstrução do LCA;¹¹ outros estudos mostram que este teste permanece positivo em mais de 30% dos casos e que esta instabilidade provoca lesões secundárias do menisco e da cartilagem.^{13,14}

Diversos estudos em cadáveres demonstraram que, na presença de lesão concomitante do LCA e das estruturas anterolaterais, há aumento do grau de PS e RI passiva do

joelho em ângulos de flexão acima de 30°;⁸ entretanto, faltam estudos clínicos que explorem esses dois testes juntos. O presente estudo tem como objetivo correlacionar o grau de PS e a RI do joelho em pacientes com lesão do LCA. O teste PS é subjetivo e não apresenta boa precisão ou reprodutibilidade.¹⁵ A medida da RI do joelho a 90° de flexão é um teste objetivo do exame físico e, portanto, apresenta provável baixa variabilidade intra e interobservador. Assim, pretendemos estabelecer um exame clínico mais confiável, com reprodutibilidade e padronização mais fáceis para o diagnóstico de instabilidade rotacional anterolateral do joelho.

A hipótese deste estudo é que pacientes com deficiência do LCA e alto grau no teste PS apresentem aumento da RI do joelho.

Métodos

Estudo transversal

Todos os procedimentos realizados em estudos com participantes humanos estavam de acordo com os padrões éticos e foram aprovados pelo comitê de ética em pesquisa do Hospital de Clínicas de Porto Alegre (CAAE número 09548118.9.0000.5327). Um estudo piloto foi realizado para cálculo amostral, com nível de significância de 5%, poder de 90% e tamanho de efeito de 1,5 desvios-padrão (DPs) entre grupos, obtendo-se um mínimo de 10 pacientes por grupo. Houve diferença na RI média de 8,5 entre o joelho com lesão e o joelho sadio entre os grupos I (PS 1; RI média = 9,83, DP = 3,25, n = 6) e II (PS 2 e 3; RI média = 1,33, DP = 2,06, n = 6).

Dentre os pacientes com maturidade óssea completa e deficiência crônica do LCA que seriam submetidos à reconstrução ligamentar em Porto Alegre, RS, Brasil, entre agosto de

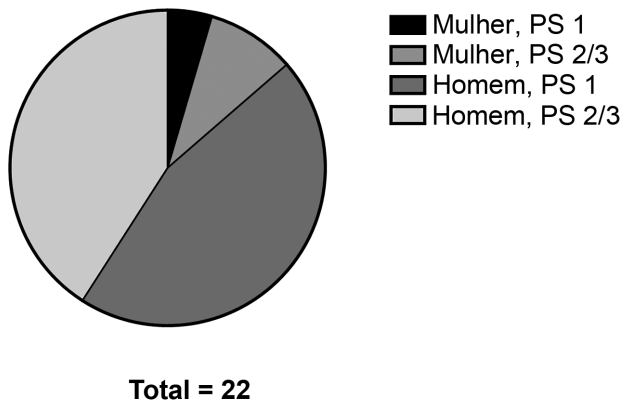


Fig. 1 Proporção de homens e mulheres nos grupos I e II.

2019 e setembro de 2020, 22 foram analisados. Nenhum joelho apresentou lesões na raiz meniscal posterior ou lesão na rampa meniscal. Dos 22 pacientes incluídos no estudo, 15 apresentavam lesões meniscais (68,18%). Desses 15 pacientes, 6 foram designados para o grupo II: 3 com lesão no menisco lateral, 1 com lesão no menisco medial, 1 com lesão em ambos os meniscos e 1 com lesão no menisco lateral + lesão condral de grau IV menor que 1 cm². No grupo I, nove pacientes apresentavam lesões meniscais: quatro tinham lesões no menisco lateral, quatro tinham lesões no menisco medial e um tinha lesões em ambos os meniscos.

Onze pacientes (1 mulher e 10 homens) com PS de grau I foram alocados no grupo 1, enquanto 6 pacientes com PS de grau II e 5 pacientes com PS de grau III foram incluídos no grupo 2 (2 mulheres e 9 homens) (► **Fig. 1**). A média de idade dos pacientes foi de 22 anos. A amplitude de movimento mínima esperada para todos os joelhos estava entre 0° e 130°.

Os pacientes responderam um questionário sobre idade, sexo, tempo de lesão, presença de alguma doença sistêmica ou lesão em membros inferiores. Pacientes com histórico de lesão prévia, cirurgia ou doenças neurológicas do joelho ou membro inferior, bloqueio do joelho, doença reumatoide ou outra doença inflamatória das articulações, malformação congênita dos membros inferiores que possa influenciar a rotação da perna ou do pé ou artrose significativa foram excluídos.

Após a raquianestesia, dois exames foram realizados com os pacientes em posição supina. Primeiro, o teste PS bilateral foi realizado manualmente e seu grau foi registrado de acordo com a classificação determinada pelo *International Knee Documentation Committee* (IKDC).¹⁶ Em seguida, enquanto um auxiliar mantinha a coxa do paciente imobilizada, o joelho era flexionado a 90° e o pé era apoiado sobre uma mesa rígida, o examinador traçou a projeção do pé em posição neutra e em RI máxima, girando o calcânar sobre seu próprio eixo, utilizando o polegar para fazer um fulcro na face medial do calcâneo e os demais dedos para pressionar a face lateral da base do quinto metatarso (► **Fig. 2**). O ângulo de RI foi medido a partir dos eixos construídos entre o ponto central do calcânar e o hálux. A RI máxima foi obtida quando o aumento da carga não gerou mais movimento.

Todos os exames foram realizados bilateralmente pelo mesmo examinador enquanto o paciente estava anestesiado, seguindo o mesmo protocolo para todos os indivíduos e antes de qualquer incisão cirúrgica. Em cada paciente, a RI do joelho sem lesão foi considerada normal.

Análise estatística

As variáveis foram descritas por médias e desvios-padrão. A comparação de médias foi baseada no teste t de Student. O

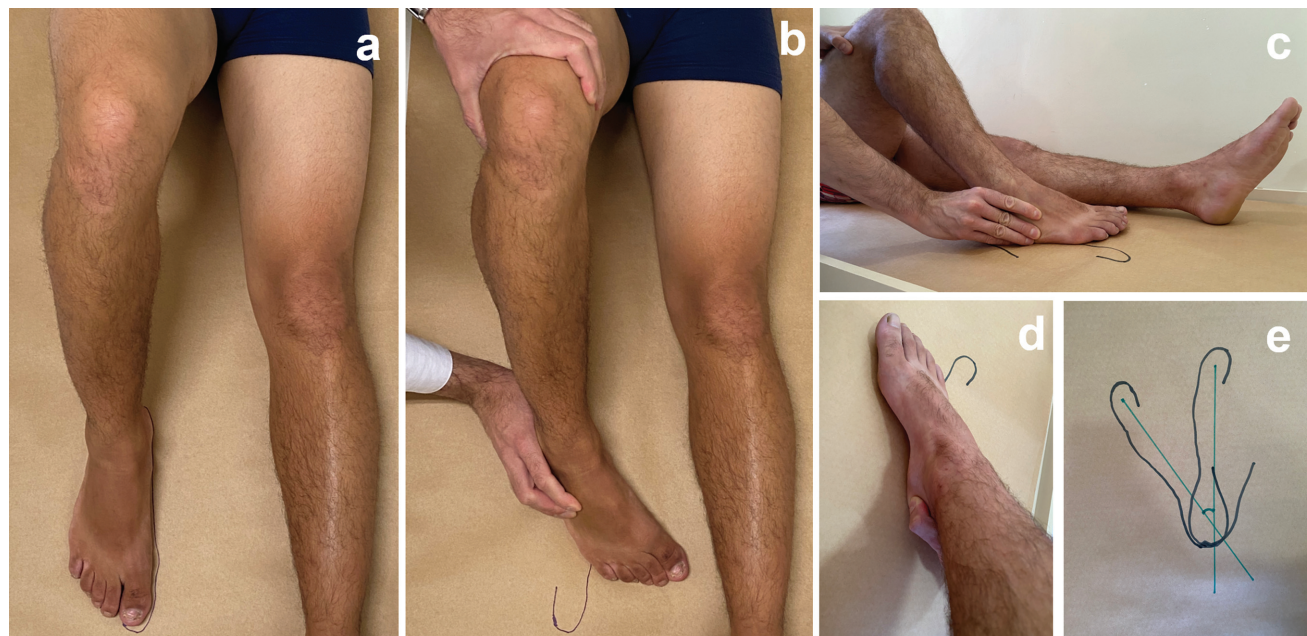

Fig. 2 Protocolo de rotação interna: a: pé em posição neutra; b: pé em rotação interna máxima; c: dedos pressionando a face lateral da base do quinto metatarso; d: polegar fazendo fulcro na face medial do calcâneo; e: eixos construídos entre o ponto central do calcânar e o hálux (pé em posição neutra e em rotação interna máxima).

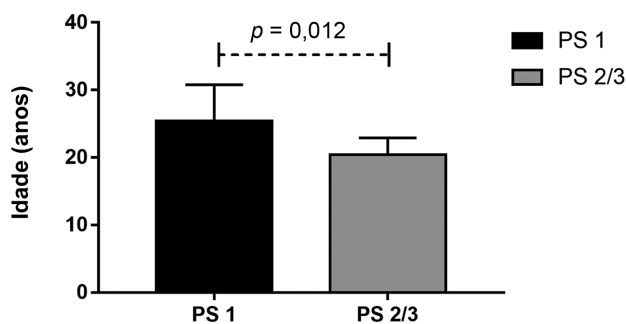


Fig. 3 Idade média dos participantes nos grupos I (PS 1) e II (PS 2 e 3).

controle do efeito da idade utilizou a análise de covariância (ANCOVA). O nível de significância adotado foi de 5% ($p < 0,05$) e as análises foram realizadas no programa IBM SPSS *Statistics for Windows*, versão 21.0 (IBM Corp., Armonk, NY, EUA).

Resultados

A idade média dos participantes foi de 22 anos, sendo 25,4 no grupo 1 e 20,4 no grupo 2. O participante mais jovem tinha 16 anos e o mais velho tinha 36 anos. O grupo 1 apresentou média de idade significativamente maior que o grupo 2 ($25,4 \pm 5,4$ vs $2,4 \pm 2,5$; $p = 0,012$) (►Fig. 3). Dentre os 22 participantes, 3 eram do sexo feminino e 19 do sexo masculino (►Fig. 1). A RI média dos joelhos com LCA preservado foi de $30,72^\circ$ (18° a 48° ; $n = 22$). A RI média dos joelhos com lesão do LCA no grupo 1 foi de 30° (21° a 47° ; $n = 11$). A RI média dos joelhos com lesão do LCA no grupo 2 foi de $43,36^\circ$ (36° a 54° ; $n = 11$).

A ►Tabela 1 e a ►Fig. 4 mostram a comparação entre os grupos em relação ao delta de RI. Observamos uma diferença média de $10,5^\circ$ entre os grupos na ausência de ajuste por idade e de $10,6^\circ$ após o ajuste por idade. As diferenças foram estatisticamente significativas ($p < 0,001$) nas duas condições.

Discussão

Nossos resultados confirmam a hipótese primária: joelhos com deficiência do LCA e maior instabilidade anterolateral (PS de grau II ou III) apresentam aumento da RI em relação ao joelho contralateral com LCA íntegro. Por outro lado, em joelhos com deficiência do LCA e menor instabilidade anterolateral (PS de grau I), não houve aumento da RI em relação ao joelho contralateral com LCA íntegro.

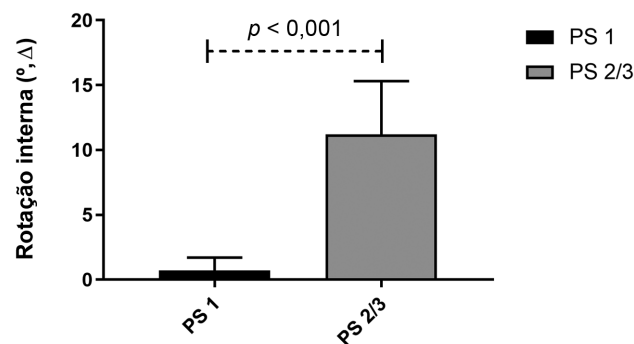


Fig. 4 Rotação interna média em participantes dos grupos I (PS 1) e II (PS 2 e 3).

O objetivo deste estudo foi comparar o aumento da RI entre os joelhos do grupo PS 1 e do grupo PS 2 ou 3. Verificou-se que pacientes com PS 2 ou 3 apresentam maior aumento na RI do que pacientes com PS 1. À cinemática, houve alterações diferentes na estabilidade rotacional entre os grupos estudados, corroborando nossa hipótese. Portanto, o aumento da RI do joelho tem importância clínica significativa.

Os primeiros pesquisadores a apontarem a importância do ligamento anterolateral (LAL) foram Claes et al.,¹⁷ que concluíram que o LAL tem grande importância como estabilizador da RI em joelhos com ângulo de flexão maior que 35° . Estes autores também observaram que o aumento da flexão diminui a participação do LCA nesta função. Rasmussen et al. demonstraram que a deficiência de LCA/LAL provocou aumentos significativos na RI estática, na translação do plano axial e na RI durante o PS simulado em comparação aos estados intacto e com deficiência de LCA em todos os ângulos de flexão. A deficiência do LCA causou aumentos significativos na RI em 0° a 45° de flexão do joelho em comparação ao estado intacto.¹⁸ Bonanzinga et al.⁵ mostraram que o LAL desempenha um papel significativo no controle da RI estática e do PS no joelho com deficiência de LCA. Monaco et al.¹⁴ demonstraram *in vitro* que o PS de grau III só é observado na ausência do LCA e do LAL. Outros estudos também indicaram a importância da banda iliotibial (BIT)^{19,20} e das estruturas anterolaterais na restrição da RI.^{21,22} Segundo Geeslin et al.,¹⁹ a restrição do PS no joelho com deficiência do LCA é atribuída ao LAL e às fibras de Kaplan e que em ângulos de flexão entre 60° e 90° , a secção das fibras de Kaplan aumenta a RI.

A lesão das estruturas anterolaterais é frequentemente associada às rupturas do LCA.²³ Essas lesões combinadas

Tabela 1 Comparação do delta de rotação interna do joelho nos dois grupos

	Média \pm desvio-padrão		Diferença (IC 95%)	Valor de p	Diferença ajustada* (IC 95%)	Valor de p
	PS 1	PS 2/3				
Delta RI ($^\circ$)	$0,7 \pm 1,0$	$11,2 \pm 4,1$	10,5 (7,8–13,1)	$< 0,001$	10,6 (7,3–13,8)	$< 0,001$

Abreviaturas: IC, intervalo de confiança; PS, *pivot shift*; RI, rotação interna.

*Ajustada por idade pela análise de covariância (ANCOVA).

podem aumentar a lassidão rotacional anterolateral^{17,23}; portanto, pode haver instabilidade residual após algumas reconstruções do LCA.^{20,24,25}

A tenodese extra-articular lateral possui braço de alavanca melhor que o proporcionado pela reconstrução clássica do LCA,²⁰ tendo melhor controle da RI da tíbia e do PS,^{19,23,26,27} sendo provavelmente necessária para melhor restauo da estabilidade em casos mais graves. Numerosos autores argumentaram que a adição de um procedimento extra-articular a uma reconstrução do LCA reduz significativamente a prevalência de PS residual, permitindo que os pacientes retornem às atividades mais cedo com melhor desfecho subjetivo.²⁸

Diversos estudos demonstraram que as estruturas anterolaterais do joelho atuam como grandes restrições à RI articular,²⁹ trabalhando em sinergia com o LCA,³⁰ e que o fenômeno de PS parece estar associado a lesões nessas estruturas.^{19,26} Portanto, considerando esses achados, podemos deduzir que a observação de um aumento significativo da RI estática na prática clínica pode estar associada a uma possível lesão não detectada nas estruturas anterolaterais do joelho. No entanto, neste cenário de aumento da RI do joelho, seria necessário adicionar um procedimento extra-articular a uma reconstrução do LCA para restauo da cinemática nativa do joelho.

Este estudo tem algumas limitações, como a ausência de randomização, a existência de um único cirurgião avaliador e a realização de testes manuais, o que requer maior cuidado para manter o torque e os pontos de contato bilaterais semelhantes nos pés. Contudo, esta abordagem tem a vantagem de ser semelhante à vida cotidiana, principalmente em países subdesenvolvidos em que o acesso à tecnologia de navegação é inviável na prática diária. Portanto, o presente artigo pode ser aplicado de forma mais direta à prática clínica cotidiana.

Suporte financeiro

Este estudo não recebeu suporte financeiro de fontes públicas, comerciais ou sem fins lucrativos.

Conflito de Interesses

Os autores não têm conflito de interesses a declarar.

Referências

- Mall NA, Chalmers PN, Moric M, et al. Incidence and trends of anterior cruciate ligament reconstruction in the United States. *Am J Sports Med* 2014;42(10):2363–2370
- Bach BR Jr, Levy ME, Bojchuk J, Tradonsky S, Bush-Joseph CA, Khan NH. Single-incision endoscopic anterior cruciate ligament reconstruction using patellar tendon autograft. Minimum two-year follow-up evaluation. *Am J Sports Med* 1998;26(01):30–40
- Fithian DC, Paxton EW, Stone ML, et al. Prospective trial of a treatment algorithm for the management of the anterior cruciate ligament-injured knee. *Am J Sports Med* 2005;33(03):335–346
- Leys T, Salmon L, Waller A, Linklater J, Pinczewski L. Clinical results and risk factors for reinjury 15 years after anterior cruciate ligament reconstruction: a prospective study of hamstring and patellar tendon grafts. *Am J Sports Med* 2012;40(03):595–605
- Bonanzinga T, Signorelli C, Grassi A, et al. Kinematics of ACL and anterolateral ligament. Part I: Combined lesion. *Knee Surg Sports Traumatol Arthrosc* 2017;25(04):1055–1061
- Terry GC, Norwood LA, Hughston JC, Caldwell KM. How iliotibial tract injuries of the knee combine with acute anterior cruciate ligament tears to influence abnormal anterior tibial displacement. *Am J Sports Med* 1993;21(01):55–60
- Monaco E, Fabbri M, Mazza D, et al. The Effect of Sequential Tearing of the Anterior Cruciate and Anterolateral Ligament on Anterior Translation and the Pivot-Shift Phenomenon: A Cadaveric Study Using Navigation. *Arthroscopy* 2018;34(04):1009–1014
- Lee JK, Seo YJ, Jeong SY, Yang JH. Biomechanical function of the anterolateral ligament of the knee: a systematic review. *Knee Surg Relat Res* 2020;32(01):6
- Kocher MS, Steadman JR, Briggs KK, Sterett WI, Hawkins RJ. Relationships between objective assessment of ligament stability and subjective assessment of symptoms and function after anterior cruciate ligament reconstruction. *Am J Sports Med* 2004;32(03):629–634
- Prodromos CC, Joyce BT, Shi K, Keller BL. A meta-analysis of stability after anterior cruciate ligament reconstruction as a function of hamstring versus patellar tendon graft and fixation type. *Arthroscopy* 2005;21(10):1202
- Mohtadi NG, Chan DS, Dainty KN, Whelan DB. Patellar tendon versus hamstring tendon autograft for anterior cruciate ligament rupture in adults. *Cochrane Database Syst Rev* 2011;2011(09):CD005960
- Sonnery-Cottet B, Thauat M, Freychet B, Pupim BH, Murphy CG, Claes S. Outcome of a Combined Anterior Cruciate Ligament and Anterolateral Ligament Reconstruction Technique With a Minimum 2-Year Follow-up. *Am J Sports Med* 2015;43(07):1598–1605
- Chambat P, Guier C, Sonnery-Cottet B, Fayard JM, Thauat M. The evolution of ACL reconstruction over the last fifty years. *Int Orthop* 2013;37(02):181–186
- Monaco E, Ferretti A, Labianca L, et al. Navigated knee kinematics after cutting of the ACL and its secondary restraint. *Knee Surg Sports Traumatol Arthrosc* 2012;20(05):870–877
- Noyes FR, Grood ES, Cummings JF, Wroble RR. An analysis of the pivot shift phenomenon. The knee motions and subluxations induced by different examiners. *Am J Sports Med* 1991;19(02):148–155
- Irrgang JJ, Ho H, Harner CD, Fu FH. Use of the International Knee Documentation Committee guidelines to assess outcome following anterior cruciate ligament reconstruction. *Knee Surg Sports Traumatol Arthrosc* 1998;6(02):107–114
- Claes S, Vereecke E, Maes M, Victor J, Verdonk P, Bellemans J. Anatomy of the anterolateral ligament of the knee. *J Anat* 2013;223(04):321–328
- Rasmussen MT, Nitri M, Williams BT, et al. An In Vitro Robotic Assessment of the Anterolateral Ligament, Part 1: Secondary Role of the Anterolateral Ligament in the Setting of an Anterior Cruciate Ligament Injury. *Am J Sports Med* 2016;44(03):585–592
- Geeslin AG, Moatshe G, Chahla J, et al. Anterolateral Knee Extra-articular Stabilizers: A Robotic Study Comparing Anterolateral Ligament Reconstruction and Modified Lemaire Lateral Extra-articular Tenodesis. *Am J Sports Med* 2018;46(03):607–616
- Kittl C, El-Daou H, Athwal KK, et al. The Role of the Anterolateral Structures and the ACL in Controlling Laxity of the Intact and ACL-Deficient Knee. *Am J Sports Med* 2016;44(02):345–354
- Lutz C, Sonnery-Cottet B, Niglis L, Freychet B, Clavert P, Imbert P. Behavior of the anterolateral structures of the knee during internal rotation. *Orthop Traumatol Surg Res* 2015;101(05):523–528
- Wroble RR, Grood ES, Cummings JS, Henderson JM, Noyes FR. The role of the lateral extraarticular restraints in the anterior cruciate ligament-deficient knee. *Am J Sports Med* 1993;21(02):257–262, discussion 263

- 23 Gibson M, Mikosz R, Reider B, Andriacchi T. Analysis of the Müller anterolateral femorotibial ligament reconstruction using a computerized knee model. *Am J Sports Med* 1986;14(05):371–375
- 24 Lagae KC, Robberecht J, Athwal KK, Verdonk PCM, Amis AA. ACL reconstruction combined with lateral monoloop tenodesis can restore intact knee laxity. *Knee Surg Sports Traumatol Arthrosc* 2020;28(04):1159–1168
- 25 Schon JM, Moatshe G, Brady AW, et al. Anatomic Anterolateral Ligament Reconstruction of the Knee Leads to Overconstraint at Any Fixation Angle. *Am J Sports Med* 2016;44(10):2546–2556
- 26 Monaco E, Maestri B, Conteduca F, Mazza D, Iorio C, Ferretti A. Extra-articular ACL Reconstruction and Pivot Shift: In Vivo Dynamic Evaluation With Navigation. *Am J Sports Med* 2014;42(07):1669–1674
- 27 Ellera Gomes JL, Marczyk LR. Anterior cruciate ligament reconstruction with a loop or double thickness of semitendinosus tendon. *Am J Sports Med* 1984;12(03):199–203
- 28 Vadalà AP, Iorio R, De Carli A, et al. An extra-articular procedure improves the clinical outcome in anterior cruciate ligament reconstruction with hamstrings in female athletes. *Int Orthop* 2013;37(02):187–192
- 29 Dodds AL, Halewood C, Gupte CM, Williams A, Amis AA. The anterolateral ligament: Anatomy, length changes and association with the Segond fracture. *Bone Joint J* 2014;96-B(03):325–331
- 30 Lane JG, Irby SE, Kaufman K, Rangger C, Daniel DM. The anterior cruciate ligament in controlling axial rotation. An evaluation of its effect. *Am J Sports Med* 1994;22(02):289–293