




# Luxofractura Hamate Metacarpiana. Presentación de 4 Casos y Revisión de la Literatura

## *Hamate Metacarpal Fracture Dislocation. Presentation of 4 Cases and Literature Review*

Paulina Alejandra Ferrada Andrade<sup>1</sup>  Alberto Hernán Pérez Castillo<sup>2</sup> Carlos Felipe Muñoz Hernández<sup>3</sup>

<sup>1</sup>Traumatología Extremidad Superior y Microcirugía, Hospital del Trabajador, Santiago, Chile

<sup>2</sup>Ortopedia y Traumatología, Hospital Base Valdivia, Valdivia, Chile

<sup>3</sup>Equipo de Tobillo y Pie, Traumatología y Ortopedia, Hospital Clínico Universidad de Chile, Santiago, Chile

Address for correspondence Paulina Alejandra Ferrada Andrade, Traumatología Extremidad Superior y Microcirugía. Hospital del Trabajador, Santiago, Chile (e-mail: paferrada@achs.cl).

Rev Chil Ortop Traumatol 2023;64(2):e114–e120.

### Resumen

Las luxofracturas hamate metacarpianas abarcan una amplia gama de lesiones complejas, raras en su aparición; suelen originarse al golpear con el puño objetos sólidos o por accidentes de alta energía. Clínicamente, el paciente presenta dolor y aumento de volumen en el borde cubital proximal de la mano. El diagnóstico definitivo esta dado por imágenes, en primera instancia, radiografías en cuatro proyecciones: postero anterior, oblicua en 30 grados, 60 grados y lateral, las cuales muestran el desplazamiento y rasgos de fractura. Idealmente debe complementarse con tomografía computada. El tratamiento es quirúrgico en general. Si se logra reducción óptima de forma cerrada se puede fijar percutáneo, pero con bajo umbral para realizar reducción abierta fijándose con agujas de Kirschner, tornillos o placa con el fin de disminuir el riesgo de mal unión, artrosis postraumática y dolor crónico. Presentamos 4 casos de pacientes con esta patología, con un seguimiento de 38 meses en promedio, que se sometieron a tratamiento quirúrgico en el mismo centro, con excelentes resultados funcionales reflejados en un DASH promedio de 9 puntos. Mostramos, además, una síntesis de la evidencia disponible, para guiar el manejo de una lesión de baja frecuencia, pero de importante implicancia para el pronóstico funcional de la mano.

### Palabras Clave

- ▶ luxofractura hamate metacarpiana
- ▶ cuarta y quinta carpometacarpiana
- ▶ fractura de hamate

### Abstract

#### Keywords

- ▶ metacarpal hamate fracture dislocation
- ▶ fourth and fifth carpometacarpal
- ▶ hamate fracture

Metacarpal hamate fractures dislocations comprise a wide range of complex injuries, rare in frequency; usually originate from hitting solid objects with the fist or from high energy accidents. Clinically, the patient presents pain and swelling in the proximal ulnar hand side. The definitive diagnosis is given by images, X-rays: posteroanterior, oblique at 30 degrees, 60 degrees and lateral, which show displacement and fracture features. Ideally it should be complemented with computed tomography. Treatment is generally surgical. If optimal closed reduction is achieved, it can be fixed percutaneously but with

### recibido

17 de enero de 2022

### aceptado

03 de octubre de 2023

DOI <https://doi.org/10.1055/s-0043-1776306>.

ISSN 0716-4548.

© 2023. Sociedad Chilena de Ortopedia y Traumatología. All rights reserved.

This is an open access article published by Thieme under the terms of the Creative Commons Attribution-NonDerivative-NonCommercial-License, permitting copying and reproduction so long as the original work is given appropriate credit. Contents may not be used for commercial purposes, or adapted, remixed, transformed or built upon. (<https://creativecommons.org/licenses/by-nc-nd/4.0/>)

Thieme Revinter Publicações Ltda., Rua do Matoso 170, Rio de Janeiro, RJ, CEP 20270-135, Brazil

a low threshold for open reduction, fixed with Kirschner wires, screws, or plate to reduce the risk of malunion, post-traumatic osteoarthritis, and chronic pain. We present 4 cases of patients with an average follow-up of 38 months, who underwent surgical treatment in the same center, with excellent functional results with an average DASH of 9 points. We also show a synthesis of the available evidence, to guide the management of a low-frequency injury but of important implication for its prognosis.

## Introducción

Una lesión en la articulación carpometacarpiana del borde cubital afecta el agarre efectivo y también la fuerza de puño, por lo que impacta funcionalmente a los pacientes.<sup>1-3</sup> Desafortunadamente en la práctica clínica son entidades problemáticas, de difícil diagnóstico por su anatomía compleja, clínica inespecífica y porque pueden estar en contexto de un paciente con otras lesiones más llamativas o de compromiso vital,<sup>4</sup> pudiendo pasar inadvertidas hasta en un 71% de las ocasiones<sup>1</sup> y con ello, se retrasa su resolución con peores resultados en términos de dolor y funcionalidad.<sup>5</sup>

Las luxofracturas hamate metacarpianas abarcan un espectro de lesiones complejas raras, con una incidencia de 0,2% a 1% del trauma de mano.<sup>4-8</sup> De forma similar, las fracturas del hamate son el 2% de las fracturas del carpo.<sup>9,10</sup> La coexistencia de ambas lesiones es más rara aun, representando el 10 a 15% de las luxofracturas de la región carpometacarpiana.<sup>11,12</sup>

Los estudios sobre esta lesión están limitados por un pequeño número de casos. Nuestro propósito es abordar una lesión poco común, que presenta desafíos significativos en su diagnóstico temprano, sin consenso para el manejo óptimo, mediante la presentación de un grupo de pacientes tratados por luxofractura hamate metacarpiana en un centro y sus resultados funcionales junto con una síntesis de las recomendaciones en la literatura actual.

## Material y Método

Estudio descriptivo. Se evaluó retrospectivamente 4 pacientes mayores de 18 años con diagnóstico de luxofractura carpo metacarpiana de cuarto y quinto dedo, tratados quirúrgicamente entre 2017 years 2019, no sujetos

a compensación laboral. Todos los pacientes fueron intervenidos en el mismo centro.

Se obtuvo datos demográficos como edad, sexo, dominancia, además de mecanismo, lado lesionado, tiempo desde accidente a intervención quirúrgica, tipo de lesión de acuerdo con las imágenes y la modalidad de manejo quirúrgico. Se analizó los resultados funcionales subjetivos del paciente y la fuerza de puño. Todos los pacientes dieron su consentimiento informado para la utilización de esta información.

Los datos fueron extraídos de ficha clínica y el análisis de imágenes fue a través del sistema institucional. El diagnóstico funcional fue mediante los resultados de la aplicación de una encuesta de funcionalidad "disabilities of the arm, shoulder and arm" DASH adaptado para la población chilena. La fuerza de puño se midió con un dinamómetro en kilogramos, de forma comparativa con la mano sana. El análisis estadístico se realizó según mediana o promedio según distribución normal y porcentajes. Se excluyó pacientes con menos de 12 meses de seguimiento o con estudio imagenológico incompleto.

## Resultados

De los siete pacientes identificados, cuatro completaron el seguimiento mínimo de 12 meses, los tres restantes abandonaron los controles antes del periodo de corte (► **Tabla 1**). Todos fueron hombres con un promedio de edad de 39 años (33 a 55 años). La mano dominante fue la derecha en todos los pacientes y correspondía también al lado lesionado. Todos los pacientes relataron caída a nivel con apoyo en el dorso de la mano como mecanismo. Tres pacientes tenían una luxación única del quinto metacarpiano con fractura de la base de este sin implicar al cuarto metacarpiano (► **Fig. 1**, ► **Fig. 2**, ► **Fig. 3**, ► **Fig. 4**). Un paciente tenía una

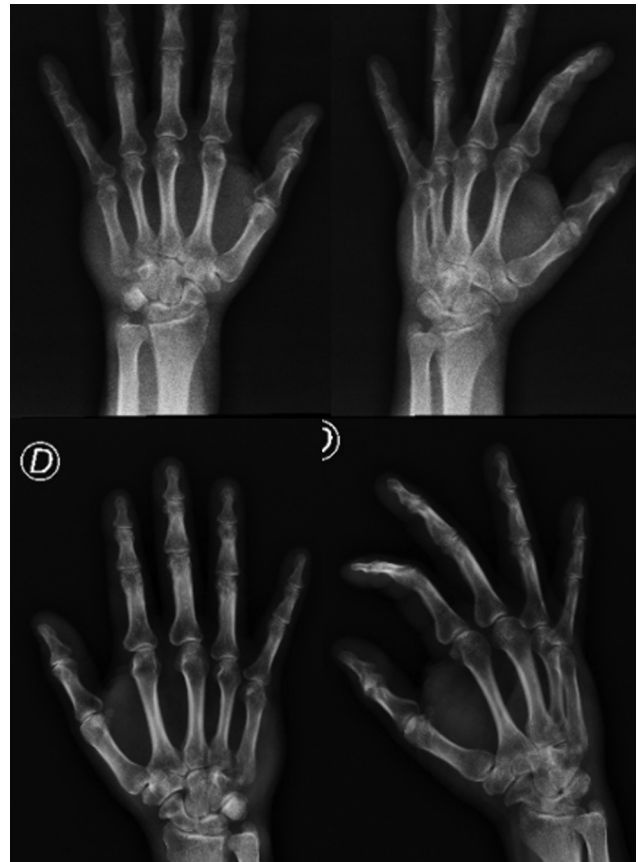
**Tabla 1** De los 7 pacientes diagnosticados y tratados por luxofractura de cuarta y quinta carpometacarpiana, 4 completaron el seguimiento mínimo y se muestran a continuación. MC: metacarpofalangica, D: derecha, Lx: luxación, CMC: carpometacarpiana, AK: aguja de Kirschner, DASH: disability arm, shoulder and hand, TC: tomografía computada

Paciente	Edad años	Dominancia	Mecanismo	Lesión MC	Lesión Hamate	Lx CMC	Tiempo a cirugía	Abordaje quirúrgico	Fijación	TC inicial	TC control	DASH	% fuerza puño	Seguimiento
1	55	D	Caída sobre mano a nivel	Base 5to D	No	5to	14 días	Cerrado	AK	No	Si	2,27	92	16 meses
2	38	D	Caída sobre mano a nivel	Base 5to D	No	5to	30 días	Abierto	AK	Si	Si	4,54	102	39 meses
3	33	D	Caída sobre mano a nivel	Base 4to D	Si, cuerpo	4to y 5to	20 días	Abierto	Tornillo 2.7 + AK	Si	No	9	100	49 meses
4	45	D	Caída sobre mano a nivel	Base 5to D	No	5to	15 días	Abierto	AK	Si	No	20,45	121	49 meses

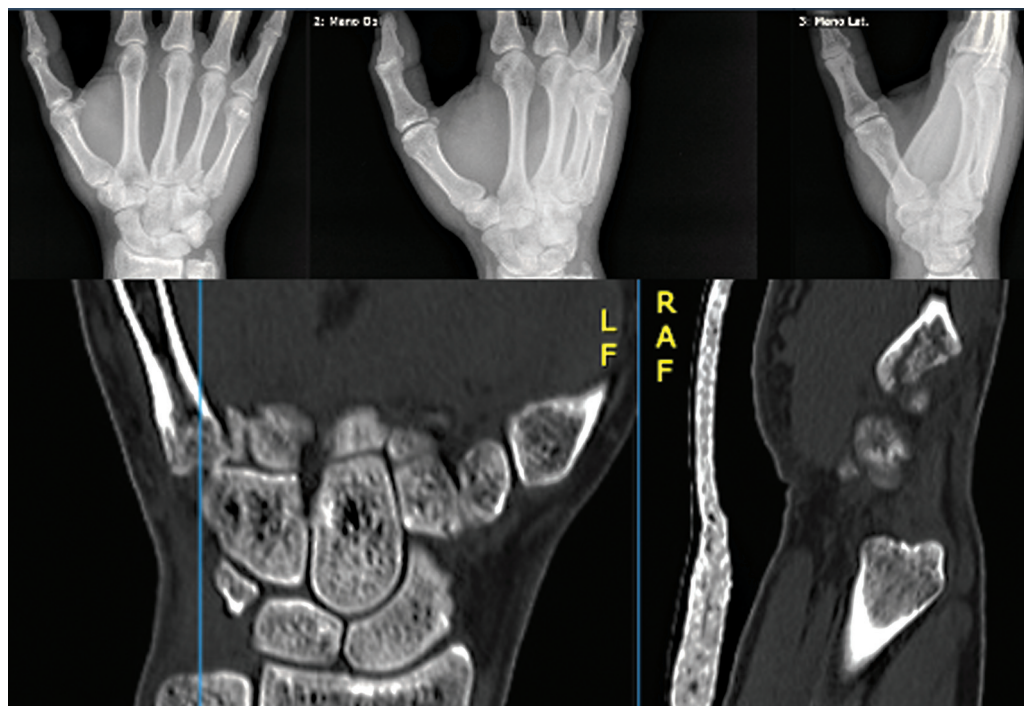
fractura del cuerpo del hamate asociada, con luxación y fractura de la base del cuarto y luxación del quinto metacarpiano (►Fig. 3). Tres pacientes fueron evaluados preoperatoriamente con tomografía computada (►Fig. 2, ►Fig. 4). El tiempo de espera de cirugía fue de 14, 30, 20 years 15 días respectivamente para los casos 1, 2, 3 years 4. En el paciente 1 la reducción se realizó de forma cerrada, en todos los demás fue una reducción abierta a través de un abordaje dorsal. La fijación definitiva se realizó con agujas de kirschner en todos los casos. En el paciente 3 que tenía una fractura del cuerpo del hamate se usó un tornillo de 2.7 mm como material de osteosíntesis adicional. Se inmovilizó la muñeca en 20 grados de extensión y las metacarpofalángicas en 90 grados de flexión en los 4 casos. La inmovilización junto con las agujas de kirschner fueron removidas a las 6 semanas. El promedio de seguimiento fue de 38 meses (16, 39, 49 years 49 meses respectivamente). Los cuatro pacientes tuvieron buenos resultados funcionales con un DASH de 2.2, 4.5, 9 years 20.4 respectivamente, con rango de movimiento de muñeca y dedos completa comparada a la contralateral, sin alteración rotacional de dedos, excelente fuerza de agarre respecto a la extremidad contralateral (92%, 102%, 100% y 121% respectivamente) y resolución completa del dolor en todos los casos. Las imágenes radiográficas finales mostraron restauración de la anatomía y congruencia articular de la CMC implicadas.

## Discusión

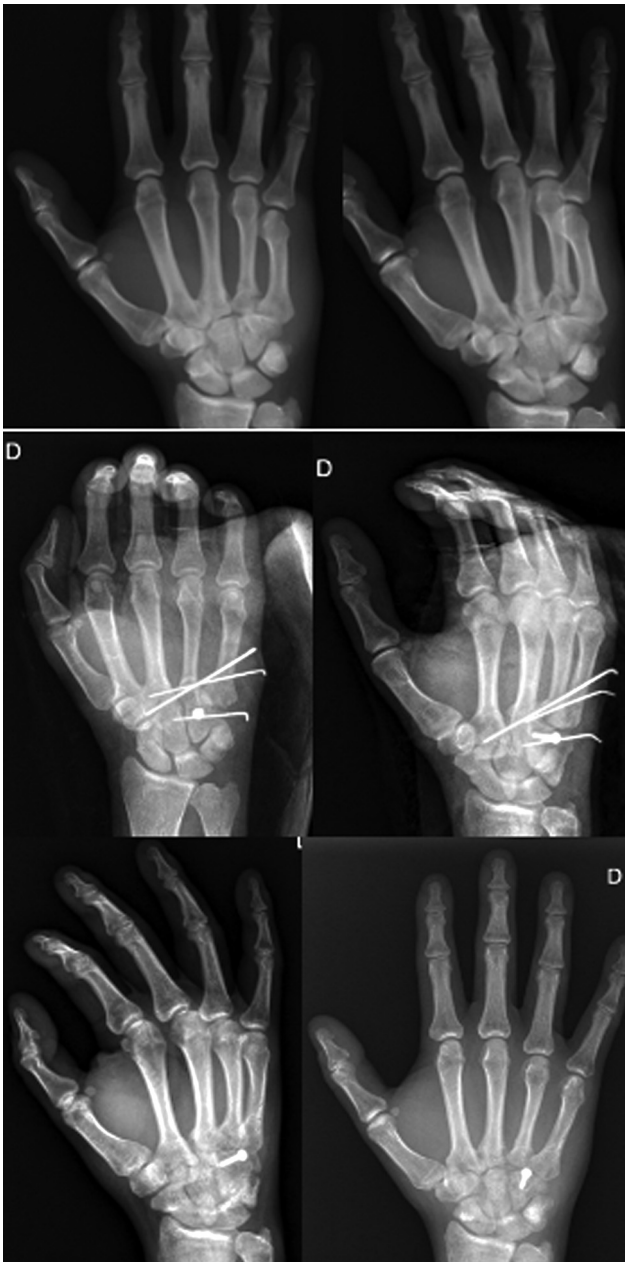Las luxofracturas hamate metacarpianas abarcan una amplia gama de lesiones complejas también denominadas luxofractura carpometacarpiana (CMC) de cuarto y quinto dedo, de anular y meñique o de los dedos cubitales.<sup>7</sup>



**Fig. 1** Radiografía de mano anteroposterior y oblicua en 30° de paciente 1. Se sospechó lesión en base de quinto metacarpiano. Se toma nueva radiografía anteroposterior y oblicua en 60°. Se confirmó luxofractura de quinto metacarpiano.



**Fig. 2** Radiografías y TC preoperatorios paciente 2.

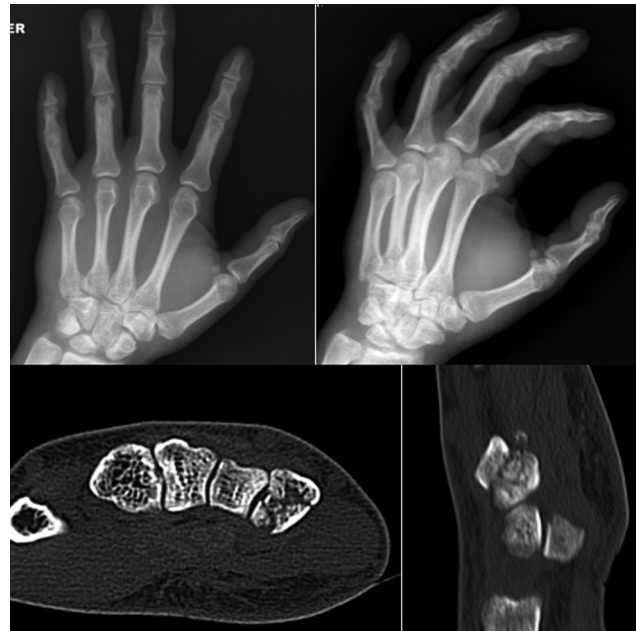

**Fig. 3** Radiografía preoperatoria, postoperatorio temprano y postoperatorio tardío paciente 3.

Suelen originarse al golpear con el puño objetos sólidos (54%), o mecanismos de alta energía como accidentes automovilísticos (23%) y caídas de altura (14%).<sup>5</sup>

El mecanismo de lesión implica una carga axial a través del cuarto metacarpiano que produce fractura de la base de este. Si la fuerza deformante se mantiene, es transferida al quinto metacarpiano a través del ligamento intercarpio con fracaso del ligamento CMC dorsal por avulsión del hamate y luxación del quinto metacarpiano de su base hacia dorsal. El grado de flexión del quinto metacarpiano al momento de la lesión determinaría el tipo y grado de lesión del hamate, cuando es mínima, resultaría en una fractura coronal.<sup>5</sup>

Clínicamente se observa dolor, deformidad dorso cubital de la mano, signo de la tecla y pérdida eventual de función de



**Fig. 4** Radiografía y TC preoperatorio paciente 4.

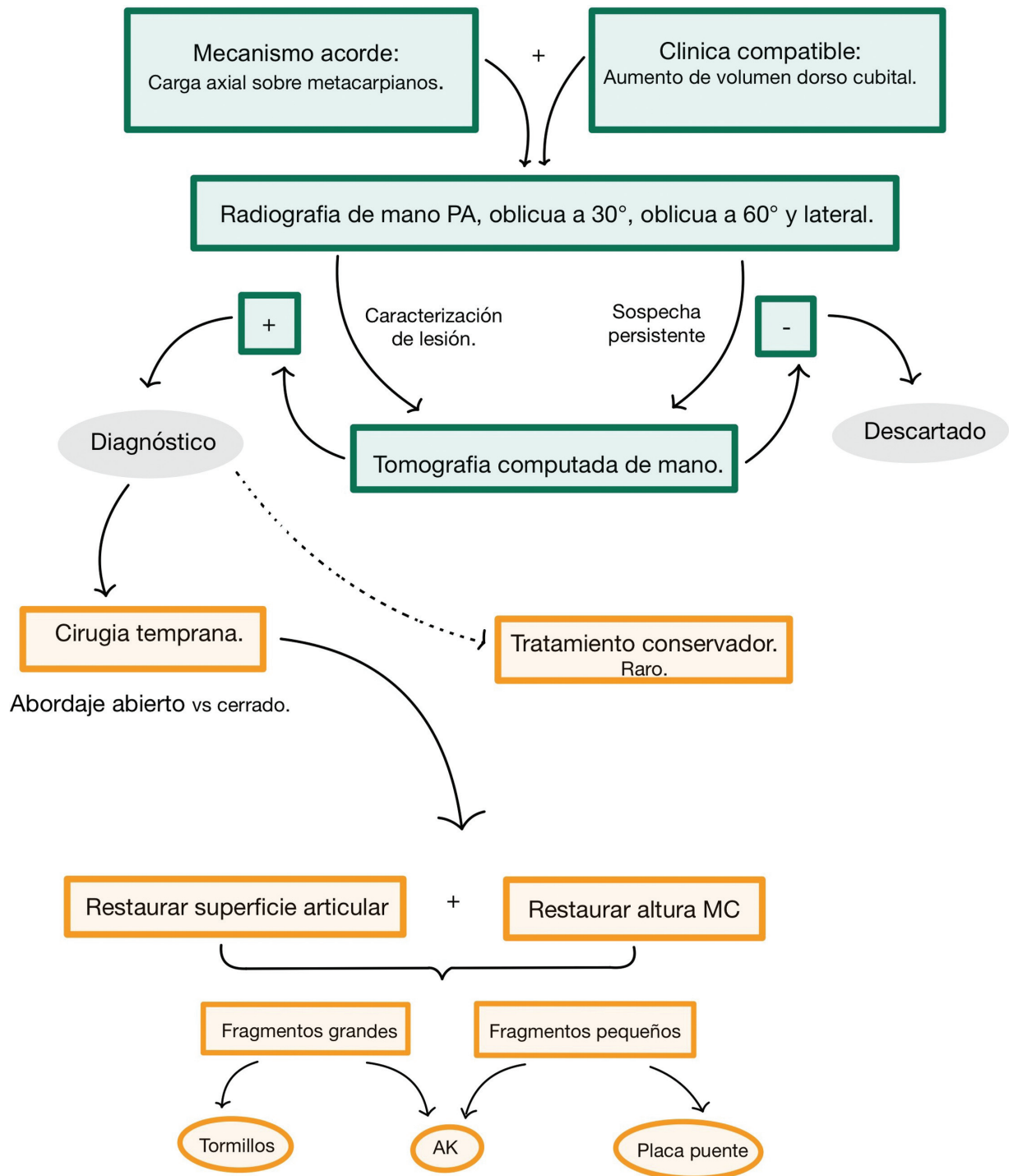
los músculos interóseos por compresión del nervio cubital, más frecuente en fracturas de gancho.<sup>13-15</sup>

La radiografía postero anterior de mano permite la evaluación de las tres articulaciones CMC cubitales y contorno del hamate. 30 grados de supinación aíslan los rayos radiales (primera y segunda CMC); 60 grados de supinación permiten una evaluación clara de la cuarta y quinta CMC; y la radiografía lateral indica si hay traslación dorsal o volar.<sup>4,16</sup>

Dado el compromiso articular implicado y la complejidad de tales lesiones, es recomendable ampliar el estudio con tomografía computada (TC) para un adecuado enfoque terapéutico.<sup>13,17</sup> Además, es útil en caso de persistir la sospecha de lesión, pero con radiografías negativas.<sup>4</sup> Los pacientes 2, 3 y 4 contaban con TC inicial y fue en quienes se realizó una reducción abierta. Esto probablemente guio el tipo de abordaje dado que se puede apreciar con detalle el compromiso articular.

El tratamiento no quirúrgico podría ser una opción cuando el desplazamiento es mínimo, lo cual es raro, dado que estas fracturas suelen ser inestables por la acción del flexor y extensor ulnar del carpo, por lo que en general son de resorte quirúrgico. Las lesiones diagnosticadas tempranamente pueden ser tratadas con reducción cerrada y fijación percutánea, pero esta puede ser difícil si el ligamento CMC dorsal está interpuesto y también cuando el tiempo de evolución supera las 3 semanas. En estos casos es necesaria la reducción abierta.<sup>16,17</sup> La fijación puede ser con tornillos, agujas de Kirschner o placa usada como puente.

En los 4 pacientes que presentamos la fijación fue con agujas de Kirschner y además se usó inmovilización por 6 semanas para aportar mayor estabilidad local. Todos mostraron excelentes resultados funcionales reflejados en un DASH promedio de 9 puntos, buena fuerza de puño y rango de movimiento completo, inclusive cuando la intervención se realizó cerca de las 3 semanas post lesión. La literatura



**Fig. 5** Algoritmo de tratamiento: Ante un paciente con mecanismo acorde como accidente de alta energía, carga axial en metacarpiano por puño o caída y clínica compatible como aumento de volumen y dolor dorsocubital de mano, se debe sospechar una luxofractura carpometacarpiana del borde cubital. El primer paso es solicitar radiografías postero anterior, oblicua en 30, 60° y lateral de la mano implicada. En caso se diagnosticarse la luxofractura se solicita TC de mano para definir su configuración. En caso de haberse descartado el diagnóstico por radiografía, pero mantenga clínica y mecanismo altamente compatible, se solicita TC para mejor visualización local. En caso de ser positivo el diagnóstico, lo más habitual es que exista incongruencia articular e inestabilidad de los rasgos de fractura por lo que será necesaria la resolución quirúrgica que buscará reestablecer la altura metacarpiana y la superficie articular mediante la reducción en general, abierta y fijación con agujas de Kirschner, tornillos y/o placas dependiendo del grado de conminución, el tamaño de los fragmentos y la capacidad de conseguir altura metacarpiana.

muestra que suele lograrse consolidación sin inestabilidad recurrente, pero la fuerza de agarre se reduce significativamente después de la cirugía.<sup>18</sup> Otros estudios concluyen un pronóstico en general, favorable en el seguimiento a corto y mediano plazo, independiente del método de reducción cerrado o abierto.<sup>4</sup> La restauración articular imprecisa, el tratamiento tardío, las lesiones neurológicas concomitantes y el desplazamiento secundario de la fractura se han asociado con peores resultados pues aumenta la probabilidad de dolor postoperatorio, deformidad crónica, mal unión y artrosis CMC.<sup>4,18-20</sup>

La artrodesis es una opción de tratamiento cuando la artrosis de la quinta articulación CMC no se logra manejar de forma conservadora. Elimina la causa principal del dolor y mejora significativamente la fuerza de agarre.<sup>21,22</sup> Otras opciones de tratamiento quirúrgico incluyen la resección de la base del quinto metacarpiano con desbridamiento de la articulación CMC, artroplastia de interposición y artroplastia estabilizadora,<sup>23</sup> donde se reseca la base del quinto metacarpiano y se fusiona al cuarto.<sup>24</sup>

Las debilidades de este estudio, incluye la recopilación de datos retrospectivos, el pequeño número de pacientes, la pérdida de pacientes durante el seguimiento y la inexistencia de un protocolo de manejo en la institución. Por otra parte, dentro de las fortalezas, contamos con un periodo de seguimiento prolongado que llega a los 16 meses como mínimo al momento de la última evaluación.

En base a la literatura revisada y los resultados de los pacientes presentados recomendamos que esta lesión de baja frecuencia debe tenerse en alto índice de sospecha en caso de pacientes que se presenten con dolor carpometacarpiano ulnar tras un mecanismo compatible como golpe de puño, accidente automovilístico y caída sobre la mano con carga axial sobre los metacarpianos. Se debe solicitar imágenes adecuadas que incluyan radiografías oblicuas de mano en 30 y 60 grados y TC para una adecuada planificación preoperatoria. Hemos visto que, usando elementos de osteosíntesis mínima de amplia disponibilidad se obtienen resultados funcionales excelentes y alta satisfacción de los pacientes. Reflejamos esto en el algoritmo de la **Figura 5**.

A largo plazo el objetivo es establecer si los pacientes generan artrosis postraumática en mayor proporción que la población general. Esto lo sabremos solo con periodos extensos de seguimiento.

## Referencias

- 1 Henderson JJ, Arafa MA. Carpometacarpal dislocation. An easily missed diagnosis. *J Bone Joint Surg Br* 1987;69(02):212-214
- 2 Ranney D. The hand as a concept: digital differences and their importance. *Clin Anat* 1995;8(04):281-287. Doi: 10.1002/ca.980080407
- 3 El-Shennawy M, Nakamura K, Patterson RM, Viegas SF. Three-dimensional kinematic analysis of the second through fifth carpometacarpal joints. *J Hand Surg Am* 2001;26(06):1030-1035. Doi: 10.1053/jhsu.2001.28761
- 4 Bhardwaj P, Sivakumar BS, Vallurupalli A, Pai M, Sabapathy SR. Fracture dislocations of the carpometacarpal joints of the fingers. *J Clin Orthop Trauma* 2020;11(04):562-569. Doi: 10.1016/j.jcot.2020.05.039

- 5 Cain JE Jr, Shepler TR, Wilson MR. Hamatometacarpal fracture-dislocation: classification and treatment. *J Hand Surg Am* 1987;12(5 Pt 1):762-767. Doi: 10.1016/s0363-5023(87)80064-3
- 6 Kato J, Tsujii M, Kitaura Y, Sudo A. Surgical Treatment for Delayed Ulnar Carpometacarpal Fracture-Dislocations. *J Wrist Surg* 2020;9(03):235-239. Doi: 10.1055/s-0039-1693051
- 7 Kim JK, Shin SJ. A novel hamatometacarpal fracture-dislocation classification system based on CT scan. *Injury* 2012;43(07):1112-1117. Doi: 10.1016/j.injury.2012.02.019
- 8 Verhies SHWL, Knaus WJ, Simeone FJ, Mudgal CS. Carpometacarpal 4/5 Fracture Dislocations: Fracture Morphology and Surgical Treatment. *J Hand Microsurg* 2020;12(Suppl 1):S21-S27. Doi: 10.1055/s-0039-1692326
- 9 Snoap T, Habecq J, Ruitter T. Hamate Fracture. *Eplasty* 2015;15:ic28
- 10 Milch H. Fracture of the hamate bone. *J Bone Jt Surg* 1934;16(02):459-462
- 11 Langenhan R, Hohendorff B, Probst A. Koronare Spaltluxationsfrakturen des Os hamatum und der Os metakarpale IV-Basis: eine seltene Form der karpometakarpalen Verletzung. *Handchir Mikrochir Plast Chir* 2011;43(03):140-146
- 12 Yoshida R, Shah MA, Patterson RM, Buford WL Jr, Knighten J, Viegas SF. Anatomy and pathomechanics of ring and small finger carpometacarpal joint injuries. *J Hand Surg Am* 2003;28(06):1035-1043. Doi: 10.1016/s0363-5023(03)00373-3
- 13 Schortinghuis J, Klases HJ. Open reduction and internal fixation of combined fourth and fifth carpometacarpal (fracture) dislocations. *J Trauma* 1997;42(06):1052-1055. Doi: 10.1097/00005373-199706000-00011
- 14 Dahlin L, Palffy L, Widerberg A. Injury to the deep branch of the ulnar nerve in association with dislocated fractures of metacarpals II-IV. *Scand J Plast Reconstr Surg Hand Surg* 2004;38(04):250-252. Doi: 10.1080/02844310410027266
- 15 Peterson P, Sacks S. Fracture-dislocation of the base of the fifth metacarpal associated with injury to the deep motor branch of the ulnar nerve: a case report. *J Hand Surg Am* 1986;11(04):525-528
- 16 Johnson J, Fowler J, Costello J, Ruppert K, Kaufmann R. Optimal Oblique Radiographs to Identify Fifth Carpometacarpal Dorsal Subluxations: A Cadaveric Study. *J Hand Surg Am* 2018;43(12):1139.e1-1139.e5. Doi: 10.1016/j.jhsa.2018.04.012
- 17 Cano Gala C, Pescador Hernández D, Rendón Díaz DA, López Olmedo J, Blanco Blanco J. Fracture of the body of hamate associated with a fracture of the base of fourth metacarpal: A case report and review of literature of the last 20 years. *Int J Surg Case Rep* 2013;4(05):442-445. Doi: 10.1016/j.ijscr.2013.01.023
- 18 Fuller JB, Piscocoy AS, Clark DM, Markose K, Dunn JC. Surgical Management of Ulnar Metacarpal Base Fracture-Dislocations: A Systematic Review. *Hand (N Y)* 2022;17(03):405-411. Doi: 10.1177/1558944720948241
- 19 Sangole AP, Levin MF. Arches of the hand in reach to grasp. *J Biomech* 2008;41(04):829-837. Doi: 10.1016/j.jbiomech.2007.11.006
- 20 Lawlis JF III, Gunther SF. Carpometacarpal dislocations. Long-term follow-up. *J Bone Joint Surg Am* 1991;73(01):52-59
- 21 Meunier MJ, Hentzen E, Ryan M, Shin AY, Lieber RL. Predicted effects of metacarpal shortening on interosseous muscle function. *J Hand Surg Am* 2004;29(04):689-693. Doi: 10.1016/j.jhsa.2004.03.002
- 22 Yang Y, Scheker LR, Kumar KK. Arthroplasty for fifth carpometacarpal joint arthritis. *J Wrist Surg* 2015;4(02):110-114. Doi: 10.1055/s-0035-1549291
- 23 Zribi W, Zribi M, Jemaa MB, et al. Arthrose post-traumatique carpo-métacarpienne du cinquième doigt traitée par arthroplastie stabilisée: à propos de deux cas et revue de la littérature. *Pan Afr Med J* 2018;30:163. Doi: 10.11604/pamj.2018.30.163.12445
- 24 Dubert T. Arthroplastie stabilisée du cinquième métacarpien Proposition thérapeutique pour le traitement des fractures-luxations anciennes du 5ème métacarpien. *Ann Chir Main/ Ann Hand Surg* 1994;13(05):363-365. Doi: 10.1016/S0753-9053(05)80074-2