



# Plastia em Z modificada do ligamento patelar com reforço de tendão quadricipital no tratamento da patela baixa

## *Modified Z-plasty of the Patellar Ligament with Reinforcement of the Quadriceps Tendon in the Treatment of Patella Baja*

Tiago António Almeida Orange Costa<sup>1</sup> Francisco Bernardes<sup>1</sup> José Miradouro<sup>1</sup> Joana Pereira<sup>1</sup>   
Pedro Barreira<sup>1</sup> João Carvalho<sup>1</sup>

<sup>1</sup> Centro Hospitalar do Tâmega e Sousa, Penafiel, Portugal

Rev Bras Ortop

**Endereço para correspondência** Tiago António Almeida Orange, MD, Centro Hospitalar Tamega e Sousa, Ortopedia e Traumatologia, Penafiel, Porto, Portugal (e-mail: costa.a.tiago@gmail.com).

### Resumo

A Patela Baixa é uma patologia do joelho pouco frequente, mas limitante devido à rigidez articular e dor localizada na região anterior do joelho. Pode decorrer após trauma, imobilização prolongada ou intervenção cirúrgica local. O achado patológico marcante é o encurtamento e o aumento na espessura do ligamento patelar. Foram descritas várias técnicas cirúrgicas para o seu tratamento, não existindo nenhum tratamento padronizado.

### Palavras-chave

- ▶ artroplastia do joelho
- ▶ articulação do joelho
- ▶ ligamento patelar
- ▶ patela
- ▶ tendões

Descrevemos o caso de uma doente de 73 anos de idade que apresentava rigidez do joelho, deficit funcional importante e patela baixa após artroplastia total do joelho. Foi submetida a um procedimento cirúrgico de partes moles recentemente descrito, com excelente evolução funcional, melhorando de um *Lysholm Knee Score* de 16 para 81 pontos, permitindo a mobilização e regresso às atividades de vida diárias precocemente.

### Abstract

Patella Baja is an infrequent knee pathology, but it is limiting due to joint stiffness and localized pain in the anterior region of the knee. It may occur after trauma, prolonged immobilization or local surgical intervention. The striking pathological finding is the shortening and increase in thickness of the patellar ligament. Several surgical techniques have been described for its treatment, and there is no standardized treatment. We describe the case of a 73-year-old female patient who presented with knee stiffness, significant functional deficit, and patella baja after total knee arthroplasty. She underwent a recently described soft tissue surgical procedure, with excellent functional evolution, improving from a Lysholm Knee Score of 16 to 81 points, allowing early mobilization and return to daily life activities.

### Keywords

- ▶ arthroplasty, replacement, knee
- ▶ knee joint
- ▶ patellar tendon
- ▶ patella
- ▶ tendons

*Trabalho desenvolvido no Centro Hospitalar do Tâmega e Sousa, Penafiel, Portugal.*

recebido  
21 de fevereiro de 2022  
aceito  
27 de outubro de 2022

DOI <https://doi.org/10.1055/s-0043-1770967>.  
ISSN 0102-3616.

© 2024. The Author(s).

This is an open access article published by Thieme under the terms of the Creative Commons Attribution 4.0 International License, permitting copying and reproduction so long as the original work is given appropriate credit (<https://creativecommons.org/licenses/by/4.0/>).

Thieme Revinter Publicações Ltda., Rua do Matoso 170, Rio de Janeiro, RJ, CEP 20270-135, Brazil

## Introdução

A Patela Baixa é uma patologia definida como a diminuição da distância entre o ápice inferior da patela e a superfície articular proximal da tíbia, num doente com sintomas de gonalgia e deficit de mobilidade.<sup>1-5</sup>

Está associada a gonalgia crónica, conflito mecânico da patela, insuficiência muscular quadrícipital e diminuição da amplitude articular.<sup>1-9</sup>

Os achados anatomopatológicos chave são o encurtamento e aumento da espessura ligamentar, fibrose intraarticular e da gordura de Hoffa, retração tecidual e fraqueza ou disfunção do músculo quadrícipital.<sup>1-9</sup>

Existem vários métodos radiológicos para avaliar a altura patelar: índice *Insall-Salvati*, índice *Blackburne-Peel* e o índice *Caton-Deschamps*.<sup>1,4,5</sup> Na descrição deste caso, os autores utilizaram o índice *Caton-Deschamps*, sendo que valores <0,6 indicam a existência de patela baixa.<sup>1,4,5,7</sup>

Tanto os procedimentos cirúrgicos, como o trauma e imobilização do joelho predisõem ao desenvolvimento de patela baixa.<sup>1-8</sup> Estudos recentes mostram taxas de incidência de patela baixa após artroplastia total do joelho de até 38%.<sup>1,4,7-9</sup> Esta elevada taxa de incidência é devido à excisão excessiva da gordura de Hoffa, manipulação agressiva do ligamento patelar e libertação do retináculo lateral da patela, que por sua vez conduzem a fenômenos isquêmicos, cicatrização anômala e retração tendinosa.<sup>1-3,7-9</sup>

Existem múltiplos procedimentos cirúrgicos descritos para o tratamento desta patologia com impacto no aporte sanguíneo, no vetor de forças e no *tilt* patelar, com o objetivo de corrigir a etiologia de base e recuperar a altura normal da patela, mas nenhum é o tratamento padrão.<sup>1-3,6,8,9</sup> O objetivo deste caso clínico foi descrever uma técnica cirúrgica utilizada para a correção do encurtamento e espessura do ligamento patelar.

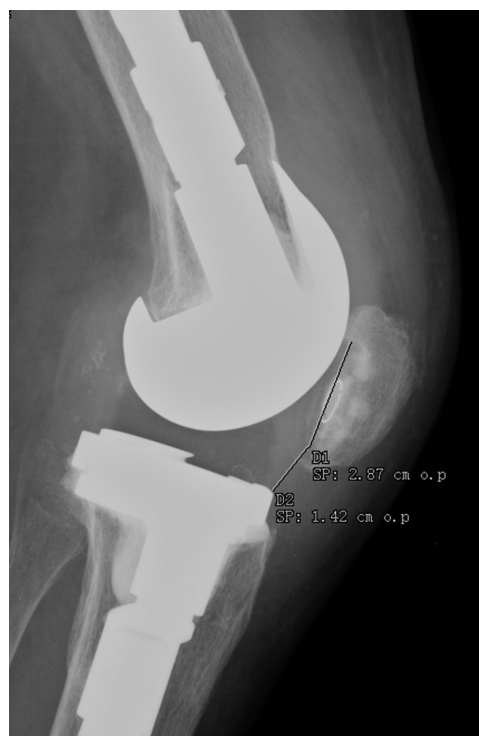## Descrição de Caso

Paciente de 73 anos de idade que apresentava rigidez do joelho com deficit de flexão e, radiologicamente, patela baixa após artroplastia total do joelho direito. A limitação funcional, segundo o *Lysholm Knee Score*, era de 16 pontos, com máximo de flexão de 45°, dor e fraqueza do aparelho extensor, sendo resistentes ao tratamento conservador. Inicialmente, o índice de *Caton-Deschamps* era de 0,49 (►Fig. 1).

## Técnica Cirúrgica e Reabilitação

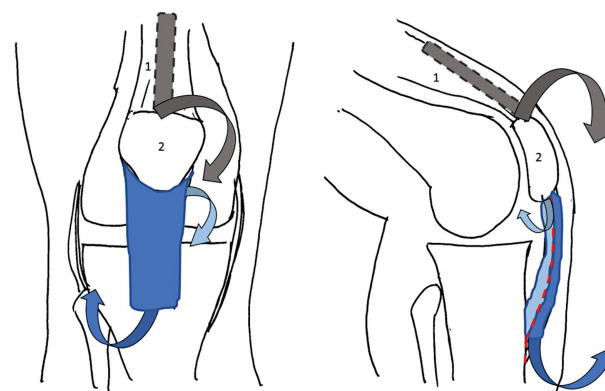
A doente foi submetida a um procedimento cirúrgico combinado de plastia do ligamento patelar para alongamento e reforço com parte do tendão quadrícipital. Ainda se procedeu à substituição do polietileno da face articular superior da tíbia, por um de menor espessura e o componente patelar foi removido.

Como o ligamento patelar se encontrava espessado, a técnica envolveu a divisão do ligamento na sua espessura, obtendo-se um componente anterior e outro posterior de igual espessura.<sup>6</sup> O componente anterior foi desinserido,

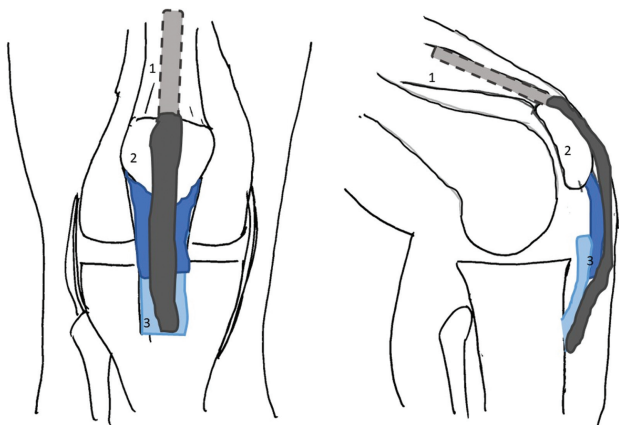


**Fig. 1** Radiografia lateral do joelho a evidenciar o índice *Caton-Deschamps* 0,49 no pré-operatório.

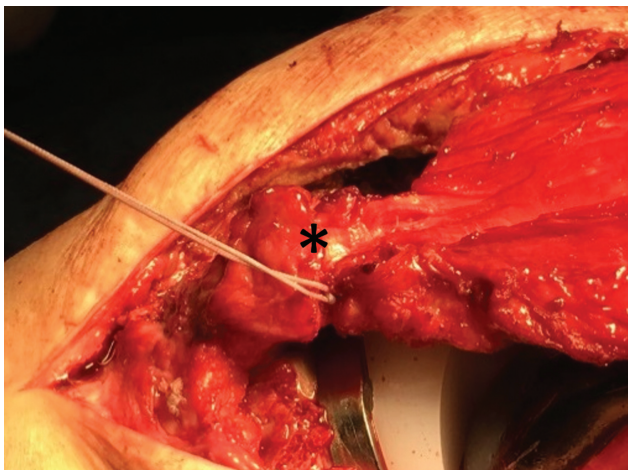
distalmente, ao nível da tuberosidade anterior da tíbia e o componente posterior, proximalmente, ao nível da patela<sup>6</sup> (►Fig. 2). Com o joelho a 90° de flexão, fixaram-se os dois topos ligamentares com, pelo menos, 5 mm de sobreposição com sutura absorvível<sup>6</sup> (►Figs. 3 e 4). Um feixe do tendão quadrícipital superficial, com cerca de 1 cm de largura e 10 cm de comprimento, foi isolado (►Fig. 5) e mobilizado distalmente para reforço do ligamento patelar<sup>6</sup> (►Fig. 6). O local de excisão quadrícipital é reforçado com suturas absorvíveis, apresentando baixa morbidade.<sup>6</sup>



**Fig. 2** Esquema do procedimento cirúrgico: ligamento patelar foi dividido em dois, segundo a sua espessura. O feixe anterior (azul-escuro) foi desinserido anteriormente ao nível da tuberosidade anterior da tíbia, o feixe posterior (azul-claro) foi desinserido ao nível do ápice distal da patela. Nota-se ainda a obtenção de feixe do tendão quadrícipital (cinzento). (1–Tendão Quadrícipital; 2–Patela; 3–Ligamento Patelar).



**Fig. 3** Esquema do procedimento cirúrgico: sutura dos dois feixes do ligamento patelar (azul-escuro e azul-claro), com pelo menos 5 mm de sobreposição. De notar o reforço ligamentar com feixe do tendão quadrícipital (cinzento-escuro). (1-Tendão Quadrícipital; 2-Patela; 3-Ligamento Patelar)

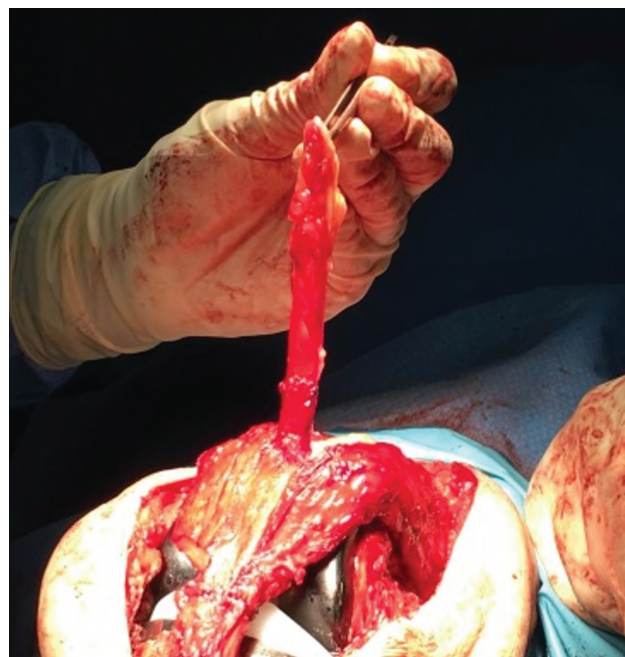

**Fig. 4** Imagem intraoperatória a demonstrar a sutura dos dois feixes do ligamento patelar, com pelo menos 5 mm de sobreposição.

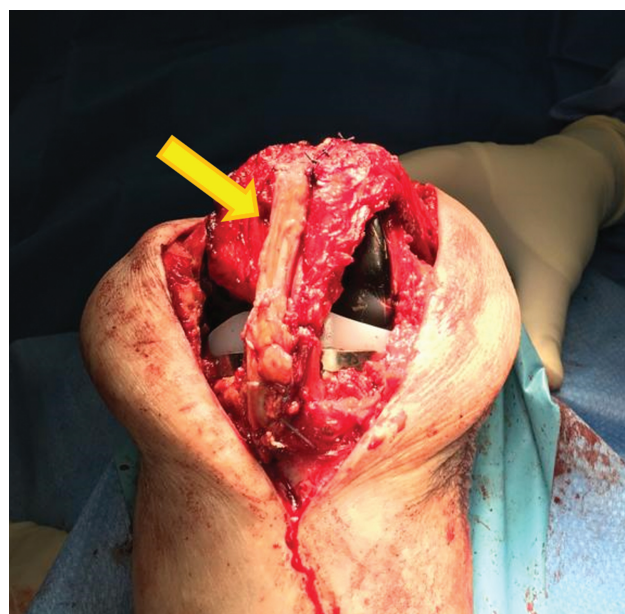Durante o primeiro mês, a mobilização imediata e o tratamento de reabilitação foram necessários para o fortalecimento quadrícipital e evitar a recidiva de patela baixa, estando limitado a carga parcial e flexão máxima de 45°. <sup>6,9</sup> O fortalecimento muscular e reabilitação articular foi mantido com o apoio da medicina física e de reabilitação durante três meses. Aos seis meses de seguimento, os resultados funcionais foram excelentes, com resultados funcionais de *Lysholm Knee Score* de 81 pontos, flexão máxima de 110° e índice *Caton-Deschamps* de 1,17 (►**Fig. 7**). A doente retomou as suas atividades de vida diária após o primeiro mês pós-cirúrgico.

## Discussão

A patela baixa é uma complicação devastadora do trauma ou cirurgia do joelho, sendo essencial o diagnóstico e tratamento precoces, para o melhor resultado funcional. <sup>1-8</sup>



**Fig. 5** Imagem intraoperatória a demonstrar a mobilização do feixe do tendão quadrícipital.

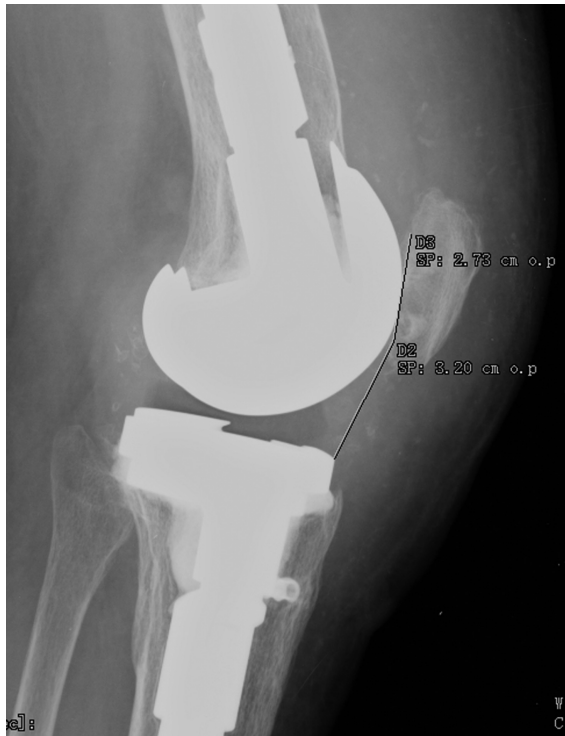

**Fig. 6** Imagem intraoperatória a demonstrar o reforço do ligamento patelar com feixe do tendão quadrícipital. (seta amarela)

Existem várias técnicas cirúrgicas descritas para correção de partes moles e ósseas, contudo não existe um tratamento padrão para esta patologia. <sup>1-3,6,8,9</sup>

A mobilização proximal da tuberosidade anterior da tíbia restaura a altura da patela, mas não é aconselhada quando existe disfunção do músculo quadrícipital e não corrige o encurtamento e a espessura do ligamento patelar. <sup>1-6,9,10</sup>

Há, no entanto, várias opções para o alongamento do ligamento patelar como o uso de enxertos autólogos ou



**Fig. 7** Radiografia lateral do joelho a evidenciar o índice *Caton-Deschamps* de 1,17 no pós-operatório.

aloenxertos dos tendões isquiotibiais ou osso-tendão-osso e o alongamento do ligamento patelar utilizando a técnica de Ilizarov.<sup>1-10</sup> Mais recentemente foi descrita a plastia em Z modificada que apresenta algumas vantagens em comparação com as outras técnicas.<sup>3-7,9</sup>

A plastia em Z modificada tem as vantagens de obter maior alongamento e a manutenção do alinhamento das fibras tendinosas, mantendo inalterado o vetor de forças e a vascularização sanguínea.<sup>6</sup> Outras vantagens desta técnica cirúrgica são a prevenção de defeitos subcutâneos e tendinosos, o que leva a menor risco de complicações e a uma reabilitação precoce.<sup>6</sup>

Segundo a literatura existente, o resultado clínico do paciente apresentado é semelhante a outras variantes de plastia em Z, com a vantagem de manter o alinhamento das fibras tendinosas e maior sobreposição entre os dois topos ligamentares, não alterando o vetor de forças e diminuindo o risco de falência.<sup>1-10</sup> Em comparação com os procedimentos ósseos, a abordagem cirúrgica é menos agressiva, a reabilitação e a mobilização são mais precoces, apresentando também menor risco de falência.<sup>1-10</sup>

Existem várias técnicas cirúrgicas para o tratamento da patela baixa, contudo não existe um tratamento padrão. A técnica cirúrgica apresentada tem como vantagens a abordagem da patologia subjacente, facilidade de execução e reprodutibilidade, mobilização, recuperação e regresso às atividades de vida diárias após o primeiro mês pós-cirúrgico, como descrito no caso apresentado.

#### Suporte Financeiro

Este estudo não recebeu nenhum suporte financeiro de fontes públicas, comerciais ou sem fins lucrativos.

#### Conflito de interesses

Os autores não declaram conflito de interesses

#### Referências

- 1 Lum ZC, Saiz AM, Pereira GC, Meehan JP. Patella Baja in Total Knee Arthroplasty. *J Am Acad Orthop Surg* 2020;28(08): 316-323
- 2 Kennedy MI, Aman Z, DePhillipo NN, LaPrade RF. Patellar Tendon Tenotomy for Treatment of Patella Baja and Extension Deficiency. *Arthrosc Tech* 2019;8(03):e317-e320
- 3 Schmidt S, Mengis N, Rippke JN, Zimmermann F, Milinkovic DD, Balcarek P. Treatment of acquired patella baja by proximalization tibial tubercle osteotomy significantly improved knee joint function but overall patient-reported outcome measures remain diminished after two to four years of follow-up. *Arch Orthop Trauma Surg* 2022;142(10):2481-2487
- 4 Moulton LS, Davies AP. Management of extreme patella baja using in-situ hamstring tendon autograft. *Knee* 2014;21(05):916-919
- 5 Salem KH, Sheth MR. Variables affecting patellar height in patients undergoing primary total knee replacement. *Int Orthop* 2021;45(06):1477-1482
- 6 Bruhin VF, Preiss S, Salzmänn GM, Harder LP. Frontal Tendon Lengthening Plasty for Treatment of Structural Patella Baja. *Arthrosc Tech* 2016;5(06):e1395-e1400
- 7 Fiquet C, White N, Gaillard R, Servien E, Neyret P, Lustig S. Combined Patellar Tendon lengthening and partial Extensor Mechanism Allograft reconstruction for the treatment of patella infera: A case report. *Knee* 2019;26(02):515-520
- 8 Perelli S, Ibañez M, Morales-Marin C, et al. Patellar Tendon Lengthening: Rescue Procedure for Patella Baja. *Arthrosc Tech* 2019;9(01):e1-e8
- 9 Guido W, Christian H, Elmar H, Elisabeth A, Christian F. Treatment of patella baja by a modified Z-plasty. *Knee Surg Sports Traumatol Arthrosc* 2016;24(09):2943-2947
- 10 Vives-Barquiel MA, Torrents A, Lozano L, et al. Proximalize osteotomy of tibial tuberosity (POTT) as a treatment for stiffness secondary to patella baja in total knee arthroplasty (TKA). *Arch Orthop Trauma Surg* 2015;135(10):1445-1451