



# Evaluación de tratamiento con *mini-open* para pinzamiento femoroacetabular tipo CAM

## *Evaluation of the Mini-open Treatment for CAM-type Femoroacetabular Impingement*

Martín Salgado<sup>1,2</sup> Carolina Avilés<sup>1</sup> Felipe Fernández<sup>1</sup> María Loreto Letelier<sup>3</sup>

<sup>1</sup>Departamento de Traumatología y Ortopedia, Hospital Dr. Sotero del Río, Clínica MEDS, Santiago, Chile

<sup>2</sup>Equipo de Cirugía Reconstructiva Articular, Complejo Asistencial Dr. Sótero del Río, Santiago, Chile

<sup>3</sup>Departamento de Traumatología y Ortopedia, Universidad de Chile, Santiago, Chile

Dirección para correspondencia Martín Salgado González, Profesor Asistente, Instructor Adjunto, Departamento de Traumatología y Ortopedia, Hospital Dr. Sotero del Río, Clínica MEDS, Santiago, Chile (e-mail: martin.salgado@meds.cl).

Rev Chil Ortop Traumatol 2023;64(1):e11–e16.

### Resumen

#### Palabras Clave

- ▶ pinzamiento femoroacetabular/cirugía
- ▶ pinzamiento femoroacetabular/complicaciones
- ▶ resultado de tratamiento
- ▶ humanos
- ▶ procedimientos quirúrgicos mínimamente invasivos
- ▶ complicaciones posoperatorias

**Objetivo** Describir y evaluar los resultados del tratamiento del pinzamiento femoroacetabular (PFA) con *mini-open* no asistido en una población definida.

**Materiales y Métodos** Se realiza una descripción prospectiva de cincuenta pacientes jóvenes con diagnóstico de PFA tipo CAM, con baja demanda deportiva, tratados con *mini-open* no asistido. Se incluyeron pacientes mayores de 18 años con PFA sintomático, con estudio radiológico completo y con test de lidocaína positivo. Se excluyeron pacientes con patología previa o subyacente de cadera comprometida. Se comparó la Escala de Cadera Harris modificada (Modified Harris Hip Score, MHHS, en inglés) en los periodos pre y posoperatorio (por el test de Wilcoxon) y los puntajes pre y posoperatorio en la escala visual análoga (EVA) (por el test análisis de la varianza [*analysis of variance*, ANOVA, en inglés] de Friedman). Se consideró significativo un valor de  $p < 0,05$ . En total, 50 pacientes cumplían los criterios de inclusión: 33 hombres y 17 mujeres.

**Resultados** La edad promedio fue de  $36,8 \pm 6,5$  años. El ángulo alfa promedio fue de  $62,6^\circ \pm 5,6^\circ$ . Todos presentaron artrosis de grado 1 de Tonnis. Un total de 39 pacientes tenían nivel de actividad 3 (en la escala de Tegner). El seguimiento promedio fue de  $27,3 \pm 6,2$  (mínimo de 12) meses. El MHHS mejoró desde una mediana preoperatoria de 60,5 (rango: 30,8–84,7) puntos a una mediana posoperatoria de 96,8 (rango: 91,3–100) puntos ( $p < 0,001$ ). Todos los pacientes presentaron disminución significativa del dolor, con mediana de 0 en la EVA al año de seguimiento.

#### recibido

28 de agosto de 2021

#### aceptado

28 de septiembre de 2022

DOI <https://doi.org/10.1055/s-0043-1760861>

10.1055/s-0043-1760861.

ISSN 0716-4548.

© 2023. Sociedad Chilena de Ortopedia y Traumatología. All rights reserved.

This is an open access article published by Thieme under the terms of the Creative Commons Attribution-NonDerivative-NonCommercial-License, permitting copying and reproduction so long as the original work is given appropriate credit. Contents may not be used for commercial purposes, or adapted, remixed, transformed or built upon. (<https://creativecommons.org/licenses/by-nc-nd/4.0/>)

Thieme Revinter Publicações Ltda., Rua do Matoso 170, Rio de Janeiro, RJ, CEP 20270-135, Brazil

**Conclusión** Esta técnica presenta buenos resultados clínicos y funcionales en pacientes de baja demanda deportiva. Faltan estudios que demuestren sus ventajas respecto de la resección de *bump* de mayor tamaño o en otras localizaciones.  
Nivel de Evidencia: 4.

## Abstract

**Objective** To describe and evaluate the results of the treatment of femoroacetabular impingement (FAI) with the unassisted mini-open approach in a defined population.

**Materials and Methods** We performed a prospective clinical and functional assessment of fifty young patients with CAM-type FAI, with very low sports demand, treated by the unassisted mini-open approach. We included patients older than 18 years of age, with a diagnosis of symptomatic FAI, complete radiologic study, and positive lidocaine test. We excluded patients with previous hip pathology. We compared the pre- and postoperative modified Harris Hip Score (MHHS) (through the Wilcoxon test) and the pre- and postoperative scores on the Visual Analogue Scale (VAS) (through the Friedman analysis of variance [ANOVA] test). significance was established as  $p < 0.05$ . In total, 50 patients met the described inclusion criteria: 33 male and 17 female subjects.

## Keywords

- ▶ femoroacetabular impingement/surgery
- ▶ femoroacetabular impingement/complications
- ▶ treatment outcome
- ▶ humans
- ▶ minimally-invasive surgical procedures
- ▶ postoperative complications

**Results** The average age was of  $36.8 \pm 6.5$  years. The average alfa angle was of  $62.6^\circ \pm 5.6^\circ$ . All patients had grade-1 Tonnis index osteoarthritis. In total, 39 patients had level 3 of activity (according to the Tegner scale). The mean follow-up was of  $27.3 \pm 6.2$  (minimum of 12) months. The score on the MHHS improved from a preoperative median of 60.5 (range: 30.8–84.7) points to a postoperative median of 96.8 (range: 91.3–100) points ( $p < 0.001$ ). All patients presented a significant decrease in pain, with a median VAS score of 0 at 1 year of follow-up.

**Conclusions** This technique presents good clinical and functional outcomes in patients with low sports demand. There is a lack of studies showing the advantages and limitations of the mini-open approach concerning the resection of larger bumps or in other locations.

Level of Evidence: 4.

## Introducción

Desde su primera descripción y especialmente durante las últimas décadas, el pinzamiento femoroacetabular (PFA) ha adquirido cada vez más relevancia en la literatura traumatológica. El PFA corresponde al conflicto dinámico con alteración directa de la relación de espacio, o *clearance*, entre la unión de la cabeza y el cuello femoral y la unión condrolabral acetabular.<sup>1,2</sup> Este conflicto puede generar daño progresivo, que se inicia con rotura labral, y daño condral acetabular en distintos grados, y llega a microfracturas por estrés reiterado.<sup>3,4</sup> Por el mecanismo anterior, se ha propuesto al PFA como causal en el inicio de la coxartrosis.<sup>5,6</sup>

Hasta ahora se han descrito tres técnicas para el tratamiento quirúrgico de PFA: la luxación controlada, la artroscopia de cadera,<sup>7,8</sup> que es sin duda la más popular actualmente, y, por último, la menos difundida, que corresponde al *mini-open*.<sup>9,10</sup> Este último, a su vez, puede ser asistido artroscópicamente o no,<sup>11</sup> y puede ser realizado por abordaje anterior directo, o por un abordaje por el intervalo de Hueter. Este intervalo tiene como ventajas que presenta una menor curva de aprendizaje, lo que se hace aún

más evidente en profesionales sin entrenamiento artroscópico previo, menor costo operacional, y menor tiempo quirúrgico para lograr los mismos objetivos. Además, comparte, junto a la artroscopia, la baja tasa de complicaciones, que, a su vez, son de baja complejidad, respecto de la luxación controlada.

Actualmente existen escasos reportes en la literatura ortopédica del uso de *mini-open* no asistido para el tratamiento quirúrgico de PFA, que presentan, a pesar de los buenos resultados obtenidos, una amplia variabilidad tanto en la técnica quirúrgica como las escalas de evaluación utilizadas, siendo tratada una población más joven y deportista. En esta serie, se describen pacientes jóvenes de muy baja demanda deportiva, en edad de máximo rendimiento laboral, que presentan molestias que se han traducido en alteración de rutinas de vida cotidiana y dolor que limita principalmente su trabajo.

Este trabajo tiene como objetivo realizar una evaluación clínica y funcional prospectiva de pacientes jóvenes de baja demanda deportiva con PFA tratados con *mini-open* por el abordaje de Hueter modificado y describir los resultados obtenidos en los pacientes.

## Materiales y Métodos

Se solicitó la aprobación del Comité de Ética de la institución antes de la realización del estudio. Se recolectaron de forma prospectiva y se registraron los datos clínicos, imagenológicos, de evolución y de seguimiento de los pacientes sometidos a tratamiento quirúrgico por PFA tipo CAM, mediante una técnica abierta por *mini-open*, entre noviembre del 2010 y diciembre del 2012. Todos los pacientes fueron operados por el autor principal de este estudio.

Los criterios de inclusión fueron: pacientes mayores de 18 años, con diagnóstico de PFA con radiografías (anteroposterior-Lowenstein de pelvis/anteroposterior de cadera, *crossstable*, y falso perfil) y resonancia magnética compatible, más test de lidocaína positivo. Los pacientes fueron sintomáticos al momento de la cirugía y tuvieron una respuesta parcial o nula al tratamiento médico mayor a 1 mes (incluidas analgesia oral y terapia kinésica). A todos los pacientes se les dio a elegir entre tratamiento artroscópico o abierto mediante una técnica *mini-open*, por el abordaje de Heuter modificado. Los criterios de exclusión fueron: pacientes con intervenciones quirúrgicas previas en la misma cadera, antecedentes de displasia de cadera en la infancia, portadores de alteraciones neurológicas concomitantes, y aquellos con artrosis moderada o severa de la cadera definida como un puntaje  $\geq 2$  en la escala de Tonnis. Además, se excluyeron del análisis los pacientes que optaron por el tratamiento artroscópico.

### Procedimiento quirúrgico

Se realizó abordaje longitudinal de aproximadamente 5 cm a 6 cm en el intervalo de Hueter, con disección roma sin desinserción tendinosa, utilizando separadores Hohmann MIS. Entonces, se realizó una capsulotomía en T o H, y se exploró con palpador artroscópico la inestabilidad o la rotura labral. Se procede a realizar femoroplastia con cinceles curvos y regularización con Abrader de 5.5 mm (Smith and Nephew, Londres, Reino Unido). Según la necesidad, se realiza curetaje y reinserción labral o estabilización con anclas Osteoraptor de polietileno (PEEK) de 2,3 mm (Smith and Nephew).

Luego de realizada la regularización según la planificación preoperatoria, se realizan pruebas de pinzamiento intraoperatorio, para comparar y confirmar libre incursión flexorrotacional, considerando aceptable una rotación entre 25° y 30° de rotación interna sin evidencia de conflicto óseo. No se utilizó cera de hueso para la osteotomía ni tampoco se dejaron drenajes, como se describe en otros estudios. No se realizó radioscopia intraoperatoria.

Se recolectaron datos demográficos, comorbilidades y actividad física del paciente según la escala de actividad de Tegner (niveles de 0 a 10, según actividad creciente).<sup>12</sup> Además, se determinaron los siguientes parámetros imagenológicos preoperatorios: índice de artrosis (Tonnis), retroversión acetabular, presencia de rotura labral o desinserción, y ángulo alfa de unión cabeza-cuello. Se registraron los valores de la Escala de Cadera de Harris

modificada (Modified Harris Hip Score, MHHS, en inglés)<sup>13</sup> en el pre y posoperatorio (3 meses) y la evaluación del dolor con la Escala Visual Análoga (EVA) en el pre y posoperatorio (días 1, 30 y 90). Además, se registraron los resultados obtenidos al aplicar el cuestionario Short Form-8 (SF-8) al año de evolución.

### Métodos estadísticos

Se realizó un cálculo del tamaño muestral asumiendo como resultado primario el cambio entre los puntajes pre y posoperatorios en el MHHS. Como referencia, se utilizaron variaciones de 14 puntos en el MHHS, reportadas en la literatura,<sup>14,15</sup> y se consideró una desviación estándar (DE) de 15 puntos. Se definió un nivel de confianza del 95% y potencia del 90%. Con estos datos, obtuvimos un tamaño muestral mínimo de 25 pacientes a evaluar (cálculo realizado en [www.openepi.com](http://www.openepi.com)).

Las variables numéricas se registraron como medias  $\pm$  DE o medianas con sus respectivos rangos, según su simetría y distribución. Las variables categóricas se registraron como sus valores absolutos y los porcentajes. Se compararon las medianas pre y posoperatorias del MHHS con el test de Wilcoxon, y la medianas pre y posoperatorias de la EVA, con el test análisis de la varianza (*analysis of variance*, ANOVA, en inglés) de Friedman para variables dependientes, antes del análisis de la distribución de los datos. Se consideró como significativo un valor  $p < 0.05$ . Los cálculos se realizaron con el programa IBM SPSS Statistics for Windows (IBM Corp., Armonk, NY, Estados Unidos), versión 20.0.

## Resultados

Un total de 50 caderas en 50 pacientes fueron sometidas a tratamiento quirúrgico, pues cumplían con los criterios de inclusión descritos durante el periodo de estudio. Un 66% (33) de los operados eran del género masculino, con una edad promedio de  $36,8 \pm 6,5$  años. La cadera derecha fue intervenida en un 54% de los pacientes (27 caderas). El ángulo alfa promedio fue de  $62,6^\circ \pm 5,6^\circ$ . Todas las caderas presentaban una artrosis de grado 1 de Tonnis y solo 4 presentaban retroversión acetabular a las radiografías, pero no compatible con la resonancia ni con lo observado en el intraoperatorio.

Un 20% de los pacientes realizaban algún tipo de actividad física, pero de forma irregular, y 39 (74%) pacientes tenían un nivel de actividad 3 según la Escala de Tegner, lo que corresponde a un trabajo liviano. Los 11 pacientes restantes presentaban un nivel de actividad menor según la Escala de Tegner. Todos los sujetos del estudio presentaron un seguimiento de por lo menos 12 meses, con un promedio de  $27,3 \pm 6,2$  meses.

La intervención consistió en una osteoplastia de cuello femoral en todos los pacientes, sin realizar osteoplastias acetabulares. La duración de la cirugía fue de  $61,2 \pm 10,2$  minutos en promedio. En 48 (96%) caderas se objetivó durante la intervención un daño o desinserción del labrum acetabular que requirió reparación con anclas de PEEK de

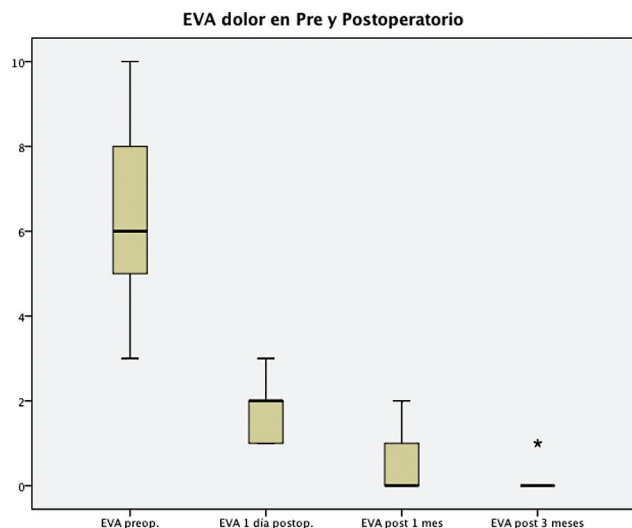


Gráfico 1 Puntajes pre y posoperatorio en la EVA (diagrama de caja).

2,3 mm (Smith and Nephew). Un total de 16 caderas fueron reparadas con solo 1 ancla, y 32, con 2.

### Evaluación clínica

El puntaje en el MHHS mejoró desde una mediana preoperatoria de 60,5 (rango: 30,8–84,7) puntos a una de 96,8 (rango: 91,3–100) puntos en el postoperatorio ( $p < 0,001$ ) (→ gráfico 2).

Con respecto al dolor medido por la EVA, todos los pacientes presentaron una disminución significativa, con una mediana en el preoperatorio de 6 (rango 3–10) puntos, de 2 (rango: 1–3) puntos en el primer día posoperatorio, de 0 (rango: 0–2) puntos al mes, y de 0 (rango: 0–1) a los 3 meses (→ gráfico 1). Al control anual, el puntaje en el SF-8 para el componente físico tuvo una mediana de 57 (rango: 51–59) puntos, y el componente mental, una mediana 57 (rango: 49–59) puntos.

Los pacientes se mantuvieron hospitalizados un promedio de  $1,7 \pm 0,54$  días. Dos de ellos evolucionaron en el posoperatorio con una neuropraxia del nervio cutáneo femoral lateral, la cual se resolvió en uno al mes y en el otro, a los tres meses. Un paciente desarrolló una tendinopatía del psoas a los dos meses de evolución, autolimitada, y otro, osificación heterotópica de la cadera a los seis meses (de grado 1 según la clasificación de Brooker), pero sin mayor sintomatología.

### Discusión

Nuestros resultados muestran un procedimiento simple, con aparente rápida curva de aprendizaje, buenos resultados clínicos, y baja tasa de complicaciones en un grupo de pacientes de baja demanda deportiva. Estos resultados son comparables con los de otras series, siendo, por lo que sabemos, de las pocas series de *mini-open* no asistido realizada con el abordaje de Hueter, que es capaz de resolver la mayoría de las patologías presentes en el PFA. Para solucionar problemas específicos del compartimento central, como parches de fibrina para intentar adherir

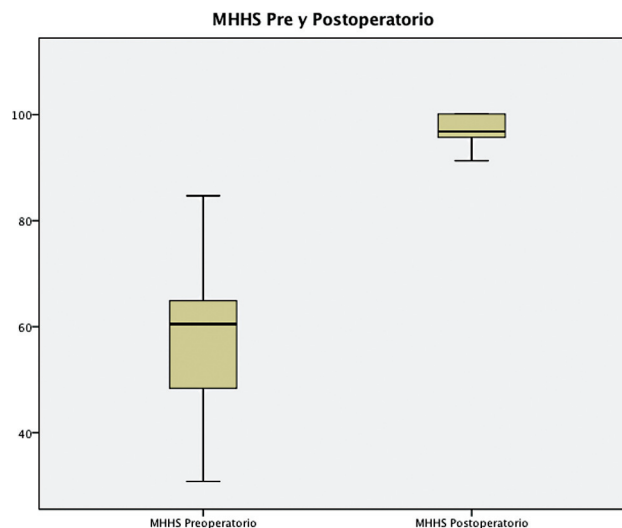


Gráfico 2 Puntajes pre y postoperatorio en el MHHS (diagrama de caja).

delaminaciones de cartílago, o realizar microfracturas, es fácil realizar la conversión a *mini-open* asistido, colocar tracción y trabajar de manera intraarticular.

Hay estudios en la literatura en los que se reconoce tanto la importancia del PFA y la relación directa entre la alteración anatómica y el eventual desarrollo de artrosis, como la efectividad relativa que muestran diversas técnicas o procedimientos que intentan resolver este hecho, ya sea de manera abierta o artroscópica. Sin embargo, son pocos los trabajos comparativos que hablan fehacientemente a favor de uno u otro.

Si bien es cierto que el objetivo ideal definitivo para cualquiera de las técnicas que se vayan a utilizar es prevenir o detener el daño condrolabral y subsecuentemente retardar la aparición de artrosis, las metas a corto plazo son aliviar el dolor, mejorar el rango articular y volver a las actividades cotidianas previas incluyendo las deportivas. Eso se logra reinsertando o fijando el labrum en su posición, y devolviéndole la esfericidad a la cabeza femoral en su unión con el cuello.

La luxación controlada descrita por Ganz se constituyó en el *gold standard* para lograr estos objetivos, obteniendo buenos resultados clínicos y funcionales. Esta técnica demostró ser, a pesar de lo demandante, una técnica reproducible, pero no exenta de complicaciones, como: lesiones neurológicas, necrosis avascular, osificación heterotópica, no unión de osteotomía, falla relacionada a material de osteosíntesis, y una recuperación y retorno a actividades de vida cotidiana y deportiva más lentos. Además, existen otras consideraciones, tales como las que nos muestra un estudio retrospectivo del Hospital for Special Surgery (HSS) conducido por Boone et al.,<sup>16</sup> que hace tomar precaución respecto de la realización de luxación controlada en pacientes mayores de 40 años por una baja tasa de resolución de los síntomas resultados (solo en un 50% de los pacientes), y una tasa considerable de conversión a prótesis total de cadera antes de los 2 años siguientes (27%).

Por los motivos descritos anteriormente, en la actualidad, la técnica de luxación controlada está siendo desplazada para la

mayoría de los casos por la artroscopia de cadera, con la que se logran buenos resultados con menor tasa de complicaciones.<sup>17</sup>

Existe un reporte comparativo prospectivo de Zingg et al.<sup>18</sup> en el cual se hace un esfuerzo por comparar clínica y radiológicamente los resultados de la luxación controlada y la artroscopia de cadera, en el que, de 200 pacientes seleccionados, 38 aceptaron ser parte del estudio, y más aún, sólo 28 de ellos aceptaron la randomización. Finalmente, en términos de resultados clínicos, fueron similares a los descritos en otras publicaciones, con alta hospitalaria, tiempo fuera de trabajo y escalas funcionales a corto plazo favoreciendo a la artroscopia. Con respecto a la medición morfológica de la femoroplastia, se encontró una sobrecorrección relativa para los pacientes en que se realizó el procedimiento artroscópico. Llamó la atención el alto número de pacientes que no optó por la posibilidad de realización de procedimiento “mayor”, como la luxación controlada, y prefirieron tratarse fuera del estudio.

Para nosotros, la técnica de *mini-open* es una alternativa real con buenos resultados y bajas complicaciones, comparables a las de artroscopia de cadera, pero lamentablemente no existen muchos trabajos científicos que se refieran a dicha técnica, así como tampoco hay trabajos comparativos. La evidencia que existe actualmente muestra resultados a corto y mediano plazos similares a los de la artroscopia de cadera. Hasta la fecha, existe solo una revisión sistemática, de Gupta et al.,<sup>19</sup> en la que se concluye que comparte las bajas complicaciones y baja tasa de conversión a prótesis total de cadera, siendo un procedimiento de menor complejidad que la artroscopia, ideal para realizar la transición de cirugía abierta a artroscópica.

El primer reporte y descripción de la técnica lo realiza Clohisy y McClure en 2005.<sup>20</sup> Él, Laude et al.<sup>11</sup> y Hartmann y Günther<sup>21</sup> describen en un primer tiempo la artroscopia por los portales tradicionales, realizando primero el compartimento central y, luego, el *mini-open*, para resolver problemas del compartimento periférico por abordaje de Hueter, presentando mayor tiempo quirúrgico y lesiones derivadas de tracción como la hipoestesia perineal pese a usar un rollo de protección durante la tracción. Es así como los trabajos que muestran técnicas de *mini-open* asistido se han realizado por especialistas formados solo en cirugía reconstructiva abierta, utilizando el *mini-open* como medio para solucionar el tema del pinzamiento sin artroscopio o para realizar la transición y curva de aprendizaje de la técnicamente demandante artroscopia de cadera.

Ribas et al.<sup>22</sup> publicaron un estudio en el cual se intervinieron 117 caderas de pacientes divididos en 3 grupos según la Escala de Tonnis, en quienes se realizó una técnica por *mini-open* asistido. Ellos<sup>22</sup> reportaron la mejoría significativa en los puntajes de las escalas funcionales de Merle d'Aubigné-Postel, la de Dexeus Combinada (Dexeus Combined Score, DCS), y Western Ontario and McMaster Universities Osteoarthritis Index (WOMAC) al primer año, teniendo buenos a excelentes resultados, del 93,4% para el grupo Tonnis 1, y del 91,3% para el grupo Tonnis 2. No presentaron necrosis avascular, fractura u osificación

heterotópica. Un 18% presentó parestesias en el territorio del nervio cutáneo femoral lateral (NCFL), y un 27%, una cicatriz hipertrófica. Los autores<sup>22</sup> evaluaron que, para Tonnis 3, no hubo cambio significativo ni mejoría significativa en los puntajes de las escalas funcionales y, por otro lado, 8 pacientes de este grupo se convirtieron a prótesis de recubrimiento por molestias persistentes.

Parvizi et al.<sup>23</sup> presentan una serie de 293 caderas operadas por *mini-open* por abordaje anterior directo (no Hueter), con buenos resultados posoperatorios medidos por escalas funcionales como MHHS, WOMAC, y Super Simple Hip (SUSHI). El seguimiento a 2,3 años muestra 11 pacientes que terminaron en prótesis total de cadera, una fractura subtrocantérica que requirió osteosíntesis, 1 paciente con neuroma que fue resecado, 1 paciente con bursitis trocantérica refractaria que se operó, y 1 caso de rerrotura labral que se sometió a artroscopia.

## Conclusión

Se presenta una técnica relativamente sencilla al alcance de un cirujano de reconstructivo articular que no tenga entrenamiento artroscópico o poca experiencia, de bajo costo respecto de la artroscopia, con buenos resultados funcionales a corto y mediano plazos. Esta técnica representa una alternativa real en pacientes que no tengan acceso a la artroscopia o para realizarse por cirujanos sin experiencia, con resultados comparables a la artroscopia de cadera. Aún faltan más trabajos que demuestren sus ventajas respecto de la resección de *bump* de mayor tamaño o en otras localizaciones, y, de la misma forma, hay que observar la evolución a largo plazo de estos pacientes y su tasa final de conversión a prótesis total de cadera.

## Limitaciones

La principal limitación de este estudio es el no presentar un grupo control para realizar la comparación. Además, la evaluación funcional se realizó con un número acotado de herramientas, y dejó de lado otras escalas funcionales descritas ampliamente en la literatura. Es importante recalcar que esto se realizó para tratar de mejorar la adherencia de los pacientes a la evaluación posoperatoria, así como también que aún no hay consenso sobre cuál es la escala que entrega una evaluación más fidedigna en este tipo específico de pacientes.

### Conflicto de Intereses

Los autores no tienen conflicto de intereses que declarar.

## Referencias

- Satpathy J, Kannan A, Owen JR, Wayne JS, Hull JR, Jiranek WA. Hip contact stress and femoral neck retroversion: a biomechanical study to evaluate implication of femoroacetabular impingement. *J Hip Preserv Surg* 2015;2(03):287-294
- Fairley J, Wang Y, Teichtahl AJ, et al. Management options for femoroacetabular impingement: a systematic review of symptom and structural outcomes. *Osteoarthritis Cartilage* 2016;24(10):1682-1696

- 3 Egger AC, Frangiamore S, Rosneck J. Femoroacetabular Impingement: a review. *Sports Med Arthrosc Rev* 2016;24(04): e53–e58
- 4 Keogh MJ, Batt ME. A review of femoroacetabular impingement in athletes. *Sports Med* 2008;38(10):863–878
- 5 Bedi A, Kelly BT. Femoroacetabular impingement. *J Bone Joint Surg Am* 2013;95(01):82–92
- 6 Ganz R, Parvizi J, Beck M, Leunig M, Nötzli H, Siebenrock KA. Femoroacetabular impingement: a cause for osteoarthritis of the hip. *Clin Orthop Relat Res* 2003;(417):112–120
- 7 Kynin C, Maldonado DR, Go CC, Shapira J, Lall AC, Domb BG. Mid- to long-term outcomes of hip arthroscopy: a systematic review. *Arthroscopy* 2021;37(03):1011–1025
- 8 Minkara AA, Westermann RW, Rosneck J, Lynch TS. Systematic review and meta-analysis of outcomes after hip arthroscopy in femoroacetabular impingement. *Am J Sports Med* 2019;47(02): 488–500
- 9 Barton C, Banga K, Beaulé PE. Anterior Hueter approach in the treatment of femoro-acetabular impingement: rationale and technique. *Orthop Clin North Am* 2009;40(03):389–395
- 10 Ribas M, Marín-Peña OR, Regenbrecht B, De La Torre B, Vilarrubias JM. Hip osteoplasty by an anterior minimally invasive approach for active patients with femoroacetabular impingement. *Hip Int* 2007;17(02):91–98
- 11 Laude F, Sariali E, Nogier A. Femoroacetabular impingement treatment using arthroscopy and anterior approach. *Clin Orthop Relat Res* 2009;467(03):747–752
- 12 Tegner Y, Lysholm J. Rating systems in the evaluation of knee ligament injuries. *Clin Orthop Relat Res* 1985;(198):43–49
- 13 Kemp JL, Collins NJ, Makdissi M, Schache AG, Machotka Z, Crossley K. Hip arthroscopy for intra-articular pathology: a systematic review of outcomes with and without femoral osteoplasty. *Br J Sports Med* 2012;46(09):632–643
- 14 Botser IB, Smith TW Jr, Nasser R, Domb BG. Open surgical dislocation versus arthroscopy for femoroacetabular impingement: a comparison of clinical outcomes. *Arthroscopy* 2011;27(02):270–278
- 15 Kalairajah Y, Azurza K, Hulme C, Molloy S, Drabu KJ. Health outcome measures in the evaluation of total hip arthroplasties— a comparison between the Harris hip score and the Oxford hip score. *J Arthroplasty* 2005;20(08):1037–1041
- 16 Boone GR, Pagnotto MR, Walker JA, Trousdale RT, Sierra RJ. Caution Should be Taken in Performing Surgical Hip Dislocation for the Treatment of Femoroacetabular Impingement in Patients Over the Age of 40. *HSS J* 2012;8(03):230–234
- 17 Fayad TE, Khan MA, Haddad FS. Femoroacetabular impingement: an arthroscopic solution. *Bone Joint J* 2013;95-B(11, Suppl A) 26–30
- 18 Zingg PO, Ulbrich EJ, Buehler TC, Kalberer F, Poutawera VR, Dora C. Surgical hip dislocation versus hip arthroscopy for femoroacetabular impingement: clinical and morphological short-term results. *Arch Orthop Trauma Surg* 2013;133(01): 69–79
- 19 Gupta AK, Abrams GD, Nho SJ. What's New in Femoroacetabular Impingement Surgery: Will We Be Better in 2023? *Sports Health* 2014;6(02):162–170
- 20 Clohisey JC, McClure JT. Treatment of anterior femoroacetabular impingement with combined hip arthroscopy and limited anterior decompression. *Iowa Orthop J* 2005;25:164–171
- 21 Hartmann A, Günther KP. Arthroscopically assisted anterior decompression for femoroacetabular impingement: technique and early clinical results. *Arch Orthop Trauma Surg* 2009;129 (08):1001–1009
- 22 Ribas M, Ledesma R, Cardenas C, Marin-Peña O, Toro J, Caceres E. Clinical results after anterior mini-open approach for femoroacetabular impingement in early degenerative stage. *Hip Int* 2010;20(Suppl 7):S36–S42
- 23 Parvizi J, Huang R, Diaz-Ledesma C, Og B. Mini-open femoroacetabular osteoplasty: how do these patients do? *J Arthroplasty* 2012;27(8, Suppl)122–5.e1