Thieme

Die kontralaterale doppelte Transpositionslappenplastik

The Contralateral Double Transposition Flap

Autoren
A. Konstantinow, A. Arnold

Institut
Klinik und Poliklinik für Dermatologie und Allergologie, Hauttumorzentrum, Abteilung für Dermatochirurgie, Technische Universität München

Bibliografie
DOI https://doi.org/10.1055/s-0043-125390 | Online-Publikation: 19.2.2018 | Akt Dermatol 2018; 44: 251–255
© Georg Thieme Verlag KG Stuttgart · New York
ISSN 0340-2541

Korrespondenzadresse
Dr. med. Dipl. chem. Alexander Konstantinow, Klinik und Poliklinik für Dermatologie und Allergologie, Hauttumorzentrum, Abteilung für Dermatochirurgie, Technische Universität München, Biedersteiner Str. 29, 80802 München
alexander.konstantinow@tum.de

ZUSAMMENFASSUNG

Das Prinzip der einfachen Transpositionslappenplastik (TLP) (Synonym: Schwenklappenplastik) besteht darin, dass in der unmittelbaren Umgebung eines Hautdefektes ein gestielter Lappen mit axialer oder randomisierter Gefäßversorgung generiert und durch eine geringfügige Drehbewegung an seiner Basis über eine dazwischenliegende Zone von normaler Haut in den Defekt eingeschwenkt wird. Häufig erwähnte Varianten der einfachen Transpositionslappenplastik sind die Rhomboidplastiken nach Limberg und Dufourmentel sowie die unilateralen „bi-lobed“ und „tri-lobed“ Schwenklappen [1–6]. Die kontralaterale doppelte TLP findet hingegen in der Literatur nur sehr selten Erwähnung [4].

ABSTRACT

Classic transposition flaps (TF) consist of a single random pattern lobe, which is elevated (rotated) over an area of normal skin to reach the primary defect. Frequently mentioned modifications are the rhombic flaps according to Limberg and Dufourmentel as well as the unilateral multi lobed (“bilobed” and “trilobed”) flaps [1–6]. The contralateral double TF presented here is a modification rarely mentioned in the literature [4].

Einleitung

Das Prinzip der einfachen Transpositionslappenplastik (TLP) (Synonym: Schwenklappenplastik) besteht darin, dass in der unmittelbaren Umgebung eines Hautdefektes ein gestielter Lappen mit axialer oder randomisierter Gefäßversorgung generiert und durch eine geringfügige Drehbewegung an seiner Basis über eine dazwischenliegende Zone von normaler Haut in den Defekt eingeschwenkt wird. Häufig erwähnte Varianten der einfachen Transpositionslappenplastik sind die Rhomboidplastiken nach Limberg und Dufourmentel sowie die unilateralen „bi-lobed“ und „tri-lobed“ Schwenklappen [1–6]. Die kontralaterale doppelte TLP findet hingegen in der Literatur nur sehr selten Erwähnung [4].

Technik

Die doppelte kontralaterale TLP eignet sich sehr gut für rundliche und ovaläre Defekte, die auf beiden Seiten des Defektes ausreichende Hautreservoirs bieten [4]. I. d. R. geht ein Transpositionslappen von der Mittellinie des Defektes aus [2, 4]. Das Verhältnis Lappenlänge zu Lappenbreite sollte v. a. bei randomisierter Gefäßversorgung das Verhältnis 3:1 bis 4:1 nicht überschreiten (▶ **Abb. 1**). Bei einer einfachen TLP sollte die Fläche des Transpositionslappens mindestens 80 % der zu versorgenden Defektfläche aufweisen. I. d. R. ist der Lappen fast so groß wie der zu versorgende Defekt [2, 3, 6]. Im Vergleich hierzu können bei der doppelten TPL die beiden kontralateralen Lappen schmaler gewählt und dabei auch unterschiedlich dimensioniert werden, wobei die Gesamtbreite der Lappen auf Höhe der Defektmitte etwa das 1,4- bis 1,5-Fache der Defektbreite betragen sollte [4] (▶ **Abb. 1**). Die räumliche Positionierung der doppelten kontralateralen TLP sollte so erfolgen, dass die resultierenden Narben größtenteils parallel zu den lokalen

Dieses Dokument wurde zum persönlichen Gebrauch heruntergeladen. Vervielfältigung nur mit Zustimmung des Verlages.

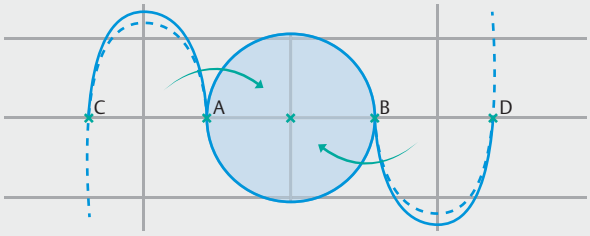

▶ **Abb. 1** Schematische Darstellung der kontralateralen doppelten Transpositionslappenplastik. AB = Defekt-Durchmesser (bei rundlichen Defekten; bei ovalen Defekten: kurze Oval-Achse); AC und BD = Breite der Transpositionslappen auf Höhe des Lappenabgangs. AC und BD können unterschiedlich breit gewählt werden, die Gesamtbreite beider Lappen (AC + BD) auf Höhe der Mittellinie AB sollte mindestens das 1,4-Fache der Defektbreite AB betragen. Der Abstand von der Lappenspitze bis zur Basis kann die vertikale Defektbreite übersteigen.

Hautspannungslinien verlaufen bzw. in präformierten Falten zu liegen kommen (▶ **Abb. 2 – 5**).

Präoperativ wird mittels Pinch-Test sorgfältig die Dehnbarkeit der defektangrenzenden Haut geprüft und nachfolgend die endgültige Lappengeometrie festgelegt. Zunächst werden die einzelnen Lappen umschnitten, mitsamt den dazwischenliegenden Hautbrücken in der für das jeweilige Donorareal optimalen Schicht freipräpariert und so weit mobilisiert, dass sie – nach temporärem Verschluss des sekundären Entnahmedefekts – weitgehend spannungsfrei in den Primärdefekt eingeschwenkt werden können. Beide Lappen werden mittels Häkchen in der Defektmitte provisorisch zusammengeführt, die Spannungsverhältnisse und mögliche Verziehungen werden beurteilt und gegebenenfalls wird die Mobilisation der Wundränder erweitert sowie die Lappenbasis verlängert (▶ **Abb. 1**). Nachfolgend wird der Hebedefekt im Donorareal endgültig mehrschichtig verschlossen. Das ist die Schlüsselnaht, denn sie

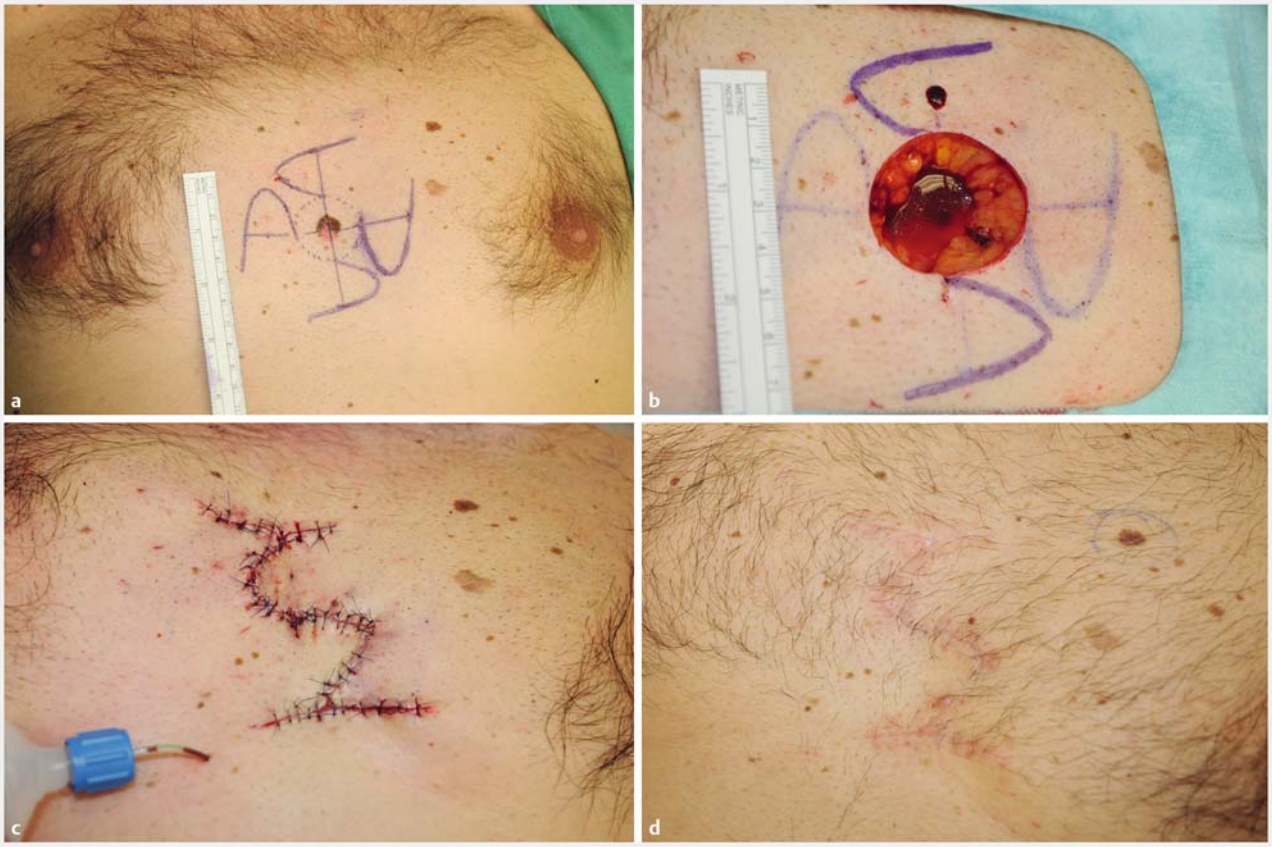

▶ **Abb. 2** 39-jähriger Patient mit superfiziell spreitendem Melanom (Breslow-Index 0,6 mm) in der Brustmitte. In der Regio sternalis ist die Fettschicht relativ dünn und die Haut über zahlreiche Bindegewebsfasern relativ fest mit der teilweise frei liegenden Membrana sterni verbunden, was die Dehnbarkeit der Haut reduziert. Eine große spindelförmige Exzision mit Dehnungsplastik in diesem Bereich hätte eine deutlich höhere Wundrandspannung zur Folge. Präoperativ wurden zwei TLP-Varianten mit vertikaler bzw. horizontaler Ausrichtung angezeichnet (**a**). Intraoperatives Bild nach Tumorexzision mit 1 cm Sicherheitsabstand. Der entstandene Defekt hat aufgrund der Hautspannung eine leicht ovale Form (3,8 cm × 3,4 cm) eingenommen, wobei die kurze Achse senkrecht verläuft (**b**). Nach erneuter Prüfung der Wundrandspannung wird die Lappenplastik entlang der vertikalen Achse ausgeführt. Die Lappen unterscheiden sich geringfügig bezüglich ihrer Breite (kaudal 4/5, kranial 3/5 des vertikalen Wunddurchmessers) aufgrund der unterschiedlichen Spannungsverhältnisse auf beiden Wundseiten (**b, c**). Bei der Zusammenführung beider TLP müssen diese auch dezent an der Membrana sterni mittels Naht fixiert werden, um die dreidimensionale Struktur der Sternalregion zu erhalten. Status unmitelbar postoperativ (**c**) sowie 4 Wochen postoperativ (**d**). Die längeren Narbenabschnitte verlaufen horizontal und somit parallel zu den lokalen Hautspannungslinien.

Dieses Dokument wurde zum persönlichen Gebrauch heruntergeladen. Vervielfältigung nur mit Zustimmung des Verlages.

▶ **Abb. 3** 57-jährige Patientin mit Dermatofibrosarcoma protuberans rechts suprascapulär. Intraoperatives Bild nach Tumorexzision. Ansicht von oben, weshalb die ventral und dorsal angezeichneten TLP perspektivisch vezerrt schmaler erscheinen. Defektgröße 7,8 cm im Durchmesser. Anzeichnen zweier kontralateraler Transpositionslappen gleicher Breite (2/3 des Defektdurchmessers) ventral und dorsal (**a**) Zustand 6 Monate postoperativ. Leichte Narbendehiszenz, jedoch keine weiteren subjektiven Beschwerden oder Funktionseinschränkung (b und c). Narbenverlauf z.T. schräg zu den lokalen Spannungslinien.

▶ **Abb. 4** 43-jährige Patientin mit einem superfiziell spreitenden Melanom (Breslow-Index 0,5 mm) am linken Knie ventromedial. Planung der Lappenplastik bei gebeugtem Knie (90 Grad). In dieser Funktionsstellung zeigte die peritumorale Haut nach allen Richtungen eine sehr geringe Dehnbarkeit, sodass im Falle einer spindelförmigen Exzision mit Dehnungsplastik mit einer großen Spannung an den Wundrändern gerechnet werden mußte. Hier ist die Z-Plastik-artige Eigenschaft der doppelten TLP von Vorteil. Durch die axiale Ausrichtung der TLP wird zudem der vertikale Lymphabfluss nach proximal weniger stark gestört als bei einer horizontalen oder schrägen Spindel. Exzision mit 1 cm Sicherheitsabstand. Defektgröße 2,8 cm im Durchmesser, Lappenbreite kranial 4/5, kaudal 3/5 des Defektdurchmessers. Aufgrund der unterschiedlichen Hautspannung wurden die Lappen um etwa 45 Grad gegeneinander gelegt (**a**). Zustand 7 Tage postoperativ (**b**).

Dieses Dokument wurde zum persönlichen Gebrauch heruntergeladen. Vervielfältigung nur mit Zustimmung des Verlages.

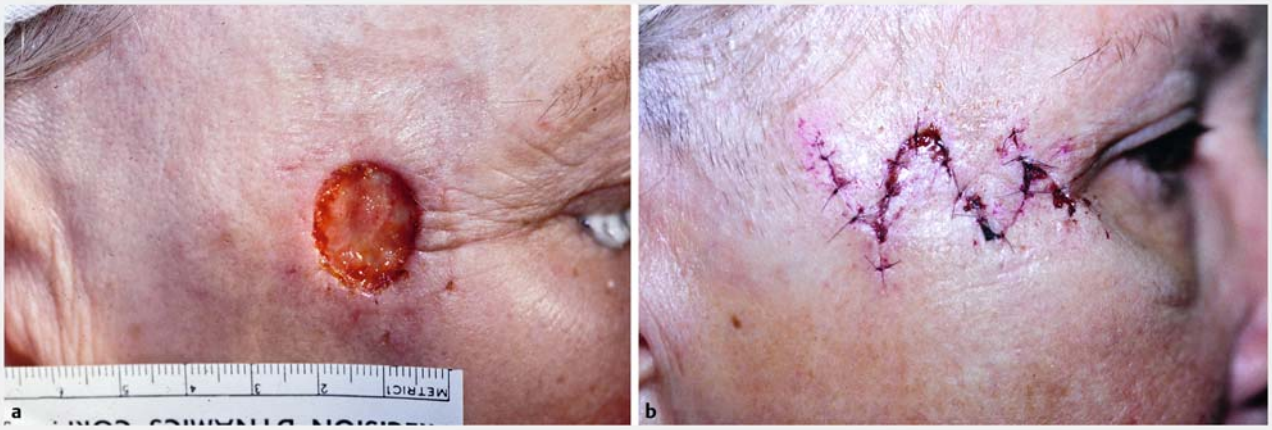

▶ **Abb. 5** 56-jährige Patientin, Zustand nach Basalzellkarzinom rechter lateraler Augenwinkel (Grenzbereich Regio zygomatica/Regio frontalis), ovalärer Defekt (2,0 cm × 1,7 cm), leichter Hautüberschuss auf der medialen Seite („Krähenfüße"), geringe Hautelastizität auf der lateralen Defektseite (**a**). Status 7 Tage postoperativ. Keine merkliche Verziehung des lateralen Augenwinkels (**b**). Bei Lappenplastiken in der behandelten Region besteht stets die Gefahr einer Verziehung des lateralen Augenwinkels. Geplant war ursprünglich eine Rotationslappenplastik von lateral. Die subkutane Mobilisation bis zum Tragus (!) ergab jedoch bei der provisorischen Wundrandadaptation eine grenzwertige Wundrandspannung, sodass wir in diesem Falle die Z-Plastik-artige Wirkung der doppelten TLP nutzten und in diesem Rahmen auch die kleinen Hautreserven (Fältchen) auf der medialen Seite mobilisierten. Der Lappen auf der medialen Seite ist entsprechend etwas schmaler und die Längsachse zur vertikalen Achse leicht gekippt.

hat zur Folge, dass die beiden Lappen nun spannungsarm nebeneinander im Defektareal positioniert werden können und dieses vollständig ausfüllen [1–4]. Vor dem endgültigen Vernähen der beiden Lappen sollte die Dicke ihrer Fettschicht an die neue Lokalisation angepasst werden, um Stufenbildung und kissenartig-wulstige Aufwerfungen zu vermeiden. Die Lappen werden nun mit resorbierbaren Nähten subkutan fixiert, kleinere Verziehungen, Unebenheiten und Hautüberschüsse beseitigt. Bei sorgfältiger Lappenplanung sind in dieser Phase nur noch wenige kleinere Korrekturen nötig. Schließlich werden alle Wundränder mittels kutanen Einzelknopfnähten fein adaptiert. Entscheidend für das kosmetische und funktionelle Ergebnis sind sowohl verziehungsfreie spannungsarme Nahtstellen wie auch ein ebenes bzw. organisch fließendes Wundareal ohne merkliche Dellen- oder Stufenbildung.

Diskussion

Die meisten dermatochirurgischen Defekte haben eine rundliche oder ovale Form [2]. Die doppelte kontralaterale TLP rekrutiert die erforderliche Haut aus zwei diametral gegenüberliegenden Arealen mit einem relativen Hautüberschuss und verlagert zugleich die Hauptspannungsvektoren vom Primärdefekt auf die benachbarten Donorareale. Außerdem kommt es aufgrund der großen strukturellen Ähnlichkeit mit einer Z-Plastik [1–3] zu einem relativen Längengewinn entlang der Verschiebungslinie und dadurch zu einer Herabsetzung der Wundrandspannung im zentralen Bereich. Bei suffizienter Planung ist die Exzision gesunder Hautareale lediglich auf den erforderlichen peritumoralen Sicherheitsabstand beschränkt.

Die Gefäßversorgung der beiden zusammengeführten Lappen profitiert von zwei Besonderheiten der kontralateralen doppelten TPL: der nur geringfügigen axialen Drehung der einzelnen Lappen an der Lappenbasis, v. a. aber von dem Umstand, dass die Perfusion der Lappen von zwei unterschiedlichen, voneinander relativ weit entfernten gegenüberliegenden Regionen erfolgt. Hierdurch ergeben sich auch Vorteile bei Patienten mit ausgeprägtem Nikotinabusus und Gefäßerkrankungen.

Falls die langen Narbenabschnitte in präformierten Falten oder zumindest parallel zu den lokalen Hautspannungslinien liegen, sind die organisch geschwungenen Narben auch bei größerer Dimensionierung wenig prominent.

Aufgrund der variablen Geometrie lassen sich mit der kontralateralen doppelten TLP in verschiedenen anatomischen Regionen auch größere Defekte mit guten funktionellen und kosmetischen Ergebnissen verschließen, so z. B. im Gelenkbereich (▶ **Abb. 3** und ▶ **Abb. 4**).

Als vergleichbare Alternative v. a. bei größeren Defekten mit suboptimaler Perfusion der Defektränder bietet sich die ähnlich konzipierte kontralaterale doppelte Rotationsplastik nach Webster (O-Z-Rotationsplastik) an [1, 4, 7], da die beiden Rotationslappen eine breitere Basis haben und somit eine bessere Perfusion gewährleisten.

Interessenkonflikt

Die Autoren geben an, dass kein Interessenkonflikt besteht.

Dieses Dokument wurde zum persönlichen Gebrauch heruntergeladen. Vervielfältigung nur mit Zustimmung des Verlages.

Literatur

[1] Petres J, Rompel R. Operative Dermatologie. Lehrbuch und Atlas. Heidelberg: Springer; 2007: 179 – 191

[2] Miller CJ. Design Principles for Transposition Flaps: The Rhombic (Single-Lobed), Bilobed, and Trilobed Flaps. Dermatol Surg 2014; 40: S43 – S52

[3] Blake BP, Simonetta CJ, Maher IA. Transposition Flaps: Principles and Locations. Dermatol Surg 2015; 41: S255 – S264

[4] Kaufmann R, Podda M, Landes E. Dermatologische Operationen. Farbatlas und Lehrbuch der Hautchirurgie. 4. Aufl., Stuttgart: Thieme; 2011: 189 – 195

[5] Jackson IT. Local Flaps in Head and Neck Reconstruction. 2. ed., St. Louis: Quality Medical Publishing; 2007: 11 – 24

[6] Krause CJ, Caroll WR, Sullivan MJ. Chirurgische Behandlung von Defekten der Kopfhaut, der Stirn, der Wangen und Lippen. In: Kastenbauer ER, Tardy ME Jr., Hrsg. Ästhetische und Plastische Chirurgie an Nase, Gesicht und Ohrmuschel. 2. Aufl., Stuttgart: Thieme; 2002: 310

[7] LoPiccolo MC. Rotation Flaps – Principles and Locations. Dermatol Surg 2015; 41: S247 – S254

Dieses Dokument wurde zum persönlichen Gebrauch heruntergeladen. Vervielfältigung nur mit Zustimmung des Verlages.