Thieme

Xeroderma pigmentosum – Fakten und Perspektiven

Xeroderma pigmentosum – Facts and Perspectives

Autoren
J. Lehmann, C. Seebode, M. C. Martens, S. Emmert

Institut
Klinik und Poliklinik für Dermatologie und Venerologie, Universitätsmedizin Rostock

Bibliografie
DOI https://doi.org/10.1055/s-0043-123031 |
Akt Dermatol 2018; 44: 232–236
© Georg Thieme Verlag KG Stuttgart · New York
ISSN 0340-2541

Korrespondenzadresse
Prof. Dr. med. Steffen Emmert, Klinik und Poliklinik für Dermatologie und Venerologie, Universitätsmedizin Rostock, Strempelstraße 13, 18057 Rostock
steffen.emmert@med.uni-rostock.de

ZUSAMMENFASSUNG

Die Nukleotid-Exzisions-Reparatur (NER) ist für die Beseitigung von ultraviolett (UV) -induzierten DNA-Schäden und damit zur Vermeidung von Hautkrebs essenziell. Menschen mit einem genetischen Defekt in der NER, Xeroderma pigmentosum (XP) -Patienten, sind äußerst sonnenempfindlich. Sie entwickeln bereits in den ersten Lebensjahren Zeichen der vorzeitigen Hautalterung mit einem deutlich erhöhten Risiko zur Entwicklung von UV-induzierten kutanen Karzinomen. DNA-Reparaturdefektsyndrome werden vorrangig in der Klinik diagnostiziert und auf molekularer Ebene bestätigt. Für die seltene, rezessiv vererbte Erkrankung XP steht zum jetzigen Zeitpunkt leider noch keine kausale Therapie zur Verfügung, weshalb eine frühe Diagnosestellung umso bedeutsamer ist. Durch frühzeitige sowie konsequente UV-protektive Maßnahmen und eine regelmäßige Überprüfung der Haut im Zuge der Hautkrebsfrüherkennung werden sowohl die Prognose als auch Krankheitsverlauf maßgeblich verbessert.

ABSTRACT

The Nucleotide Excision Repair (NER) removes ultraviolet (UV)-induced DNA lesions, thereby being essential for prevention of skin cancer. Individuals with a genetic defect in NER, xeroderma pigmentosum (XP) patients, are extremely sun sensitive. This results in first signs of premature skin aging at an early age with a considerably increased risk of developing UV-induced skin cancer. DNA repair defective disorders are diagnosed mainly in the clinic and confirmed on the molecular basis. At this moment, there is no treatment available for the rare, autosomal recessive disorder XP, highlighting the importance of an early diagnosis. Reduction of environmental UV exposure and regular skin cancer screenings can substantially improve prognosis as well as course of disease.

Einführung

Das menschliche Genom ist ständig endo- und exogenen Substanzen ausgesetzt, die die Integrität der DNA bedrohen. Die Zelle besitzt mehrere evolutionär konservierte Mechanismen, um sich gegen Schäden im Genom zu schützen [1]. Dazu verfügt sie über verschiedene Reparaturmechanismen, bei denen mehr als 130 DNA-Reparaturenzyme beteiligt sind, welche die DNA ununterbrochen auf Schäden kontrollieren [2]. Die Nukleotid-Exzision-Reparatur (NER) ist der einzige Mechanismus, der Schäden, die zu einer Distorsion im DNA-Rückgrat führen, erkennt und repariert. Ultraviolettes (UV) Licht ist einer der häufigsten exogenen Auslöser dieser DNA-Schäden [3]. Xeroderma pigmentosum (XP) -Patienten zeigen eine defekte NER, ausgelöst durch einen Gendefekt in einer der beteiligten Komponenten der Reparaturkaskade [4].

Klinische Symptome

Mutationen in XP-Genen lösen mindestens sechs verschiedene klinische Entitäten aus: Xeroderma pigmentosum, die „XP plus neurologische Symptome“-Entität, Trichothiodystrophie (TTD), XP-plus-Trichothiodystrophie-Symptome (XP/TTD-Komplex), XP-plus-Cockayne-Syndrom (CS) -Symptome (XP/CS-Komplex) und das zerebro-okulo-fazio-skeletale (COFS) Syndrom [5]. Entgegen häufiger Annahmen besteht nur bei etwa 60 % aller XP-Patienten eine erhöhte Sonnenempfindlichkeit im Sinne einer schweren Dermatitis solaris nach geringer UV-Exposition, welche während der ersten Lebenswochen bei den Betroffenen meist das erste auffällige XP-Symptom darstellt. Bei 40 % der XP-Patienten zeigt sich keine starke Sonnenempfindlichkeit. Eine frühzeitige Hyperpigmentierung in sonnenexponierten Arealen haben jedoch alle Patienten gemein. Zudem sind bereits ab einem Alter von 3 – 5 Jahren Zeichen vorzeitiger Hautalterung, poikilodermatische Hautveränderungen, festzustel-

Dieses Dokument wurde zum persönlichen Gebrauch heruntergeladen. Vervielfältigung nur mit Zustimmung des Verlages.

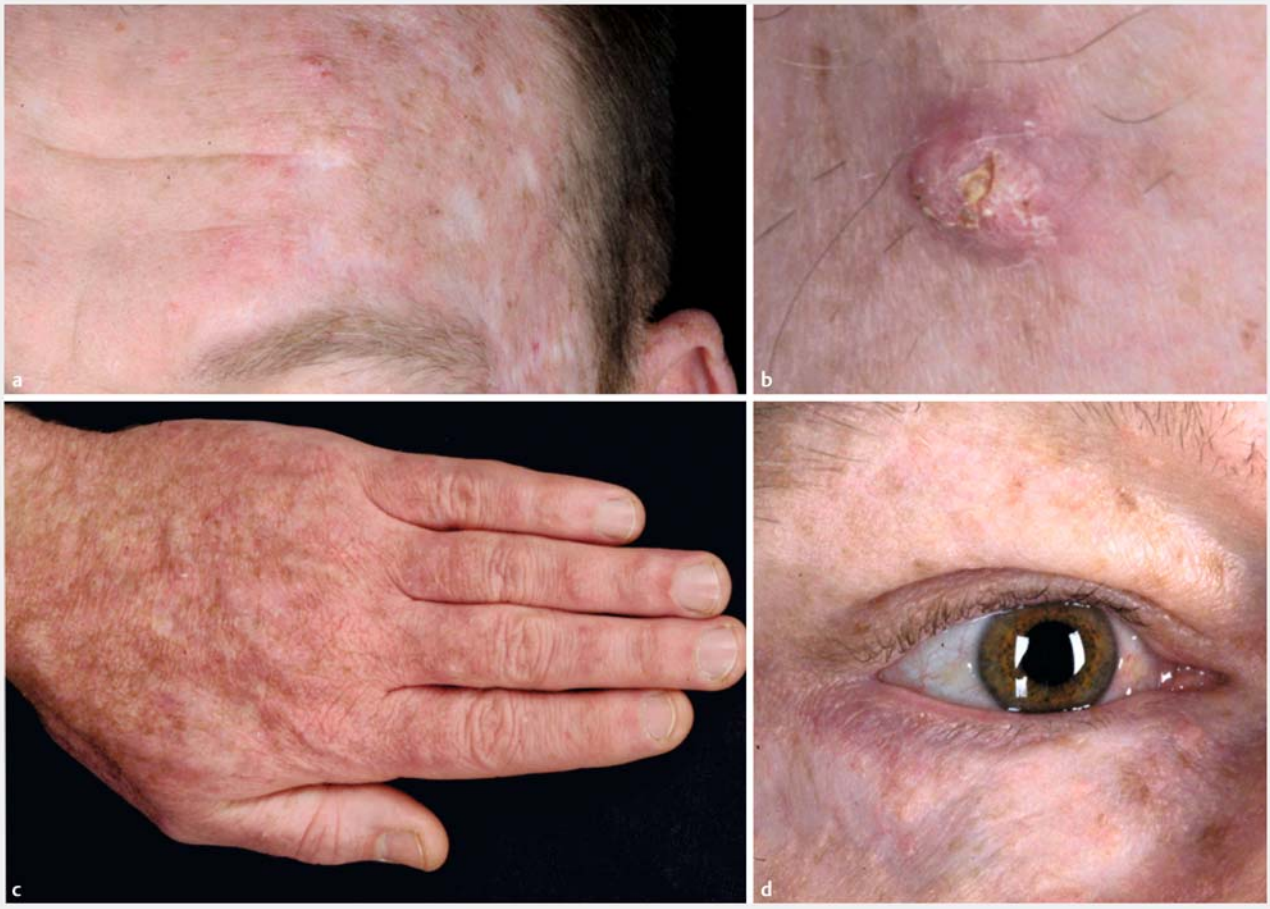

▶ **Abb. 1** Klinisches Bild eines 45 Jahre alten männlichen XP-E-Patienten (XP1GO). **a – d** Der Patient zeigt typische atrophe, trockene Haut mit Hyper- und Hypopigmentierungen in sonnenexponierten Arealen, poikilodermatische Hautveränderungen sowie Basalzellkarzinome, Narben früherer chirurgischer Eingriffe und Hauttransplantationen sowie ophthalmologische Veränderungen.

len. Basalzell- und Plattenepithelzellkarzinome sowie kutane Melanome entwickeln XP-Patienten bereits mit durchschnittlich 8 Jahren [6]. In der Allgemeinbevölkerung treten hingegen erst mit ca. 60 Jahren die ersten UV-bedingten Malignome auf. Zusammengefasst kann man sagen, dass XP-Patienten ein 10 000-fach erhöhtes Risiko für Basalzell- und Plattenepithelkarzinomen und ein 2000-fach erhöhtes Melanomrisiko haben [7].

Zudem treten in UV-exponierten Arealen des Auges (Konjunktiva, Cornea, Linse sowie die Augenlider) krankhafte Veränderungen auf. Dabei sind v. a. Konjunktivitiden, Kataraktbildung und Pterygium-Bildung sowie seltene Tumorbildungen von Bedeutung (▶ **Abb. 1**) [8].

In 25 % der Fälle entwickeln XP-Patienten zusätzlich auch neurologische Symptome, welche in ihrer Stärke und dem Zeitpunkt des ersten Auftretens stark variieren können. Sie umfassen unter anderem abgeschwächte oder fehlende Sehnenreflexe, progredienten Gehörverlust, Sprach- und Gangstörungen sowie einen kognitiven Verfall [9].

Genetische Ursachen und Epidemiologie

XP-Patienten werden in sieben verschiedene XP-Komplementationsgruppen XP-A bis XP-G, entsprechend des zugrunde liegenden Gendefektes (Mutationen in den Genen *XP-A – XP-G*), unterteilt. XP-Variante-Patienten – knapp 10 % aller XP-Patienten – weisen Mutationen im Transläsionspolymerase η-Gen (*Pol H*) auf [4]. Die Erkrankung zeichnet sich durch Polyphänie aus, d. h. es kommt zu einer Ausprägung mehrerer phänotypischer Merkmale durch verschiedene Mutationen in einem Gen. Durch die Beteiligung der XP-Proteine in verschiedenen, essenziellen zellulären Prozessen, wie DNA-Reparatur und Transkription, sind Genotyp-Phänotyp-Korrelationen besonders kompliziert (▶ **Abb. 2**).

Die Krankheit wird autosomal-rezessiv vererbt und tritt weltweit in allen ethnischen Gruppen und Hauttypen auf [10]. Die Inzidenz beträgt in den USA und Europa 1:1 Million. In isolierten Bevölkerungsgruppen wie Nordafrika oder Japan ist die Inzidenz 10-fach erhöht [11, 12].

Dieses Dokument wurde zum persönlichen Gebrauch heruntergeladen. Vervielfältigung nur mit Zustimmung des Verlages.

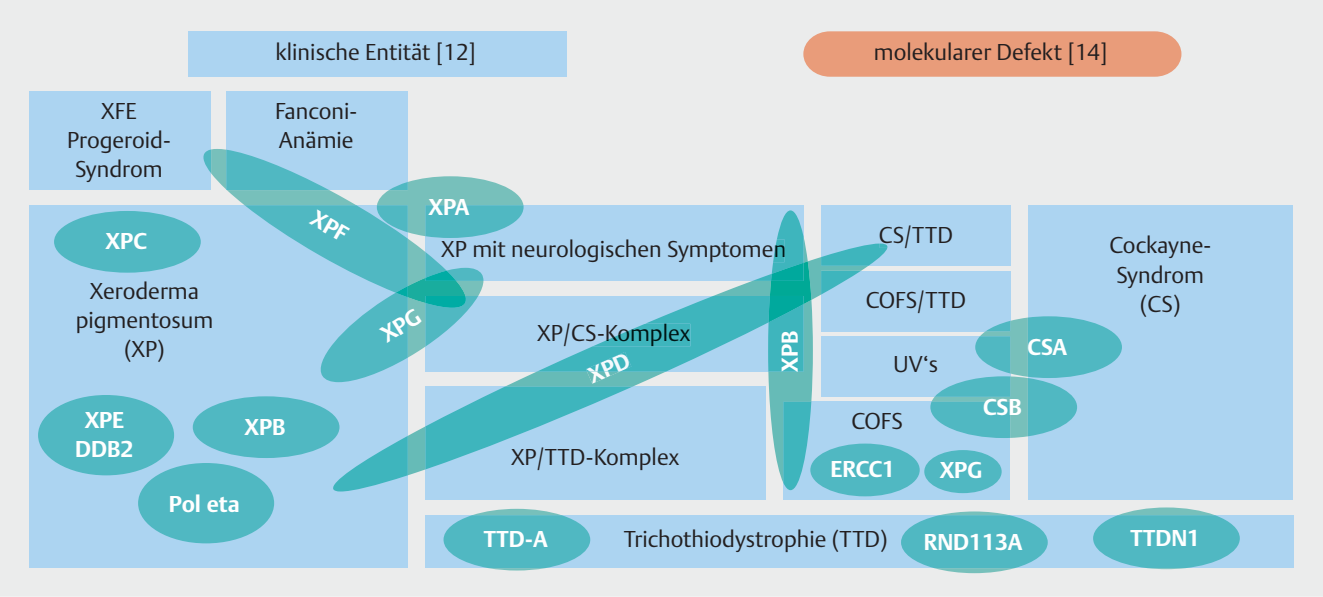

▶ **Abb. 2** Zwölf klinische Entitäten, ausgelöst durch molekulare Defekte in 14 verschiedenen Genen, zeigen die komplexe Genotyp-Phänotyp-Korrelation. Verschiedene Mutationen in unterschiedlichen Genabschnitten können dabei zu verschiedenen klinischen Entitäten führen. Wiederum können Mutationen in mehreren Genen die gleiche klinische Entität auslösen. TTD = Trichothiodystrophie, COFS = zerebro-okulo-fazio-skeletale Syndrom, UV'S = UV sensitives Syndrom. Modifiziert nach [24].

Diagnostik

DNA-Reparaturdefektsyndrome werden vorrangig in der Klinik diagnostiziert und durch funktionelle zellbasierte Testsysteme sowie genetische Testungen bestätigt. Die Diagnose sollte so früh wie möglich gestellt werden, um frühzeitig gesonderte UV-protektive Maßnahmen ergreifen zu können. Bei der Diagnose von XP wirken idealerweise verschiedene klinische Fachbereiche wie die Dermatologie, Ophthalmologie, Hals-Nasen-Ohren-Heilkunde, Neurologie inklusive bildgebender Verfahren sowie die Humangenetik zusammen [13]. Die Sonnenempfindlichkeit zeigt sich häufig bereits im frühen Kindesalter durch Sonnenbrände und Schmerzen nach Sonnenexposition. Auch auf Karzinome der Zungenspitze und des vorderen Auges ist zu achten. Da es sich bei XP um eine Erbkrankheit handelt, ist eine umfangreiche Familienanamnese von besonderer Wichtigkeit.

Zusätzlich zu den klinischen Kennzeichen wie Sonnensensitivität, Hyperpigmentierungen und erhöhte Hautkrebsrisiken kann die XP-Diagnose durch moderne molekular-genetische Diagnostik ergänzt werden [13]. Dafür werden Reparaturfunktionstests, Gen- und Proteinexpressionsanalysen und Sequenzanalysen der betroffenen Gene verwendet. Der erste Schritt ist die Untersuchung des Post-UV-Zellüberlebens von Patientenzellen mittels MTT-Assay. Die Patientenzelllinien können aus Blut (Lymphozyten) oder Hautstanzen (Fibroblasten) der Patienten gewonnen werden und dann mit ansteigenden UV-Dosen bestrahlt werde. Ohne Behandlungen wachsen die Zellen normal, während sie durch ansteigende UV-Dosen getötet werden. Das Zellüberleben wird dann mit dem von gesunden Spendern verglichen und ist bei XP-Patienten deutlich erniedrigt.

Um das mutierte Gen der Patienten zu identifizieren, wird die Wirtszellreaktivierung (HCR), ein Reportergenassay, oder die sog. „unscheduled DNA synthesis" (UDS) verwendet [4, 14]. Beim HCR-Test wird die Reparatur eines mit UV-C bestrahlten Plasmides, und damit die NER-Fähigkeit, untersucht. Durch Kotransfektion von Expressionsvektoren, auf denen die cDNA von XP-Genen kodiert ist, können die Komplementationsgruppen funktionell analysiert und bestimmt werden.

Ist dann das betroffene Protein identifiziert worden, kann die Sequenzanalyse des Gens auf genomischer Ebene Aufschluss über die genaue Art der Mutation geben. Dabei werden – nach der Sanger-Methode – sämtliche Exons eines Gens und benachbarte Intronregionen amplifiziert und sequenziert. Die dafür benötigte genomische DNA wird aus dem Blut oder aus Fibroblasten des Patienten gewonnen. Um die Diagnose zu bestätigen, wird auf cDNA-Ebene eine weitere Sequenzierung durchgeführt. Moderne Hochdurchsatzverfahren (panel sequencing) können Mutationen anzeigen, die jedoch auf der einzelnen Genebene, wie oben dargestellt, verifiziert werden sollten und von nicht-krankheitsauslösenden Genpolymorphismen abzugrenzen sind. Des Weiteren können in speziellen Fragestellungen auch die mRNA und Proteinexpressionslevel weiterführend untersucht werden.

Abschließend ist zu sagen, dass die Zellen von XP-Patienten einen normalen Karyotyp ohne große Chromosomenaberrationen aufweisen. Für betroffene Familien besteht auch die Möglichkeit, pränatale Untersuchungen aus Chorionzotten-DNA oder aus Fruchtwasser im Zuge einer Amniozentese durchzuführen.

Dieses Dokument wurde zum persönlichen Gebrauch heruntergeladen. Vervielfältigung nur mit Zustimmung des Verlages.

Therapie

Zum jetzigen Zeitpunkt steht leider noch keine kausale Therapie für XP-Patienten zur Verfügung, weshalb eine frühe Diagnosestellung von höchster Wichtigkeit ist. Danach sollte sofort ein strenger und konsequenter Sonnenschutz und eine regelmäßige Überprüfung der Haut mit Behandlung von prä-malignen Läsionen im Zuge der Hautkrebsfrüherkennung (vierteljährig) eingehalten werden.

Der Sonnenschutz erfordert ein weitgehendes Meiden der Sonnenexposition, das strikte Verwenden von Sonnencreme (SPF [„sun protection factor"] 50+), das Tragen langärmeliger Kleidung und breitkrempiger Hüte sowie von Sonnenbrillen und Gesichtsschutz [15]. Dafür stehen spezielle Ganzkörperanzüge zur Verfügung, die UV-Strahlung in besonderem Maße blockieren. Ebenfalls ist es ratsam, Fensterglasfolien mit UV-Filter zu verwenden und mit UV-Messgeräten die UV-Level in der Umgebung und damit die tägliche Exposition zu überprüfen.

Während der Hautkrebsfrüherkennung ist eine komplette Fotodokumentation der gesamten Hautoberfläche, bei XP-Patienten mit Nahaufnahmen (z. B. durch ein digitales Epiluminescenz-Mikroskop), von besonderer Wichtigkeit. Prä-maligne Läsionen, wie aktinische Keratosen, können auch bei XP-Patienten nach den in den Leitlinien festgelegten Standardtherapien behandelt werden (Kryotherapie, Kürettage oder topische Anwendung von 5-Fluorouracil). Zudem berichten neuere Studien über einen guten Therapieerfolg einer Imiquimod-haltigen Creme bei XP-Patienten [16]. Sollten im Zuge der Hautkrebsfrüherkennung invasive Tumore entdeckt werden, ist die Standardbehandlung auch bei XP-Patienten die operative Entfernung. Dies sollte im Idealfall durch einen erfahrenen, z. B. plastischen, Chirurgen geschehen, um bei der Vielzahl der im Laufe des Lebens notwendigen Operationen die Exzision so klein wie möglich zu halten. Ein weiterer innovativer Therapieansatz ist die Verwendung sog. „skin-grafts". Dabei wird Haut von UV-geschützten Körperstellen der Patienten (z. B. der Oberschenkel) verpflanzt und diese ist dann im weiteren Verlauf weniger gefährdet, Tumore auszubilden, als die umliegende, nicht transplantierte Haut [17]. Zudem kann auch eine therapeutische Dermabrasion durchgeführt werden, bei der die UV-geschädigten superfiziellen Hautschichten abgetragen werden.

Bei einem Teil der Patienten können hochdosierte orale Therapien mit Isoretinoin die Anzahl der Hautkrebsentstehungen verringern. Da diese Therapie jedoch von starken Nebenwirkungen wie Hyperlipidämie, Teratogenität oder Kalzifizierung von Bändern und Sehnen begleitet ist, sollte sie nur bei schwer betroffenen Patienten mit einer besonders hohen Anzahl an neuentwickelten Tumoren verwendet werden [18, 19].

Des Weiteren zeigte sich die topische Anwendung xenogener Reparaturenzyme (Photolyase oder T4-Endonuklease) in Cremeform als zusätzliche Hautkrebsprophylaxe bei XP-Patienten als durchaus wirksam [20, 21]. Die tägliche Anwendung löste keine Nebenwirkungen bei Patienten aus, die Behandlungsmethode ist jedoch nicht für den klinischen Gebrauch zugelassen. Innovativ, jedoch umstritten, sind auch Versuche einer Gentherapie bei XP-Patienten. Es bestehen mehrere Nachteile, darunter die Ex-vivo-Behandlung der Patientenzellen. Hautstanzen müssen entnommen werden, Zellen auswachsen gelassen, im Labor verändert und re-transplantiert werden [22].

Bis heute können die neurologischen Symptome der kombinierten XP-Phänotypen leider nur im Verlauf beobachtet und unterstützt werden, eine wirksame Therapie ist derzeit nicht vorhanden [23].

In vielen Ländern organisieren sich Patienten und deren Familien in Selbsthilfegruppen, z. B. in den USA die „Xeroderma Pigmentosum Society", welche sich um Aufklärung und Betreuung bemüht (www.xps.org). In Europa gibt es ebenfalls solche Gruppen in Großbritannien (joomla.xpsupportgroup.org.uk), Frankreich (http://www.enfantsdelalune.org/) und Deutschland (www.xerodermapigmentosum.de/). Zur Unterstützung von Ärzten und Wissenschaftlern stehen verschiedene nützliche Webseiten zur Verfügung. Unter anderem gibt es hier eine Auflistung verschiedener krankheitsauslösender Mutationen und Publikationen (http://www.uniprot.org) sowie eine internationale Interessensgruppe, die „DNA Repair Interest Group" (http://sigs.nih.gov/DNA-repair/Pages/default.aspx).

Interessenkonflikt

Die Autoren geben an, dass kein Interessenkonflikt besteht.

Literatur

[1] Lindahl T, Wood RD. Quality control by DNA repair. Science 1999; 286: 1897 – 1905

[2] Wood RD, Mitchell M, Sgouros J et al. Human DNA repair genes. Science 2001; 291: 1284 – 1289

[3] Scharer OD. Nucleotide excision repair in eukaryotes. Cold Spring Harbor perspectives in biology 2013; 5: a012609

[4] Schubert S, Lehmann J, Kalfon L et al. Clinical utility gene card for: Xeroderma pigmentosum. Eur J Hum Genet 2014; 22. doi:10.1038/ejhg.2013.233

[5] Emmert S. Xeroderma pigmentosum, Cockayne Syndrome, and Trichothiodystrophy. In: Harper's Textbook of Pediatric Dermatology. 2011: 135.1 – 135.24

[6] Bradford PT, Goldstein AM, Tamura D et al. Cancer and neurologic degeneration in xeroderma pigmentosum: long term follow-up characterises the role of DNA repair. J Med Genet 2011; 48: 168 – 176

[7] Kraemer KH, Lee MM, Andrews AD et al. The role of sunlight and DNA repair in melanoma and nonmelanoma skin cancer. The xeroderma pigmentosum paradigm. Arch Dermatol 1994; 130: 1018 – 1021

[8] Ramkumar HL, Brooks BP, Cao X et al. Ophthalmic manifestations and histopathology of xeroderma pigmentosum: two clinicopathological cases and a review of the literature. Surv Ophthalmol 2011; 56: 348 – 361

[9] Anttinen A, Koulu L, Nikoskelainen E et al. Neurological symptoms and natural course of xeroderma pigmentosum. Brain 2008; 131: 1979 – 1989

[10] Kraemer KH, Lee MM, Scotto J. Xeroderma pigmentosum. Cutaneous, ocular, and neurologic abnormalities in 830 published cases. Arch Dermatol 1987; 123: 241 – 250

[11] Kleijer WJ, Laugel V, Berneburg M et al. Incidence of DNA repair deficiency disorders in western Europe: Xeroderma pigmentosum, Cockayne syndrome and trichothiodystrophy. DNA Repair 2008; 7: 744 – 750

Dieses Dokument wurde zum persönlichen Gebrauch heruntergeladen. Vervielfältigung nur mit Zustimmung des Verlages.

[12] Lehmann AR, McGibbon D, Stefanini M. Xeroderma pigmentosum. Orphanet J Rare Dis 2011; 6: 70

[13] Lehmann J, Schubert S, Emmert S. Xeroderma pigmentosum: diagnostic procedures, interdisciplinary patient care, and novel therapeutic approaches. J Dtsch Dermatol Ges 2014; 12: 867 – 872

[14] Thoms KM, Baesecke J, Emmert B et al. Functional DNA repair system analysis in haematopoietic progenitor cells using host cell reactivation. Scand J Clin Lab Invest 2007; 67: 580 – 588

[15] Tamura D, DiGiovanna JJ, Khan SG et al. Living with xeroderma pigmentosum: comprehensive photoprotection for highly photosensitive patients. Photodermatol Photoimmunol Photomed 2014; 30: 146 – 152

[16] Nagore E, Sevila A, Sanmartin O et al. Excellent response of basal cell carcinomas and pigmentary changes in xeroderma pigmentosum to imiquimod 5 % cream. BR J Dermatol 2003; 149: 858 – 861

[17] Sharquie KE, Ibrahim GA. Is the skin graft immune against new malignancy? Journal of the Saudi Society of Dermatology & Dermatologic Surgery 2011; 15: 73 – 75

[18] Kraemer KH, DiGiovanna JJ, Moshell AN et al. Prevention of skin cancer in xeroderma pigmentosum with the use of oral isotretinoin. N Engl J Med 1988; 318: 1633 – 1637

[19] Moshell AN. Prevention of skin cancer in xeroderma pigmentosum with oral isotretinoin. Cutis 1989; 43: 485 – 490

[20] Tanaka K, Sekiguchi M, Okada Y. Restoration of ultraviolet-induced unscheduled DNA synthesis of xeroderma pigmentosum cells by the concomitant treatment with bacteriophage T4 endonuclease V and HVJ (Sendai virus). Proc Natl Acad Sci USA 1975; 72: 4071 – 4075

[21] Zahid S, Brownell I. Repairing DNA damage in xeroderma pigmentosum: T4N5 lotion and gene therapy. J Drugs Dermatol 2008; 7: 405 – 408

[22] Warrick E, Garcia M, Chagnoleau C et al. Preclinical corrective gene transfer in xeroderma pigmentosum human skin stem cells. Mol Ther 2012; 20: 798 – 807

[23] Kraemer KH, Sander M, Bohr VA. New areas of focus at workshop on human diseases involving DNA repair deficiency and premature aging. Mech Aging Dev 2007; 128: 229 – 235

[24] Kraemer KH, Rünger TM. Genome stability, DNA repair and cancer. Fitzpatrick's Dermatology in General Medicine. 2008: 977 – 986

Dieses Dokument wurde zum persönlichen Gebrauch heruntergeladen. Vervielfältigung nur mit Zustimmung des Verlages.