

# Regionalanästhesien des Kopfes – Ein Überblick über die Anästhesien bei Hund und Katze

Julia Tünsmeier

Im folgenden Artikel werden einfach durchführbare Lokalanästhesien des Kopfes bei Hund und Katze vorgestellt. Schritt für Schritt werden Verwendungszweck, die Durchführung und mögliche Komplikationen erklärt. Außerdem wird ein Überblick über Pharmakologie und praxisrelevante Eigenschaften verschiedener Lokalanästhetika gegeben.

## Einleitung

Der Einsatz von Lokalanästhesien in der Tiermedizin hat viele Vorteile. Doch trotz der langen Historie, auf die man bezüglich des Einsatzes solcher Techniken in der Medizin zurückblicken kann, werden sie im täglichen Kleintierpraxis-Alltag meist noch viel zu selten genutzt.

Da im Gegensatz zur Humanmedizin in der Kleintiermedizin operative Eingriffe in der Regel in Allgemeinanästhesie durchgeführt werden müssen, erscheint vielen Tierärzten eine zusätzliche Lokalanästhesie oft überflüssig. Das ist so aber nicht richtig. Lokalanästhesien sind, sofern sie richtig durchgeführt werden, die einzige Form der Anästhesie bzw. Analgesie, die die **Nervenweiterleitung komplett unterbrechen** können. So bieten sie zum Beispiel perioperativ eingesetzt die wahrscheinlich beste Möglichkeit einer **präemptiven Analgesie**. Sie können die Entwicklung zentraler Sensibilisierung und damit chronischer Schmerzen verhindern und sind im Rahmen einer **multimodalen Analgesie** auch sehr gut mit systemischen Analgetika kombinierbar. Einen großen Vorteil perioperativer Lokalanästhesien stellt außerdem der ausgeprägte **Anästhetikum-sparende Effekt** dar. Dies kann wiederum die Nebenwirkungen der verschiedenen Allgemeinanästhetika, beispielsweise auf das Herz-Kreislauf-System oder die Atmung, deutlich reduzieren.

Ziel dieses Artikels ist es deshalb, einen Überblick über verschiedene Lokalanästhetika zu geben sowie einige einfach durchzuführende lokalanästhetische Techniken am Kopf für die Kleintiermedizin vorzustellen. Von den verschiedenen regionalanästhetischen Techniken sind die vorgestellten Anästhesien am Kopf besonders leicht zu erlernen. Sie haben den großen Vorteil, dass kaum Equipment benötigt wird, sie also für jedermann einfach durchführbar sind.

## Lokalanästhetika

Bei den medizinisch eingesetzten Lokalanästhetika handelt es sich um schwache Basen, die für eine **bessere Wasserlöslichkeit** und **Stabilität** in der Regel als saure Hydrochloridsalze formuliert werden. Die Strukturformel der verschiedenen Lokalanästhetika enthält auf der einen Seite einer aliphatischen Kette einen aromatischen Ring und auf der anderen Seite eine terminale Aminogruppe. Je nachdem, ob diese durch eine Esterbindung oder eine Amidbindung verbunden werden, unterteilt man die Medikamente in Lokalanästhetika vom „Estertyp“ oder vom „Amidtyp“.

Da die **Ester** leberunabhängig von Plasmaesterasen metabolisiert werden, resultiert hieraus eine kürzere Halbwertszeit und ein geringeres Toxizitätsrisiko. Klinisch eingesetzt werden eigentlich nur noch **Procain** und **Tetracain**; Procain vor allem, weil es für lebensmittelliefernde Tiere zugelassen ist.

In der **Kleintiermedizin** werden dagegen ähnlich wie in der Humanmedizin aufgrund der besseren Gewebepenetration häufiger **Amidtyp-Lokalanästhetika** benutzt. Diese müssen in der Leber biotransformiert werden. Daraus ergeben sich neben einer längeren Wirkdauer zum einen eine Abhängigkeit ihrer Metabolisierungsrate von der Leberdurchblutung und zum anderen auch Speziesunterschiede bezüglich des Toxizitätsrisikos. Zum Einsatz kommen z. B. Lidocain, Bupivacain, Mepivacain und Ropivacain.

### PRAXISTIPP

Katzen sind vor allem bei systemischer Anwendung deutlich empfindlicher gegenüber Amidtyp-Lokalanästhetika als der Hund.

► **Tab. 1** Klinisch relevante Eigenschaften und empfohlene maximale Dosierungen verschiedener Lokalanästhetika beim Kleintier.

Wirkstoff	pK <sub>a</sub>	Wirkeintritt (min)	relative Potenz	Toxizität	Typ	Wirkdauer (h)	Dosis (mg/kg)
Procain	8,9	10–20	1	niedrig	Ester	0,5–1	3–5
Lidocain	7,9	5–15	2	mittel	Amid	1–2	2–4
Mepivacain	7,6	5–15	2	mittel	Amid	1,5–2,5	2–4
Bupivacain	8,1	10–20	8	hoch	Amid	3–6	1(–2)
Ropivacain	8,1	10–20	6	mittel	Amid	3–5	2–3

## Wirkungsmechanismus

Lokalanästhetika blockieren die spannungsabhängigen Natriumkanäle erregbarer Gewebe wie der Nervenzellen. Sie hemmen somit die Weiterleitung des Aktionspotenzials entlang der anästhesierten Nerven und führen zu **Schmerzausschaltung** und **Empfindungslosigkeit**.

Damit die Lokalanästhetika die Natriumkanäle inaktivieren können, müssen sie zunächst die Zellmembran passieren, das heißt, in ihrer lipophilen Form vorliegen. Die **Freisetzung** dieser aktiven Form nach Injektion ist abhängig vom pH-Wert des Gewebes und dem pK<sub>a</sub>-Wert des jeweiligen Lokalanästhetikums. Je höher und damit weiter entfernt der pK<sub>a</sub>-Wert des Medikaments vom Gewebe-pH-Wert ist, desto weniger nicht dissoziierte lipophile Base liegt zunächst vor und desto langsamer ist der Wirkungseintritt. Andererseits kann aber auch ein Abfall des Gewebe-pH-Werts, wie er bei einer Entzündung vorkommt, zu einem stark verlangsamten Wirkungseintritt bzw. zu einer generell mangelnden Wirksamkeit führen.

Die **Wirkungsdauer** des Lokalanästhetikums hängt dagegen primär von der Proteinbindung ab, aber auch ein mehr oder weniger stark ausgeprägter Gefäßeffekt trägt dazu bei. So verursacht z.B. Lidocain eine relativ stark ausgeprägte Vasodilatation, was zu dessen vergleichsweise kurzen Wirksamkeit führt.

Die **Potenz** der Medikamente, d. h. wie hoch die Dosis für eine bestimmte Wirkung sein muss, wird vor allem von deren Lipophilie bedingt, die aber gleichzeitig auch mit einer gesteigerten Toxizität verbunden ist.

► **Tab. 1** gibt einen Überblick über verschiedene in der Kleintiermedizin eingesetzte Lokalanästhetika und deren wichtigste Eigenschaften.

## Toxizität

Lokalanästhetika können aufgrund ihres Wirkungsmechanismus in erregbaren Geweben bei Überdosierung oder versehentlich intravaskulärer Injektion **schwerwiegende Nebenwirkungen** haben. Dosisberechnungen sollten deshalb pro kg des Normalgewichts erfolgen und die maximale sicherere Dosis des verwendeten Lokalanästhetikums sollte immer genau kalkuliert und nicht

überschritten werden. Außerdem sollte vor jeder Injektion aspiriert werden. Wenn verschiedene Lokalanästhetika kombiniert werden, ist deren **Toxizität additiv**. Die einzelnen Dosierungen müssen daher reduziert werden.

Tiere mit **Leberfunktionsstörungen** oder stark reduziertem Leberblutfluss haben ein höheres Toxizitätsrisiko für Amidtyp-Lokalanästhetika, ebenso **Neonaten** mit unausgereifter Leberfunktion und sehr **alte Patienten**.

### Merke

**Bei Tieren mit Leberfunktionsstörung, Neonaten und sehr alten Patienten sollte die Lokalanästhetikadosis um ca. 50 % reduziert werden.**

Für die meisten Lokalanästhetika liegt die **kardiotoxische Dosis** deutlich höher als die **neurotoxische Dosis**. Neurologische Symptome wie eine zunächst gesteigerte Erregbarkeit, z. B. in Form von Muskelzittern, Nystagmus und tonisch-klonische Krämpfe bis hin zur Depression des zentralen Nervensystems, dominieren daher als Symptome einer Überdosierung. Eine **Ausnahme** bildet hier vor allem **Bupivacain**, das schon parallel zum Auftreten neurologischer Symptome kardiotoxisch wirken kann.

Im Falle einer **Überdosierung** werden Toxizitätsanzeichen symptomatisch behandelt, z. B. bei Krämpfen mit Antikonvulsiva wie Diazepam. Zusätzlich kann so zeitnah wie möglich eine 20%ige Lipidlösung – auch über einen peripheren Venenkatheter – infundiert werden.

## Formen der Regionalanästhesie

Beim Einsatz von Lokalanästhetika in Form von Regionalanästhesien unterscheidet man verschiedene Formen:

- Oberflächenanästhesie, z. B. Augentropfen, Hautcremes
- Infiltrationsanästhesie, z. B. Schnittlinieninfiltration, intratestikuläre Infiltration, intraoperatives Auftropfen auf Ovarialbänder
- Leitungsanästhesie, z. B. an Gliedmaßen oder Kopf
- intravenöse Regionalanästhesie („Bier-Block“), z. B. bei Zehenamputation
- neuraxiale Anästhesien (Spinal-/Epiduralanästhesie)

Bei den beschriebenen Lokalanästhesien am Kopf handelt es sich um **Leitungsanästhesien**, d.h. das Lokalanästhetikum wird in die direkte Umgebung des versorgenden sensorischen Nervs gespritzt.

Im Gegensatz zu anderen Leitungsanästhesien erfolgt die **Lokalisierung** hier in der Regel nur anhand der **anatomischen Kenntnisse**. Aufwendigeres Equipment wie ein elektrischer Nervenstimulator oder ein Ultraschallgerät sind nicht nötig, was diese Lokalanästhesien auch besonders kostengünstig und unaufwendig in der Durchführung macht.

## Regionalanästhesien für Ober- und Unterkiefer

Die sensible Innervation des Kopfes wird hauptsächlich vom N. trigeminus mit seinen 3 Ästen, dem N. ophthalmicus, N. maxillaris und N. mandibularis übernommen. Für die Anästhesien des Ober- bzw. Unterkiefers werden der **N. maxillaris** bzw. der **N. mandibularis** oder, je nach Indikation, die von ihnen abgehenden Äste anästhesiert:

- N. infraorbitalis
- N. alveolaris inferior
- N. mentalis

An **Komplikationen** können Nervenschädigungen durch intraneurale Injektion, intravaskuläre Injektionen und bei den Anästhesien am Oberkiefer auch retrobulbäre Hämorrhagien vorkommen. Deshalb sollte neben sehr sorgfältiger Aspiration wie bei allen Leitungsanästhesien auch darauf geachtet werden, dass der Injektionswiderstand nicht extrem hoch ist. Dies kann ein Hinweis auf eine intraneurale Injektion sein.

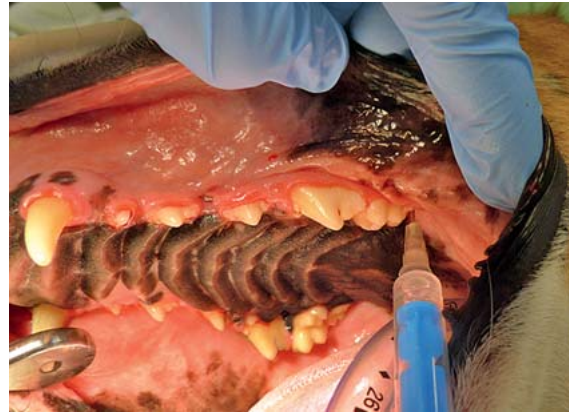### PRAXISTIPP

Im Falle eines sehr hohen Injektionswiderstands muss der Sitz der Kanüle vorsichtig korrigiert werden, um eine intraneurale Injektion zu vermeiden.

Für die Nervenblöcke der Maulhöhle sind jeweils **verschiedene Techniken** beschrieben worden, für alle 4 Blöcke sowohl perkutane als auch perorale Techniken. Im Folgenden werden für diese Nervenblöcke die vom Autor bevorzugten peroralen Techniken beschrieben. Hierfür sollte ein Maulspreizer verwendet werden sowie eine ausreichende Anästhetiefte vorliegen.

An **Equipment** benötigt man:

- Lokalanästhetikum
- Handschuhe
- je nach Größe des Tieres eine 1- oder 2-ml-Spritze
- Katzen und kleine Hunde: eine kurze (12 mm) 27–30 G Kanüle



► **Abb. 1** Leitungsanästhesie des N. maxillaris von peroral bei einem Hund zur Vorbereitung auf eine Zahnextraktion. © Julia Tümsmeyer

- mittelgroße und große Hunde: eine 25 mm lange 22–27 G Kanüle

### N.-maxillaris-Block

Der 2. Ast des N. trigeminus, der N. maxillaris und seine Äste innervieren unilateral den Oberkiefer inklusive aller seiner Zähne, den harten Gaumen, die Lefze, den Nasopharynx und die Nase [2].

Dieser Block eignet sich zum Beispiel für Zahnextraktionen, Oberkiefer(-teil)-resektionen, aber auch für Rhinoskopien (beidseits durchgeführt) ist er nützlich [3]. Der N. maxillaris wird hierfür kaudal in der Fossa pterygopalatina vor seinem Eintritt in den Infraorbitalkanal blockiert.

### Durchführung

Hinter dem letzten Molaren wird die Tuberositas maxillaris digital palpiert. An ihrem kaudalen Rand entlang wird die Kanüle möglichst im 90°-Winkel zum harten Gaumen nach dorsal um 0,5–2,5 cm (je nach Tiergröße) vorgeschoben (► **Abb. 1**). Der Kanülenanschiff sollte nach rostral zeigen.

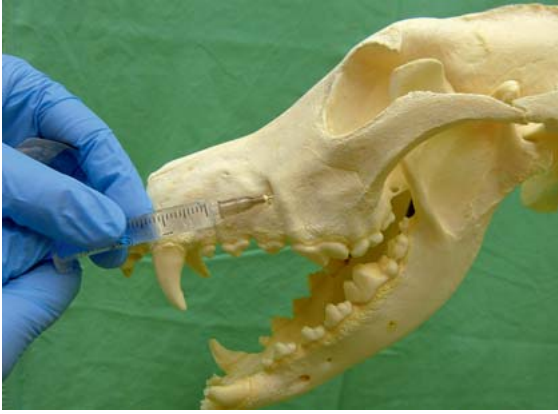### Merke

**Aufgrund der dort verlaufenden großen Blutgefäße ist besonders auf eine gründliche Aspiration zu achten.**

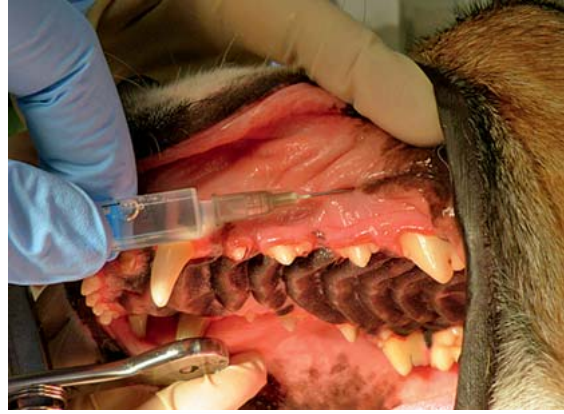Je nach Tiergröße und berechneter Maximaldosis an Lokalanästhetikum wird ein Volumen von bis zu 2 ml (großer Hund) Lokalanästhetikum abgesetzt.

### N.-infraorbitalis-Block

Der im Infraorbitalkanal verlaufende und am Foramen infraorbitale wieder austretende Ast des N. maxillaris, der N. infraorbitalis, kann für weiter rostrale Anästhesien auch im Kanal oder bei seinem Austritt anästhesiert werden.



► **Abb. 2** Demonstration des Foramen infraorbitale bzw. der Injektion in den Infraorbitalkanal an einem dolichocephalen Hundeschädel. © Julia Tümsmeyer



► **Abb. 3** Durchführung des N.-infraorbitalis-Blocks am Foramen infraorbitale mit ca. 1 cm weit in den Infraorbitalkanal vorgeschobener 22 G Kanüle bei einem Hund zur Zahnextraktion. © Julia Tümsmeyer

### Durchführung

Am Foramen infraorbitale ist der Nerv von peroral bukkal am Oberkiefer oberhalb der Wurzel des P3 bei dolichocephalen Hunden gut palpierbar (► **Abb. 2**). Bei brachycephalen Hunden kann die Palpation dagegen durch den verkürzten Kiefer etwas schwieriger sein. Bei Katzen fühlt man die das Foramen lateral begrenzende knöcherne Kante, wenn man sich ventral des ventralen Orbitarands orientiert.

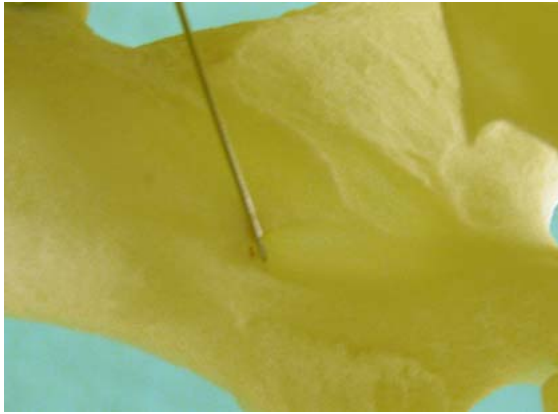
Je nachdem, wie weit die Kanüle in den Infraorbitalkanal vorgeschoben wird, umso weiter reicht die Anästhesie nach okzipital. Wird sie nur ein kurzes Stück in den Kanal vorgeschoben, erreicht man in der Regel eine Anästhesie der ipsilateralen Incisivi, des Caninus und nach kaudal bis ungefähr zum P3 [2]. Nach sorgfältiger Aspiration und langsamer Injektion des Lokalanästhetikums unterstützt digitaler Druck auf der Injektionsstelle für ca. 1 Minute

die Verteilung des Medikaments im Infraorbitalkanal (► **Abb. 3**). Je nach Tiergröße (und berechneter Höchstmenge) reichen hier Injektionsvolumina zwischen 0,2 und 1 ml.

### N.-alveolaris-inferior-Block (N.-mandibularis-Block)

Der N. alveolaris inferior geht rostral des N. auriculopalpebralis als sensibler Ast vom N. mandibularis auf Höhe der Fossa pterygopalatina ab [2]. Er verläuft rostroventral zum Foramen mandibulare, das medial an der Mandibel am R. mandibularis liegt und tritt dort in den Unterkiefer ein. Er versorgt alle ipsilateralen Zähne des Unterkiefers, die rostrale Lippe und intermandibuläre Region sensibel [2].

Von peroral kann dieser Nerv unter digitaler Palpation relativ einfach vor seinem Eintritt in den Unterkiefer am Foramen mandibulare anästhesiert werden.



► **Abb. 4** Demonstration der Injektion an das Foramen mandibulare heran von peroral an der medialen Seite der Mandibel zur Anästhesie des N. alveolaris inferior am knöchernen Hundeschädel. © Julia Tünsmeier

### Durchführung

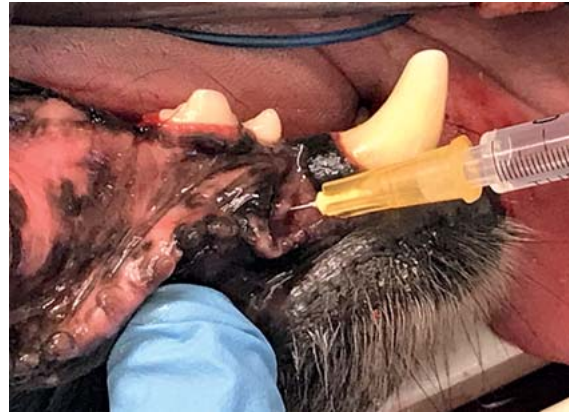
Von peroral palpiert man zunächst den rostralen Rand des vertikalen Ramus mandibularis. Kaudal davon injiziert man nach Aspiration mit flach nach kaudal gerichteter Kanüle unter digitaler Kontrolle das Lokalanästhetikum an das meist als flache Vertiefung palpierbare Foramen mandibulare heran bzw. um den hier eintretenden Nerv herum (► **Abb. 4**). Je nach Tiergröße ist ein Injektionsvolumen von 0,2–1,5 ml ausreichend.

### Komplikationen

Als zusätzliche Komplikation kann es bei einem N.-alveolaris-inferior-Block durch Diffusion des Lokalanästhetikums auch zu einer Anästhesie des N. lingualis kommen. Dieser innerviert die rostralen  $\frac{2}{3}$  der Zunge sensibel. Bei bilateraler Anwendung können deshalb in seltenen Fällen Zungenverletzungen durch Automutilation in der Aufwachphase beobachtet werden [2]. Um dies zu vermeiden, kann bei bilateraler Anwendung auf lang wirksame Lokalanästhetika wie Bupivacain verzichtet werden. Die Aufwachphase sollte zudem besonders gut überwacht werden. Ein Verbringen der Tiere in Brustlage während der Aufwachphase kann das Risiko von Zungenverletzungen beispielsweise verringern [2].

### N.-mentalis-Block

Im rostralen Teil der Mandibel geht der N. mentalis als Ast aus dem N. alveolaris inferior hervor. Sein am mittleren Foramen mentale austretender Ast kann dort direkt am Austritt anästhesiert werden, um eine Anästhesie im Bereich der rostralen Unterlippe zu erreichen [2]. Soll die Anästhesie auch die Unterkiefer-Incisiivi und den Caninus oder auch noch die rostralen Prämolaren erreichen, muss die Kanüle vorsichtig um die entsprechende Länge in den Kanal vorgeschoben werden. Einfacher und vor allem bei kleinen Tieren mit geringerem Risiko der intraneuralen Injektion kann auch der kaudale N.-alveolaris-inferior-Block durchgeführt werden.



► **Abb. 5** Durchführung des N.-mentalis-Blocks bei einem mittelgroßen Hund am Foramen mentale mediale mit ca. 0,5 cm in den Kanal vorgeschobener Kanüle. © Julia Tünsmeier

### Durchführung

Das mittlere Foramen mentale kann beim Hund ungefähr ventral des P2 lateral an der Mandibel palpieren werden. Die Injektionstechnik verläuft analog zur Beschreibung oben für den Infraorbitalkanal (► **Abb. 5**). Auch hier werden, je nach Tiergröße, Injektionsvolumina von 0,2–1 ml verwendet.

## Regionalanästhesien am Auge

### Retrobulbärer Block

Als ein vor allem für **Enukleationen/Eviszerationen** sehr praxistaugliches Beispiel wird eine ausgewählte Technik für einen retrobulbären Block vorgestellt. Enukleationen sind relativ häufig vorkommende, aber auch sehr schmerzhaft Eingriffe. Durch die Anwendung eines retrobulbären Blockes mit beispielsweise lang wirksamem Bupivacain kann die Qualität der postoperativen Analgesie deutlich verbessert werden [5]. Ein weiterer großer Vorteil dieses Blockes ist, dass es durch Anästhesie der die Augenmuskeln motorisch versorgenden Hirnnerven III, IV und VI (durch Diffusion) zur Akinesie kommt. Hierdurch können der Bedarf an Allgemeinanästhetika und damit auch Nebenwirkungen sowie das Risiko eines okulokardialen Reflexes reduziert werden.

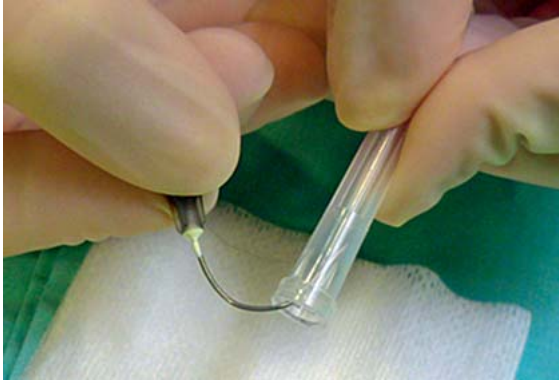
Das Lokalanästhetikum wird hierfür in den retrobulbären Raum appliziert, viele verschiedene Techniken sind dafür beschrieben worden. Im Folgenden wird die vom Autor präferierte **laterale Kanthus-Technik** gezeigt.

### Durchführung

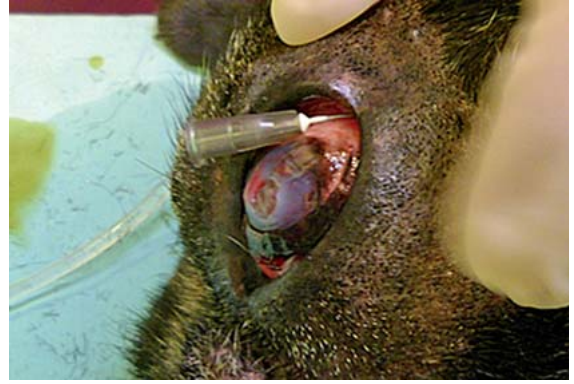Eine 30 mm lange 22 G Standardkanüle kann mittels der Kappe vorsichtig, steril, der Orbitalrundung entsprechend gebogen werden (► **Abb. 6**). Alternativ gibt es auch spezielle retrobulbäre Nadeln aus der Humanmedizin oder es kann auch eine entsprechende Spinalkanüle verwendet werden.



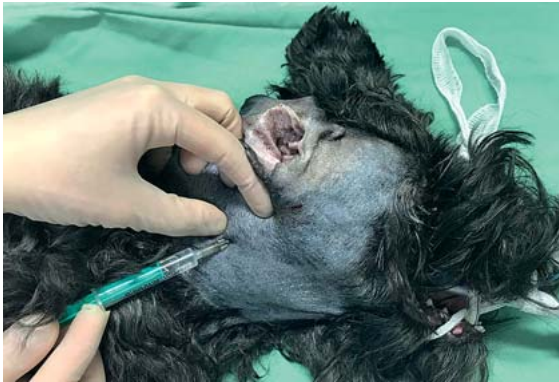



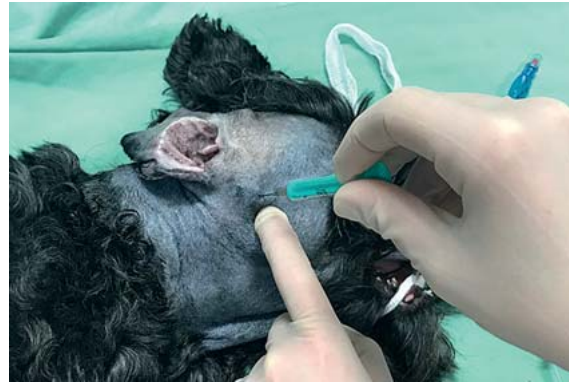► **Abb. 6** Demonstration des Biegens einer herkömmlichen 30 mm langen 22 G Kanüle unter Erhaltung der Sterilität mithilfe der Verschlusskappe für einen retrobulbären Block bei einem 30 kg schweren Boxer. © Julia Tümsmeyer



► **Abb. 7** Durchführung des retrobulbären Blockes mit der lateralen Kanthus-Technik bei einem Boxer zur Vorbereitung auf eine Enukektion. © Julia Tümsmeyer



► **Abb. 8** Demonstration der Palpation des Atlasflügels und des Vorschiebens der Kanüle mit flachem Einstichwinkel ventral am Atlasflügel entlang zur Anästhesie des N. auricularis magnus. © Julia Tümsmeyer



► **Abb. 9** Demonstration der Palpation der Mulde kaudal des Arcus zygomaticus und rostral des ventralen Gehörgangs sowie Injektion – hier zur Anästhesie des N. auriculotemporalis. © Julia Tümsmeyer

Die Kanüle wird vom lateralen Kanthus ausgehend durch die Konjunktiva an der Orbita entlang vorsichtig nach retrobulbär vorgeschoben. Nach gründlicher Aspiration wird, je nach Tiergröße, ein Volumen von 0,5–2 ml Lokalanästhetikum appliziert, z. B. Bupivacain 0,5% (► **Abb. 7**). Danach wird die Kanüle wieder vorsichtig an der Orbita entlang zurückgezogen.

### Komplikationen

Zu den selten auftretenden Komplikationen zählen Bulbuspenetration, intraarterielle Injektion, N.-opticus- und darüber intrathekale Injektion, retrobulbäre Hämorrhagien oder eine Schädigung des N. opticus.

### Merke

**Bei malignen Tumoren sollte gegebenenfalls auf einen retrobulbären Block verzichtet werden, um eine Tumorzellversprengung zu vermeiden.**

Nach Bulbusenukektion bzw. sicherer Entfernung des tumorösen Gewebes kann aber Lokalanästhetikum in die Wundhöhle gegeben werden.

## Regionalanästhesien des Ohres

Da Ohrerkrankungen meist sehr schmerzhaft sind, liegt der Vorteil einer Lokalanästhesie, z. B. perioperativ eingesetzt, für diese Region auf der Hand. Eine vollständige Blockade der sensiblen Innervation des Ohres ist aber leider nicht möglich, da ein Teil dieser Innervation auch vom N. vagus übernommen wird. Im Folgenden werden Regionalanästhesien des **N. auriculotemporalis** und des **N. auricularis magnus** beschrieben, die relativ einfach durchführbar sind und in Kombination zu einer Anästhesie des Großteils des externen Gehörgangs und der inneren Fläche des Ohrknorpels führen.

## N.-auricularis-magnus-Block

Der N. auricularis magnus kann in seinem Verlauf unterhalb des Atlasflügels anästhesiert werden. Hierfür wird eine 22 G und 30 mm lange Kanüle von kaudal des vertikalen Gehörgangs ausgehend in sehr flachem Winkel unter den Atlasflügel geschoben und dort das Lokalanästhetikum appliziert (► **Abb. 8**) [1]. Je nach Tiergröße sind 0,5–1,5 ml Lokalanästhetikum ausreichend.

## N.-auriculotemporalis-Block

Der N. auriculotemporalis kann rostral des ventralen Gehörgangs und kaudal des Arcus zygomaticus mit nach ventromedial vorgeschobener Kanüle anästhesiert werden [1]. Die Nadel wird vorgeschoben, bis man Knochen berührt und dann zur Hälfte wieder zurückgezogen, bevor aspiriert wird und 0,5–1,5 ml injiziert werden [4] (► **Abb. 9**).

### Komplikationen

Als zusätzliche zu den bisher beschriebenen allgemeinen Komplikationen kann es zeitweise zu einer Anästhesie des N. facialis oder des N. temporopalpebralis und damit zu einer Beeinträchtigung des Lidschlusses für die Dauer der Wirkung kommen. So lange sollte eine feucht haltende Augensalbe verwendet werden [4].

## Fazit

Die sensorischen Nerven des Kopfes sind leicht zu lokalisieren und die verschiedenen Regionalanästhesien deshalb relativ einfach durchzuführen. Es ist kein spezielles Equipment notwendig und die Qualität der Analgesie kann mithilfe der vorgestellten Regionalanästhesien deutlich verbessert werden.

### Korrespondenzadresse

---

**Dr. Julia Tünsmeier, Dipl. ECVAA**

Klinik für Kleintiere  
Stiftung Tierärztliche Hochschule Hannover  
Bünteweg 9  
30559 Hannover  
Julia.Tuensmeyer@tiho-hannover.de

### Literatur

---

Literatur ist in der Online-Version unter [www.thieme-connect.de/products](http://www.thieme-connect.de/products) einsehbar.

### Bibliografie

---

DOI <https://doi.org/10.1055/s-0043-121155>  
kleintier konkret 2018; 21: 4–11  
© Georg Thieme Verlag KG Stuttgart · New York  
ISSN 1434-9132