Thieme

Testen Sie Ihr Fachwissen

Test Your Knowledge

Autoren
A. G. Bach[1], C. Weiß[2]

Institute
1 Klinik für Diagnostische Radiologie, Martin-Luther-Universität Halle-Wittenberg
2 Medizinische Klinik III, Krankenhaus St. Elisabeth und St. Barbara, Halle

Bibliografie
DOI https://doi.org/10.1055/s-0043-120029
Pneumologie 2018; 72: 531–533
© Georg Thieme Verlag KG Stuttgart · New York
ISSN 0934-8387

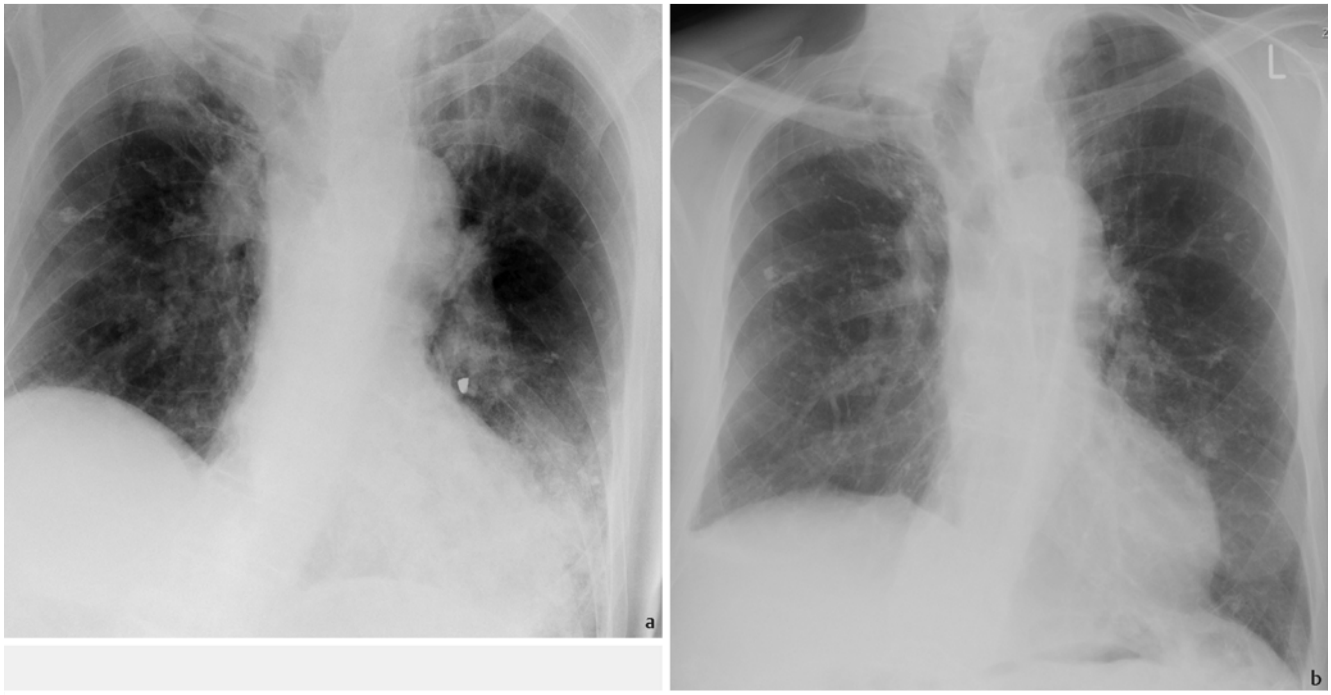

▶ **Abb. 1** Konventionelle Röntgenaufnahme des Thorax im Liegen am aktuellen Tag **a** und auf einer Voruntersuchung vor einem Jahr **b**.

Ein 86-jähriger Patient mit deutlich reduziertem Allgemeinzustand, Dyspnoe und febrilen Temperaturen wird in der Notaufnahme vorgestellt. Die Röntgenuntersuchung des Thorax im Liegen zeigt einen pathologischen Befund sowie dessen Ursache. Die Voruntersuchung ist hilfreich, um die Ursache einzuordnen.

FRAGEN
- Welche Befunde sehen Sie?
- Erlauben diese Befunde eine Diagnose? Wenn ja, welche?
- Sind Differenzialdiagnosen möglich? Wenn ja, welche?

Dieses Dokument wurde zum persönlichen Gebrauch heruntergeladen. Vervielfältigung nur mit Zustimmung des Verlages.

Thieme

Auflösung …

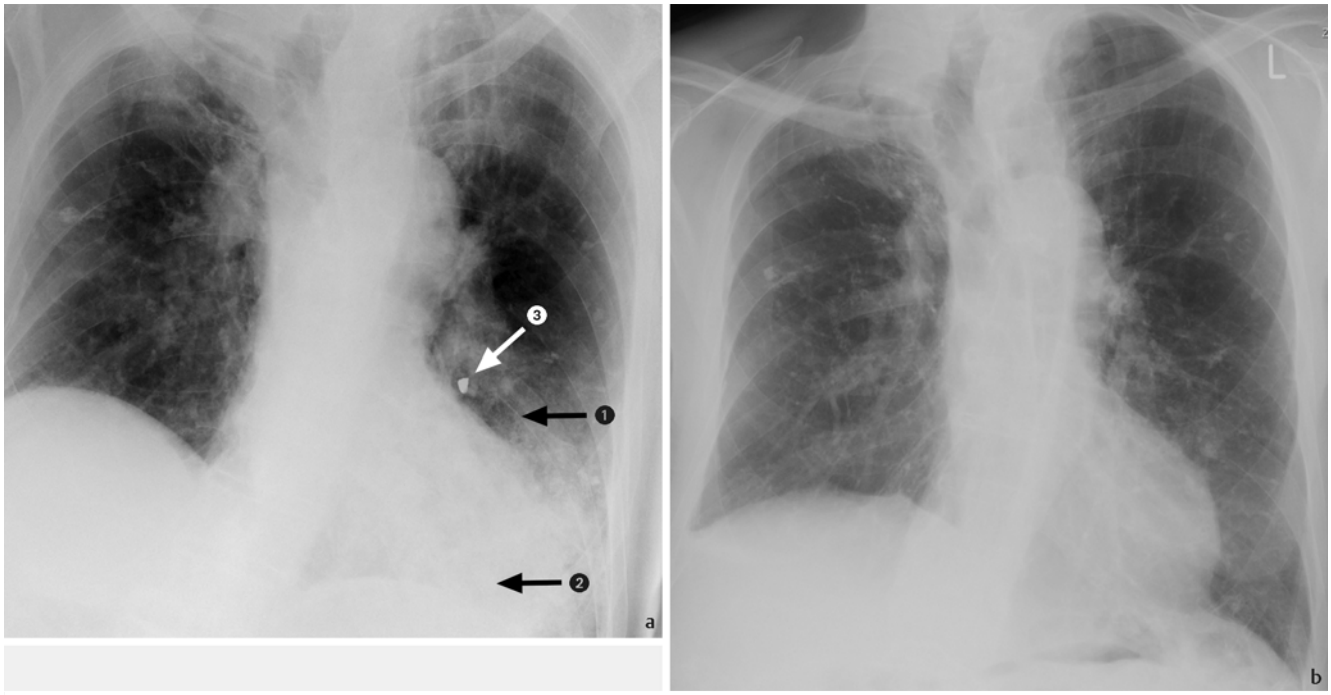

▶ **Abb. 2** Konventionelle Röntgenaufnahme des Thorax im Liegen am aktuellen Tag **a** und auf einer Voruntersuchung vor einem Jahr **b**.

Befunde

1. Streifige bis alveoläre Zeichnungsvermehrung im linken Unterfeld.
2. Das linke Zwerchfell ist verstrichen, wie bei einer Belüftungsstörung.
3. Röntgendichter Fremdkörper in Projektion auf den linken Unterlappenbronchus.

Diagnose

Aspirationspneumonie

Differenzialdiagnosen

- typische Pneumonie (ohne Aspiration)
- Atelektase
- interstitielle Lungenparenchymerkrankung

Erläuterung

Aus den Befunden (1) und (2) ergibt sich in Zusammenschau mit dem klinischen Zustand des Patienten die Verdachtsdiagnose einer Pneumonie. Der Vergleich mit der Voraufnahme belegt, dass der Fremdkörper (3) neu ist. Es handelt es sich also nicht um eine alte pulmonale Verkalkung oder einen alten Granatsplitter. Die Verdachtsdiagnose einer Aspirationspneumonie wird in der Bronchoskopie bestätigt (▶ **Abb. 3**). Eine Zahnfüllung wird aus dem linken Unterlappenbronchus geborgen.

Dieses Dokument wurde zum persönlichen Gebrauch heruntergeladen. Vervielfältigung nur mit Zustimmung des Verlages.

Thieme

Auflösung …

▶ **Abb. 3** Bronchoskopiebefund im linken Hauptbronchus.

Tod durch Aspiration ist seit mindestens 300 Jahren medizinisch bekannt. Kinder, alte Menschen und Patienten mit geminderter Vigilanz sind besonders gefährdet [1].

Bei einer Fremdkörperaspiration besteht häufig ein symptomfreies Intervall. Nicht immer sind die aspirierten Fremdkörper röntgendicht und nicht jede röntgendichte Struktur ist ein endobronchialer Fremdkörper. Diese Tatsachen erschweren die korrekte Diagnose.

Im Zweifelsfall sollte immer auch an eine Aspiration gedacht werden. Mit der Möglichkeit der bronchoskopischen Bergung von Fremdkörpern steht eine adäquate Therapie zur Verfügung.

Korrespondenzadresse

PD Dr. med. habil. Andreas Gunter Bach
Klinik für Diagnostische Radiologie
Martin-Luther-Universität Halle-Wittenberg
Ernst-Grube-Str. 40
06120 Halle
E-Mail: mail@andreas-bach.de

Erstveröffentlichung

Dieser Beitrag wurde erstveröffentlicht in Dtsch Med Wochenschr 2017; 142: 1345–1347.

Literatur

[1] Voshaar T, Schöttes C, Schweisfurth H et al. Fremdkörperaspiration. Dtsch Med Wochenschr 1993; 118: 147 – 151

Dieses Dokument wurde zum persönlichen Gebrauch heruntergeladen. Vervielfältigung nur mit Zustimmung des Verlages.