

# Bodycontouring durch Kryolipolyse – Forschung und Praxis

## Body Contouring by Cryolipolysis – Research and Practice

### Autor

E. Hauenstein

### Institut

Zentrum Kryolipolyse & Lipologie, Breisach

### Bibliografie

DOI <https://doi.org/10.1055/s-0043-118325> |

Akt Dermatol 2017; 43: 512–517

© Georg Thieme Verlag KG Stuttgart · New York

ISSN 0340-2541

### Korrespondenzadresse:

Dr. med. Elisabeth Hauenstein, Zentrum Kryolipolyse & Lipologie, Richard-Müller-Str. 3 c, 79206 Breisach  
[schwoerstein@web.de](mailto:schwoerstein@web.de)

### ZUSAMMENFASSUNG

Kryolipolyse ist ein nicht invasives körperformendes Verfahren zur Reduktion lokaler diät- und trainingsresistenter subkutaner Fettpolster durch zeitlich und räumlich umschriebene kontrollierte Kälteeinwirkung. Pathophysiologisches Wirkprinzip ist die Apoptose, der durch die Kälte ausgelöste programmierte Zelltod. Kryolipolyse ist eine vielverspre-

chende nicht invasive Methode zur Körperformung und damit eine Alternative zur Liposuktion und anderen deutlich invasiveren Methoden. Die Kryolipolyse ist zwar risikoarm, aber keineswegs risikolos. Neben tiefgreifenden Gewebeveränderungen mit Einfluss auf Autoimmunprozesse sind Komplikationen z. B. bei internistischen/allgemeinärztlichen Krankheitsbildern zu beachten.

### ABSTRACT

Cryolipolysis is a noninvasive body contouring procedure for reduction of diet and local training resistant subcutaneous fat pads through timely and spatial circumscribed controlled cooling. Pathophysiologic active principle is the apoptosis, the programmed cell death of adipocytes through cooling. Cryolipolysis is a promising procedure for non surgical body contouring and presents a compelling alternative to liposuction and other, more invasive methods. Though cryolipolysis is low-risk, it is not risk-free. Besides radical tissue modification with influence on autoimmune processes, complications through internal/general diseases are to be considered.

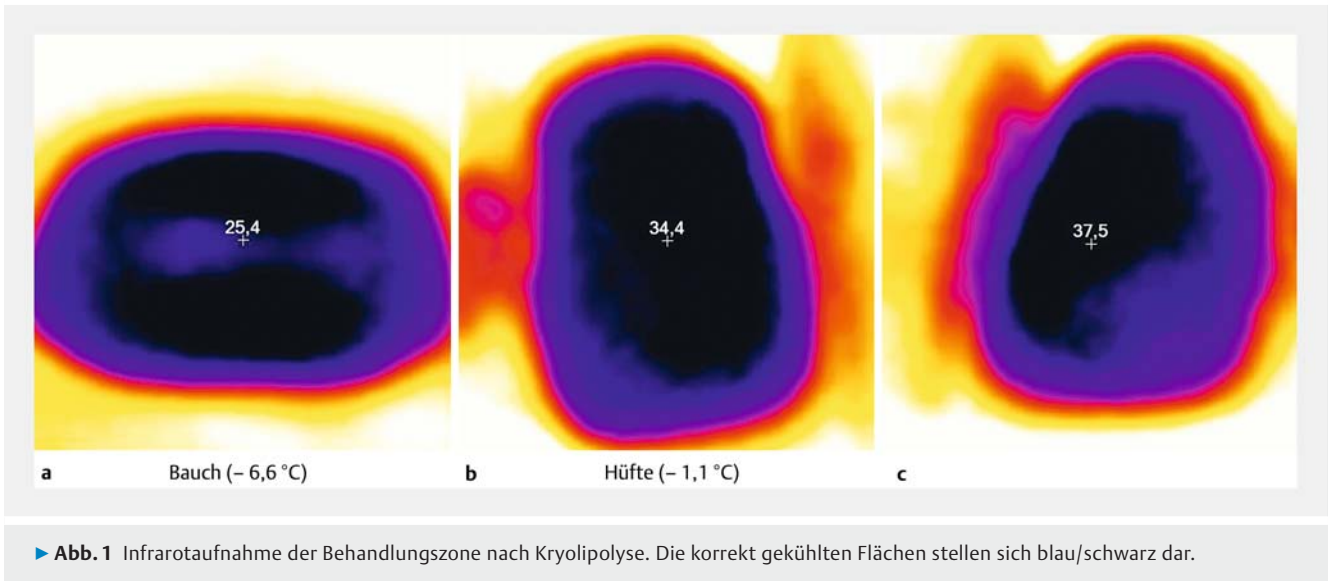
## Einleitung

Während in früheren Jahrhunderten durchaus üppige Körperformen als Schönheitsideal galten, wünschen sich aktuell immer mehr Menschen eine schlanke, straffe Körperform. Eine der häufigsten und effektivsten Behandlungen zur Körperformung stellt die Liposuktion dar, die frühere Verfahren der „großen Fettchirurgie“ weitgehend ersetzt hat. Allerdings bleibt die Liposuktion trotz Entwicklung schonenderer Techniken ein invasives Verfahren. Neben dem allgemeinen Narkoserisiko bestehen nach wie vor spezielle Risiken wie Blutungen, Infektionen, Narbenbildung, Thrombosen oder Lungenembolien [1–3]. Von den zahlreichen in den letzten Jahren entwickelten nicht invasiven Methoden gelten inzwischen vier Methoden als etabliert, wissenschaftlich evaluiert und effizient: Die Low-Level-Laser-Therapie (LLLT), die Radiofrequenz-Therapie (RF), der High-Intensity-fokussierte Ultraschall (HIFU) sowie die Kryolipolyse [4]. Mit weltweit über 900 000 dokumentierten Behandlungen zählt die Kryolipolyse inzwischen zu einer der populärsten Alternativen zur Liposuktion [5, 6]. Alleine in unserem Zentrum für Kryolipolyse in Breisach wurden in den vergangenen 4 Jahren über 8500 Kryolipolyse-Behandlungen durchgeführt. Auswertungen der Patientenzufriedenheit konnten in mehre-

ren Studien eine sehr hohe Zufriedenheitsrate der Patienten mit der Methode der Kryolipolyse belegen [5–7].

## Wissenschaftliche Grundlagen der Kryolipolyse

Ermöglicht wird die Kryolipolyse durch die spezielle Anatomie der Adipozyten: Fast der gesamte Zellkörper wird durch einen großen Fetttropfen ausgefüllt, die Zellorganellen sind an den Rand gedrängt (Siegelringform). Die übrigen Zellen des Körpers bestehen in der Regel aus Zytoplasma, was bezüglich der Kältesensibilität in etwa 0,9% Kochsalzlösung entspricht. Bei Abkühlung unter 4 Grad kommt es zur Kristallisation der Fetttropfen in den Adipozyten mit konsekutiver Schädigung der Zellmembran und Apoptose des Adipozyten [8, 9]. Gilt das Endresultat der Apoptose der Adipozyten als Folge der Kryolipolyse inzwischen wissenschaftlich als allgemein akzeptiert, so wird umso intensiver über pathophysiologische Vorgänge nach Kälteexposition der Adipozyten diskutiert. Forschungen von Herold et al. [10] konnten belegen, dass im Fettgewebe verschiedene Apoptose-Wege existieren: über Mitochondrien,



über das Endoplasmatische Retikulum sowie „Death Receptor“-vermittelt mit Aktivierung der Caspasen 3, 8, 9 und 12. In diversen histologischen Arbeiten zur Kälteanwendung auf Fettgewebe konnte gezeigt werden, dass einer inflammatorischen Antwort auf die Kälteexposition mit einem Höhepunkt am 30. Tag nach der Behandlung eine entscheidende Rolle bei der Kryolipolyse zukommt [11–14]. Bereits 2008 hatte Manstein [15] entsprechende histologische, inflammatorische Reaktionen nach Kryolipolyse im Tiermodell an Yuccatan-Schweinen nachgewiesen. Wesentlich früher, bereits Ende des 19. Jahrhunderts, entdeckte der Wiener Anatom Toldt eine spezielle Blutversorgung des subkutanen Fettgewebes des Menschen: Bei Abkühlung öffnen sich Shunts zwischen Arterie und Venen, es kommt zur Ischämie des subkutanen Fettgewebes. Auch die Studien von Crandall [16] unterstützen die Hypothese, dass Ischämien nach Abkühlung des Fettgewebes für die Apoptose der Adipozyten mitverantwortlich sind. Sasaki [17] beschrieb ausführlich den Mechanismus des „Ischämie-Reperfusionsschadens“, der mit Freisetzung von reaktivem Sauerstoff sowie einer Erhöhung des Kalzium-Spiegels eine Aktivierung von Apoptose-Vorgängen auslöst. Zusätzlich führt der Ischämie-Reperfusionsschaden zu einer Zellschädigung der Adipozyten in Form eines intrazellulären Ödems, einer Reduzierung von Na-K-ATPase-Aktivität mit reduziertem Adenosintriphosphat, Laktase-Erhöhung sowie Ausschüttung freier mitochondrialer Radikale aus den geschädigten Adipozyten [17].

Unklar ist, ob und in welchem Umfang die verschiedenen pathophysiologischen Vorgänge beim einzelnen behandelten Patienten ablaufen. Evtl. bestehen genetische Unterschiede je nach ethnischen Wurzeln des Behandelten.

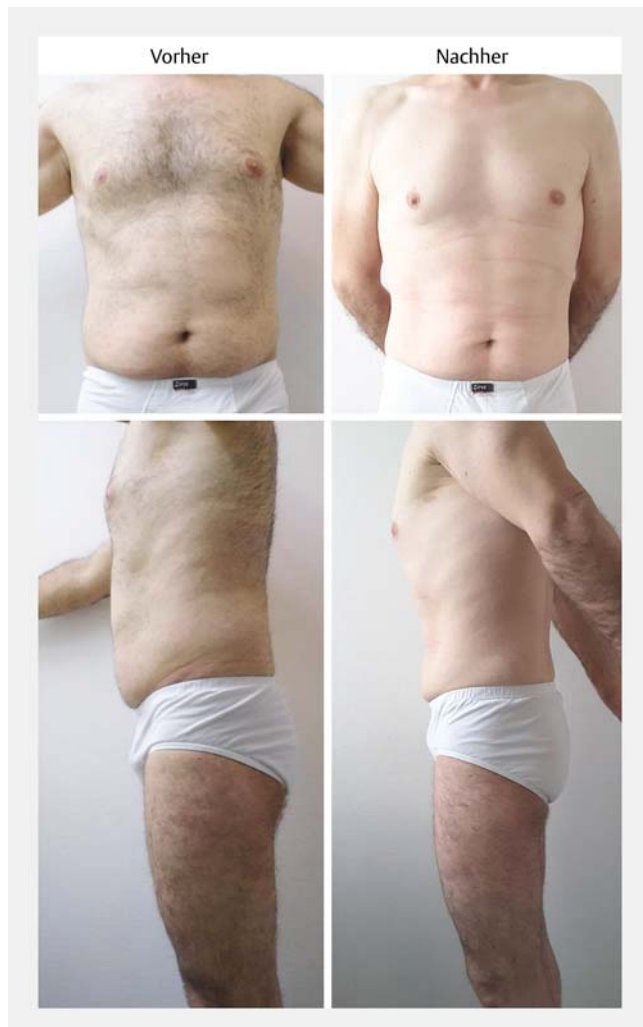Auch vegetative Einflüsse sind bei der Kryolipolyse zu beachten: Bei Kälteexposition kommt es durch eine Aktivierung des sympathischen Nervensystems zu einer Ausschüttung von Noradrenalin mit Aktivierung  $\beta$ -adrenerger Rezeptoren mit konsekutiver Aktivierung von Genen, welche Thermogenese und Energieverbrauch steuern [18]. Yoneshirio [19] wies nach, dass die Aktivierung  $\beta$ -adrenerger Rezeptoren zu einer Art Kaskade

mit Hydrolyse intrazellulärer Triglyceride, Oxidierung von Fettsäuren und Aktivierung von UCP1 (uncoupling protein 1) führt, dem Schlüsselmolekül der Thermogenese in braunem Fettgewebe, bei gleichzeitig vermehrtem Abbau von weißem Fettgewebe.

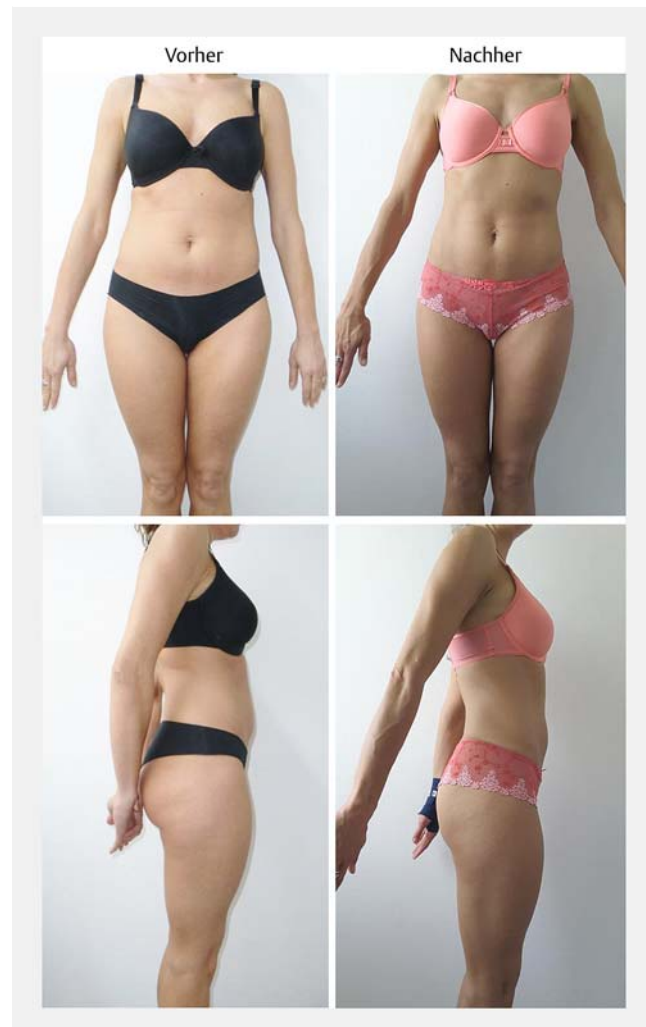Alle diese Studien über den Mechanismus der Prozesse, die schlussendlich nach Kryolipolyse zur Apoptose führen, belegen eindrucksvoll, dass es sich bei der Kryolipolyse um extrem komplexe pathophysiologische Vorgänge handelt, die mit Schlagworten wie „Fettreduktion durch Kälte“ oder „Fettpölsterchen einfach wegfrieren“ nur sehr oberflächlich beschrieben werden.

## Geräte

Erstanbieter von Kryolipolyse-Geräten war die amerikanische Firma Zeltiq mit dem Gerät CoolSculpting. Zeltiq imponiert mit Marketing und PR, einer Vielzahl von Studien sowie einer Zulassung durch die FDA in den USA (Food and Drug Administration) für Kryolipolyse-Anwendungen an Abdomen, Hüfte, Flanken und Doppelkinn. Im sogenannten „Barcelona-Urteil“ wurde 2008 ein Patentschutz für die Firma Zeltiq verneint. Seither gibt es eine Fülle von Kryolipolyse-Geräten auf dem Markt, sodass Anwender die „Qual der Wahl“ haben. Auch wenn auf Industrieausstellungen diverser Kongresse attraktive Messerabatte winken, empfiehlt sich vor dem Kauf ein sorgfältiger Test in der eigenen Praxis. Die erzielten Behandlungstemperaturen sowie die Gleichmäßigkeit des Kühlergebnisses lassen sich mit einer Infrarot-Thermo-Kamera (z. B. von Fluke) überprüfen (► **Abb. 1**). Kryolipolyse-Geräte sind wartungsintensiv, ein Transport aufwendig. In vielen Ländern werden deshalb „heimische“ Anbieter bevorzugt. In Deutschland stehen momentan Behandlungen mit dem bereits erwähnten CoolSculpting-System der Firma Zeltiq sowie mit dem KryoShape-System der Firma Medical Shape GmbH (Basel, Schweiz) im Vordergrund [13]. Aber auch der französische Marktführer Deleo sowie die deutsche Firma ZIMMER versu-



► **Abb. 2** Vorher-Nachher-Bilder nach zweimaliger Kryolipolyse Bauch und Hüften.



► **Abb. 3** Vorher-Nachher-Bilder nach einmaliger Kryolipolyse Bauch und Hüften.

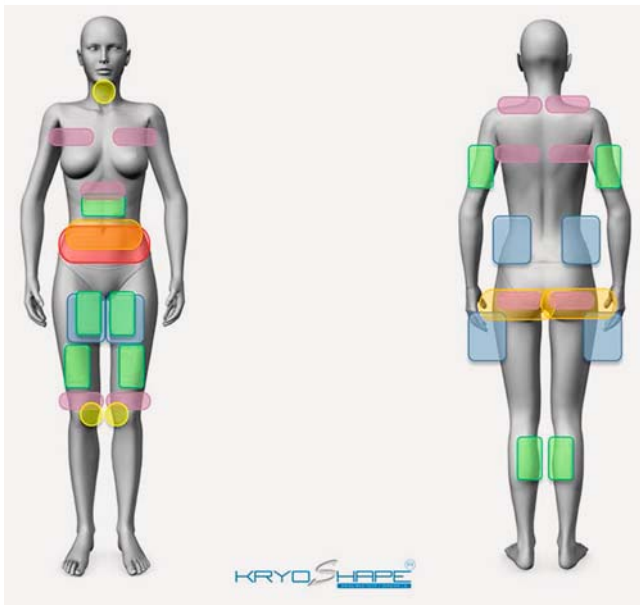
chen, sich auf dem deutschen Markt zu positionieren. In unserem Zentrum wurden Behandlungen mit CoolSculpting (Zeltiq), Kryokontur (LaserPoint International, Deutschland), KryoShape (Medical Shape GmbH, Schweiz) sowie Crystal (Deleo, Frankreich) durchgeführt. Momentan behandeln wir mit drei Geräten der Firma Medical Shape und einem Gerät der Firma Deleo.

Letztendlich konnten mit allen oben genannten Geräten effiziente Behandlungsergebnisse erzielt werden (► **Abb. 2**, ► **Abb. 3**). Wie auch die Metaanalyse von Ingargiola [20] bestätigt, kommt es bei der Kryolipolyse auf eine effiziente, gleichmäßige Kühlung an, um die Apoptose der Adipozyten auszulösen. Allerdings liefern nach unseren Erfahrungen nicht alle auf dem Markt befindlichen Geräte (insbesondere aus dem Niedrigpreis-Segment) diese effizienten, gleichmäßigen Kühlungsergebnisse. Sehr unterschiedlich sind bei diversen Geräten Zahl und Form der Kühlapplikatoren. Je mehr unterschiedlich geformte Applikatoren dem Behandler zur Verfügung stehen, umso effizienter lassen sich unterschiedlich geformte Problemzonen behandeln (► **Abb. 4**). Geräte mit „dualer“ Technologie, d. h. der gleichzeitigen Kühlung von bis zu zwei Zonen, bieten

einen erheblichen Effizienzvorteil. Zu beachten sind Folgekosten. Fallen z. B. pro Behandlung hohe Lizenzgebühren an, sollte exakt kalkuliert werden, welche Behandlungskosten vor Ort tatsächlich durchsetzbar sind.

## Kontraindikationen, Risiken und Nebenwirkungen

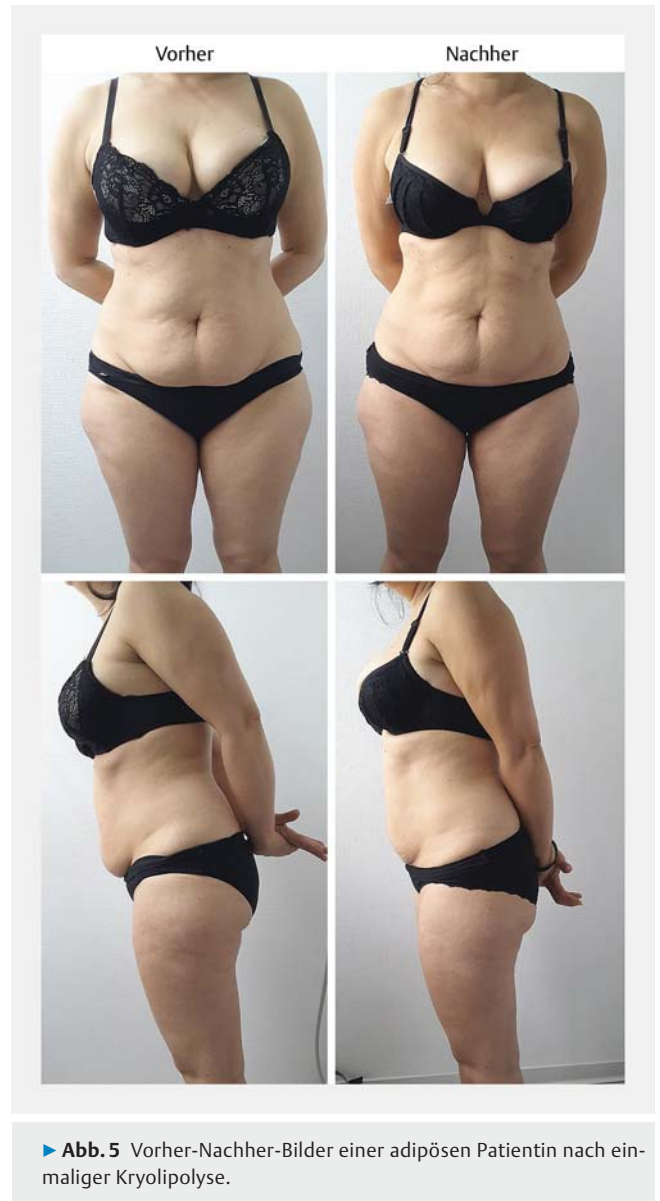Unstreitig werden durch Kryolipolyse im behandelten Gewebe Entzündungsprozesse mit der Aktivierung von Makrophagen sowie immunologische Vorgänge ausgelöst [10–12, 14]. Patienten mit schwerwiegenden, progredienten Grunderkrankungen sollte von einer Kryolipolyse-Behandlung abgeraten werden. Als klassische Kontraindikationen gelten ferner Erkrankungen mit veränderter Entzündungsreaktion (z. B. Morbus Crohn, Colitis ulcerosa, Lupus erythematoses, Kollagenosen), Kryoglobulinämie, Kälteurtikaria, neuropathische und sensible Hautstörungen, Gerinnungsstörungen, Schwangerschaft und Stillzeit. Bei Hernien besteht durch das verwendete Vakuum zum Ansau-



► **Abb. 4** Mögliche Behandlungszonen.

gen des Gewebes die Gefahr, iatrogen inkarzerierte Hernien auszulösen [21]. Stärkere Schmerzen während einer Kryolipolyse-Behandlung sind in jedem Fall als „red flag“ zu bewerten und bedürfen einer sofortigen differenzialdiagnostischen Abklärung. Bei Varikosis im Bereich der Behandlungszone ist erhöhte Vorsicht geboten. Die applizierte Kälte kann zur Reizung der Venenwand führen mit konsekutiver Phlebitis. Auch aus forensischen Gründen ist eine detaillierte schriftliche Anamnese mit Angabe der eingenommenen Medikamente unverzichtbar, ebenso wie eine gründliche Dokumentation des Aufklärungsgesprächs. Nehmen Patienten Psychopharmaka ein, ist das per se zwar keine Kontraindikation. Bei Borderline-Persönlichkeiten, schizo-affektiven Psychosen, „Koryphäen-Killern“ etc. sollte man jedoch auf ein konfliktträchtiges Arzt-Patienten-Verhältnis vorbereitet sein. Entsprechende Patientengruppen sind aufgrund einer profunden grundsätzlichen Unzufriedenheit mit ihrer Lebenssituation nur selten mit Behandler und Behandlungsergebnis zufrieden, finden aber große Befriedigung darin, ihre Unzufriedenheit und Negativbewertung per Facebook und Bewertungsportalen zu teilen. Wenig Sinn macht Kryolipolyse beim typischen „Trommelbauch“. Hier befindet sich das Fett intraabdominal. In vielen Studien wurden adipöse Patienten grundsätzlich von Kryolipolyse-Behandlungen ausgeschlossen. Bei realistischer Erwartungshaltung sehen wir keine Kontraindikation (► **Abb. 5**).

Auch wenn die Kryolipolyse im Vergleich zur Liposuktion als sanfter, nebenwirkungsarme Methode angesehen wird, gilt wie überall in der Medizin: keine Wirkung ohne Nebenwirkung. Wie In-vitro-Studien zeigten, kommt es erst bei Temperaturen unter 4 Grad zur Kristallisation der Fetttropfen in den Adipozyten [9]. Um die gesamte, meist mehrere Zentimeter dicke Fettschicht abzukühlen, muss mit Temperaturen im Minusbereich gearbeitet werden. Dem Behandler steht nur ein schmaler „Temperatur-Korridor“ zur Verfügung. Bei zu geringer Kühlung



► **Abb. 5** Vorher-Nachher-Bilder einer adipösen Patientin nach einmaliger Kryolipolyse.

bleibt der Behandlungserfolg aus, bei zu starker Kühlung drohen Komplikationen in Form eines Gefrierbrandes, der vom Ablauf her einer Verbrennung 2. Grades gleicht. Bei starken Verbrennungen drohen bleibende Narben und Pigmentstörungen. Jede Kryolipolyse ist daher eine Gratwanderung, bei der Kühltemperatur, Vakuum und der jeweilige Kühl-Applikator sorgfältig ausgewählt werden müssen unter Beachtung der speziellen Besonderheiten des Behandelten. Im Verlauf einer Behandlungsserie kann durch Reduktion des subkutanen Fettgewebes die Notwendigkeit einer Modifikation der Behandlungsparameter bestehen. Auch wenn ein Kälteschaden bei korrekter Kryolipolyse extrem selten ist, so birgt doch die therapeutische Verwendung von Kälte systemimmanent ein Restrisiko von Kälteschäden. Die Verwendung von Billiggeräten durch Behandler ohne medizinische Vorkenntnisse hat zum deutlichen Anstieg von Verbrennungsschäden durch Kryolipolyse geführt mit entsprechenden juristischen Auseinandersetzungen.

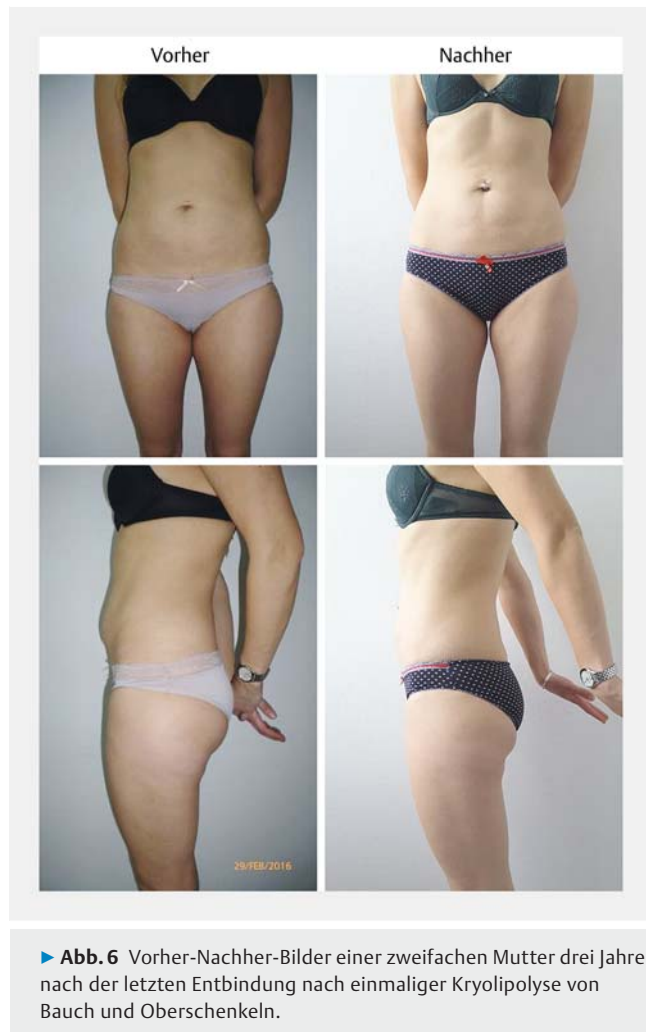zungen. Unbedingt abgeklärt werden muss der Einsatz eines Kryolipolyse-Gerätes mit der bestehenden Haftpflichtversicherung. Wird ein zu hoher Aufschlag verlangt, kann eine separate Absicherung der Kryolipolyse sinnvoll sein.

Die Kryolipolyse ist aufgrund von Kälte und Vakuum in den ersten Behandlungsminuten eine eher unangenehme Behandlung für den Patienten, bevor Kälteanästhesie eintritt. Kommt es während einer Kryolipolyse-Behandlung zu Schmerzen, die nach Modifikation von Temperatur und Vakuum nicht sistieren, sollte dies, wie schon beschrieben, als „red flag“ gedeutet werden. Sehr unangenehm, aber nicht gefährlich ist der vereinzelt nach Beendigung der Kryolipolyse auftretende kurzfristige „Wiedererwärmungsschmerz“ [21]. Alle anderen Nebenwirkungen sind kurzfristig und reversibel: Rötung der behandelten Hautzone, Schwellung, passagere kutane Sensibilitätsstörungen der Behandlungszone sowie myalgiforme Beschwerden vergleichbar einem Muskelkater [20].

Selten, aber unerfreulich sind Hyperpigmentierungen der Behandlungszone, die sich in der Regel von alleine wieder zurückbilden. Die Rückbildung kann allerdings mehrere Monate dauern. Als Prophylaxe sollten in den ersten 3 Wochen nach Kryolipolyse Solarium oder starke Sonnenexposition vermieden werden. Vereinzelt wurde über eine paradoxe adipöse Hyperplasie berichtet [22]. Insgesamt sind Nebenwirkungen mit unter 1% selten [13], dennoch ist es ratsam, alle Nebenwirkungen im Aufklärungsgespräch zu erörtern und adäquat zu dokumentieren. Der Patient sollte sich im Klaren sein, dass eine Kryolipolyse keine harmlose „kosmetische“ Behandlung ist, sondern tiefgreifende Gewebeprozesse auslöst mit individuell unterschiedlich intensivem Verlauf.

## Diskussion

Erstmals wies Manstein [15] tierexperimentell nach, dass Adipozyten mittels kontrollierter Kälteanwendung durch Apoptose zugrunde gehen. Ferraro [11] und Lee [23] bestätigten mittels histologischer und immun-histochemischer Untersuchungen an Gewebeproben von Menschen die im Tiermodell erhobenen Ergebnisse. Die MEDLINE- und Cochrane-gestützte Metaanalyse von 319 Publikationen durch Ingargiola [20] belegte geräteunabhängig eine durchschnittliche Reduktion des subkutanen Fettgewebes zwischen 10,3% bis 28,5%. Eigene Studien über 505 Behandlungen führten zu vergleichbaren Ergebnissen. Der Behandlungserfolg der Kryolipolyse tritt nicht sofort, sondern erst nach einer Latenz von ca. 3 Monaten ein und fällt individuell aus im Sinne einer Gauß'schen Normalverteilung: Bei einzelnen Patienten konnte bereits nach einer Kryolipolyse eine Reduktion der behandelten Fettpölsterchen um über 50% erreicht werden, bei ca. 10% der Patienten blieb nach der ersten Behandlung ein Erfolg aus. Nach Zweitbehandlung reduzierte sich die Non-Responder-Rate auf 5% [14]. Die durch die Kryolipolyse-Behandlung ausgelösten pathophysiologischen Vorgänge, die schlussendlich zur Apoptose von Adipozyten führen, verlaufen individuell unterschiedlich. Vermutlich kommt genetischen Faktoren eine entscheidende Rolle zu. Inwieweit sich z.B. aus dem Hauttyp nach Fitzpatrick prädiktive Parameter ableiten lassen, müssen weitere Studien zeigen. Unklar



► **Abb. 6** Vorher-Nachher-Bilder einer zweifachen Mutter drei Jahre nach der letzten Entbindung nach einmaliger Kryolipolyse von Bauch und Oberschenkeln.

ist auch, inwieweit Vor- und Nachbehandlungen das Kryolipolyse-Ergebnis verbessern. Üblich sind Massagen [24] oder Stoßwellen [11]. Neben der Reduktion lokaler Fettpölsterchen profitieren die Patienten von einem Gewebe straffenden Effekt durch Kryolipolyse, den Carruthers [25] wissenschaftlich belegte. Insbesondere bei jüngeren Patientinnen mit postpartaler Erschlaffung der Bauchdecken sehen wir eine eigenständige Indikation zur Behandlung mittels Kryolipolyse (► **Abb. 6**). Für Patienten, die eine schnelle, intensive Reduktion von subkutanem Fettgewebe wünschen, ist nach wie vor die Liposuktion die Methode der Wahl. Hierbei können in einer Sitzung bis zu 75% des behandelten subkutanen Fettgewebes abgesaugt werden. Viele Patienten scheuen aber grundsätzlich die Risiken von invasiven operativen Verfahren und die damit verbundenen Ausfallzeiten. Gegenüber anderen nicht invasiven Verfahren zur Körperformung wie LLL-Therapie, Radiofrequenz und Ultraschall-Kavitation bietet die Kryolipolyse den Vorteil, dass Adipozyten nicht nur verkleinert werden, sondern durch Apoptose zugrunde gehen. Hochfokussierter Ultraschall (HIFU) und innovative Lasergeräte wie z. B. SculpSure bieten perspektivisch interessante Behandlungsoptionen, insbesondere für Patienten, bei denen Kryolipolyse-Behandlungen kontraindiziert oder

erfolglos sind. Allerdings sind die Behandlungen deutlich schmerzhafter und die entsprechenden Geräte noch sehr teuer.

## Fazit

Mit der Methode der Kryolipolyse steht ein effizientes nicht-invasives Verfahren zur Verfügung zur Reduktion umschriebener Trainings- und diätresistenter Problemzonen. Insgesamt gilt die Kryolipolyse inzwischen bei korrekter Durchführung als unumstrittenes, etabliertes, wissenschaftlich gut evaluiertes Verfahren und hat dementsprechend Aufnahme in diverse Lehrbücher [26,27] gefunden ebenso wie in wissenschaftliche [28] und populärwissenschaftliche Enzyklopädien wie Wikipedia. Die klinischen Daten zeigen eine hohe Patientenzufriedenheit mit objektiv messbarer Reduktion des behandelten Fettgewebes. Die Sicherheit der Methode ist hoch. Nebenwirkungen sind moderat und meist voll reversibel. Dennoch sollte sich jeder Behandler im Klaren sein, dass eine Kryolipolyse-Behandlung tiefgreifende Gewebereaktionen auslöst. Eine korrekte Indikationsstellung, Risikoselektion sowie ein umfassendes, gründliches Aufklärungsgespräch sind daher von essentieller Bedeutung.

## Interessenkonflikt

Die Autorin gibt an, dass kein Interessenkonflikt besteht.

## Literatur

- [1] Sattler G, Eichner S. Complications of liposuction. *Hautarzt* 2013; 64: 171–179
- [2] Cardenas-Camarena L. Lipoaspiration and its complications: a safe operation. *Plast Reconstr Surg* 2003; 112: 1435–1441; discussion 1442–1443
- [3] Kennedy J, Verne S, Griffith R et al. Noninvasive subcutaneous fat reduction: a review. *JEADV* 2015; 29: 1679–1688
- [4] Mullholland RS, Paul MD, Chalfoun C. Non invasive body contouring with radiofrequency, ultrasound, cryolipolysis and low-level laser therapy. *Clin Plast Surg* 2011; 38: 503–520
- [5] Krueger N, Mai SV, Luebberding S. Cryolipolysis for noninvasive body contouring: clinical efficacy and patient satisfaction. *Clin Cosmet Invest Dermatol* 2014; 26: 201–205
- [6] Jalian HR, Avram MM. Cryolipolysis: A historical perspective and current clinical practice. *Semin Cutan Med Surg* 2013; 32: 31–34
- [7] Dierich CC, Mazer JM, Sand M et al. Safety, tolerance, and patient satisfaction with noninvasive cryolipolysis. *Dermatol Surg* 2013; 39: 1209–1216
- [8] Pinto H, Arredondo E, Ricart-Jane D. Evaluation of adipocytic changes after a simil-lipocryolysis stimulus. *Cryo Letters* 2013; 34: 100–105
- [9] Preciado J, Allison J. The effect of cold exposure on adipocytes: Examining a novel method for the non-invasive removal of fat. *Cryobiology* 2008; 57. doi:10.1016/j.cryobiol.2008.10.060
- [10] Herold C, Rennekampff HO, Engeli S. Apoptotic pathways in adipose tissue. *Apoptosis* 2013; 18: 911–916
- [11] Ferraro GA, De Francesco F, Cataldo C et al. Synergistic effects of cryolipolysis and shock waves for noninvasive body contouring. *Aesthetic Plast Surg* 2012; 36: 666–679
- [12] Sandhofer M, Sandhofer-Novak R, Schauer P. Zur Kryolipolyse in der dermatologischen Praxis. *Kosmet Med* 2013; 34: 100–109
- [13] Herold C, Allert S, Busche MN et al. Kryolipolyse – wissenschaftlicher Hintergrund eines aktuellen Hypes in der ästhetischen Medizin. *Plast Chir* 2016; 48: 247–251
- [14] Hauenstein E, Hauenstein C, Vanscheidt W. Body contouring through cryolipolysis – efficacy, application and treatment results. *Kosmet Med* 2016; 37: 124–134
- [15] Manstein D, Laubach H, Watanabe K et al. Selective cryolipolysis: a novel method of non-invasive fat removal. *Lasers Surg Med* 2008; 40: 595–604
- [16] Crandall DL, Hausmann GJ, Kral JG. A review of the microcirculation of adipose tissue: anatomic, metabolic, and angiogenic perspectives. *Microcirculation* 1997; 4: 211–232
- [17] Sasaki GH, Abelev N, Tevez-Ortiz A. Noninvasive selective cryolipolysis and reperfusion recovery for localized natural fat reduction and contouring. *Aesthet Surg J* 2014; 34: 420–432
- [18] Ye L, Wu J, Cohen P et al. Fat cells directly sense temperature to activate thermogenesis. *Proc Natl Acad Sci USA* 2013; 110: 12480–12485
- [19] Yoneshiro T, Saito M. Transient receptor potential activated brown fat thermogenesis as a target of food ingredients for obesity management. *Curr Opin Clin Nutr Metab Care* 2013; 16: 625–631
- [20] Ingargiola MJ, Motakef S, Chung MT et al. Cryolipolysis for fat reduction and body contouring: safety and efficacy of current treatment paradigms. *Plast Reconstr Surg* 2015; 135: 1581–1590
- [21] Hauenstein E. On cryolipolysis under special consideration of general/internal risk factors: a field report on the basis of 573 treatment zones in 274 patients. *Kosmet Med* 2014; 35: 18–23
- [22] Jalian HR, Avram MM, Garibyan L et al. Paradoxical adipose hyperplasia after cryolipolysis. *JAMA Dermatol* 2014; 150: 317–319
- [23] Lee RL. Clinical efficacy of fat reduction on the thigh of Korean women through cryolipolysis. *J Obes Weight Loss Ther* 2013; 3: 1–5
- [24] Boey GE, Wasilenchuk JL. Enhanced clinical outcome with manual massage following cryolipolysis treatment: a 4-month study of safety and efficacy. *Lasers Surg Med* 2014; 46: 20–26
- [25] Carruthers J, Stevens WG, Carruthers A et al. Cryolipolysis and skin tightness. *Dermatol Surg* 2014; 40: S184–S189
- [26] Orringer J, Dover J, Alam M. *Body Shaping – Skin-Fat-Cellulite*. Amsterdam: Elsevier; 2016
- [27] Avram M. *Fat Removal: Invasive and Non-invasive Body Contouring*. Hoboken, New Jersey: Wiley-Blackwell; 2015
- [28] Altmeier P. *Die Online Enzyklopädie der Dermatologie, Venerologie, Allergologie und Umweltmedizin*. Heidelberg: Springer; 2017. <https://www.enzyklopaedie-dermatologie.de>