

Testen Sie Ihr Fachwissen

Test Your Knowledge



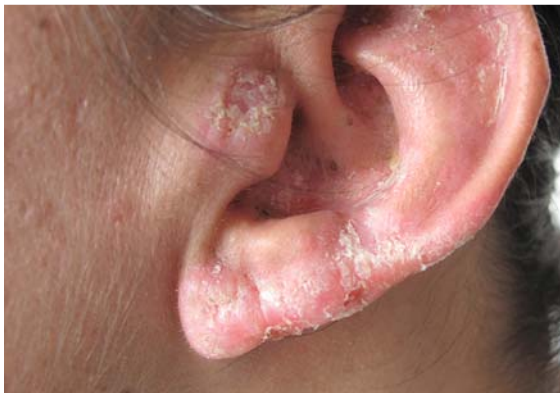Autor
D. Krahl

Institut
HEIDELBERGHISTO, Heidelberg

Bibliografie
DOI <https://doi.org/10.1055/s-0043-117872>
Akt Dermatol 2017; 43: 397–398
© Georg Thieme Verlag KG Stuttgart · New York
ISSN 0340-2541

Anamnese und klinischer Befund

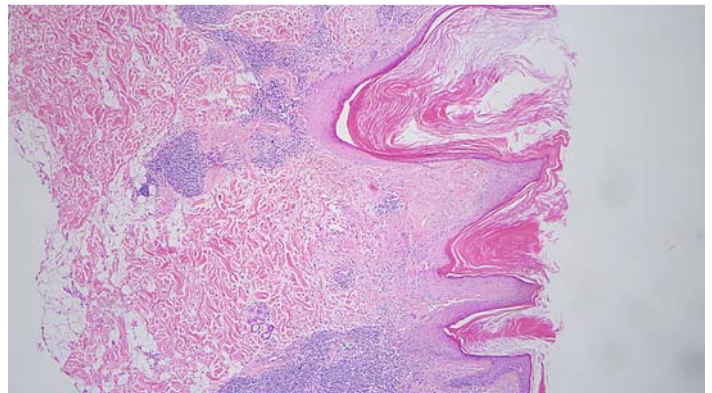
34-jährige Patientin serbischer Herkunft mit Fitzpatrick-Hauttyp IV. Am Nasenrücken, an der Wange und an der Ohrmuschel links verrukös überlagerte infiltrierte Erytheme mit narbig veränderter Oberflächenkontur (► **Abb. 1**).



► **Abb. 1** Ohrmuschel links: infiltrierte schuppende Erytheme mit narbigen Einziehungen.

Histologischer Befund

Verruköses Epidermisprofil mit folliculärer Hyperkeratose. Vakuoläre Basalzelldegeneration des Epithels, Grenzflächendermatitis mit lichenoidem lymphozytärem Entzündungsinfiltrat entlang den dermoepidermalen und folliculären Junktionszonen (► **Abb. 2**).



► **Abb. 2** HE-Präparat: Folliculäre Hornkegel, lichenoiden und tiefere knotige Lymphozyteninfiltrate, Grenzflächendermatitis.

FRAGEN

Was ist Ihre Diagnose?

Auflösung ...



Diagnose

Chronisch discoider Lupus erythematoses (CDLE).

Differenzialdiagnose Psoriasis, tiefe Mykose, Lupus vulgaris, Lupus erythematoses

Das feingewebliche Bild der junktional aggressiven Grenzflächendermatitis unterscheidet hier den CDLE eindeutig von der granulomatösen Entzündung mit „verkäsender“ Bindegewebsdegeneration des Lupus vulgaris. Zu den potenziell mutilierenden Dermatosen mit Prädilektion für die Ohrmuschel zählen beide, der Lupus vulgaris und der (diskoide) Lupus erythematoses [1]. Beide Erkrankungen gehören gerade bei Patienten mit Migrationsanamnese in die engere Differenzialdiagnose. Kutane mykobakterielle Infektionen stellen bekanntlich häufiger importierte Erkrankungen dar. Lupus erythematoses zeigt eine erhöhte Inzidenz, besondere klinische Präsentationsformen und Progressionsneigung vom diskoidem zum systemischen Typ bei dunkel pigmentierten Hauttypen [2,3]. Aufgrund der Dynamik der Wanderungsbewegungen ist mit zunehmenden Patientenzahlen auch bei uns zu rechnen. Dermatologische Aufmerksamkeit verdienen in diesem Zusammenhang somit nicht nur besondere Infektionen und Infestationen, sondern auch klassische Dermatosen wie der LE. In den USA wurde diesem dermatologischen Anliegen für die Hauttypen IV bis VI bereits 2004 durch die Gründung der Skin of Color Society (www.skinoftcolor.org) mit dem Motto „diversity in dermatology“ Rechnung getragen.

Interessenkonflikt

Der Autor gibt an, dass kein Interessenkonflikt besteht.

Korrespondenzadresse

Dr. Dieter Krahl
HEIDELBERGHISTO
Mönchhofstr. 52
69120 Heidelberg
E-Mail: dkrahl@dermhist.de

Literatur

- [1] Kuhn A, Sticherling M, Bonsmann G. Clinical Manifestations of Cutaneous Lupus Erythematosus. *JDDG* 2007; 5: 1124–1140
- [2] Nozile W, Adgerson CN, Cohen GF. Cutaneous lupus erythematosus in skin of color. *J Drugs Dermatol* 2015; 14: 343–349
- [3] Somers EC, Marder W, Cagnoli P et al. Population-based incidence and prevalence of systemic lupus erythematosus: the Michigan Lupus Epidemiology and Surveillance program. *Arthritis Rheumatol* 2014; 66: 369–378