

Erhalt der Fertilität bzw. Ovarialfunktion beim Mammakarzinom sowie bei gynäkologischen und internistischen Malignomen

Preservation of Fertility or Ovarian Function in Patients with Breast Cancer or Gynecologic and Internal Malignancies

Autoren

Angrit Stachs, Steffi Hartmann, Bernd Gerber

Institut

Universitätsfrauenklinik Rostock, Rostock

Schlüsselwörter

Fertilitätserhalt, Mammakarzinom, chemotherapieinduzierte Amenorrhö, vorzeitige Ovarialinsuffizienz, gynäkologische Malignome

Key words

breast cancer, premature ovarian failure, chemotherapy, gynecologic malignancies, irradiation, infertility

eingereicht 26.5.2017

revidiert 8.7.2017

akzeptiert 9.7.2017

Bibliografie

DOI <https://doi.org/10.1055/s-0043-116222>

Geburtsh Frauenheilk 2017; 77: 861–869 © Georg Thieme Verlag KG Stuttgart · New York | ISSN 0016-5751

Korrespondenzadresse

Dr. Angrit Stachs
Universitätsfrauenklinik Rostock
Südring 81, 18059 Rostock
angrit.stachs@uni-rostock.de

ZUSAMMENFASSUNG

Neoplasien des Kindes- und Jugendalters sowie junger Erwachsener gehen heute dank effektiver Systemtherapien mit einer hohen Heilungschance einher. Demzufolge rückt das Thema „Kinderwunsch“ insbesondere bei jungen Frauen mit Malignom zunehmend in den Vordergrund. Ein nicht unwesentliches Problem ist auch die vorzeitige Ovarialinsuffizienz mit ihren die Lebensqualität nachhaltig beeinträchtigenden Folgen. Jede(r) onkologische Patient(in) mit potenziellem Kinderwunsch sollte vor Therapiebeginn über die Möglichkeiten des Fertilitätserhaltes informiert werden. Die Aufklärungsrate ist diesbezüglich nach wie vor gering. In dieser Übersichtsarbeit wird der Effekt verschiedener Chemotherapeutika auf die Gonadenfunktion dargestellt sowie ein Überblick über die aktuell gültigen Empfehlungen zum Fertilitätserhalt gegeben.

Dabei werden Risikokollektive definiert und das spezifische Vorgehen bei Malignomen der verschiedenen Organsysteme beschrieben. Bei Mädchen/jungen Frauen ist die Kryokonservierung von Eizellen, befruchteten Embryonen und Ovargewebe möglich. Zum Nutzen der GnRH-Analoga-Applikation zum Ovarschutz vor Chemotherapie ist die Studienlage uneinheitlich. Bei postpubertären Jungen bzw. männlichen Krebspatienten ist die Kryokonservierung von Spermien vor Therapiebeginn Standard. Bei Jungen im vorpubertären Alter ist die Kryokonservierung von Hodengewebe möglich, jedoch ist die In-vitro-Spermienreifung noch im experimentellen Stadium. Des Weiteren werden in der vorliegenden Arbeit medikamentöse Möglichkeiten des Erhaltes der Ovarfunktion bei onkologischen Patienten vor Chemotherapien, insbesondere bei (hormonabhängigem) Mammakarzinom sowie die speziellen Fragestellungen der Planung von fertilitätserhaltender Operation und Radio bei gynäkologischen Malignomen dargestellt.

ABSTRACT

Because of the efficacy of systemic therapies, neoplasias which occur in pediatric and adolescent patients and in young adults have high cure rates. This means that fulfilling their wish to have children has become a more pressing concern, particularly among young women with malignant tumors. Premature ovarian failure is also a not insignificant problem as it has a lasting detrimental effect on quality of life. Every oncology patient who may potentially wish to have children should be informed about their options for preserving fertility prior to starting treatment. The rates of patient who received detailed briefing on this point remain low. This review presents the effects of different chemotherapeutic drugs on gonadal function together with an overview of currently valid recommendations on fertility preservation. Risk groups are defined and the specific approaches for malignancies of various organ systems are described. Cryopreservation of oocytes, fertilized embryos and ovarian tissue are fertility-preserving options for girls/young women. The data on the benefits of administering GnRH analogs for ovarian protection prior to starting chemotherapy are not clear. In postpubertal boys or male cancer patients, the standard approach is to cryopreserve sperm before starting therapy. The cryopreser-

vation of testicular tissue is possible for prepubertal boys, however in-vitro sperm maturation is still in its experimental stages. This review also presents existing drug options for the preservation of ovarian function in oncology patients prior

to chemotherapy, particularly for patients with (hormone-sensitive) breast cancer, and looks at the special issues of fertility-preserving surgery and radiation therapy in patients with gynecologic malignancies.

Einleitung

Durch die zunehmende Applikation von Chemotherapie bei Kindern, Teenagern und prämenopausalen Patientinnen wurden die Heilungsraten onkologischer Erkrankungen über die letzten Jahre deutlich verbessert. Neben einer Verschiebung der Familienplanung ins höhere Alter und den langfristigen Folgen der vorzeitigen Ovarialinsuffizienz besteht heute ein berechtigtes Interesse an der Erhaltung der ovariellen Funktion unabhängig von der Art der Tumorerkrankung. Dabei ist zu unterscheiden zwischen dem Erhalt der Ovarialfunktion (Hormonproduktion) und dem Erhalt der Fertilität (Möglichkeit des Kinderbekommens). So leiden die von einer vorzeitigen Ovarialinsuffizienz betroffenen Frauen unter subjektiven (Hitzewallungen, Schweißausbrüche, Schlafstörungen, Libidoverlust etc.) und objektiven Begleitscheinungen (Osteoporose, kardiovaskuläre Ereignisse, Genitalatrophie, mentale Leistungsminderung, kognitive Dysfunktionen, labile Psyche, Vaginalatrophie, Dyspareunien, Vitalitätsverlust etc.), welche die Lebensqualität langfristig und irreversibel vermindern [1, 2].

Die histologisch nachweisbaren Veränderungen einer Chemotherapie am Ovar reichen von einer reduzierten Follikelzahl über völliges Fehlen bis zur Fibrose.

Nach der Definition der WHO ist das Ausbleiben von Menstruationen über 1 Jahr als Amenorrhö bzw. Menopause definiert. Synonyme für die Ovarialinsuffizienz sind: chemotherapieinduzierte Amenorrhö (CIA), Premature ovarian Failure (POF) und Amenorrhö. Im Rahmen der Fertilitätsprotektion können folgende Methoden Anwendung finden: medikamentöse Ovarsuppression vor onkologischen Systemtherapien, Kryokonservierung von Eizellen und Ovargewebe sowie vor geplanter Radiatio des Beckens die operative Verlagerung der Ovarien aus dem Bestrahlungsfeld. In der operativen Therapie gynäkologischer Malignome ist bei potenziell vorhandenem Kinderwunsch stadienabhängig ein organschonendes bzw. organerhaltendes Vorgehen möglich. Das differenzierte Vorgehen bei den verschiedenen Organerkrankungen ist ein Schwerpunkt der aktuellen Übersicht. Alle prämenopausalen, insbesondere „sehr junge“ Frauen und Frauen ohne Kinder sollten so früh wie möglich über fertilitäts- und ovarfunktionserhaltende Maßnahmen informiert werden. Hilfe bei der Beratung können hier zusammengeschlossene Verbände aus onkologischen und reproduktionsmedizinischen Zentren des Netzwerkes „Fertiprotekt“ (<http://fertiprotekt.com>) geben.

Prävalenz und Risikofaktoren

Die Prävalenz einer permanenten Gonadenschädigung (Infertilität) ist bei folgenden Regimen [3–6]:

- hoch (> 80%):
 - Beckenbestrahlung (Dosis Ovar > 10 Gy, Testis > 4 Gy)
 - Ganzkörperbestrahlung [7]
 - Hochdosis-Chemotherapie mit Stammzelltransplantationen und Cyclophosphamid/Busulfan
 - CMF, FEC, FAC (jeweils 6 Zyklen bei Frauen > 40 Jahre)
- intermediär:
 - CMF, FEC, FAC (jeweils 6 Zyklen bei Frauen 30–39 Jahre)
 - AC, EC (jeweils 4 Zyklen bei Frauen > 40 Jahre)
 - taxanhaltige Kombinationen
- gering (< 20%):
 - ABVD (Doxorubicin, Bleomycin, Vinblastin, Dacarbazin)
 - CHOP (Cyclophosphamid, Doxorubicin, Vincristin, Prednisolon)
 - Therapie der akuten myeloischen Leukämie
 - Therapie der akuten lymphatischen Leukämie
 - CMF, FEC, FAC, (jeweils 6 Zyklen bei Frauen < 30 Jahre)
 - AC, EC (jeweils 4 Zyklen bei Frauen < 40 Jahre)
- unbekannt/fraglich
 - Taxane, Vincristin, MTX, 5-FU, Oxaliplatin, Irinotecan, Capecitabin

Unabhängig von der möglichen ovarschädigenden Wirkung sollte immer die in Leitlinien empfohlene Therapie mit der höchsten Heilungsrate angewandt werden. Eine relevante Verzögerung der onkologischen Therapie wegen fertilitätserhaltender Maßnahmen sollte vermieden werden [8].

Erhalt der Ovarialfunktion bei Patientinnen mit einem Mammakarzinom

Rund 25% aller Brustkrebserkrankungen treten bei prämenopausalen Patientinnen und 12% bei Frauen unter 40 Jahren auf [18, 19].

Ist die wiedereinsetzende Ovarialfunktion sicher?

Östrogene sind in der Tumorgenese des Mammakarzinoms sehr bedeutsam. Umgekehrt ist die Ausschaltung der Hormonproduktion (= Ovarfunktionssuppression; OFS) bei hormonsensitiven Tumoren therapeutisch sehr wirksam [1]. Für hormonrezeptorpositive Frauen mit einem High-Risk-Mammakarzinom, erfolgter Chemotherapie und zusätzlicher OFS konnte eine signifikante Verbesserung des brustkrebsspezifischen Überlebens von 5–10% erreicht werden [20, 21]. So waren das krankheitsfreie 10-Jahres-Überleben (78,4 vs. 67%, $p = 0,022$) wie auch das Gesamtüberleben (90,8 vs. 79,7%, $p = 0,041$) für Frauen mit CIA signifikant

► **Tab. 1** Randomisierte klinische Studien zum Ovarschutz mit GnRHa während einer Chemotherapie.

Autor	Patienten (n)	mittleres Alter (Jahre)	hormonrezeptor-positiv (%)	% POF* GnRH/kein GnRH	Schwangerschaften (n)
Badawy [42]	78	30	k. A.	10/67 p < 0,001	k. A.
Sverrisdottir [43]	285	45	45	64/90 p = 0,006	k. A.
Del Mastro [44]	281	39	81	9/26 p < 0,001	3/1
Gerber [45]	60	37	0	30/43 n. s.	1/1
Munster [46]	49	39	73	12/10 n. s.	1/1
Elgindy [47]	100	33	0	24/48 n. s.	2/1
Moore [38]	218	38	0 (≤ 10%)	8/22 p = 0,02	22/12

* POF = Premature ovarian Failure

besser als bei denen ohne CIA [22]. Insgesamt lassen die vorliegenden Daten den Schluss zu, dass eine Amenorrhö (CIA, GnRH-Therapie) nach Chemotherapie die Prognose verbessert. Über die notwendige Dauer der Amenorrhö besteht derzeit keine Klarheit.

Je nach Alter der Patientin und den verwendeten Zytostatika bzw. deren Dosierung resultiert mit den derzeit gebräuchlichen Chemotherapiekombinationen eine CIA in 50–60%, die reversibel oder irreversibel sein kann [5]. Für Patientinnen < 35, 35–40 und > 40 Jahre betrug die CIA-Rate 26% (95%-KI 12–43%), 39% (95%-KI 31–58%) und 77% (95%-KI 71–83%) [23]. Als unabhängige Risikofaktoren für eine CIA wurden ein höheres Alter (> 40 Jahre) und die Einnahme von Tamoxifen bestätigt.

Bei hormonrezeptornegativen Tumoren gibt es gegen eine wiedereinsetzende Menstruation keine Bedenken.

Gibt es Parameter, die eine chemotherapieinduzierte Amenorrhö (CIA) vorhersagen?

Allgemein gilt, je jünger die Patientin, desto geringer ist das Risiko einer CIA. Obwohl die Datenlage nicht konklusiv ist, scheint die Vorhersage des Risikos einer CIA mittels Anti-Müller-Hormon (AMH), Inhibin und follikelstimulierendem Hormon (FSH) möglich [24–27]. Die Bestimmung der Follikelanzahl und -größe kann weiterhin hilfreich sein, ist aber subjektiv [28]. AMH, Follikelzahl und andere Hormone sind aber wiederum stark altersabhängig.

Anthracyclin-Taxan-haltige Chemotherapieregime sind heute Standard. Obwohl taxanhaltige Schemata eine etwas höhere Amenorrhörate aufweisen sollen, unterschieden sich die CIA-Rate nicht signifikant vom FAC/FEC-Schema [29,30]. In allen Untersuchungen war das Alter der entscheidende Prädiktor für das Auftreten einer CIA. Neuerdings werden auch genetische Polymorphismen als Ursache für eine CIA diskutiert [31–33]. So hatten laut Reimer et al. (2016) Frauen mit einer heterozygoten Variante des Drug Metabolism Enzymes SLCO1B1*5 eine signifikant geringere CIA-Rate.

Im Vorfeld einer Chemotherapie sollte die Indikation kritisch geprüft werden, ggf. auch unter Einsatz eines Multigenassays [34–36]. Eine alleinige endokrine Therapie kann auch ausreichend sein.

GnRH-Analoga zum Ovarschutz unter einer Chemotherapie?

Unklar ist noch, wie die Zytostatika ihre schädigende Wirkung an den Ovarien entfalten. Da die Entwicklung vom Primordialfollikel bis zum kleinen präantralen Follikel GnRH-unabhängig verläuft, können zytotoxische Auswirkungen auf proliferierende Zellen nur eine untergeordnete Rolle spielen. Während die Ataya-Hypothese davon ausgeht, dass die primär schädigende Wirkung die proliferierenden Granulosazellen trifft, postuliert die Meior-Hypothese, dass die alkylierenden Substanzen primär die ruhenden Prägranulosazellen und die von diesen umgebenen Oozyten durch Induktion apoptotischer Vorgänge zerstört [37].

Mehrere randomisierte Studien haben den Effekt einer Chemotherapie auf die Ovarfunktion mit und ohne GnRH-Analoga untersucht (► **Tab. 1**). In 4 Studien zeigte sich ein Benefit der GnRHa-Gabe auf die CIA-Rate, während in 3 Studien kein Vorteil gesehen wurde. In der größten Studie (POEMS [38]) zeigte sich bei hormonrezeptornegativen Patientinnen unter anderem ein nicht erklärbarer signifikanter Vorteil für das krankheitsfreie Überleben und auch Gesamtüberleben unter der zusätzlichen GnRHa-Gabe. Wegen des Bias im Follow-up (nur 135 von 218 Patientinnen), der unklaren Hormonrezeptordefinition und der unterschiedlichen Wirkung der Chemotherapie muss diese Studie kritisch gesehen werden [39]. Aus ► **Tab. 1** wird zudem ersichtlich, dass die Schwangerschaftsrate insgesamt sehr niedrig ist.

Aktuelle Metaanalysen kommen jedoch zu dem Ergebnis, dass die Gabe von GnRHa bei prämenopausalen Patientinnen mit Indikation zu einer Chemotherapie und Wunsch nach Erhaltung der Ovarfunktion empfohlen werden kann [40,41]. So führte die zusätzliche GnRHa-Gabe zu einer signifikant höheren Rate wieder-einsetzender Menstruation nach 6 Monaten (OR = 2,41; 95%-KI 1,40–4,15; p = 0,002) und 12 (OR 1,85; 95%-KI 1,33–2,59; p = 0,0003) und einer höheren Schwangerschaftsrate (OR 1,85; 95%-KI 1,02–3,36; p = 0,04) [2].

Andere Möglichkeiten zum Fertilitätserhalt

Die Fortschritte in der Reproduktionsmedizin (= ART) haben zu einem Umdenken beim Fertilitätserhalt vor einer Chemotherapie geführt. Derzeit sind die Kryokonservierungen von befruchteten Eizellen und reifen Eizellen etablierte Verfahren, während die Kryokonservierung unreifer Oozyten noch als experimentell ange-

sehen werden muss [48, 49]. Die Kryokonservierung von Ovarialgewebe stellt ein weiteres Verfahren zum Fertilitätserhalt dar [17, 50]. Bei allen ART-Verfahren entstehen Kosten von über 2000 €, die in der Regel nicht von der Krankenkasse getragen werden.

Die höchsten Erfolgsraten hinsichtlich Geburt eines gesunden Kindes hat die Kryokonservierung von Embryonen oder von befruchteten Eizellen im Vorkernstadium (2PN) [51]. Dies setzt allerdings einen festen Partner voraus.

Bei fehlendem Partner kommen die Kryokonservierung von reifen Oozyten und Ovarialgewebe in Betracht. Die Follikelstimulation mit Gonadotropinen kann unter gleichzeitiger Gabe von Tamoxifen oder einem Aromatasehemmer (Letrozol) erfolgen. Bei Beginn der Stimulationsbehandlung in der Lutealphase mit rekombinantem FSH unter zeitgleicher Gabe von GnRH-Antagonisten reduziert sich der Zeitraum bis zur Follikelpunktion auf maximal 14 Tage. Diese Zeit ist onkologisch auch vertretbar. Durch die Ovulationsinduktion vor Eizellentnahme mittels GnRH-Agonisten („agonist trigger“) lässt sich eine ovarielle Überstimulation (OHSS) meist vermeiden. Durch Gabe eines GnRH-Depotpräparats direkt am Tag der Eizellentnahme wird rasch die für die Zeit der Chemotherapie gewünschte ovarielle Ruhe hergestellt.

Die Methode der Vitrifikation ist heute Standard für die Kryokonservierung unbefruchteter Eizellen, da trotz des gegenüber der Kristallbildung vulnerablen Spindelapparats sehr hohe Überlebensraten erzielt werden. Das früher verwendete langsame Einfrierprotokoll („slow freezing“) wurde wegen geringer Kryosurvivalraten von nur ca. 30% bei unbefruchteten Eizellen verlassen. Mit dem „slow freezing“ lassen sich zwar bei 2PN und Embryonen Überlebensraten von >85% erreichen, aber auch hier setzt sich die Vitrifikation zunehmend durch.

Die laparoskopische Gewinnung von Ovarialgewebe (bis hin zu einem ganzen Ovar) und nachfolgende Kryokonservierung gewinnt zunehmend an Bedeutung. Mittlerweile sind weltweit mehr als 86 erfolgreich ausgetragene Schwangerschaften nach Transplantation von zuvor kryokonserviertem Ovargewebe beschrieben [49, 52, 53]. Die Methode des „slow freezings“ scheint hierbei der Vitrifikation überlegen zu sein. Nach der Chemotherapie werden dann Cortex-Chips entweder orthotop in Perforationen des (kontralateralen) Ovars, subperitoneal in die Beckenwand oder heterotop z. B. in das subkutane Fettgewebe transplantiert [54]. Von Vorteil ist die kurze Zeitdauer der Durchführung bis zum Therapiebeginn. Die ermutigenden Resultate der verschiedenen Arbeitsgruppen zeigen, dass die Methode der Kryokonservierung von Ovargewebe mit nachfolgender Transplantation auf dem Weg zu einer etablierten Methode des Fertilitätserhaltes ist. Problematisch ist das Risiko der Tumorzellverschleppung z. B. bei Leukämien und die Ovargewebe-Re-Transplantation bei BRCA-1/2-Mutationsträgerinnen [8, 55, 56].

Erhalt der Ovarialfunktion bei Patientinnen mit einem Tumor von Zervix, Ovar und Uterus

Ovar

Bei unilateralem Borderline-Tumor des Ovars (BTO) und selbst bei einem frühen Ovarialkarzinom (EOC, FIGO I) kann nach einem ad-

äquaten Staging (Spülzytologie, Omentektomie, Appendektomie und ggf. Peritoneal-PE) ein fertilitätserhaltendes operatives Vorgehen gewählt werden [55, 57–60]. Dabei ist der unauffällige Uterus sowie das unauffällige kontralaterale Ovar Voraussetzung für ein organerhaltendes Vorgehen. Eine Biopsie des Ovars ist nur bei makroskopischen Auffälligkeiten zu empfehlen. Allerdings zeigten Kohortenstudien für beide Krankheitsbilder ein erhöhtes Rezidivrisiko nach Fertilitätserhaltung.

Nach BTO mit einem medianen Follow-up von 88 Monaten (Range: 14–205) kam es in 16% zu einem zumeist invasiven Rezidiv, das im Median nach 22 Monaten (Range: 3–74) auftrat [61]. Als unabhängige Prognosefaktoren für ein Rezidiv gelten invasive Implantate, FIGO Ic, G3 und „junge“ Patientinnen. Aktuell wird das Rezidivrisiko je nach FIGO-Stadium, Einschlusskriterien, Systemtherapie und Follow-up mit 12–29% und Schwangerschaftsraten mit 30% angegeben [60, 62, 63]. Allerdings zeigte sich hinsichtlich des Überlebens kein Unterschied zwischen fertilitätserhaltend und radikal operierten Patientinnen im Stadium FIGO I [63, 64]. Rezidive nach Fertilitätserhalt treten in $\frac{2}{3}$ extraovariell auf und verlaufen zumeist letal. Deshalb sollten die Patientinnen ausführlich über das individuelle Rezidivrisiko aufgeklärt werden.

Keimzelltumoren (Maligner Müller'scher-Mischtumor = MMTT) werden in 80% bei Frauen unter 30 Jahren diagnostiziert, wovon wiederum 70–75% auf das Stadium I entfallen. Eine konservative Vorgehensweise kann in den allermeisten Fällen mit guter Prognose erfolgen [65]. Das Rezidivrisiko wird in der Literatur mit 9,8–27,4% angegeben [66].

Inwieweit Unterschiede zwischen den BRCA-1/2-Mutationsträgerinnen und nicht mutierten Frauen hinsichtlich der Rezidive bestehen, ist nicht bekannt. In Skandinavien wird die Kryokonservierung und Replantation von Ovarialgewebe anstelle einer fertilitätserhaltenden Operation bereits als „sicher“ angesehen [50, 67].

Derzeit gibt es keine gesicherten Daten über einen möglichen Zusammenhang von Ovulationsinduktion und Rezidiv. Spontanschwangerschaften nach fertilitätserhaltenden Adnexoperationen werden zwischen 33–100% angegeben [68].

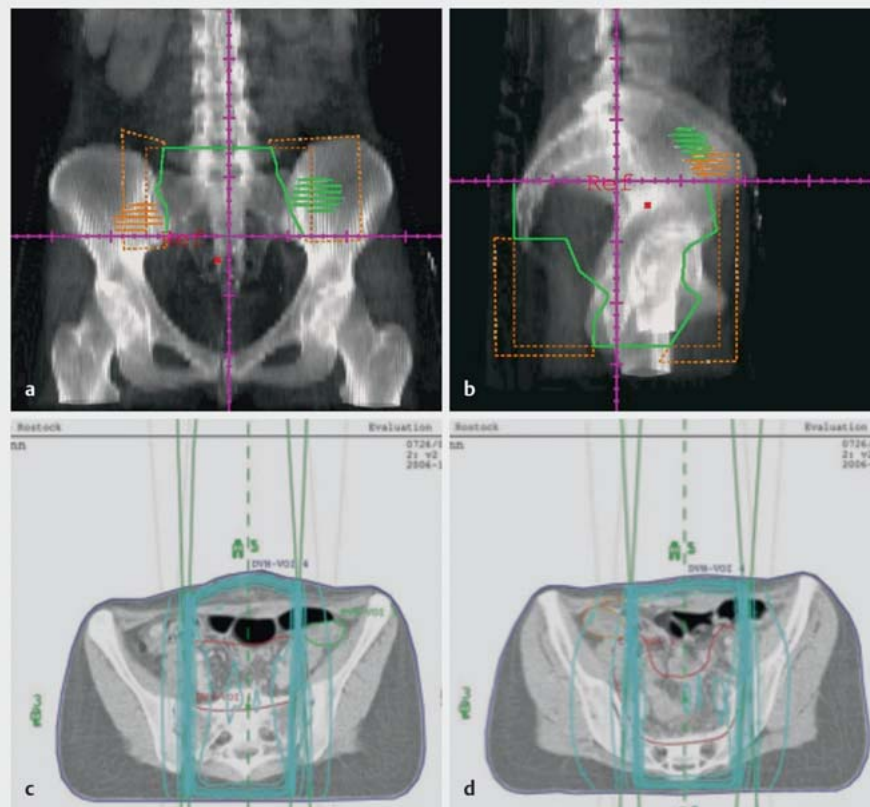
Aus „Sicherheitsgründen“ kann nach Abschluss der reproduktiven Phase immer noch die definitive Adnexektomie ± Hysterektomie erfolgen. Ob diese allerdings das Gesamtüberleben verbessert, ist derzeit unklar.

Zervixkarzinom

Die Früherkennung und adäquate Behandlung von zervikalen Dysplasien sichert am besten den Erhalt der Fertilität. Entsprechend der S3-Leitlinie „Zervixkarzinom“ ist im Stadium Ia (Synonym: frühe Stromainvasion, Mikrokarzinom) mit bis zu 1 Risikofaktor (L1, V1, G3) und Wunsch nach Fertilitätserhalt die Konisation (bei L1 ggf. mit laparoskopischer pelviner Lymphonodektomie) ausreichend.

Derzeit stehen verschiedene Techniken für den Fertilitätserhalt beim frühen Zervixkarzinom zur Verfügung:

Im FIGO-Stadium Ib1 (Tumor $\leq 4,0$ cm) und Wunsch nach Fertilitätserhalt kann die von Dargent publizierte vaginale radikale Trachelektomie (VRT) – eine Kombination aus laparoskopischer Lymphonodektomie und vaginaler Resektion von Zervix mit proximalem Vaginalanteil und Parametrien/Parakolpien – erfolgen



► **Abb. 1** Bestrahlungsplanung bei 29-jähriger Patientin mit Zervixkarzinom und Indikation zur Radio-Chemotherapie. CT Abdomen mit (a) Frontalebene und (b) Sagittalebene demonstrieren die Lage der Ovarien außerhalb des kleinen Beckens. c, d Ovarien außerhalb des Bestrahlungsbereiches, innerhalb der 10%-Isodosen (Bilder wurden freundlicherweise von Herrn Prof. Dr. G. Hildebrandt, Direktor der Klinik für Strahlentherapie der Universitätsmedizin Rostock überlassen).

[69]. Eine deutsche Multicenterstudie mit 100 Patientinnen konnte nach median 29 Monaten bei frühen Zervixkarzinomen (≤ 2 cm) ein rezidivfreies Überleben von 90% aufzeigen [70]. Die Ergebnisse von 6 Arbeitsgruppen mit 379 Patientinnen zeigen eine 4%ige Beckenrezidivrate [71, 72]. Aktuelle Metaanalysen zur VRT bestätigen Rezidiv- bzw. Mortalitätsraten von 5 bzw. 2% (Tumorgröße ≤ 2 cm) und 11 bzw. 4% (Tumorgröße > 2 cm) [73–75]. Bei Patientinnen mit einem Adenokarzinom ist das Rezidivrisiko mit 13% und auch die Mortalität gegenüber Plattenepithelkarzinomen höher [76].

Die radikale Trachelektomie kann auch von abdominal (ART) erfolgen [77].

Da Tumorgröße (≤ 2 cm vs. > 2 cm), Nodalbefall und Lymphgefäßinvasion die bedeutsamsten Faktoren für oder gegen ein fertilitätsersetzendes Vorgehen sind, sollte als erster Schritt eine pelvine und paraaortale Lymphonodektomie erfolgen [78].

Zur Vermeidung von „sehr frühen Frühgeburten“ – deren Anteil beträgt nach VRT/ART bis zu 50% – sollte ein frühzeitiger Muttermundverschluss erfolgen [79]. Andererseits findet sich nach Trachelektomie auch ein hoher Anteil infertiler Frauen aufgrund von Zervikalstenosen ($> 15\%$) [80].

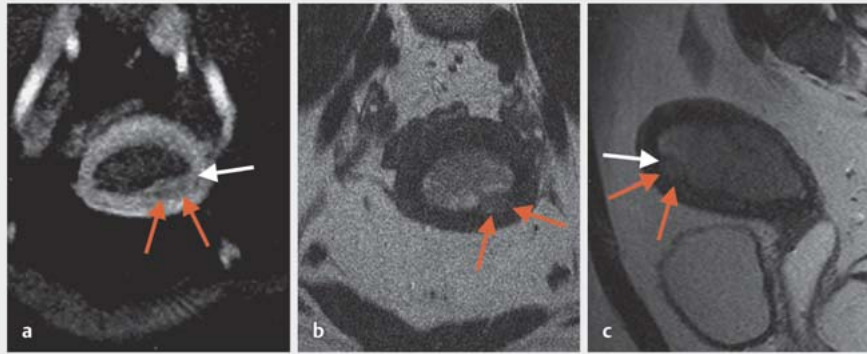
Eine weniger etablierte fertilitätsersetzende Therapieoption beim Zervixkarzinom ist die laparoskopische Lymphonodektomie

gefolgt von einer neoadjuvanten (Radio-)Chemotherapie bei gleichzeitiger Ovarprotektion durch GnRH-Analoga und nachfolgender Konisation. Diese Option kann durch zusätzliche Kryokonservierung von Ovargewebe oder Eizellen erweitert werden [73].

Bei fortgeschrittenen Fällen mit Radikaloperation können die Ovarien belassen werden. Diese sollten dann gestielt mit einem Metall-Clip markiert und nach kranial außerhalb des kleinen Beckens fixiert werden (► **Abb. 1**). Damit sind diese im Falle einer Radiochemotherapie geschützt. So steigt mit der Strahlendosis über 10 Gy auch das Risiko eines Ovarversagens signifikant an. Bei Dosen über 20 Gy erlitten mehr als 70% der Patientinnen eine Ovarialinsuffizienz [81]. Für einen zusätzlichen GnRH-Schutz fehlen Daten, um bereits von einem etablierten Verfahren zu sprechen.

Korpuskarzinom

Die Frage des Organerhaltes bei einer histologisch gesicherten komplexen Hyperplasie (CHP) oder frühem Endometriumkarzinom (EEMC) stellt sich selten. Hierbei handelt es sich dann zu meist um adipöse Frauen. Bei jungen prämenopausalen Patientinnen mit CHP/gut differenzierten EEMC und fehlender Myometriuminfiltration kann eine Gestagentherapie (z.B. 400–600 mg/d Medroxyprogesteronacetat oder 160 mg/d Megestrolacetat für 3–6 Monate) erfolgen. Bei einem levonorgestrelhaltigen IUD sol-



► **Abb. 2** MRT bei 27-jähriger Patientin mit gut differenziertem endometrioiden Adenokarzinom und Infiltration des Myometriums. Nach histologischer Diagnosesicherung durch Hysteroskopie und fraktionierte Abrasio erfolgte präoperativ das Staging mittels MRT zur Einschätzung der Möglichkeit des Uteruserhaltes.

len die Remissionsraten vergleichbar, aber die Gewichtszunahme wesentlich geringer ausfallen [82]. Die Remissionsraten sind mit 81% und einer Remissionsdauer von 6 Monaten unter Gestagenen hoch, jedoch kommt es in 50% zu Rezidiven [83]. Deshalb sollte nach einer pathologischen Remission (Hysteroskopie und Abrasio) der Kinderwunsch möglichst zeitnah realisiert werden. Zusätzlich sollten Lifestylefaktoren (Ernährung, Diabeseinstellung, Gewichtsreduktion) optimiert werden. Zur Bestimmung der Myometriuminfiltration durch das EMC kann neben dem Ultraschall auch ein MRT (► **Abb. 2**) hilfreich sein.

Eine hysteroskopische Resektion des EEMC zusammen mit dem darunter liegenden Myometrium, angrenzenden Endometrium und nachfolgender 6-monatiger Gestagentherapie resultierte in einer kompletten pathologischen Regression in 89%. Es traten 2 (8%) Rezidive auf, während die mediane Dauer der Response immerhin 95 (8–175) Monate betrug. Von Frauen mit Kinderwunsch entbanden 87% gesunde Kinder [84]. Diese Daten sind ermutigend, aber noch kein Standard.

Erhalt der Ovarialfunktion bei Patientinnen mit onkologischen Erkrankungen im Kindes-/Jugendalter und jungen Erwachsenenalter (children, adolescents, and young adults; CAYAs)

CAYAs mit einer Chemotherapie wegen Lymphomen, Leukämien, Myelomen, Wilms-Tumor, Sarkomen etc.) haben im fertilen Alter ein erhöhtes Risiko (RR: 1,48 [95%-KI 1,23–1,78]; $p < 0,0001$) für Infertilität und häufiger Sterilitätsbehandlungen als nicht chemotherapierte Personen [10]. Eine Beckenbestrahlung, Alkylanzien oder Hochdosischemotherapie waren besonders starke Prädiktoren für Infertilität [11]. Problematisch sind allerdings die richtigen Empfehlungen zum Fertilitätserhalt. Ein Vergleich von 25 verschiedenen Empfehlungen zum Fertilitätserhalt bei CAYAs zeigt eine erhebliche Breite und zum Teil Divergenzen der Empfehlungen, was auf fehlende Evidenzen schließen lässt [12, 13]. Aktuell

werden alters- und chemotherapieabhängig die Kryokonservierung von Ovarialgewebe und Oozyten empfohlen [14–17].

Fertilitätserhaltende Maßnahmen bei männlichen Krebskranken

Vor Therapiebeginn ist eine Kryokonservierung von Spermien bei postpubertären Jugendlichen ab dem 13. Lebensjahr, einem Tanner-Stadium ≥ 3 und einem Hodenvolumen ab 10 ml möglich. Die Gewinnung der Samenzellen kann durch Ejakulation, Elektrostimulation oder testikuläre Spermienextraktion durch mikrochirurgische Hodenbiopsie (TESE) erfolgen. Auch die Kryokonservierung von reifem Hodengewebe ist möglich, wobei das Risiko einer testikulären Metastasierung und die daraus resultierende Gefahr der Retransplantation maligner Zellen zu beachten ist [9].

Nach Therapie ist bei persistierender Azoospermie durch TESE in bis zu 50% der Patienten die Gewinnung vitaler Spermien möglich. Jedoch sollte nach Abschluss der Behandlung mindestens 2 Jahre gewartet werden, ob eine Erholung der Spermatogenese eintritt, es sei denn, es liegen weitere Pathologien wie Hypogonadismus oder Ejakulationsstörungen vor. Bei Hypogonadismus ist eine Hormonersatztherapie mittels Testosteron indiziert [6].

Zusammenfassung

Aufgrund deutlich verbesserter Heilungschancen von Krebserkrankungen im Kindes-, Jugend- und frühen Erwachsenenalter stellt der Erhalt der Fertilität und Gonadenfunktion ein zentrales Thema in der Therapieplanung dar.

Reproduktionsmedizinisch ist bei postpubertären Mädchen und Jungen die Kryokonservierung von Eizellen und Spermien möglich, des Weiteren die Kryokonservierung von Ovar- (auch bei präpubertären Mädchen) und Hodengewebe. Die höchsten Schwangerschaftsraten werden durch Kryokonservierung von Embryonen erzielt, dies setzt jedoch eine feste Partnerschaft voraus.

Bei prämenopausalen Patientinnen mit hormonrezeptorpositivem Mammakarzinom ist die (zeitweise) chemotherapieinduzierte Amenorrhö mit einer verbesserten Prognose assoziiert. Die CIA ist alterabhängig reversibel, bei Wunsch nach Erhalt der Ovarfunktion ist die Gabe von GnRH α vor Chemotherapiebeginn möglich [40, 41].

Bei Frauen im reproduktiven Alter mit Erstdiagnose eines Zervixkarzinoms, Endometriumkarzinoms oder Ovarialkarzinoms kann bei Kinderwunsch stadienabhängig ein fertilitätserhaltendes operatives Vorgehen gewählt werden.

Alle Patienten sollten vor Therapiebeginn über die Folgen bezüglich der Reproduktion aufgeklärt und über Möglichkeiten des Fertilitätserhaltes z. B. im Rahmen von Fertiprotekt informiert werden.

Interessenkonflikt

Die Autoren geben an, dass kein Interessenkonflikt besteht.

Literatur

- [1] Park WC. Role of ovarian function suppression in premenopausal women with early breast cancer. *J Breast Cancer* 2016; 19: 341–348
- [2] Munhoz RR, Pereira AA, Sasse AD et al. Gonadotropin-releasing hormone agonists for ovarian function preservation in premenopausal women undergoing chemotherapy for early-stage breast cancer: a systematic review and meta-analysis. *JAMA Oncol* 2016; 2: 65–73
- [3] Petrek JA, Naughton MJ, Case LD et al. Incidence, time course, and determinants of menstrual bleeding after breast cancer treatment: a prospective study. *J Clin Oncol* 2006; 24: 1045–1051
- [4] Müller H. [Effects of adjuvant chemotherapy of breast cancer on gonadal function]. *Zentralbl Gynakol* 1990; 112: 795–801
- [5] Overbeek A, van den Berg MH, van Leeuwen FE et al. Chemotherapy-related late adverse effects on ovarian function in female survivors of childhood and young adult cancer: a systematic review. *Cancer Treat Rev* 2016; 53: 10–24
- [6] Borgmann-Staudt ABN, Jantke A, Hinz S. AWMF S1-Leitlinie (025/034) Beeinträchtigung der Gonadenfunktion nach Krebs im Kindes- und Jugendalter: Risiken, Diagnostik, Prophylaxe- und Behandlungsmöglichkeiten. AWMF-Register Nr. 025-034. 2015. Online, Stand: 03.05.2017
- [7] Wallace WH, Anderson RA, Irvine DS. Fertility preservation for young patients with cancer: who is at risk and what can be offered? *Lancet Oncol* 2005; 6: 209–218
- [8] Revelli A, Salvagno F, Delle Piane L et al. Fertility preservation in BRCA mutation carriers. *Minerva Ginecol* 2016; 68: 587–601
- [9] Nielsen CT, Skakkebaek NE, Richardson DW et al. Onset of the release of spermatozoa (spermarche) in boys in relation to age, testicular growth, pubic hair, and height. *J Clin Endocrinol Metab* 1986; 62: 532–535
- [10] Barton SE, Najita JS, Ginsburg ES et al. Infertility, infertility treatment, and achievement of pregnancy in female survivors of childhood cancer: a report from the Childhood Cancer Survivor Study cohort. *Lancet Oncol* 2013; 14: 873–881
- [11] Metzger ML, Meacham LR, Patterson B et al. Female reproductive health after childhood, adolescent, and young adult cancers: guidelines for the assessment and management of female reproductive complications. *J Clin Oncol* 2013; 31: 1239–1247
- [12] Sklar CA, Mertens AC, Mitby P et al. Premature menopause in survivors of childhood cancer: a report from the childhood cancer survivor study. *J Natl Cancer Inst* 2006; 98: 890–896
- [13] Font-Gonzalez A, Mulder RL, Loeffen EA et al. Fertility preservation in children, adolescents, and young adults with cancer: quality of clinical practice guidelines and variations in recommendations. *Cancer* 2016; 122: 2216–2223
- [14] Filippi F, Meazza C, Paffoni A et al. Egg freezing in childhood and young adult cancer survivors. *Pediatrics* 2016. doi:10.1542/peds.2016-0291
- [15] Long CJ, Ginsberg JP, Kolon TF. Fertility preservation in children and adolescents with cancer. *Urology* 2016; 91: 190–196
- [16] Salama M, Isachenko V, Isachenko E et al. Updates in preserving reproductive potential of prepubertal girls with cancer: systematic review. *Crit Rev Oncol Hematol* 2016; 103: 10–21
- [17] Jensen AK, Rechnitzer C, Macklon KT et al. Cryopreservation of ovarian tissue for fertility preservation in a large cohort of young girls: focus on pubertal development. *Hum Reprod* 2017; 32: 154–164
- [18] Trivers KF, Fink AK, Partridge AH et al. Estimates of young breast cancer survivors at risk for infertility in the U.S. *Oncologist* 2014; 19: 814–822
- [19] Robert Koch-Institut. Evaluation of cancer incidence in Germany (2007–2010). 2012. Online, Stand: 03.05.2017
- [20] Regan MM, Francis PA, Pagani O et al. Absolute benefit of adjuvant endocrine therapies for premenopausal women with hormone receptor-positive, human epidermal growth factor receptor 2-negative early breast cancer: TEXT and SOFT trials. *J Clin Oncol* 2016; 34: 2221–2231
- [21] Mathew A, Davidson NE. Adjuvant endocrine therapy for premenopausal women with hormone-responsive breast cancer. *Breast* 2015; 24 (Suppl. 2): S120–S125
- [22] Jung M, Shin HJ, Rha SY et al. The clinical outcome of chemotherapy-induced amenorrhea in premenopausal young patients with breast cancer with long-term follow-up. *Ann Surg Oncol* 2010; 17: 3259–3268
- [23] Zavos A, Valachis A. Risk of chemotherapy-induced amenorrhea in patients with breast cancer: a systematic review and meta-analysis. *Acta Oncol* 2016; 55: 664–670
- [24] Chai J, Howie AF, Cameron DA et al. A highly-sensitive anti-Mullerian hormone assay improves analysis of ovarian function following chemotherapy for early breast cancer. *Eur J Cancer* 2014; 50: 2367–2374
- [25] Bozza C, Puglisi F, Lambertini M et al. Anti-Mullerian hormone: determination of ovarian reserve in early breast cancer patients. *Endocr Relat Cancer* 2014; 21: R51–R65
- [26] Henry NL, Xia R, Schott AF et al. Prediction of postchemotherapy ovarian function using markers of ovarian reserve. *Oncologist* 2014; 19: 68–74
- [27] Anderson RA, Rosendahl M, Kelsey TW et al. Pretreatment anti-Mullerian hormone predicts for loss of ovarian function after chemotherapy for early breast cancer. *Eur J Cancer* 2013; 49: 3404–3411
- [28] Khairy M, Clough A, El-Toukhy T et al. Antral follicle count at down-regulation and prediction of poor ovarian response. *Reprod Biomed Online* 2008; 17: 508–514
- [29] Okanami Y, Ito Y, Watanabe C et al. Incidence of chemotherapy-induced amenorrhea in premenopausal patients with breast cancer following adjuvant anthracycline and taxane. *Breast Cancer* 2011; 18: 182–188
- [30] Pournali L, Taghizadeh Kermani A, Ghavamnasiri MR et al. Incidence of chemotherapy-induced amenorrhea after adjuvant chemotherapy with taxane and anthracyclines in young patients with breast cancer. *Iran J Cancer Prev* 2013; 6: 147–150
- [31] Chapman C, Cree L, Shelling AN. The genetics of premature ovarian failure: current perspectives. *Int J Womens Health* 2015; 7: 799–810
- [32] Reimer T, Kempert S, Gerber B et al. SLC1B1*5 polymorphism (rs4149056) is associated with chemotherapy-induced amenorrhea in premenopausal women with breast cancer: a prospective cohort study. *BMC Cancer* 2016; 16: 337
- [33] Stearns V, Schneider B, Henry NL et al. Breast cancer treatment and ovarian failure: risk factors and emerging genetic determinants. *Nat Rev Cancer* 2006; 6: 886–893

- [34] Cardoso F, van't Veer LJ, Bogaerts J et al. 70-gene signature as an aid to treatment decisions in early-stage breast cancer. *N Engl J Med* 2016; 375: 717–729
- [35] Nitz U, Gluz O, Christgen M et al. Reducing chemotherapy use in clinically high-risk, genomically low-risk pN0 and pN1 early breast cancer patients: five-year data from the prospective, randomised phase 3 West German Study Group (WSG) PlanB trial. *Breast Cancer Res Treat* 2017. doi:10.1007/s10549-017-4358-6
- [36] Duffy MJ, Harbeck N, Nap M et al. Clinical use of biomarkers in breast cancer: updated guidelines from the European Group on Tumor Markers (EGTM). *Eur J Cancer* 2017; 75: 284–298
- [37] Morgan S, Anderson RA, Gourley C et al. How do chemotherapeutic agents damage the ovary? *Hum Reprod Update* 2012; 18: 525–535
- [38] Moore HC, Unger JM, Phillips KA et al. Goserelin for ovarian protection during breast-cancer adjuvant chemotherapy. *N Engl J Med* 2015; 372: 923–932
- [39] Gerber B, Ortman O. Prevention of Early Menopause Study (POEMS): is it possible to preserve ovarian function by gonadotropin releasing hormone analogs (GnRHs)? *Arch Gynecol Obstet* 2014; 290: 1051–1053
- [40] Lambertini M, Ceppi M, Poggio F et al. Ovarian suppression using luteinizing hormone-releasing hormone agonists during chemotherapy to preserve ovarian function and fertility of breast cancer patients: a meta-analysis of randomized studies. *Ann Oncol* 2015; 26: 2408–2419
- [41] Lambertini M, Cinquini M, Moschetti I et al. Temporary ovarian suppression during chemotherapy to preserve ovarian function and fertility in breast cancer patients: A GRADE approach for evidence evaluation and recommendations by the Italian Association of Medical Oncology. *Eur J Cancer* 2017; 71: 25–33
- [42] Badawy A, Elnashar A, El Ashry M et al. Gonadotropin-releasing hormone agonists for prevention of chemotherapy-induced ovarian damage: prospective randomized study. *Fertil Steril* 2009; 91: 694–697
- [43] Sverrisdottir A, Nystedt M, Johansson H et al. Adjuvant goserelin and ovarian preservation in chemotherapy treated patients with early breast cancer: results from a randomized trial. *Breast Cancer Res Treat* 2009; 117: 561–567
- [44] Del Mastro L, Boni L, Michelotti A et al. Effect of the gonadotropin-releasing hormone analogue triptorelin on the occurrence of chemotherapy-induced early menopause in premenopausal women with breast cancer: a randomized trial. *JAMA* 2011; 306: 269–276
- [45] Gerber B, von Minckwitz G, Stehle H et al. Effect of luteinizing hormone-releasing hormone agonist on ovarian function after modern adjuvant breast cancer chemotherapy: the GBG 37 ZORO study. *J Clin Oncol* 2011; 29: 2334–2341
- [46] Munster PN, Moore AP, Ismail-Khan R et al. Randomized trial using gonadotropin-releasing hormone agonist triptorelin for the preservation of ovarian function during (neo)adjuvant chemotherapy for breast cancer. *J Clin Oncol* 2012; 30: 533–538
- [47] Elgindy EA, El Haieg DO, Khorshid OM et al. Gonadotrophin suppression to prevent chemotherapy-induced ovarian damage: a randomized controlled trial. *Obstet Gynecol* 2013; 121: 78–86
- [48] Ronn R, Holzer H. Breast cancer and fertility: an update. *Curr Opin Support Palliat Care* 2015; 9: 285–293
- [49] Loren AW, Mangu PB, Beck LN et al. Fertility preservation for patients with cancer: American Society of Clinical Oncology clinical practice guideline update. *J Clin Oncol* 2013; 31: 2500–2510
- [50] Rodriguez-Wallberg KA, Tanbo T, Tinkanen H et al. Ovarian tissue cryopreservation and transplantation among alternatives for fertility preservation in the Nordic countries – compilation of 20 years of multicenter experience. *Acta Obstet Gynecol Scand* 2016; 95: 1015–1026
- [51] Shapira M, Raanani H, Meirou D. IVF for fertility preservation in breast cancer patients—efficacy and safety issues. *J Assist Reprod Genet* 2015; 32: 1171–1178
- [52] Van der Ven H, Liebenthron J, Beckmann M et al. Ninety-five orthotopic transplantations in 74 women of ovarian tissue after cytotoxic treatment in a fertility preservation network: tissue activity, pregnancy and delivery rates. *Hum Reprod* 2016; 31: 2031–2041
- [53] Beckmann MW, Dittrich R, Lotz L et al. Operative techniques and complications of extraction and transplantation of ovarian tissue: the Erlangen experience. *Arch Gynecol Obstet* 2017; 295: 1033–1039
- [54] Beckmann MW, Dittrich R, Findekle S et al. Surgical aspects of ovarian tissue removal and ovarian tissue transplantation for fertility preservation. *Geburtsh Frauenheilk* 2016; 76: 1057–1064
- [55] Findekle S, Lotz L, Heusinger K et al. Fertility protection in female oncology patients: how should patients be counseled? *Geburtsh Frauenheilk* 2015; 75: 1243–1249
- [56] Rosendahl M, Andersen MT, Ralfkiaer E et al. Evidence of residual disease in cryopreserved ovarian cortex from female patients with leukemia. *Fertil Steril* 2010; 94: 2186–2190
- [57] du Bois A, Trillsch F, Mahner S et al. Management of borderline ovarian tumors. *Ann Oncol* 2016; 27 (Suppl. 1): i20–i22
- [58] Gershenson DM. Management of borderline ovarian tumours. *Best Pract Res Clin Obstet Gynaecol* 2016. doi:10.1016/j.bpobgyn.2016.09.012
- [59] Karlsen NM, Karlsen MA, Hogdall E et al. Relapse and disease specific survival in 1143 Danish women diagnosed with borderline ovarian tumours (BOT). *Gynecol Oncol* 2016; 142: 50–53
- [60] Zapardiel I, Diestro MD, Aletti G. Conservative treatment of early stage ovarian cancer: oncological and fertility outcomes. *Eur J Surg Oncol* 2014; 40: 387–393
- [61] Demirkiran F, Sal V, Bese T et al. Risk factors for recurrence of borderline ovarian tumours: a tertiary centre experience. *J Obstet Gynaecol* 2016; 36: 1036–1040
- [62] Bentivegna E, Fruscio R, Roussin S et al. Long-term follow-up of patients with an isolated ovarian recurrence after conservative treatment of epithelial ovarian cancer: review of the results of an international multicenter study comprising 545 patients. *Fertil Steril* 2015; 104: 1319–1324
- [63] Park JY, Suh DS, Kim JH et al. Outcomes of fertility-sparing surgery among young women with FIGO stage I clear cell carcinoma of the ovary. *Int J Gynaecol Obstet* 2016; 134: 49–52
- [64] Ghezzi F, Cromi A, Fanfani F et al. Laparoscopic fertility-sparing surgery for early ovarian epithelial cancer: a multi-institutional experience. *Gynecol Oncol* 2016; 141: 461–465
- [65] Parkinson CA, Hatcher HM, Ajithkumar TV. Management of malignant ovarian germ cell tumors. *Obstet Gynecol Surv* 2011; 66: 507–514
- [66] Iavazzo C, Gkegkes ID, Vrachnis N. Fertility sparing management and pregnancy in patients with granulosa cell tumour of the ovaries. *J Obstet Gynaecol* 2015; 35: 331–335
- [67] Zapardiel I, Cruz M, Diestro MD et al. Assisted reproductive techniques after fertility-sparing treatments in gynaecological cancers. *Hum Reprod Update* 2016. doi:10.1093/humupd/dmv066
- [68] Lian C, Chen X, Ni Y et al. Pregnancy after fertility-sparing surgery for borderline ovarian tumors. *Int J Gynaecol Obstet* 2016; 134: 282–285
- [69] Dargent D, Martin X, Sacchetoni A et al. Laparoscopic vaginal radical trachelectomy: a treatment to preserve the fertility of cervical carcinoma patients. *Cancer* 2000; 88: 1877–1882
- [70] Hertel H, Kohler C, Grund D et al. Radical vaginal trachelectomy (RVT) combined with laparoscopic pelvic lymphadenectomy: prospective multicenter study of 100 patients with early cervical cancer. *Gynecol Oncol* 2006; 103: 506–511
- [71] Shepherd JH, Spencer C, Herod J et al. Radical vaginal trachelectomy as a fertility-sparing procedure in women with early-stage cervical cancer—cumulative pregnancy rate in a series of 123 women. *BJOG* 2006; 113: 719–724

- [72] Hoeckel M. Die Post-Wertheim-Emanzipation und -Evolution der operativen Therapie des Zervixkarzinoms. *Geburtsh Frauenheilk* 2006; 66: 729–733
- [73] Willows K, Lennox G, Covens A. Fertility-sparing management in cervical cancer: balancing oncologic outcomes with reproductive success. *Gynecol Oncol Res Pract* 2016; 3: 9
- [74] Hauerberg L, Hogdall C, Loft A et al. Vaginal radical trachelectomy for early stage cervical cancer. Results of the Danish National Single Center Strategy. *Gynecol Oncol* 2015; 138: 304–310
- [75] Pareja R, Rendon GJ, Sanz-Lomana CM et al. Surgical, oncological, and obstetrical outcomes after abdominal radical trachelectomy – a systematic literature review. *Gynecol Oncol* 2013; 131: 77–82
- [76] Zusterzeel PL, Pol FJ, van Ham M et al. Vaginal radical trachelectomy for early-stage cervical cancer: increased recurrence risk for adenocarcinoma. *Int J Gynecol Cancer* 2016; 26: 1293–1299
- [77] Reimer T, Stachs A, Günzl N et al. Die radikale abdominale Trachelektomie: Zwei Kasuistiken zum fertilitätserhaltenden Vorgehen beim frühinvasiven Zervixkarzinom. *Geburtsh Frauenheilk* 2009; 69: 240–243
- [78] Bentivegna E, Gouy S, Maulard A et al. Oncological outcomes after fertility-sparing surgery for cervical cancer: a systematic review. *Lancet Oncol* 2016; 17: e240–e253
- [79] Mangler M, Lanowska M, Bartens A et al. Closure of the cervical os in patients after fertility preserving treatment for early cervical cancer – results of a prospective observational study. *J Perinat Med* 2016. doi:10.1515/jpm-2016-0231
- [80] Boss EA, van Golde RJ, Beerendonk CC et al. Pregnancy after radical trachelectomy: a real option? *Gynecol Oncol* 2005; 99: S152–S156
- [81] Chemaitilly W, Mertens AC, Mitby P et al. Acute ovarian failure in the childhood cancer survivor study. *J Clin Endocrinol Metab* 2006; 91: 1723–1728
- [82] Cholakian D, Hacker K, Fader AN et al. Effect of oral versus intrauterine progestins on weight in women undergoing fertility preserving therapy for complex atypical hyperplasia or endometrial cancer. *Gynecol Oncol* 2016; 140: 234–238
- [83] Wang CJ, Chao A, Yang LY et al. Fertility-preserving treatment in young women with endometrial adenocarcinoma: a long-term cohort study. *Int J Gynecol Cancer* 2014; 24: 718–728
- [84] Falcone F, Laurelli G, Losito S et al. Fertility preserving treatment with hysteroscopic resection followed by progestin therapy in young women with early endometrial cancer. *J Gynecol Oncol* 2017; 28: e2