

Kontinuierlicher Fortschritt in der Dermatoonkologie

R. Stadler

Der rasante Fortschritt in der medikamentösen Therapie dermatoonkologischer Krankheitsbilder hält an. Dies betrifft nicht nur das maligne Melanom und das Merkelzellkarzinom, sondern auch die kutanen T-Zell-Lymphome. Dies führte nicht zuletzt auch dazu, dass die aktuellen Leitlinien sowohl für das maligne Melanom als auch für das kutane T-Zell-Lymphom wie auch der anderen Entitäten aktualisiert wurden und auf der Webseite der AWMF abgerufen werden können.

Kutane Lymphome

Im Jahr 2016 wurde die WHO-Klassifikation kutaner Lymphome aktualisiert, basierend auf einer klinisch pathologischen bzw. immunhistologischen wie molekularen Korrelation.

Als primäre kutane Lymphome werden solche bezeichnet, die sich bei Diagnosestellung nach Durchführung eines Staging nach derzeitigen Leitlinien als auf die Haut beschränkt darstellen. Es wird zwischen T- und B-Zell-Neoplasien unterschieden. Bei der Klassifikation kutaner Lymphome wird besonderer Wert gelegt auf

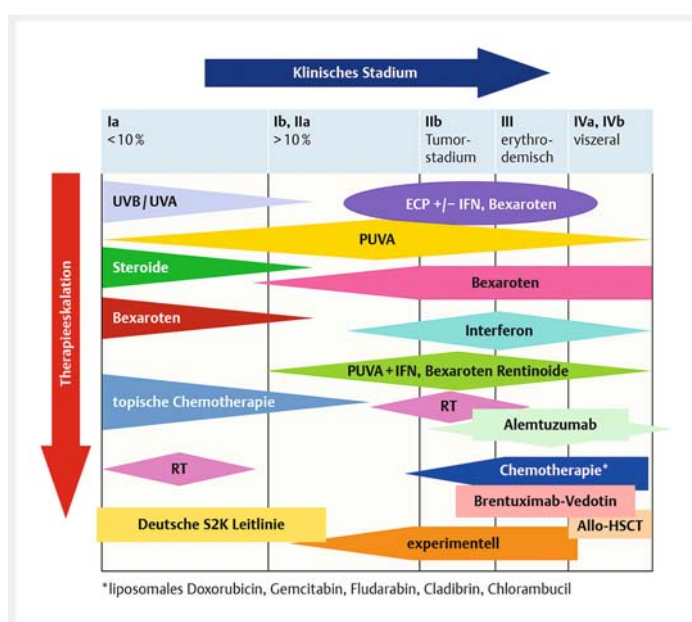
die klinische Präsentation und die abschließende Einordnung und Diagnose auf den entsprechenden T-Zell-Phänotyp, wie z. B. die CD8-positive akrale T-Zell-Proliferation mit einer exzellenten Prognose oder das γ/δ -T-Zell-Lymphom, eine biologisch aggressive Variante.

Innerhalb der B-Zell-Lymphome wurden auch neue Entitäten aufgenommen, wie die Epstein-Barr-Virus-assoziierten Erkrankungen der Haut, das EBV-positive, diffus großzellige B-Zell-Lymphom und die neue provisorische WHO-Kategorie des EBV-positiven, mukokutanen Ulkus. Als hämatologisch-myeloische Vorläuferneoplasie mit typischer Primärmanifestation in der Haut wird die blastäre Neoplasie der plasmazytoiden dendritischen Zellen angesehen.

Die Diagnostik der kutanen T-Zell-Lymphome basiert auf einem Thesaurus der klinischen Inspektion des Hautorgans, der histologischen, immunhistologischen und molekularen Diagnostik sowie bei erythrodermischen T-Zell-Lymphomen auch dem Blutausschlag wie der FACS-Analyse mit der Bestimmung der CD4-positiven/CD4-negativen Zellen bzw. der CD4-positiven/CD26-negativen Zellen und der Klonalitätsanalyse im peripheren Blut.

Die apparative Diagnostik richtet sich nach dem jeweiligen kutanen Lymphom und reicht von einer eingeschränkten bildgebenden Diagnostik, wie z. B. bei der pagetoiden Retikulose, bis hin zum Ganzkörper-CT oder PET-CT beim primär kutan anaplastisch großzelligem Lymphom.

Die Stadieneinteilung verbleibt unverändert und basiert auf der von der ISCLEORTC vorgeschlagenen TNM-Klassifikation.



► **Abb. 1** Zusammengefasste Darstellung der hautgerichteten und systemischen Therapie in den unterschiedlichen Stadien kutaner T-Zell-Lymphome.

► **Tab. 1** Aktualisierte WHO-Klassifikation [Swerdlow et al., Blood 2016; 127: 2375–2390].

Kutane T-Zell- und NK-Zell-Lymphome

- Mycosis fungoides (MF)
- Mycosis fungoides-Varianten und -Subtypen
 - Follikulotrope MF
 - Pagetoide Retikulose
 - Granulomatous slack skin
- Sézary-Syndrom (SS)*
- Adulte T-Zell-Leukämie/Lymphom (HTLV+)*
- Primär kutane CD30+ lymphoproliferative Erkrankungen
 - Primär kutanes anaplastisches großzelliges Lymphom (PCALCL)
 - Lymphomatoide Papulose (LyP)
- Subkutanen Pannikulitis-artiges T-Zell-Lymphom (SPTL)
- Extranodales NK/T-Zell-Lymphom, nasaler Typ*
 - Primär kutanes peripheres T-Zell-Lymphom, nicht weiter spezifiziert (NOS), und seltene Subtypen:
 - Primär kutanes γ/δ -T-Zell-Lymphom
 - *Aggressives zytotoxisches epidermotropes CD8+ T-Zell-Lymphom*
 - *Primär kutane CD4+ klein- bis mittelgroßzellige T-Zell-Lymphoproliferation*
 - *Primär kutanes akrales CD8+ T-Zell-Lymphom*

Kutane B-Zell-Lymphome

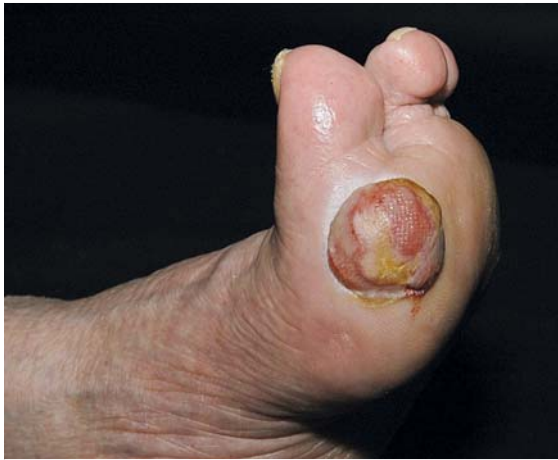- Primär kutanes Follikelzentrumslymphom (PCFCL)
- Primär kutanes Marginalzonen-B-Zell-Lymphom (PCMZL)
- Primär kutanes diffus-großzelliges B-Zell-Lymphom-leg type (PCBLT)
- *EBV-positives mukokutanes Ulkus*
- EBV-positives diffus-großzelliges B-Zell-Lymphom, nicht weiter spezifiziert
- Primär kutanes intravaskuläres großzelliges B-Zell-Lymphom*

Hämatologische Vorläuferneoplasien

- Blastäre Neoplasie der plasmazytoid dendritischen Zellen

* Entitäten, die sich als primär kutane Lymphome manifestieren können, oft jedoch bereits bei Primärdiagnose disseminiert sind. Kursiv gedruckt sind provisorische Entitäten.

Die Therapie kutaner T-Zell-Lymphome ist weiterhin aufgrund eines fehlenden kurativen Ansatzes eine stadiengerechte Therapie. Hierbei kommen in den frühen Stadien hautgerichtete Therapieansätze zum Einsatz wie topische Steroide, UVA 311 nm, Schmalband-UVB und die klassische PUVA-Therapie in ihren Anwendungsvarianten, wobei der klassischen PUVA-Therapie mit oraler Aufnahme von 8-Methoxypsoralen der Vorzug zu geben ist.



► **Abb. 2** Amelanotisches Melanom [Bild: R. Stadler].

Bei disseminiertem Befall stehen zusätzlich mit den nicht zytotoxischen Molekülen Interferon α und Bexaroten 2 sehr wirksame Substanzen zur Verfügung. Mit der Kombinationstherapie gelingt es in mehr als 60% der Fälle, eine Erscheinungsfreiheit zu erzielen.

Im Tumorstadium der Mycosis fungoides kommt als erkennbarer Fortschritt die Niedrigdosis-Röntgentherapie zur Anwendung. Mit Einzeldosen von 2 Gy und einer Gesamtdosis von 4–8 Gy wird eine sehr effektive Tumorkontrolle erzielt.

Als Therapiedurchbruch kann die Behandlung der Mycosis fungoides mit CD30-positiver Oberflächen-Antigen-Expression als zielgerichtete Therapie mit dem Fusionstoxin Brentuximab vedotin (CD30-Antikörper + Monomethylauristan) angesehen werden. In einer großen Phase-III-Studie wurden gegenüber Methotrexat bzw. Bexaroten Ansprechraten in fortgeschrittenen Fällen des kutanen T-Zell-Lymphoms von 50% bei der Mycosis fungoides und 74% bei den großzellig anaplastischen T-Zell-Lymphomen berichtet. Die mittlere Ansprechdauer lag bei 16,7 Monaten im Vergleich zu 3,5 Monaten bei Methotrexat und Bexaroten: Brentuximab vedotin wird somit in naher Zukunft eine wesentliche Bereicherung für die Therapie sowohl großzellig anaplastischer T-Zell-Lymphome als auch der CD30-exprimierenden Fälle von kutanen T-Zell-Lymphomen vom Typ der Mycosis fungoides und des Sézary-Syndroms darstellen.

Malignes Melanom

Für das maligne Melanom haben sich die exponentiellen Fortschritte in der Systemtherapie des fortgeschrittenen Melanoms weiter verstetigt. Aber auch über die operative Therapie des malignen Melanoms gibt es aus nationaler Sicht Bedeutendes zu berichten. Die Mikrometastasierung im Wächterlymphknoten stellt den

wichtigsten prognostischen Faktor für das rezidivfreie und das Gesamtüberleben beim malignen Melanom dar.

Auf dem ASCO-Kongress 2015 wurden die Daten zur prospektiv kontrollierten Wächterlymphknoten-Studie der ADO präsentiert. Zwischen dem Studienbeginn 2006 und dem Studienende 2014 wurden 5549 Patienten mit einer Wächterlymphknotenexstirpation beim malignen Melanom $\geq 1,0$ mm GTD untersucht. Bei diesen wurden in 23% positive Wächterlymphknoten diagnostiziert. Durch Randomisierung wurden 483 Patienten in einen Beobachtungsarm eingeschlossen vs. 242 Patienten, bei denen eine komplette Lymphadenektomie erfolgte, in den anderen Arm. Die Ergebnisse zeigten, dass irrespektiv der Tumorlast im Lymphknoten das rezidivfreie Überleben, das metastasenfremie Überleben sowie das Gesamtüberleben zwischen den beiden Gruppen keinen signifikanten Unterschied ergaben. Hingegen führte die komplette Lymphadenektomie zu einer signifikant besseren lokoregionären Kontrolle des Lymphknotenbettes.

Diese neuen Studienergebnisse, die 2016 in Lancet Oncology veröffentlicht wurden, führten auch zu einer Änderung der S3-Leitlinie bei Mikrometastasen im Wächterlymphknoten. Empfohlen wird demnach nur noch ein Angebot zur komplettierenden Lymphadenektomie ab einem maximalen Metastasendurchmesser > 1 mm. Die Entscheidung zur Lymphadenektomie ist mit dem Patienten kritisch zu diskutieren. Liegt der maximale Metastasendurchmesser unter 1 mm, so sollte eine komplette Lymphadenektomie nicht erwogen werden.

Die Daten zur Systemtherapie des malignen Melanoms sowohl mit der zielgerichteten Therapie als auch der Immuntherapie haben sich seit der Einführung der Immuntherapie 2010 mit Ipilimumab und 2012 mit Vemurafinib weiter verfestigt. Die 3-Jahres-Therapie-Daten wurden von Flaherty auf dem ASCO-Meeting 2016 präsentiert und zeigen 2-Jahres-Überlebensraten für die Kombi-D-Studie, die bei 52% für das 2-Jahres-Gesamtüberleben bzw. 44% für das 3-jährige Überleben bei BRAF-V600-mutierten Patienten liegen. Die Kombination Vemurafinib-Cobimetinib führt zu deckungsgleichen Ansprechraten.

Flaherty berichtet, dass 4 wesentliche Faktoren das progressionsfreie Überleben beeinflussen. Dies betrifft die normalen LDH-Werte; hier liegen die 3-Jahres-Überlebensraten bei 33% vs. 13% bei pathologischen LDH-Werten, bei mehr als doppelter Erhöhung nur noch bei 2%. Ähnliches ist über die Metastasenzahl < 3 Organe bzw. > 3 Organe zu berichten. Die 3-jährige Überlebenszeit bei < 3 Lokalisationen beträgt 42%, die bei > 3 Lokalisationen 17%.

Insofern ergibt sich ein direkter Zusammenhang des Gesamtüberlebens in Abhängigkeit von der Laktatdehydrogenase, der Zahl der betroffenen Metastasenlokalisationen und des ECOG-Status. Hieraus kann geschlossen werden, dass die Kombination der MAK-Inhibitoren BRAF und MEK wie Vemurafenib und Combinetinib bzw. Dabrafenib und Trametinib die sicherste und verlässlichste Kontrolle eines frühen Krankheitsstadiums darstellen. Dies gilt insbesondere für Patienten mit im Normbereich liegenden LDH-Werten.

Bei den Immuncheckpoint-Molekülen liegen die Ansprechraten und die Ansprechdauer in ähnlichen Größen. C. Robert stellte auf dem ASCO die 3-Jahres-Überlebensdaten für Patienten mit fortgeschrittenem Melanom vor, die mit Pembrolizumab (Keynote T001) behandelt wurden. Hier liegt die Ansprechdauer inzwischen bei 40% nach 3 Jahren bei allen Patienten und in behandlungsnaiven Patienten bei 45%. Das Ansprechen in diesen Kohorten ist dauerhaft, auch nach Absetzen der Therapie zeigen 97% der primär behandelten Patienten einen weiterhin stabilen Verlauf.

Darüber hinaus wurden auch die Daten zu den Kombinationstherapien aktualisiert, so die Keynote-029-Studie in der Kombination von Pembrolizumab plus Ipilimumab in der Dosis von 2 mg/kg Pembrolizumab plus Ipilimumab 1 mg/kg. Diese Kombination ist gut tolerabel, 72% der behandelten Patienten erhielten 4 Ipilimumab-Dosen, 25% der Patienten zeigten Grad-3- bis -4-immunassoziierte Nebenwirkungen. Die Gesamtansprechrate lag bei 97%. 98% der Ansprecher verblieben stabil, 70% der Patienten zeigten nach 6 Monaten ein progressionsfreies Überleben.

Die Phase-III-Kombinationsstudie Nivolumab kombiniert mit Ipilimumab in der Behandlung von fortgeschrittenen, behandlungsnaiven Patienten mit Melanom wurde von J. Wolchok aktualisiert. Die 2-Jahres-Überlebensraten für Nivolumab liegen bei 58% und das gesamte Ansprechen bei 43%. In der hier vorgestellten Kombination zeigte sich eine deutliche Überlegenheit für Nivolumab + Ipilimumab im progressionsfreien Überleben von 11,5 Monate vs. 5,9 Monate für Nivolumab und 2,9 Monate für Ipilimumab. Die andauernde Ansprechrate lag für die Kombinationstherapie bei 72,5%, für Nivolumab bei 72,4% und für Ipilimumab bei 51,7%. Auch in der Subgruppenanalyse für BRAF-Wildtyp vs. mutierten vs. Tumorstadium MIIIC wie der Laktatdehydrogenase zeigten sich signifikante Vorteile für die Kombinationstherapie. Das progressionsfreie Überleben korrelierte signifikant mit der PDL-1-Expression, d.h. Patienten, die im Tumor eine erhöhte (>5%) PDL-1-Expression zeigten, profitierten nicht signifikant von der Kombinationstherapie vs. Nivolumab allein. Diese Daten wurden kritisch diskutiert und bedürfen einer weiteren Absicherung.

Die unerwünschten Nebenwirkungen lagen in der Kombinationstherapie mindestens doppelt so hoch wie die der Einzelsubstanzen Nivolumab und Ipilimumab. Insgesamt wurden bis zu 15% gastrointestinale bzw. fast 20% hepatotoxische Nebenwirkungen des Schweregrades 3 und 4 nachgewiesen. Nach einer jetzt 18-monatigen Nachbeobachtungszeit im Mittel von 20,7 Monaten wurde der Median der Ansprechdauer für die Kombinationstherapie bisher nicht erreicht. Insgesamt bedeutet dies für die Praxis, dass diese Patienten einem engmaschigen klinischen Nebenwirkungsmanagement zur Kontrolle der immunvermittelten Nebenwirkungen unterzogen werden müssen. Entsprechende Algorithmen wurden umfangreich publiziert.

In zukünftigen Sequenzstudien wird die Frage nach zielgerichteter Therapie vs. Immuntherapie beantwortet werden. Derzeit kann hierzu keine explizite Empfehlung ausgesprochen werden. Die schnellstmögliche Kontrolle bei BRAF-mutierten Patienten stellt die Kombinationstherapie mit einem BRAF-Inhibitor und MEK-Inhibitor dar. Bei BRAF-Wildtyp- und N-RAS-Wildtyp- wie auch mutierten als auch C-KIT-Wildtyp-Melanomen stellt die Checkpoint-Inhibitor-Therapie PD1 plus CTLA4 oder PD1-Monotherapie die Therapie der Wahl dar.

Merkelzellkarzinom

Das Merkelzellkarzinom ist ein seltener, aggressiver Hautkrebs, der mit einer extrem schlechten Überlebensprognose korreliert. Der Tumor ist häufig assoziiert mit dem Merkelzell-Polyomavirus. Erhöhtes Alter, Lichtexposition wie Immunsuppression stellen erhebliche Risikofaktoren dar. Eine Standard-Chemotherapie für das metastasierte Merkelzellkarzinom existiert nicht, das mittlere progressionsfreie Überleben liegt bei 61 Tage, die mediane Ansprechdauer bei 4 Monaten.

Insofern war es naheliegend, auch in dieser Tumorentität Immuncheckpoint-Moleküle einzusetzen. In der vorgestellten Studie von H. Kaufmann wurde über den Einsatz des PDL1-Antagonisten Avelumab, eines vollständig humanisierten Anti-PDL1-IgG-Antikörpers, berichtet, der die PDL1-Interaktion inhibiert. Die Patienten erhalten in 2-wöchigen Abständen 10mg/kg KG. Antitumorale Aktivitäten wurden für Avelumab in unterschiedlichsten Tumorentitäten gezeigt.

In den untersuchten Patienten, bei denen ein PDL1-Expressionsprofil mit dem Polyomavirusprofil korreliert wurde, zeigen 66% der Fälle eine PDL1-Expression und 41% eine gleichzeitige PDL1- und Polyomavirus-Expression. Die dargestellten Therapieergebnisse sind sehr vielversprechend und in Analogie zum metasta-

sierten malignen Melanom zu sehen. Die mediane Ansprechdauer wurde noch nicht erreicht und lag bei Präsentation bei 8,2 Monaten, zwischen 2,8–18,5 Monate. Die Ansprechrate lag nach 6 Monaten bei 92%, die mediane Zeit bis zum Ansprechen bei 6 Wochen. Das progressionsfreie Überleben lag nach 6 Monaten bei 40% und das Gesamtüberleben bei 6 Monaten bei 69%. Die vorgestellten Daten unterstützen den Einsatz von Avelumab als neue Therapieoption für das fortgeschrittene metastasierte Merkelzellkarzinom. Insofern wird in Zukunft eine neue Therapieoption beim metastasierten Merkelzellkarzinom zur Verfügung stehen.

Interessenkonflikt

Der Autor gibt an, dass kein Interessenkonflikt besteht.

Korrespondenzadresse

Prof. Dr. med. Rudolf Stadler
 Universitätsklinik für Dermatologie
 Johannes Wesling Klinikum
 Universitätsklinikum der Ruhr-Universität Bochum
 Hans-Nolte-Str. 1
 32429 Minden
 E-Mail: Rudolf.Stadler@ruhr-uni-bochum.de

Erstveröffentlichung

Dieser Beitrag wurde erstveröffentlicht in: Kompendium Dermatologie 2017; 13: 30–34.

Literatur

Literatur beim Autor

Bibliografie

DOI <https://doi.org/10.1055/s-0043-113988>
 Akt Dermatol 2017; 43: 390–394
 © Georg Thieme Verlag KG Stuttgart · New York
 ISSN 0340-2541