

# Präpektorale Implantateinlage in der plastisch-rekonstruktiven Mammachirurgie – ein Diskussionsbeitrag

## Prepectoral implant placement in plastic-reconstructive breast surgery – a contribution to the discussion



### Autoren

Stefan Paepke<sup>1</sup>, Ralf Ohlinger<sup>2</sup>, Evelyn Klein<sup>1</sup>, Marc Thill<sup>3</sup>



### Institute

- 1 Brustzentrum der Technischen Universität München, Deutschland
- 2 Brustzentrum der Ernst Moritz Arndt Universität Greifswald, Deutschland
- 3 Klinik für Frauenheilkunde und Geburtshilfe, Brustzentrum, Agaplesion Markus Hospital, Frankfurt am Main, Deutschland

### Schlüsselwörter

implantbasierte Brustrekonstruktion, Synthetische Netze, titanisierte Polypropylen-Netze TiLoop®Bra und TiLoop®Bra-Pocket, präpektorale Implantateinlage

### Key words

implant-based breast reconstruction, synthetic meshes, titanised polypropylene mesh TiLoop®Bra and TiLoop®Bra-Pocket, prepectoral implant

### Bibliografie

DOI <https://doi.org/10.1055/s-0043-111747>

Senologie 2018; 15: 115–119

© Georg Thieme Verlag KG, Stuttgart · New York

ISSN 1611-6453

### Korrespondenzadresse

Dr. Stefan Paepke

Leitender Oberarzt Senologie

Brustzentrum der Technischen Universität München,

Ismaninger Straße 22, 81675 München

[stefan.paepke@lrz.tu-muenchen.de](mailto:stefan.paepke@lrz.tu-muenchen.de)

### ZUSAMMENFASSUNG

Die implantatbasierten Rekonstruktionstechniken nehmen in den letzten Jahren national und international kontinuierlich zu und decken ein weites Spektrum rekonstruktiver Anforderungen ab. Die nipple-sparende subkutane Mastektomie mit subpektoraler Implantat-Sofortrekonstruktion stellt das derzeitige Standardverfahren dar. Diese Operationstechnik erfordert jedoch den Einsatz heterologen Materials in Form von azellulären dermalen Matrices oder synthetischen Netzen, um eine optimale Implantatabdeckung, eine Stabilisierung des unteren Brustpols, die Stabilisierung des Implantats und

die Fixierung des Muskels zu erreichen und somit ein optimales Ergebnis zu erzielen. Obwohl die subpektorale Implantateinlage hinsichtlich der Sicherheit und der Kosmetik sehr gute Ergebnisse zeigt, erfährt die präpektorale Implantateinlage derzeit eine Renaissance. Speziell für diese Rekonstruktionsmethode entwickelte Materialien [1] vereinfachen die Operationstechnik, und die durch die subpektorale Implantatposition hervorgerufenen Nebenwirkungen wie das „Jumping-Breast-Phänomen“, Schmerzen, Beeinträchtigungen der Schulterfunktion und Risiken wie Blutungen können verringert werden. So ergänzen die Möglichkeiten der präpektorale Implantateinlage das Gesamtspektrum der rekonstruktiven Operationen; eine sorgfältige Indikationsstellung und die Analyse der Operationsergebnisse sind erforderlich, um eine Gesamtbeurteilung zu ermöglichen.

### ABSTRACT

Implant-based breast reconstruction has gained a high and increasing level of importance both nationally and internationally in recent years and covers a wide spectrum of reconstruction techniques. The standard procedure in nipple-sparing subcutaneous mastectomies is currently performed by placing the implant into a subpeptoral pocket beneath the pectoralis muscle. The use of implant-based reconstructive techniques with the need for internal support to reconstruct the inframammary fold, to cover the implant at the lower pole and to provide a stable but flexible implant position has become relevant and led to the introduction of heterologous materials such as acellular dermal matrices and synthetic meshes. Although the safety and aesthetics of this approach have produced good results, prepectoral techniques add a whole new dimension with the development of the next generation of acellular dermal matrices and, especially, titanised implant pockets created specifically for prepectoral implant placement [1] have brought about a renaissance in muscle-sparing reconstructive techniques. These preserve the natural anatomy, thereby avoiding the adverse effects associated with submuscular reconstruction, including preservation of full shoulder function, minimising postoperative pain and the risk of bleeding and haematoma, and animation deformities such as “jumping breast phenomenon”. A new method of implant-based breast reconstruction is therefore available and must be analysed regarding indications and benefits.

**[UNDEFINED ELEMENT]  
[UNDEFINED ELEMENT]** Eigentümer und Copyright ©

**[UNDEFINED ELEMENT]** Georg Thieme Verlag  
KG  
**[UNDEFINED ELEMENT]  
[UNDEFINED ELEMENT]** 2017

## Einleitung

Breit gefächert wurden aktuelle Aspekte der plastisch-rekonstruktiven Mammaoperationen in einer Vielzahl von Vorträgen und Debatten über das gesamte Jahr hinweg auf den senologisch und operativ orientierten Fachtagungen diskutiert. Standards wurden definiert, Perspektiven aufgezeigt und das Feld möglicher Weiterentwicklungen wurde erneut eröffnet.

Ausführlich Stellung genommen wurde zu:

- Indikationen
- Patientinnenselektion
- anatomisch korrekten Operationstechniken mit Nutzung der intraoperativen Sonografie zur präzisen Operationsdurchführung
- Komplikationen und Möglichkeiten der Vermeidung oder Minimierung derselben sowie Problemlösungsvarianten
- Klassifikation von Operationstechniken
- nationalen Studiendaten

Betrachtet man die Entwicklungen der implantatbasierten rekonstruktiven Mammachirurgie der letzten Jahre, ist Folgendes festzustellen:

- Veränderungen der onkologischen Grundtechniken von radikalen zu haut- und nipplesparenden Mastektomietechniken
- hoch entwickelte Zusammenarbeit der operativ Tätigen (Senologie, Chirurgie, Plastische Chirurgie) in multidisziplinären Teams
- Zunahme bilateraler Eingriffe, sowohl primärprophylaktisch als auch sekundärprophylaktisch
- Zunahme der rekonstruktiven Eingriffe in jeder Altersgruppe mit überdurchschnittlicher Zunahme bei jungen Frauen
- Zunahme der implantatbasierten, rekonstruktiven Eingriffe insgesamt
- weit verbreiteter und sicherer Einsatz autologer Rekonstruktionstechniken
- Einführung neu entwickelter Brustimplantate für die rekonstruktive Mammachirurgie
- Einführung von gewebeüberbrückenden, -substituierenden und -unterstützenden Materialien in die rekonstruktive Mammachirurgie seit ca. 2008
- Weiterentwicklungen von gewebeüberbrückenden, -substituierenden, und -unterstützenden Materialien mit Implementierung in die AGO-Therapieempfehlungen seit 2011
- Einführung minimalinvasiver Operationstechniken
- Zusatztools zur intraoperativen Absicherung der Hautmanteldurchblutung

## Implantatbasierte plastisch-rekonstruktive Mammachirurgie

Implantatbasierte Techniken machen in Europa ca. 40 – 60 % und in den USA ca. 75 % aller Brustrekonstruktionen aus [2 – 4], so dass es nicht verwundert, dass in den interdisziplinär gestalteten Themenrunden um die implantatbasierte Mammachirurgie Modifikationen der implantatbasierten Rekonstruktion besprochen werden. Festgelegt sind Operationsdurchführung der subkutanen Mastektomie in den anatomischen Grenzen [5 – 7] und die Art und Weise, wie das Implantatbett optimal gestaltbar ist. In diesem Zusammenhang ist auch die Abtrennungsebene des Musculus pectoralis maior, der für die kraniale Bedeckung des Implantats genutzt wird, definiert [8 – 10].

Als die bisherige Standardmethode der implantatbasierten Rekonstruktion gilt die subpektorale Implantateinlage entweder mit

- ausschließlicher Hautbedeckung (zumeist als Zwischenlösung bis zur Festlegung der definitiven Rekonstruktion),
- kompletter Muskelbedeckung,
- dual-planer Methode mit einem deepithelisierten Corium-Flap,
- caudo-lateraler Interponation einer azellulären Matrix,
- caudo-lateraler Interponation eines synthetischen Netzes,
- Kombinationstechniken.

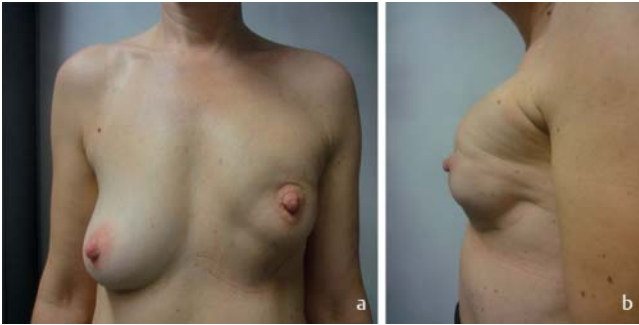
**Komplikationsarten und -raten** sind in vielen, wenn auch vornehmlich retrospektiven Analysen beschrieben [11, 12]. Die wenigen prospektiven Studien unterstützen weitgehend die Untersuchungsergebnisse aus retrospektiven Analysen. Fasst man diese kurz zusammen, kann ausgeführt werden, dass der Einsatz sowohl von synthetischen Netzen als auch von azellulären dermalen und Gewebe-Matrices als sicher angesehen wird [1, 13 – 15]. Der Einsatz synthetischer Netze scheint komplikationsärmer hinsichtlich der Serombildung und des Implantatverlustes zu sein [10]. Eine einzige prospektive, direkt vergleichende Studie weist einen Vorteil für das titanisierte Polypropylnetz (Tilooop®Bra) gegenüber der porcinen azellulären dermalen Matrix Strattice™ hinsichtlich der Komplikationsrate, aber auch des kosmetischen Ergebnisses aus [16]. Neu entwickelte dermale Matrices zeigen in ersten Anwendungen geringere Nebenwirkungsraten und werden weiter in Studien und Registraturen analysiert werden.

Neben der Frage nach dem optimalen Material ist die Frage nach der Implantatlage von herausragender Bedeutung: prä- oder subpektoral?

Eine Vielzahl von zum Teil beachtlichen Problemen ist durch die als Standard geltende subpektorale Implantateinlage bedingt

(► **Abb. 1**):

- z. T. unnatürliche Brustform
- „Jumping-Breast“-Phänomen



► **Abb. 1** 34-jährige Patientin 7 Monate nach subkutaner Mastektomie (Z. n. primärer Chemotherapie, Z. n. Bestrahlung). Sofortrekonstruktion durch subpektorale Implantateinlage mit kaudaler Netzinterponation. Aktuell mit Kapsel­fibrose III°, Kranialisierung des Implantats und Volumenleere in den kaudalen Quadranten.

- Mitgehen der Muskulatur auch bei wenig raumgreifenden Bewegungen
- Schmerzen in der Muskulatur
- Zusammenziehen des abgetrennten Musculus pectoralis maior oben außen mit Faltenbildung unterhalb des Muskelursprungs
- Faszikulationen
- Einschränkungen in der Schulter-Arm-Mobilität

Man muss jedoch bedenken, dass die präpektoriale Implantateinlage mit ausschließlicher Bedeckung durch den verbleibenden Hautmantel in der Vergangenheit aufgrund hoher Komplikationsraten zum Wechsel auf die subpektoriale Implantateinlage führte. Aktuelle Daten zeigen die Limitationen des präpektoral platzierten Implantats, das per se ja schon einen sehr dicken Haut-Fett-Mantel voraussetzt, der onkologisch als kritisch angesehen werden muss [17]. Jedoch berichten Sigalove et al. [18] aktuell über 207 seit 2008 operierte Patientinnen mit präpektoraler Implantateinlage, ADM-Bedeckung und Lipofilling („bio-engineered breast concept“) bei 353 Operationen. Die Komplikationsrate ist bemerkenswert niedrig; es finden sich in 4,5% Infektionen, in nur 2% Serome und in 2,5% Lappennekrosen. In den Ausführungen der Autoren bestehen Kontraindikationen gegen eine präpektoriale Implantateinlage bei dünnem, schlecht durchblutetem oder ischämischem Hautmantel, bei einer vorhergehenden Strahlentherapie in Verbindung mit einer Narbe im unteren Pol oder in der Region des strahlentherapeutischen Boosts, bei einem BMI >40, immunsupprimierten Patientinnen, einem HBA<sub>1c</sub>-Wert >7,5%, Nikotinabusus und zu wenig Fettgewebe für ein nachfolgendes Lipofilling. Aus onkologischer Sicht kommen nach Meinung der Autoren als Kontraindikationen Mammakarzinome >5 cm, fortgeschrittene oder tief liegende Mammakarzinome, Brustwandinfiltration, ein ausgedehnter Nodalbefall und ein hohes Lokalrezidivrisiko hinzu. In der Diskussion wird jedoch kritisch eingeschätzt, dass die onkologisch determinierten Kontraindikationen auf Annahmen beruhen. Aus unserer Sicht bestehen diese Einschränkungen nicht.

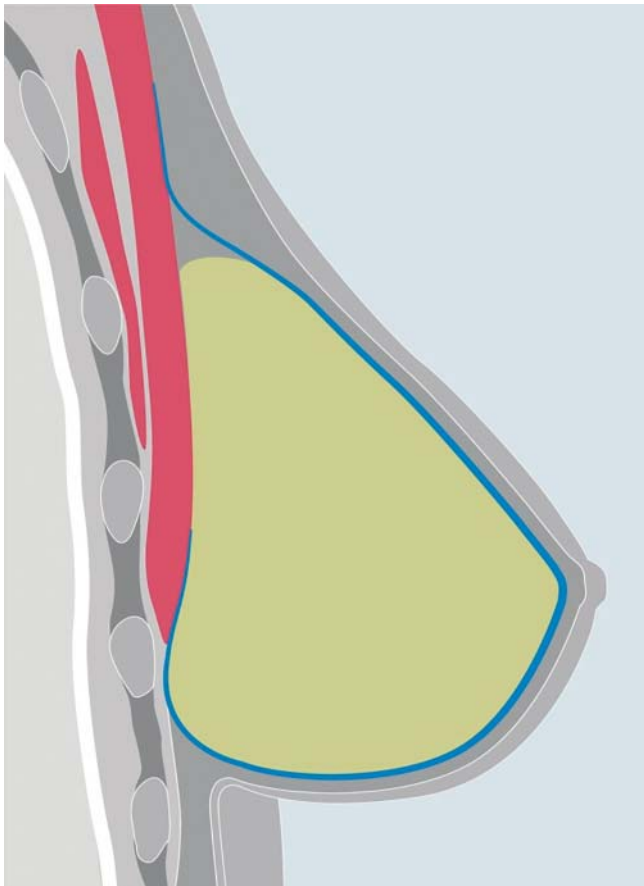
So nimmt nach unserer Erfahrung die präpektoriale netzunterstützte Implantateinlage nach ersten Überlegungen und Operationen insgesamt kontinuierlich zu. Dies liegt zum einen an der



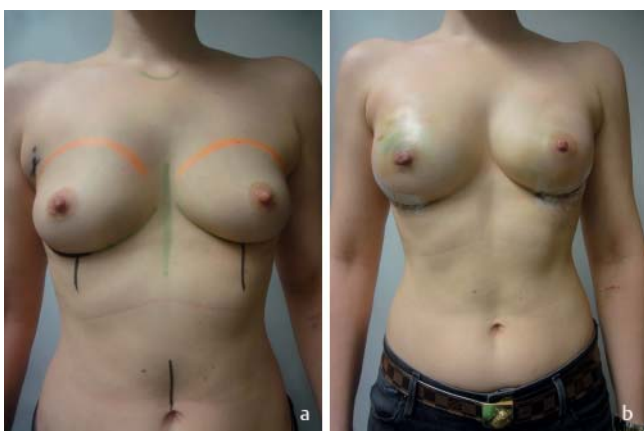► **Abb. 2** Speziell für die präpektoriale Implantateinlage gefertigtes synthetisches Netz (TiLoop® Bra-Pocket). Quelle: pfm medical ag, Köln.

mittlerweile abgeschlossenen Lernkurve und damit der zunehmenden Sicherheit in der Patientinnenselektion und zum anderen daran, dass kosmetische Defizite wie die Entwicklung von Volumendefekten und Dellen und die Sichtbarkeit der kranialen Implantatkante durch den vermehrten Einsatz des Lipofillings ausgeglichen werden können. Damit trifft nach unserer Ansicht ein wichtiges Gegenargument gegen eine präpektoriale Implantat­lage nicht mehr kategorisch zu. Dass die präpektoriale Implantat­lage auch im deutschsprachigen Raum seit einigen Jahren wieder mehr Verbreitung gefunden hat, zeigen Veröffentlichungen von Fällen, Fallserien und retrospektiven Analysen [19, 20]. So stellten Reitsamer R et al. im Rahmen der freien Vorträge der diesjährigen DGS-Tagung ein Operationsverfahren vor, das die Bildung einer kompletten Implantatumhüllung aus einer ADM, im Konkreten aus der porcinen ADM Strattice®, umfasst – ein Vorgehen, das zumindest aus gesundheitsökonomischer Sicht problematisch sein dürfte. Oft wird in den Überlegungen zur präpektoralen Implantateinlage den ADMs eher der Vorzug gegeben, da diesen der Vorteil der Gewebesubstitution zugeschrieben wird und damit eine bessere Abdeckung in den kranialen Anteilen der Brust. Mittlerweile sind auch verschiedene Hersteller auf die besonderen Erfordernisse der präpektoralen Implantateinlage mit der Entwicklung neuer Formen bei an sich bekannten Materialien eingegangen. Als vorgeformte ADM-Materialien sind Braxton (DecomedSrl, Italien) [21], dies direkt als Implantattasche, und weitere ADMs wie Tutomesh oder Strattice und Artia in der Konturform einsetzbar. Andere ADMs sind nach unserer Kenntnis eher vier­eckig ungeformt. Becker H et al. [22] nutzen sowohl verschiedene synthetische Netze als auch ADMs für die komplette Implantatabdeckung bei präpektoraler Implantateinlage.

Die Autoren dieses Diskussionsbeitrags nutzen neben den ADMs und Gewebematrices ebenso häufig synthetische Netze für die Abdeckung präpektoral gelegter Implantate [23]. Ebenso sind im PRO Bra-Trial einige Patientinnen mit epipektoraler Implantat-



► **Abb. 3** Schematische Zeichnung der Implantatumhüllung durch das synthetische Netz (blau). Das Netz bedeckt die Vorderfläche des Implantats im Gesamten und ca. die Hälfte der Rückfläche des Implantats. Die Vernäherung des Netzes erfolgt in den kranialen Netzabschnitten mit Weichteilgewebe über oder der Fascie des Musculus pectoralis maior Quelle: pfm medical ag, Köln.



► **Abb. 4** 31-jährige Patientin mit TNBC, BRCA-1-positiv, Z. n. primärer Chemotherapie mit bildgebender Komplettremission. Präoperativ und 10. postoperativer Tag nach beidseitiger subkutaner Mastektomie, SLNB rechts mit Sofortrekonstruktion durch präpektoriale Implantateinlage. Ein augmentativer Aspekt war gewünscht.

einlage und Tiloop®Bra-Bedeckung eingeschlossen und ausge-

wertet [24, 25]. Aus diesen Erfahrungen in Einzelfällen ergeben sich auch die Beobachtungen möglicher Komplikationen und Probleme. Auch im Bereich der synthetischen Netze existieren neue Materialentwicklungen. Aufbauend auf den Erfahrungen von Cassella D et al. [26] und Rezai M wurde eine aus titanbedampftem Polypropylen bestehende Implantattasche entwickelt, die die präpektoriale Implantateinlage mit kompletter Titannetzbedeckung erheblich vereinfacht (► **Abb. 2, 3**).

Zur Verfügung stehen drei verschiedene Implantattaschen, die stufenweise Implantatvolumina von < 270, < 420 und < 550 cm<sup>3</sup> bzw. Implantatbreiten von 11,0 bis 15,0 cm mit Projektionen von < 4,5 bis < 6,0 cm ermöglichen. Neben einem in Italien bereits häufigeren Einsatz des TiloopBra®-Pocket fanden deutschlandweit bereits ca. 60 Anwendungen in verschiedenen Brustzentren statt (► **Abb. 4**).

Fasst man die Überlegungen zur individuellen Entscheidung für eine präpektoriale Implantateinlage aus der Sicht der Autoren zusammen, finden sich folgende Faktoren: Aus Sicht der Patientin steht natürlich ihr eigener Wunsch im Vordergrund. Objektivere Merkmale wären auf der einen Seite die sportliche, nichtrauchende Patientin mit einem BMI < 35, einer strafferen oder wenig laxen Haut ohne Striae distensae oder laufende systemische Kortisondauertherapie, mit geringer oder moderater Ptosis und einem Resektionsgewicht unter 500 g. Auf der anderen Seite können aber auch Patientinnen mit einem Drüsenkörper in der Subinvolution und einem sehr flachen Dekolleté, das durch die submuskuläre Implantateinlage zu akzentuiert rekonstruiert werden würde, von einer präpektoralen Implantateinlage profitieren [27 – 32]. Intraoperative Entscheidungskriterien wären eine gute Hautmanteldicke mit subkutaner Fettschicht, die in allen Quadranten eine gute Implantatabdeckung gewährleistet und das Risiko einer späteren Dellen- oder Defektbildung als gering vermuten lässt, und eine uneingeschränkte Hautmantelperfusion. Diese Kriterien sind zugestandenermaßen eher weich und lassen keine ganz klare Präferenz zu. Es bleibt daher eine Frage der Erfahrung in Verbindung mit einer individuellen Lernkurve, die die Beratung der Patientin mit steuern wird.

## Abschlussbemerkung

Beim Überblick über die aktuellen Entwicklungen der rekonstruktiven Mammachirurgie fällt auf, dass die grundlegenden Strategien durch retrospektive Analysen, eine zunehmende Zahl prospektiver Studien und Daten aus Registern abgedeckt sind oder werden, die sich im jeweiligen Evidenzlevel der AGO-Therapieempfehlungen widerspiegeln. Damit ist ein hohes Maß an Anwendersicherheit gegeben. Erreicht werden eine Patientinnenzufriedenheit bezüglich des kosmetischen Ergebnisses von 80 – 90 % und absolut akzeptable Komplikationsraten. Dennoch steht die Optimierung autologer und implantatbasierter rekonstruktiver Operationstechniken weiter im Fokus. Die Abwägung, welche Implantatlogie im Rahmen der individuellen Operationsplanung zu bevorzugen ist, wird durch die Einführung weiterentwickelter Materialien deutlich erleichtert; Indikationen und Komplikationen sollten in Registern erfasst werden.

## Interessenkonflikt

Die Autoren geben Interessenkonflikte (Honorartätigkeit, Reise- und Kongressunterstützung, Unterstützung wissenschaftlicher Veranstaltungen) an.

## Hinweis

Supplementary Material – deutschsprachige Zusatzinformation!

## Literatur

- [1] Cassella D, Calabrese C, Bianchi S et al. Subcutaneous Tissue Expander Placement with Synthetic Titanium Coated Mesh in Breast Reconstruction: Long-term Results. *PRSGlobalOpen* 2015. doi:10.1097/GOX.0000000000000549
- [2] American Society of Plastic Surgeons. Plastic surgery statistics report. 2015 <http://www.plasticsurgery.org/news/plastic-surgery-statistics>; Accessed: Nov13; 2016
- [3] Serdetti JM, Fosnot J, Nelson JA et al. Breastreconstruction after breast-cancer. *Plast Reconstr Surg* 2011; 127: 124e – 135e
- [4] Albernoz CR, Bach PB, Mehrars BJ. A paradigm shift in U.S. breast reconstruction increasing implant rates. *Plast Reconstr Surg* 2013; 131: 15 – 23
- [5] Drabble EH, Osborne CLE, Wu E. Skin sparing mastectomy – how thorough can breast tissue removal be? *Breast Canc Res Treatm* 2006 (Suppl. 1): 121 abstr 2121
- [6] Carlson GW, Bostwick JIII, Styblo T et al. Skin sparing mastectomy: Oncologic and reconstructive considerations. *Ann Surg* 1997; 225: 570 – 575
- [7] Gerber B, Krause A, Makovitzky J et al. Skin sparing mastectomy (SSM) with conservation of the nipple-areola-complex (NAC) and autologous reconstruction is an oncologically safe procedure. *Breast Canc Res Treatm* 2006 (Suppl. 1): 120 abstr 2116
- [8] Paepke S, Schmid R, Paepke D et al. Early results of nipple-areola-sparing subcutaneous mastectomy (NASSM) with complete resection of the retroareolar ductal system. *Breast Canc Res Treatm* 2005; 94 (1): 112 abstract 2081
- [9] Paepke S, Schmid R, Fleckner S et al. Subcutaneous mastectomy including conservation of the nipple areola complex: broadening the indications. *Breast Canc Res Treatm* 2006 (Suppl. 1): 122 abstr 2122
- [10] Paepke S, Schmid R, Fleckner S et al. Subcutaneous mastectomy with conservation of the nipple-areola-skin: broadening the indications. *Ann Surg* 2009; 250 (2): 288 – 292
- [11] Rezaei M, Strauß S, Kimmig R et al. Risk-reducing, conservative mastectomy – analysis of surgical outcome and quality of life in 272 implant-based reconstructions using Tiloop®Bra versus autologous corial flaps. *Gland Surg* 2016; 5 (1): 1 – 8
- [12] Dieterich M, Paepke S, Zwiefel K et al. Implant-based breast reconstruction using a titanium-coated polypropylene mesh (TiLOOP Bra): a multicenter study of 231 cases. *Plastic and Reconstructive Surgery* 2013; 132 (1): 8e – 19e
- [13] Dieterich M, Stubert J, Gerber B et al. Biocompatibility, cell growth and clinical relevance of synthetic meshes and biological matrixes for internal support in implant-based breast reconstruction. *Arch Gynecol Obstet* 2015; 291: 1371 – 1379
- [14] Derderian CA, Karp NS, Choi M. Wise pattern breast reconstruction: Modification using AlloDerm and a vascularized dermal-subcutaneous pedicle. *Ann Plast Surg* 2009; 62: 528 – 532
- [15] Gamboa-Bobadilla GM. Implant breast reconstruction using acellular-dermismatrix. *Ann PlastSurg* 2006; 56: 22 – 25
- [16] Gschwantler-Kaulich D, Schrenk P, Bjelic-Radisic V et al. Mesh versus acellular dermal matrix in immediate implant-based breast reconstruction – A prospective randomized trial. *EJSO*. 2016
- [17] Salibian AH, Harness JK, Mowlds DS. Staged Suprapectoral Expander/ Implant Reconstruction without Acellular Dermal Matrix following Nipple-Sparing Mastectomy. *Plast Reconstr Surg* 2016. doi:10.1097/PRS.0000000000002845
- [18] Sigalove S, Maxwell PG, Sigalove Noemi M et al. Prepectoral implant-based breast reconstruction: Rationale, Indications, and Preliminary Results. *Plast ReconstrSurg* 2017; (Vol 139) Number 2: 287 – 294