

# Klinische Wertigkeit der Durchleuchtungsuntersuchung des aboralen Stomaschenkels mittels Kontrasteinlauf

## Clinical Value of Contrast Enema Prior to Ileostomy Closure

### Autoren

Andrea Goetz<sup>1</sup>, Natascha Platz Batista da Silva<sup>1</sup>, Christian Moser<sup>2</sup>, Ayman Agha<sup>2</sup>, Lena-Marie Dendl<sup>1</sup>, Christian Stroszczynski<sup>1</sup>, Andreas G. Schreyer<sup>1</sup>

### Institut

- 1 University Hospital Regensburg, Department of Radiology, Regensburg, Germany
- 2 Clinic Bogenhausen, Munich, Department of General, Visceral, Endocrine and Minimally-Invasive Surgery, Munich, Germany

### Key words

Ileostomy, Ileostomy closure, contrast enema

eingereicht 27.12.2016

akzeptiert 24.04.2017

### Bibliografie

DOI <https://doi.org/10.1055/s-0043-111598>

Online-Publikation: 2017 | Fortschr Röntgenstr 2017; 189: 855–863 © Georg Thieme Verlag KG, Stuttgart · New York, ISSN 1438-9029

### Korrespondenzadresse

Prof. Andreas G. Schreyer  
Department of Radiology, University Hospital Regensburg, Germany, Franz-Josef-Strauss-Allee 11, 93051 Regensburg, Germany  
Tel.: ++49/941/944 74 01  
Fax: ++49/941/944 74 02  
[andreas.schreyer@klinik.uni-regensburg.de](mailto:andreas.schreyer@klinik.uni-regensburg.de)

### ZUSAMMENFASSUNG

**Ziel** Die radiologische Darstellung des abführenden Stomaschenkels im Monokonstrast vor geplanter chirurgischer Rückverlagerung ist eine in der klinischen Routine häufig durchgeführte Untersuchung. In unserer Studie soll evaluiert werden, wie weit sie die klinische Entscheidungsfindung bezüglich einer Rückverlagerungsoperation beeinflusst.

**Material und Methoden** Retrospektive Analyse aller zwischen 2005 und 2011 durchgeführten Monokonstrastuntersuchungen des abführenden Stomaschenkels an einem Universitätsklinikum. Dabei erfolgte die Unterteilung in Patienten, bei denen eine Rückverlagerung durchgeführt wurde (Gruppe I) oder nicht (Gruppe II). Beide Gruppen wurden bezüglich patientenbezogener (Grunderkrankung, Operationsmethode) sowie Parameter bezogen auf den radiologischen Befund (Stenose, Anastomosensuffizienz, Inkontinenz) analysiert und bezüglich der therapeutischen Konsequenz ausgewertet.

**Ergebnisse** Von den 252 untersuchten Patienten erfolgte bei 89 % (Gruppe I, n = 225) eine Rückverlagerungsoperation. Die Durchleuchtungsuntersuchung war dabei in 15 % als alleinige diagnostische Maßnahme zur Indikationsstellung ausreichend; in 36 % waren für die Entscheidung zur Rückverlagerung weitere Zusatzuntersuchungen notwendig. Bei 36 % war der radiologische Befund irrelevant für die Therapieentscheidung. Bei 11 % (Gruppe II, n = 27) erfolgte keine Rückverlagerung. Dabei war in 19 % der radiologische Befund allein ausschlaggebend für die Ablehnung der Rückverlagerung und in 26 % war mindestens eine weitere Untersuchung nötig. In 26 % waren ausschließlich andere Untersuchungen entscheidend.

**Schlussfolgerung** Die radiologische Darstellung des abführenden Schenkels spielt als alleinige Untersuchung für die Entscheidung für oder gegen eine Stomarückverlagerung im chirurgischen Gesamtkonzept lediglich eine untergeordnete Rolle. Sie hat aber ihre Bedeutung als bildgebende Basisuntersuchung, welche bei unklaren Befunden weitere Diagnostik nach sich zieht.

### Kernaussagen

- Die Durchleuchtungsuntersuchung des abführenden Stomaschenkels ist eine in der klinischen Routine häufig durchgeführte Untersuchung vor geplanter Stomarückverlagerung.
- Es gibt bislang keine Leitlinien, die klare Empfehlungen bezüglich Indikationen und Kontraindikationen zur Rückverlagerung geben.
- Die radiologische Darstellung des abführenden Schenkels allein spielt im chirurgischen Gesamtkonzept für oder gegen die Entscheidung einer Stomarückverlagerung lediglich eine untergeordnete Rolle, hat aber Bedeutung als erste Suchmethode.

### Zitierweise

- Goetz A, da Silva NP, Moser C et al. Clinical Value of Contrast Enema Prior to Ileostomy Closure. Fortschr Röntgenstr 2017; 189: 855–863

### ABSTRACT

**Purpose** To determine the value of routine contrast enema of loop ileostomy before elective ileostomy closure regarding the influence on the clinical decision-making.

**Materials and Methods** Retrospective analysis of contrast enemas at a tertiary care center between 2005 und 2011. Patients were divided into two groups: Group I with ileostomy reversal, group II without ileostomy closure. Patient-related parameters (underlying disease, operation method) and parameters based on the findings (stenosis, leakage of anastomosis, incontinence) were evaluated.

**Results** Analyzing a total of 252 patients in 89 % (group I, n = 225) ileostomy closure was performed. In 15 % the radiologic report was the only diagnostic modality needed for therapy decision; in 36 % the contrast enema and one or more other diagnostic methods were decisive. In 36 % the

radiological report of the contrast imaging was not relevant for decision at all. In 11 % (group II, n = 27) no ileostomy closure was performed. In this group in 11 % the radiological report of the contrast enema was the only decision factor for not performing the ileostomy reversal. In 26 % one or more examination was necessary. In 26 % the result of the contrast examination was not relevant.

**Conclusion** The radiologic contrast imaging of loop ileostomy solely plays a minor role in complex surgical decision-making before planned reversal, but is important as first imaging method in detecting complications and often leads to additional examinations.

## Einleitung

Die Darstellung des aboralen Schenkels eines doppelläufigen Ileostomas mittels Kontrasteinlauf ist eine im Rahmen der präoperativen Vorbereitung vor geplanter chirurgischer Rückverlagerung des Stomas regelmäßig durchgeführte, konventionell-radiologische Durchleuchtungsuntersuchung [1]. Hier wird zum einen die Passage des über den aboralen Schenkel applizierten Kontrastmittels zur Beurteilung potenzieller pathologischer Veränderungen wie etwa Darmstenosen oder Nahtinsuffizienzen im Bereich eines abführenden Stomaschenkel verfolgt, zum anderen erfolgt eine Prüfung der Kontinenz für flüssiges Kontrastmittel bei Sphinkterruhedruck und im Valsalva-Pressversuch. Obwohl bereits mehrere Studien den Nutzen einer routinemäßigen Durchführung einer Durchleuchtungsuntersuchung des aboralen Stomaschenkels infrage gestellt haben und eine Beschränkung der Indikation auf spezielle Fragestellungen postulieren [2–5], wird die Untersuchung in der klinischen Routine weiterhin regelhaft durchgeführt. In Leitlinien zu Krankheitsbildern, bei denen häufig die Anlage eines Ileostomas erforderlich ist, wie zum Beispiel bei Morbus Crohn oder bei Behandlung eines kolorektalen Karzinom, wird zwar auf die Stomaanlage eingegangen, eine detaillierte Empfehlung zur präoperativen Diagnostik vor Stomarückverlagerung findet sich in diesen Leitlinien allerdings nicht. Die S3-Leitlinie „Diagnostik und Therapie des Morbus Crohn“ weist zum Beispiel lediglich darauf hin, dass „der Wunsch, ein permanentes Stoma zu vermeiden, in der Regel schwerer wiegt als das Risiko einer Rezidivkrankung“ [6], genaue Indikationen bzw. Kontraindikationen für eine Rückverlagerung finden sich in der Leitlinie allerdings nicht. Da im Rahmen der präoperativen Vorbereitung bei geplanter Rückverlagerung häufig auch moderne Schnittbildverfahren, Sonografie, Endoskopie und eine umfassende klinische Untersuchung, insbesondere eine digitale rektale Untersuchung durchgeführt werden, soll in der vorliegenden retrospektiven Studie an einem großen Kollektiv einer Klinik der Maximalversorgung (Universitätsklinikum) die klinische Wertigkeit der radiologischen Untersuchung des abführenden Stomaschenkels im Monokonstrast evaluiert werden. Dabei soll insbesondere überprüft werden, inwieweit diese Methode eigentlich das chirurgische Vorgehen als alleinige diagnostische Maßnahme und im Kontext anderer Untersuchungen beeinflusst.

## Material und Methoden

### Patientenauswahl

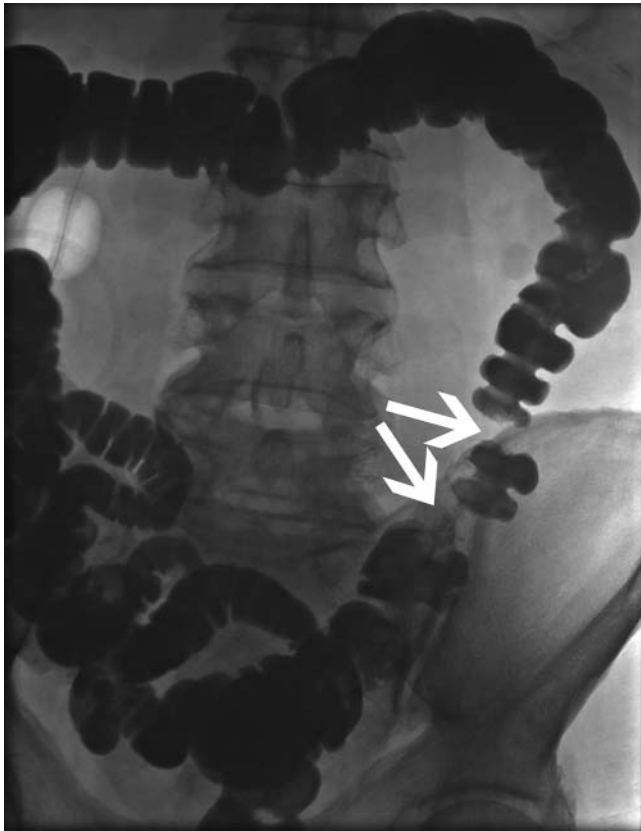
Es erfolgte eine retrospektive Analyse aller an einem Klinikum der höchsten Versorgungsstufe (Universitätsklinikum Regensburg) zwischen Januar 2005 und Februar 2011 durchgeführten Monokonstrastuntersuchungen bei Patienten mit Anus praeter zur Darstellung des abführenden Anteils. Zur Erstellung des Patientenkollektivs wurden mithilfe des RIS (Radiologisches Informationssystem; MEDOS 7.42; NEXUS/DIS GmbH Frankfurt/ Main) alle Patienten erfasst, bei denen im oben genannten Zeitraum eine Leistung als Dickdarmonokonstrast erfasst wurde. Ausgeschlossen wurden Monokonstrastuntersuchungen von nicht doppelläufigen Stomata und ein vorzeitiger Abbruch der Untersuchung.

### Untersuchungsdurchführung

Von Januar 2005 bis Juli 2007 wurden alle Untersuchungen an einem Sireskop 5/45 Typ Polydoros 80S (Siemens AG, Erlangen, Deutschland) durchgeführt. Übergangsweise stand bis Juli 2007 ein Polystar-Gerät (Siemens AG, Erlangen, Deutschland) zur Verfügung. Seit August 2007 wird das AXIOM Artis dMP-Gerät (Siemens AG, Erlangen, Deutschland) mit Flachbilddetektorsystem verwendet. Bei allen Untersuchungsgeräten handelte es sich um Untertischgeräte.

Die Untersuchungen wurden von einem Arzt in radiologischer Weiterbildung zusammen mit einem Facharzt für Radiologie durchgeführt. Ein schriftlicher radiologischer Befund wurde nach Untersuchungsdurchführung erstellt und im RIS dokumentiert.

Zunächst wurden Leeraufnahmen des Abdomens vor Kontrastmittelapplikation erstellt. Nach der Sondierung des aboralen Ileostomaschenkels mit einem 14F-Blasenkatheter erfolgte schwerkraftgesteuert die Applikation von 0,5–2 Liter eines röntgendichten iodhaltigen hyperosmolaren Kontrastmittels (Gastrolux®RE, 180 mg/ml Jodhaltige Lösung, Sanochemia Diagnostics, Neuss, Deutschland). Unter Fluoroskopie wurde der Kontrastmittelfluss im Kolon dargestellt und mittels konventioneller Röntgenaufnahmen dokumentiert. Dickdarmflexuren und das Sigma wurden in üblicher Technik frei projiziert (► **Abb. 1**). Im Falle der Detektion einer Engstelle wurden nach Ausschluss von Kontraindi-

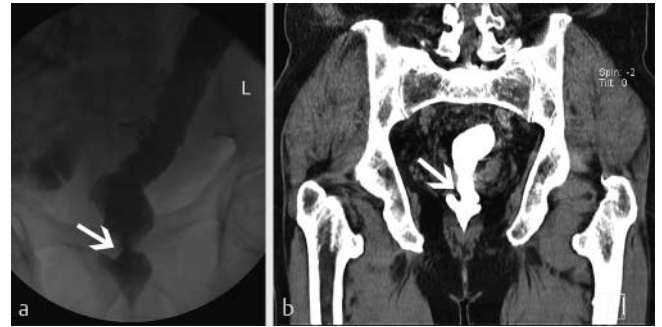

► **Abb. 1** Nach Applikation des Kontrastmittels über den aboralen Stomaschenkel kontrastiert sich der gesamte Kolonrahmen. Der Pfeil markiert eine reele Stenose.

kationen (Herzrhythmusstörungen, Glaukom, Prostatahyperplasie für Butylscopolamin bzw. Phäochromozytom, Überempfindlichkeit gegenüber Glukagon oder Laktose für Glukagon) 40 mg Butylscopolamin oder 1 – 2 mg Glukagon intravenös verabreicht. Ein Beispiel für eine reelle Stenose, welche zusätzlich mittels Computertomografie verifiziert wurde, ist in ► **Abb. 2** dargestellt. Abschließend wurde das Kontinenzverhalten mithilfe eines Valsalva-Pressversuchs unter Fluoroskopie überprüft.

## Datenerfassung

Ein Votum bei der Ethikkommission zur retrospektiven Datenanalyse wurde eingeholt. Die schriftliche Einverständniserklärung der Patienten lag vor. Aus den Angaben des radiologischen Befundes im RIS sowie den Dokumenten im KIS wurden demografische Daten, Grunderkrankungen und die durchgeführte Operation zur Behandlung der zugrundeliegenden Erkrankung als patientenbezogene Parameter extrahiert. Darüber hinaus wurden Parameter bezogen auf den radiologischen Befund der Monokonstrastuntersuchung wie technische Daten (Dosisflächenprodukt, Durchleuchtungszeit) erfasst. Die schriftlich dokumentierten radiologischen Befunde wurden bezüglich des Vorliegens von Engstellen des untersuchten Darmabschnitts geprüft. Eine eventuell durchgeführte intravenöse Spasmolyse sowie die Beurteilung der Engstelle nach Spasmolyse wurden ebenfalls dokumentiert. Eine Engstelle wurde als funktionell gewertet, wenn die medikamentö-



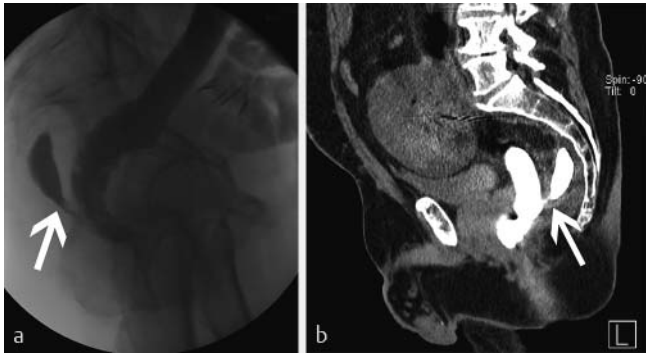
► **Abb. 2** **a** Nachweis einer Stenose in der Monokonstrastuntersuchung. **b** Verifikation der Stenose in der CT. Koronare Rekonstruktion einer Computertomografie des Beckens des selben Patienten nach intravenöser und rektaler Kontrastmittelanwendung. Der Pfeil markiert die Stenose.

se Spasmolyse zur Distension führte. Wenn sich die Stenose unter Spasmolyse nicht öffnete, wurde die Einengung als reelle Stenose gewertet. Zur Beurteilung der therapeutischen Konsequenzen der radiologischen Befunde wurde basierend auf der ärztlichen Patientendokumentation im KIS analysiert, ob aufgrund der beschriebenen Stenose auf eine Rückverlagerungsoperation verzichtet wurde oder weitere Untersuchungen durchgeführt wurden, um die Stenose zu verifizieren bzw. auszuschließen. Die rektale Kontinenz bzw. Inkontinenz wurde wie folgt klassifiziert: 0 – erhaltene Kontinenz, 1 – geringe bis mäßige Inkontinenz, 2 – vollständige Inkontinenz. Auch hier wurde das Vorliegen einer therapeutischen Konsequenz, basierend auf der Dokumentation im KIS, dahingehend analysiert, ob aufgrund einer radiologisch dokumentierten Inkontinenz für flüssiges Kontrastmittel auf eine Rückverlagerungsoperation verzichtet wurde. Zusätzlich wurde das Vorliegen einer Anastomoseninsuffizienz überprüft und auch hier die Konsequenzen für die weitere Therapie analysiert. Ein Beispiel für eine mittels Computertomografie verifizierte Anastomoseninsuffizienz ist in ► **Abb. 3** dargestellt. Nebentumoren pathologische Veränderungen wie z. B. Divertikel oder Fisteln wurden im Befund zusätzlich dokumentiert. Operationsdatum und Zeitspanne zwischen der Durchleuchtungsuntersuchung und einer eventuellen Rückverlagerungs-OP wurden dokumentiert. Zuletzt wurde für jeden Patienten die individuelle Indikation bzw. Kontraindikation der Ileostomarückverlagerung erfasst.

Die akquirierten Daten wurden qualitativ mithilfe einer Tabellenkalkulation (Excel 2013, Microsoft, Redmond, WA, USA) gruppiert und mit deskriptiver Statistik ausgewertet.

## Ergebnisse

Nach Extraktion der Daten aus dem RIS ergab sich zunächst eine Gesamtzahl von 364 Patienten und 413 Untersuchungen. Nach Einzelauswertung der Arztbriefe im KIS (Krankenhausinformationssystem; SAP-R/ 3 IS-H/ i.s.h.med) wurden 84 Untersuchungen des Kolons über eine rektale Kontrastmittelanwendung, Darstellungen von 40 Hartmannstümpfen und zehn endständigen Kolostomata sowie eine Fisteldarstellung aus dem Studienkollektiv ausgeschlossen. 4-mal wurden die Untersuchungen vorzeitig



► **Abb. 3** a und b „Abführender Schenkel“ in der Seitenaufnahme a und CT b bei einem 66-jährigen Patienten mit Ileostoma nach TAR bei Rektum-Ca. Der Pfeil markiert ein sakrales KM-Depot im Sinne einer Insuffizienzhöhle bei Anastomoseninsuffizienz.

abgebrochen und konnten daher nicht in die Auswertung aufgenommen werden. Die Gründe hierfür waren jeweils ein vorzeitiger Abbruch der Untersuchung durch den Patienten, Fehlintonation des oralen Stomaschenkels, technische Unmöglichkeit der Sondierung sowie ausgeprägte Inkontinenz mit Untersuchungsabbruch. Somit ergab sich ein endgültiges Patientenkollektiv von 252 Patienten mit 274 Untersuchungen. Das Studienkollektiv wurde für die weitere Auswertung basierend auf den Arztbriefen im KIS in zwei Untergruppen unterteilt: Gruppe I mit 225 (89%) Patienten bzw. 244 Untersuchungen, bei welchen nach der Darstellung des abführenden Ileostomaschenkels eine Anus praeter (AP)-Rückverlagerung durchgeführt wurde und Gruppe II mit 27 (11%) Patienten bzw. 30 Untersuchungen ohne nachfolgende AP-Rückverlagerung (► **Tab. 1**). Eine Übersicht über die Patientenselektion ist in ► **Abb. 4** dargestellt.

Das Patientenkollektiv umfasste 95 Frauen (38%) und 157 Männer (62%) mit einem medianen Alter von 59,5 Jahren (18–83 Jahre). Die Analyse der Altersverteilung des Studienkollektivs zeigte einen geschlechtsunabhängigen Altersgipfel in der siebten Lebensdekade (n = 73, 29%; ► **Abb. 5**).

Die Analyse der Grunderkrankungen, aufgrund derer die initiale Operation mit Anlage eines doppelläufigen Ileostomas erfolgte, zeigte ein breites Spektrum an benignen und malignen Entitäten. Da bei einigen Patienten mehrere Grunderkrankungen vorlagen, übersteigt die Gesamtzahl der Grunderkrankungen die der Patienten. Zwei Patienten hatten neben einer Colitis Ulcerosa ein Kolonkarzinom, eine Patientin hatte zusätzlich ein Zervixkarzinom. Bei 184 Patienten (72%) lag eine maligne Grunderkrankung vor, am häufigsten das Rektumkarzinom (n = 132), gefolgt vom Kolonkarzinom (n = 30). In ► **Tab. 2** sind die einzelnen malignen Grunderkrankungen aufgeführt. Bei 71 Patienten lag zum Untersuchungszeitpunkt eine benigne Grunderkrankung vor (28%). Die häufigste gutartige Krankheitsentität stellte die chronisch entzündliche Darmerkrankung dar (n = 35), nämlich bei 26 Patienten eine Colitis ulcerosa und bei neun Patienten ein Morbus Crohn. Zweithäufigste gutartige Erkrankung war eine Divertikulitis bzw. Divertikulose des Sigmas bei neun Patienten, wobei bei sieben Patienten bereits die Komplikation einer Perforation einge-

treten war. Das gesamte Spektrum der benignen Grunderkrankungen ist in ► **Tab. 3** dargestellt.

Auch die Art der durchgeführten Operation zur Behandlung der Grunderkrankung, im Rahmen derer die Anlage des Ileostomas erfolgte, wurde analysiert (► **Abb. 6**). Hier zeigte sich die Rektumresektion als häufigste Operation (n = 140), Kolonresektionen wurden bei 35 Patienten durchgeführt und 26 Patienten wurden proktokolektomiert. Bei 20 Patienten wurde lediglich ein doppelläufiges Ileostoma ohne Organresektion angelegt, hier erfolgte die Stomaanlage protektiv, zum Beispiel bei multiplen Abszessen und Fisteln, im Rahmen eines Ileus, bei Wundheilungsstörungen im Becken, vor geplanter Radiochemotherapie und bei unklarer GI-Blutung mit Schleimhautulzerationen.

Analysiert nach der Art der Anastomose lag dabei in 63% (n = 158) eine Rektumanastomose vor, in 22% (n = 56) eine Kolonanastomose und in 7% (n = 18) multiple Darmanastomosen. Bei 8% (n = 20) der Patienten wurde keine Anastomose angelegt, die Stomaanlage war protektiv.

Die Auswertung der technischen Daten zeigte ein medianes Dosisflächenprodukt (DFP) von 2067  $\mu\text{Gy} \times \text{m}^2$  (range 12,5–75 637  $\mu\text{Gy} \times \text{m}^2$ ) und eine mediane Durchleuchtungszeit (DLZ) von 234 Sekunden (range 1–1386 s). Der Mittelwert betrug 2994,7  $\mu\text{Gy} \times \text{m}^2$ . Bei einem Umrechnungsfaktor für gastrointestinale Durchleuchtungsuntersuchungen von 0,26 mSv/cGy  $\times \text{cm}^2$  ergibt sich ein Mittelwert von 7,8 mSv (SD  $\pm$  13 mSv) für die Monokontrastdarstellung des abführenden Ileostomaschenkels bei einem Median von 5,4 mSv [7].

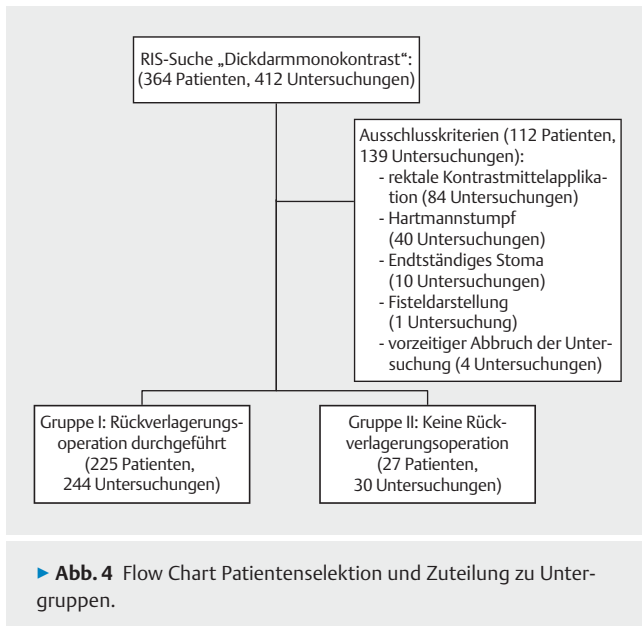
## Stenosen

In 74 von 274 Untersuchungen (27%) wurde vor Gabe eines Spasmolytikums eine Engstelle im aboralen Stomaschenkel dokumentiert. 200 Untersuchungen (73%) waren unauffällig bezüglich des Vorliegens von Stenosen. In 59 (80%) der 74 Untersuchungen mit dokumentierter Stenose wurde eine intravenöse Spasmolyse durchgeführt. Nach Durchführung der Spasmolyse persistierte die Stenose bei 20 (34%) der 59 Patienten und wurde als reelle Stenose gewertet. Bei 39 (66%) Untersuchungen war nach Spasmolyse keine Stenose mehr sichtbar, sodass die Engstelle als funktionell gewertet wurde. Bei 15 (20%) Untersuchungen wurde aufgrund von Kontraindikationen auf die Spasmolyse verzichtet. Bei diesen Untersuchungen wurden die Engstellen aufgrund der Einschätzung der Untersucher 13-mal (87%) als reelle und 2-mal (13%) als funktionelle Stenosen gewertet. Somit ergab sich eine Gesamtzahl von 241 Befunden (88%) ohne radiologisch nachweisbare Engstelle und 33 Untersuchungen (12%) mit bildgebend realen Stenosen.

Eine therapeutische Konsequenz war in 15 der 33 Untersuchungen mit als reell befundenen Stenosen ableitbar: Bei 13 Patienten wurde die Ileostomarückverlagerung vorerst nicht durchgeführt, bei zwei Patienten erfolgte im Rahmen der Rückverlagerung des Ileostomas die Resektion der Stenose im Bereich der Anastomose. In den übrigen 18 Untersuchungen hatte die radiologisch diagnostizierte Stenose keine therapeutische Relevanz bezüglich des chirurgischen Vorgehens.

► **Tab. 1** Übersicht über das Patientenkollektiv.

Gesamtzahl Patienten	Gesamtzahl Fälle	Patientengruppe	Beschreibung der Gruppe	Anzahl der Patienten	Anzahl der Fälle
252	274	I	Patienten mit AP-Rückverlagerung	225	244
		II	Patienten ohne AP-Rückverlagerung	27	30



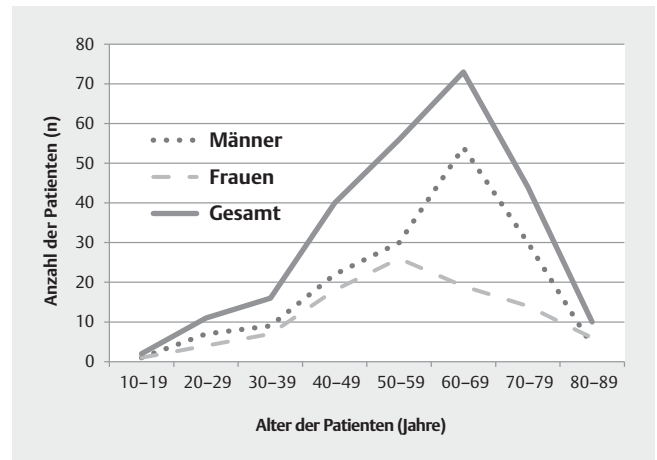
► **Abb. 4** Flow Chart Patientenselektion und Zuteilung zu Untergruppen.

## Anastomoseninsuffizienz

Der Verdacht auf das Vorliegen einer Anastomoseninsuffizienz wurde in 15 von 274 Untersuchungen beschrieben. Bei allen diesen Patienten wurde zusätzlich eine Computertomografie des Abdomens durchgeführt. In acht der 15 Untersuchungen wurde die Insuffizienz bestätigt. Bei den übrigen sieben wurde der Befund in Zusammenschau der Befunde der CT und Proktoskopie als postoperativ gewertet. Somit ergaben sich acht Anastomoseninsuffizienzen und 266 Untersuchungen ohne Nachweis einer Insuffizienz.

In sieben (88 %) der acht positiven Befunde hatte die diagnostizierte Anastomoseninsuffizienz unmittelbare therapeutische Konsequenzen: bei sechs Patienten wurde vorerst auf eine Rückverlagerung des bestehenden Stomas verzichtet, bei einem weiteren Patienten erfolgte die Umwandlung des doppelläufigen Ileostomas in ein endständiges Kolostoma.

Bei einem Patienten konnte der radiologische Verdacht auf Anastomoseninsuffizienz in der daraufhin durchgeführten Proktoskopie nicht bestätigt werden, sodass eine Stomarückverlagerung durchgeführt wurde.



► **Abb. 5** Altersverteilung der analysierten Patienten.

## Inkontinenz

Bei der Analyse der 274 Untersuchungen bezüglich einer rektalen Inkontinenz für flüssiges Kontrastmittel war in 194 Untersuchungen (71 %) die Kontinenz vollständig erhalten. Bei 80 Untersuchungen (29 %) wurde eine Inkontinenz dokumentiert. Eine therapeutische Konsequenz ließ sich dabei in sieben Untersuchungen (9 %) ableiten, bei diesen Patienten wurde zunächst auf eine Rückverlagerung verzichtet. Bei 73 Untersuchungen (91 %) hatte die radiologisch dokumentierte Inkontinenz keine therapeutische Konsequenz, eine Rückverlagerungsoperation wurde durchgeführt.

## Nebenbefunde

Divertikel waren die häufigsten dokumentierten Nebenbefunde (n = 54). Eine intraluminal Kontrastmittelaussparung wurde 5-mal beschrieben: ursächlich hierfür waren Lufteinschlüsse (n = 2) oder Skyballa (n = 1), bei zwei Patienten konnte die Ätiologie auch nach erneuter Durchsicht der Bilder nicht abschließend geklärt werden. Fisteln wurden in vier Untersuchungen beschrieben. Bei einem Patienten wurden postentzündliche Veränderungen beschrieben. Die dokumentierten Nebenbefunde waren jedoch in keinem Fall therapierelevant.

## Weiterer Therapie- und Krankheitsverlauf der Patienten

Bei 225 Patienten (89 %) des Gesamtkollektivs wurde nach der Monokontrastdarstellung des aboralen Stomaschenkels oder im

► **Tab. 2** Überblick über maligne Grunderkrankungen.

maligne Grunderkrankung	Anzahl der Patienten
Rektumkarzinom	132
Kolonkarzinom	30
Pseudomyxom, Mesotheliom	6
Ovarialkarzinom	5
Appendixkarzinom	5
Magenkarzinom	2
Pankreaskarzinom	1
sonstige	3

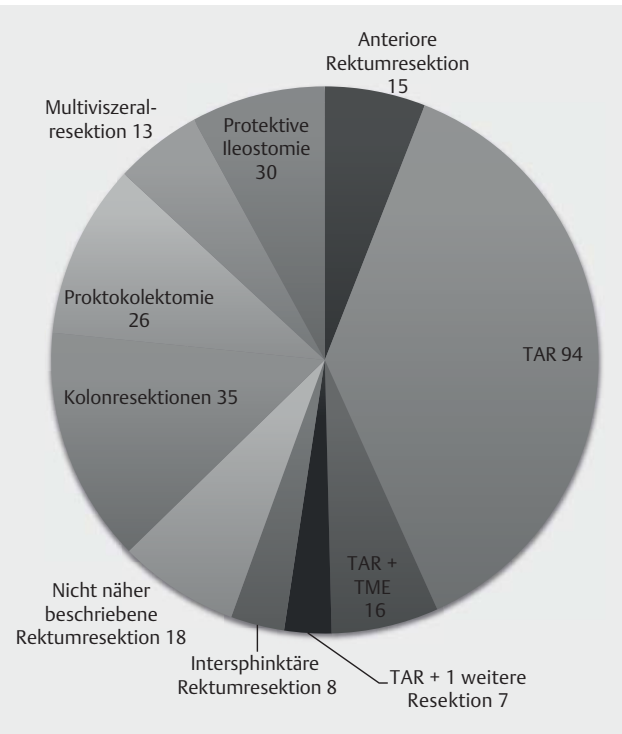
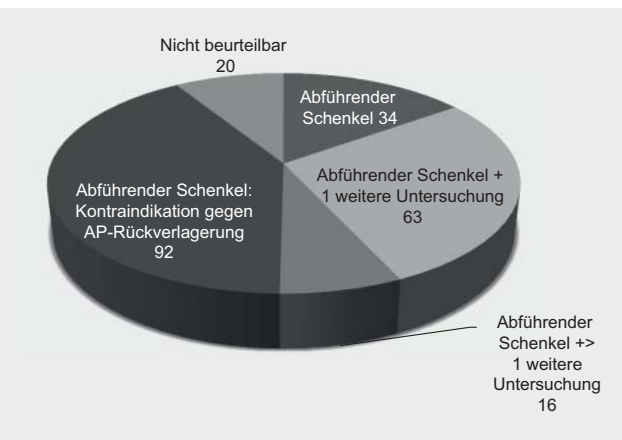
► **Tab. 3** Überblick über benigne Grunderkrankungen.

benigne Grunderkrankung	Anzahl der Patienten
Colitis ulcerosa	26
M. Cohn	9
Divertikulose(-itis)	9
Adenom	7
FAP	4
Ileus	4
Fistel, Abszess	4
Polytrauma	3
Kolonischämie	2
sonstige	3

weiteren Verlauf eine Rückverlagerungsoperation durchgeführt. Diese wurden unter Gruppe I zusammengefasst. Bei 27 Patienten (11 %) wurde das Stoma nicht zurückverlagert. Diese Patienten wurden der Gruppe II zugeteilt.

Das Zeitintervall zwischen der Darstellung des abführenden Schenkels und der Rückverlagerungsoperation betrug im Median 4 Tage (Range 0–332 Tage, Mittelwert 18 Tage).

In der Gruppe der 225 Patienten mit Ileostomarückverlagerung (Gruppe I) wurde die Indikation zur Rückverlagerungsoperation bei 34 der 225 Patienten (15 %) in erster Linie basierend auf der radiologischen Durchleuchtungsuntersuchung gestellt. Bei 63 Patienten (28 %) führten der radiologische Befund und eine weitere Untersuchung zur Entscheidungsfindung (z. B. Manometrie, proktologische Untersuchung). Bei 16 Patienten (7 %) wurde die OP-Indikation durch den Dickdarmonoktrast und zwei bis drei weitere Untersuchungen gestellt. Bei 20 Patienten (13 %) konnte retrospektiv nicht eruiert werden, welche Untersuchungen letztlich entscheidend für die Indikationsstellung waren. Bei 92 Patienten (36 %) wurde eine Rückverlagerungsoperation durchgeführt, obwohl die Untersuchung Stenosen, Insuffizienzen oder Inkontinenzen zeigte; der radiologische Befund wurde bei

► **Abb. 6** Operationsmethoden zur Stomaanlage.► **Abb. 7** Entscheidungsfindung in Gruppe I.

der Entscheidungsfindung nicht berücksichtigt. Die Ergebnisse sind in ► **Abb. 7** anschaulich dargestellt.

In der Patientengruppe ohne AP-Rückverlagerung (Gruppe II) wurde bei fünf von 27 Patienten (19 %) aufgrund des radiologischen Befundes keine Rückverlagerungsoperation durchgeführt. Bei vier Patienten (15 %) trugen die Durchleuchtungsuntersuchung und eine weitere Untersuchung zur Entscheidungsfindung bei. Die Zusammenschau dreier Befunde führte bei drei Patienten (11 %) zur Entscheidung gegen eine Rückverlagerungsoperation (Rektoskopie, Manometrie und Monoktrastuntersuchung). Bei sieben Patienten (26 %) hatte der Befund der Durchleuchtungsuntersuchung keinen Einfluss auf die Entscheidungsfindung. Bei acht Patienten (30 %) konnte retrospektiv basierend auf der schriftli-

chen Dokumentation nicht eruiert werden, welche Untersuchungen im Einzelnen die klinische Entscheidungsfindung beeinflussen.

## Diskussion

In unserer Studie analysierten wir 252 Patienten mit protektivem Ileostoma, bei denen zwischen Januar 2005 und Februar 2011 eine kontrastmittelunterstützte Durchleuchtungsuntersuchung des aboralen Stomaschenkels durchgeführt wurde. Ziel der Studie war zum einen eine Beschreibung des typischen Patientenkollektivs, bei denen diese Untersuchung an einem Klinikum der Maximalversorgung durchgeführt wird, zum anderen die klinische Relevanz und Wertigkeit dieser Durchleuchtungsuntersuchung vor operativer Rückverlagerung zu evaluieren. Im Besonderen sollte evaluiert werden, inwieweit die chirurgische Entscheidungsfindung durch den radiologischen Befund beeinflusst wird.

Es existieren bereits mehrere Studien, die den Stellenwert der konventionell radiografischen Untersuchung des abführenden Schenkels oder anderer Darmabschnitte im Monokonstrast in der klinischen Routinediagnostik im Vergleich mit anderen Untersuchungsmethoden diskutieren.

So zeigten Thoeni et al. [8] bereits 1990, dass die Monokonstrastdurchleuchtungsuntersuchung im speziellen Fall von ileoanalen Pouchanlagen in der Detektion postoperativer Komplikationen im Vergleich zur Computertomografie und Szintigrafie keine klaren Vorteile bietet. An einem Kollektiv von 57 Patienten mit ileoanalem Pouch zeigten die Untersucher, dass die Durchleuchtungsuntersuchung hinsichtlich Komplikationen wie Pouchitis, Abszess oder einer Fistelbildung keinen diagnostischen Zugewinn brachten. Ähnliche Ergebnisse liefern Hong et al. 2012 [3], die bei 145 Patienten mit protektivem Ileostoma nach tiefer anteriorer Rektumresektion klinisch, endoskopisch und mittels Kontrasteinlauf die Anastomose untersuchten. Dabei zeigte sich, dass die Durchleuchtungsuntersuchung bei Patienten mit kolorektaler bzw. koloanaler Anastomose keine zusätzlichen Informationen in der präoperativen Diagnostik im Vergleich zur klinischen Untersuchung und der Proktoskopie lieferte. Die Untersucher erachteten die Monokonstrastdarstellung des aboralen Stomaschenkels als routinemäßig nicht notwendig, zumal der radiologische Befund des Pouchogramms der drei Patienten des Kollektivs, die postoperative Komplikationen entwickelten, in allen Fällen unauffällig war. Da Silva et al. [2] werteten die Durchleuchtungsuntersuchungen von 84 Patienten mit Colonpouch und protektivem Ileostoma vor geplanter Rückverlagerungsoperation aus. Sie fanden eine niedrige Sensitivität in der Prädiktion von postoperativen Komplikationen, diese lag für die Vorhersage einer Anastomoseninsuffizienz bei 0%, für die Prädiktion einer Stenose bei 33% und bei 50% bezüglich der Prädiktion einer Fistelbildung. Die weitere Therapie der Patienten wurde nur in einem Fall beeinflusst. Ähnliches zeigt eine weitere Studie von Khair et al. aus dem Jahr 2007 [5]. Sie werteten retrospektiv die Daten von 81 Patienten mit tiefer anteriorer Rektumresektion und Anlage eines Ileostomas vor geplanter Rückverlagerungsoperation aus. Bei 69 der 81 Patienten wurde präoperativ eine Monokonstrastuntersuchung durchgeführt. Auch ihre Ergebnisse zeigen, dass eine routinemäßig durchgeführte

Darstellung des aboralen Stomaschenkels oder der Anastomose mittels Monokonstrast bei fehlendem klinischem Verdacht auf eine Insuffizienz eine untergeordnete Rolle spielt. Cowan et al. [9] werteten in ihrer Studie die Daten von Patienten mit anteriorer Rektumresektion und Ileostoma mit komplikationslosem postoperativen Verlauf und koloanaler/-rektaler Anastomose aus, die einer klinischen Untersuchung zugänglich waren, wobei nur bei 35 von 59 Patienten eine Durchleuchtungsdarstellung erfolgte. Bei allen Patienten war eine Rückverlagerungsoperation geplant. Sie kamen zu dem Schluss, dass bei komplikationslosem postoperativem Verlauf und einer tiefen Anastomose, die klinisch gut zu untersuchen ist, eine Kontrastdarstellung vor Rückverlagerungsoperation nicht notwendig ist. Kalady et al. [3] zeigten an einem Kollektiv von 211 Patienten, dass die kontrastgestützte Darstellung von tiefen Anastomosen vor Ileostomarückverlagerungsoperation zwar häufig zur Bestätigung bei klinischem Verdacht auf eine Insuffizienz angewendet wurde, die Untersuchung aber keine Anastomoseninsuffizienz detektierte, die nicht bereits klinisch vermutet wurde. Die Untersuchung erbrachte also keinen diagnostischen Zugewinn, der Einfluss auf die Therapieplanung der Patienten hatte. Lawal et al. [10] untersuchten den Nutzen einer routinemäßig durchgeführten Ileostomadarmdarstellung vor Rückverlagerung bei Kindern und Jugendlichen an einem Kollektiv von 26 Patienten. Auch sie fanden keinen diagnostischen Zugewinn im Vergleich zur klinischen Untersuchung bzw. nach Berücksichtigung der individuellen Krankengeschichte und postulierten, dass die Durchleuchtungsuntersuchung des Ileostomas auf Patienten mit vermuteter Insuffizienz beschränkt bleiben sollte, zumal bei Kindern die Strahlenexposition möglichst geringgehalten werden sollte. Lediglich Hrungr et al. [11] zeigten in ihrer 1997 veröffentlichten Studie eine gute Detektionsrate von klinisch bis dahin nicht erkannten Leckagen. Sie werteten retrospektiv 59 Kontrastuntersuchungen bei 40 Patienten nach Proktokolektomie und Anlage eines ileoanalen Pouches und eines Ileostomas aus. Bei 37 Patienten wurde eine postoperative Routinekontrastdarstellung des Stomas durchgeführt, dabei wurden drei klinisch nicht vermutete Anastomoseninsuffizienzen detektiert.

Nach unserer Kenntnis ist die vorliegende Studie der erste Versuch, den unmittelbaren Einfluss der Untersuchungsergebnisse auf die klinische Entscheidungsfindung bezüglich einer geplanten Rückverlagerungsoperation zu evaluieren. Diese Fragestellung wurde an einem großen retrospektiven Studienkollektiv durchgeführt. So wurden nicht nur Patienten mit Kolon- oder Rektumresektionen eingeschlossen, sondern auch Patienten ohne Darmresektionen untersucht, bei denen eine protektive Ileostomie z. B. nach einem Trauma oder zur Protektion einer Bestrahlungsregion notwendig war.

Die Entscheidungsfindung für oder gegen eine Rückverlagerung eines Ileostomas wurde geprüft: Von 225 Patienten, die im weiteren Verlauf eine Rückverlagerungsoperation erhielten, war bei 34 Patienten (15%) die Durchleuchtungsuntersuchung primär ausschlaggebend für die Entscheidung. Bei 80 Patienten (36%) waren mindestens eine weitere Untersuchung wie z. B. die Manometrie oder eine proktologische Untersuchung zur Entscheidungsfindung erforderlich. Bei 92 Patienten (41%) war die Untersuchung irrelevant bzw. wurde eine Rückverlagerungsoperation

durchgeführt, obwohl die Untersuchung Befunde wie eine Anastomoseninsuffizienz, eine Stenose oder eine Inkontinenz für flüssiges Kontrastmittel zeigte. Auch wenn die Monokontrastuntersuchung in nur 15 % der Untersuchungen allein zur Entscheidungsfindung beitrug, so wurde sie doch insgesamt in 50 % der Fälle im Rahmen zur Entscheidungsfindung herangezogen und nur in 41 % nicht berücksichtigt. Retrospektiv ist es nicht möglich zu evaluieren, welcher Stellenwert der Durchleuchtungsuntersuchung zukam, wenn mehrere andere Untersuchungsmodalitäten zusammen entscheidungsgebend waren.

In der Patientengruppe II (Patienten, bei denen keine Rückverlagerungsoperation durchgeführt wurde) war der radiologische Befund zusammen mit mindestens einer weiteren Untersuchung bei sieben Patienten ausschlaggebend (26 %). Bei sieben weiteren Patienten hatte er Befund keinen Einfluss auf die Entscheidungsfindung (26 %). Zusammenfassend lässt sich also vermerken, dass der radiologische Befund der Durchleuchtungsuntersuchung in 35 % wichtig für die Entscheidung gegen eine Stomarückverlagerung war und ihm in nur 26 % keine Bedeutung zukam.

Insbesondere bezüglich einer radiologisch detektierten Inkontinenz spielt das Ergebnis der Durchleuchtungsuntersuchung eine untergeordnete Rolle: Eine radiologisch detektierte Inkontinenz hatte nur in 9 % der Untersuchungen eine therapeutische Konsequenz. Hier scheint mehr der Wunsch des Patienten ausschlaggebend für eine Entscheidungsfindung zu sein, zumal bei guter Compliance der Patienten eine Verbesserung der Kontinenzfunktion beispielsweise durch Beckenbodentraining erzielt werden kann. Stadelmaier et al. [12] zeigten darüber hinaus, dass keine signifikante Korrelation zwischen postoperativer Kontinenz und Kontinenz für flüssiges Kontrastmittel im Rahmen einer Monokontrastuntersuchung vorlag. Sie untersuchten dies an einem Kollektiv nach Ileostomarückverlagerung bei Rektumkarzinom. Auch angesichts dieser Ergebnisse schreiben die Autoren in vorliegender Studie einer radiografisch detektierten Anastomoseninsuffizienz hinsichtlich der Evaluierung der klinischen Wertigkeit der Untersuchung im Rahmen der klinischen Entscheidungsfindung eher einen untergeordneten Wert zu.

Eine große Bedeutung scheint der Durchleuchtungsuntersuchung des abführenden Stomaschenkels vor allem im Falle einer detektierten Anastomoseninsuffizienz zuzukommen. Bei 15 Untersuchungen bestand der Verdacht auf eine Anastomoseninsuffizienz, welche allesamt mittels anschließender Computertomografie eruiert wurden. In Zusammenschau der beiden radiologischen Untersuchungen ergab sich in acht Fällen der Verdacht auf eine Anastomoseninsuffizienz (53 %), bei den übrigen Befunden handelte es sich um postoperative Veränderungen. Aber in allen diesen acht Fällen hatte der Befund eine Konsequenz: Bei 7 Patienten erfolgte keine Rückverlagerungsoperation, bei einem Patienten wurde eine Proktoskopie durchgeführt, welche den Befund nicht bestätigen konnte und die Rückverlagerung wurde durchgeführt.

Die in der Durchleuchtungsuntersuchung detektierten Stenosen zeigten in 45 % der Untersuchungen eine therapeutische Konsequenz, in 55 % keine. Diese Ergebnisse können die Bedeutung der radiologischen Untersuchung weder belegen noch widerlegen. Grundsätzlich ist in Zusammenschau der Ergebnisse die Monokontrastuntersuchung des abführenden Stomaschenkels

durchaus im Rahmen der klinischen Rotinediagnostik eine Bedeutung, möglicherweise häufig angesichts der schnellen und universellen Verfügbarkeit ihr Stellenwert als erste Suchmethode zur Klärung etwaiger Kontraindikationen, welche bei unklaren Befunden weitere Diagnostik und Zusatzuntersuchungen für spezielle Fragestellungen nach sich zieht.

Weiter ist die Strahlenexposition der Patienten und Untersucher im Rahmen einer Monokontrastdarstellung des Ileostomas zu erwähnen. Mit einer effektiven Dosis von durchschnittlich 7,8 mSv in unserem Kollektiv ist diese nur gering niedriger als beispielsweise bei einer Computertomografie von Abdomen und Becken, welche unter Berücksichtigung der DLP-Werte des Bundesamtes für Strahlenschutz [13] und einem Umrechnungsfaktor von ca. 0,015 nach Deak et al. [14] bei ca. 10 mSv ergibt. Hirofuji et al. [15] evaluierten die Dosen von Durchleuchtungsuntersuchungen des unteren GI-Traktes. Sie ermittelten eine effektive Dosis von 10,7 mSv für eine analoge Durchleuchtungsuntersuchung, und ca. 9,4 mSv unter Verwendung eines digitalen Systems. Diese Werte werden in unserer Studie nicht überschritten.

Eine Limitation der Studie stellt ihr retrospektives Design dar. So zeigten sich mehrere Dokumentationsdiskrepanzen der unterschiedlichen elektronischen Patientendokumentation (RIS und PACS) und Dokumentationslücken, deren Ursache retrospektiv nicht zu eruieren waren. Dennoch betrachten wir die Auswertung von 252 konsekutiven Patienten in mehr als 5 Jahren Beobachtungszeitraum als ausreichend repräsentativ, um den Stellenwert dieser radiologischen Durchleuchtungsuntersuchung klinisch adäquat einordnen zu können.

## Schlussfolgerung

Die Auswertung der klinisch therapeutischen Konsequenzen der radiologischen Darstellung des abführenden Darmschenkels im Monokontrast an einem Klinikum der Maximalversorgung lässt erkennen, dass eine alleinige konventionell radiografische Untersuchung des abführenden Ileostomaschenkels in den wenigsten Fällen einen unmittelbaren Einfluss auf die chirurgische Entscheidungsfindung für oder gegen eine Rückverlagerung zu haben scheint, häufig sind Zusatzuntersuchungen erforderlich. Sie scheint aber in der klinischen Routinediagnostik insbesondere durchaus Bedeutung als erste Suchmethode zur Klärung etwaiger Kontraindikationen (insbesondere Anastomoseninsuffizienz) zu haben, welche bei unklaren Befunden weitere Diagnostik für spezielle Fragestellungen nach sich zieht.

### KLINISCHE RELEVANZ DER STUDIE

- Im Rahmen der Routinediagnostik häufig als Suchmethode indiziert.
- Generell geringe therapeutische Konsequenz der Durchleuchtungsuntersuchung.
- Anwendung bei speziellen Fragestellungen, insbesondere Anastomoseninsuffizienz.



## Interessenkonflikt

---

Die Autoren geben an, dass kein Interessenkonflikt besteht.

## Literatur

---

- [1] Dimitriou N, Panteleimonitis S, Dhillon A et al. Is the routine use of a water-soluble contrast enema prior to closure of a loop ileostomy necessary? A review of a single institution experience. *World J Surg Oncol* 2015; 13: 331
- [2] da Silva GM, Wexner SD, Gurland B et al. Is routine pouchogram prior to ileostomy closure in colonic J-pouch really necessary? *Colorectal disease: the official journal of the Association of Coloproctology of Great Britain and Ireland* 2004; 6: 117–120
- [3] Hong SY, Kim do Y, Oh SY et al. Routine barium enema prior to closure of defunctioning ileostomy is not necessary. *Journal of the Korean Surgical Society* 2012; 83: 88–91
- [4] Kalady MF, Mantyh CR, Petrofski J et al. Routine contrast imaging of low pelvic anastomosis prior to closure of defunctioning ileostomy: is it necessary? *Journal of gastrointestinal surgery: official journal of the Society for Surgery of the Alimentary Tract* 2008; 12: 1227–1231
- [5] Khair G, Alhamarneh O, Avery J et al. Routine use of gastrograffin enema prior to the reversal of a loop ileostomy. *Digestive surgery* 2007; 24: 338–341
- [6] Hoffmann JC, Zeitz M. Standard therapy of Crohn disease. Consensus-based recommendations. *Der Internist* 2002; 43: 1379–1385
- [7] Hart D, Wall BF. UK population dose from medical X-ray examinations. *Eur J Radiol* 2004; 50: 285–291
- [8] Thoeni RF, Fell SC, Engelstad B et al. Ileoanal pouches: comparison of CT, scintigraphy, and contrast enemas for diagnosing postsurgical complications. *Am J Roentgenol American journal of roentgenology* 1990; 154: 73–78
- [9] Cowan T, Hill AG. Ileostomy closure without contrast study is safe in selected patients. *ANZ journal of surgery* 2005; 75: 218–219
- [10] Lawal TA, Falcone RA, von Allmen D et al. The utility of routine pouchogram before ileostomy reversal in children and adolescents following ileal pouch anal anastomosis. *Journal of pediatric surgery* 2011; 46: 1222–1225
- [11] Hrungr JM, Levine MS, Rombeau JL et al. Total proctocolectomy and ileoanal pouch: the role of contrast studies for evaluating postoperative leaks. *Abdominal imaging* 1998; 23: 375–379
- [12] Stadelmaier U, Bittorf B, Meyer M et al. Can continence function after rectal resection be prognostically estimated? *Chirurg* 2000; 71: 932–938
- [13] Bundesamt für Strahlenschutz. Diagnostische Referenzwerte für CT-Untersuchungen an Erwachsenen. Juli. 2015
- [14] Deak PD, Smal Y, Kalender WA. Multisection CT protocols: sex- and age-specific conversion factors used to determine effective dose from dose-length product. *Radiology* 2010; 257: 158–166
- [15] Hirofuji Y, Aoyama T, Koyama S et al. Evaluation of patient dose for barium enemas and CT colonography in Japan. *Br J Radiol* 2009; 82: 219–227