Thieme

Moderne Knorpelbildgebung des Sprunggelenks

Modern Cartilage Imaging of the Ankle

Autoren
Marc-André Weber[1], Felix Wünnemann[1], Pia M. Jungmann[2], Benita Kuni[3], Christoph Rehnitz[1]

Institute
1 University Hospital Heidelberg, Diagnostic and Interventional Radiology, Heidelberg, Germany
2 Radiology, Technical University of Munich, Germany
3 Orthopedics and Trauma Surgery, Ortho-Zentrum Karlsruhe, Germany

Key words
ankle, cartilage, MR-imaging, osteochondral lesions, treatment effects, trauma

eingereicht 23.11.2016
akzeptiert 08.04.2017

Bibliografie
DOI https://doi.org/10.1055/s-0043-110861
Online-Publikation: 11.7.2017 | Fortschr Röntgenstr 2017; 189: 945–956 © Georg Thieme Verlag KG, Stuttgart · New York, ISSN 1438-9029

Korrespondenzadresse
Prof. Marc-André Weber
Universitätsklinik Heidelberg, Diagnostische und Interventionelle Radiologie, Im Neuenheimer Feld 110, D-69120 Heidelberg, Germany
Tel.: ++ 49/62 21/56 74 20
Fax: ++ 49/62 21/56 54 20
MarcAndre.Weber@med.uni-heidelberg.de

ZUSAMMENFASSUNG

Hintergrund Osteochondrale Läsionen am Talus sind ein wichtiger Risikofaktor bei der Entstehung einer Arthrose am Sprunggelenk. Zudem können osteochondrale Läsionen eine Erklärung für persistierende Sprunggelenkbeschwerden sein. Eine frühzeitige Erkennung von Knorpelschäden und Begleiterscheinungen ist wichtig, um das optimale Therapieregime zu etablieren und so die Entstehung einer Arthrose zu verzögern oder sogar zur verhindern. Ziel dieser Übersichtsarbeit ist die Erläuterung der modernen Knorpelbildung mit Betonung der MRT und Diskussion von Spezialuntersuchungen wie der CT-Arthrografie sowie der funktionellen MR-Bildgebung.

Methode Pubmed Literaturrecherche zu den Stichworten: osteochondral lesions, cartilage damage, ankle joint, talus, 2D MR imaging, 3D MR imaging, cartilage MR imaging, CT-arthrography, cartilage repair, microfracture, OATS, MACT.

Ergebnisse und Schlussfolgerungen Dezidierte MR-Protokolle zur Abgrenzung des Gelenkknorpels sowie das Erscheinungsbild akuter und chronischer osteochondraler Läsionen werden diskutiert. Neue Entwicklungen der MRT wie die dreidimensionale (3D)-Isotrope Sprunggelenkbildgebung, die ein höheres Signal-Rausch-Verhältnis des Knorpels im Vergleich zu zweidimensionalen Sequenzen aufweist, sowie Spezialuntersuchungen wie die CT-Arthrografie und die funktionelle MR-Bildgebung werden vorgestellt. Verschiedene Klassifikationssysteme und bildgebende Befunde von osteochondralen Läsionen, die eine Entscheidung zur konservativen oder operativen Therapie beeinflussen, werden erläutert. Die MRT ermöglicht postoperativ die nicht invasive Beurteilung der Knorpelregeneratbildung und den Erfolg der Implantation.

Kernaussagen
- Die moderne MRT ermöglicht die hochauflösende Darstellung des artikulären Knorpels des oberen Sprunggelenks und von subchondralen Pathologien.
- Aktuelle Fortschritte der MRT umfassen die 3D-isotrope Sprunggelenkdarstellung, die ein höheres Signal-Rausch-Verhältnis des Knorpels und im Vergleich zu den Standard 2D-Sequenzen weniger Partialvolumeneffekte besitzt.
- Im Fall von osteochondralen Läsionen hilft die MRT, die Stabilität des Dissekats zu beurteilen, wobei die Unterbrechung der Knorpellamelle ein wesentlicher Faktor ist.
- Die CT-Arthrografie kann bei MRT-Kontraindikationen und zur weiterführenden Diagnostik bei unklaren MRT-Befunden eingesetzt werden.

Zitierweise
- Weber MA, Wünnemann F, Jungmann PM et al. Modern Cartilage Imaging of the Ankle. Fortschr Röntgenstr 2017; 189: 945–956

ABSTRACT

Background Talar osteochondral lesions are an important risk factor for the development of talar osteoarthritis. Furthermore, osteochondral lesions might explain persistent ankle pain. Early diagnosis of accompanying chondral defects is important to establish the optimal therapy strategy and thereby delaying or preventing the onset of osteoarthritis. The purpose of this review is to explain modern cartilage imaging with emphasis of MR imaging as well as the discussion of more sophisticated imaging studies like CT-arthrography or functional MR imaging.

This document was downloaded for personal use only. Unauthorized distribution is strictly prohibited.

Methods Pubmed literature search concerning: osteochondral lesions, cartilage damage, ankle joint, talus, 2 D MR imaging, 3 D MR imaging, cartilage MR imaging, CT-arthrography, cartilage repair, microfracture, OATS, MACT.

Results and Conclusion Dedicated MR imaging protocols to delineate talar cartilage and the appearance of acute and chronic osteochondral lesions were discussed. Recent developments of MR imaging, such as isotropic 3 D imaging that has a higher signal-to noise ratio when compared to 2 D imaging, and specialized imaging methods such as CT-arthrography as well as functional MR imaging were introduced. Several classifications schemes and imaging findings of osteochondral lesions that influence the conservative or surgical therapy strategy were discussed. MRI enables after surgery the non-invasive assessment of the repair tissue and the success of implantation.

Einleitung

Warum ist die dezidierte Knorpelbildgebung des Sprunggelenkes wichtig? Auf den Sprunggelenkknorpel wirken beim normalen Gangzyklus Kräfte bis zum fünffachen des Körpergewichtes [1], deren Steigerung das Arthrose Risiko erhöht [2], was die Bedeutung des Knorpels als Pufferzone und die klinische Relevanz von Knorpelschäden unterstreicht. Indikationen für die dezidierte Knorpelbildgebung sind daher unter anderem die Identifizierung von osteochondralen Läsionen und die Beurteilung dieser Läsionen hinsichtlich ihrer Größe, Komposition und Stabilität. Dazu ist eine Verifikation dieser Knorpel-Knochen-Defekte in zwei Ebenen notwendig. Da posttraumatische Knorpelschäden und osteochondrale Läsionen des Talus Ursache persistierender Beschwerden am Sprunggelenk sein und schließlich in einer posttraumatischen Arthrose münden können, ist ihre frühzeitige Erkennung wichtig [3]. Des Weiteren ist neben der reinen Läsionsdetektion die präoperative Einordnung in stabile und instabile osteochondrale Läsionen entscheidend. Die postoperative Verlaufsbeurteilung nach Knorpeltherapie stellt zudem eine wichtige Indikation für eine dezidierte Knorpelbildgebung am Sprunggelenk dar. Die MRT ist zur Planung einer Knorpelersatztherapie bei osteochondralen Läsionen die am häufigsten eingesetzte Bildgebungsmodalität [4]. Denn die MRT eignet sich insbesondere zur Evaluation von tiefen Knorpeldelaminationen und subchondralen Läsionen, die arthroskopisch nicht nachweisbar sind, wenn die oberflächliche Knorpelschicht intakt ist. Zusammen mit der genauen Beurteilung des Knorpelüberzugs und der Detektion etwaiger Delaminationen hat der Zustand des subchondralen Knochens Einfluss auf die operative Therapieentscheidungsfindung bezüglich einer ante- oder retrograden Anbohrung oder (osteo)chondraler Transplantationsverfahren [5, 6]. Bei unklaren MRT-Befunden hinsichtlich des Vorliegens einer Knorpeldelamination erweist sich die CT-Arthrografie häufig als nützliche Ergänzung. Weitere Indikationen für die MRT sind der vermutete posttraumatische Knorpelschaden bei unauffälligem Röntgenbild oder CT oder die Beurteilung des Knorpels bei Nachweis eines Osteophyten hinsichtlich der Frage, ob eine arthroskopische Osteophytenabtragung oder eine Arthrodese sinnvoll sind [7]. Auf der anderen Seite ist die Darstellung des sehr dünnen Sprunggelenkknorpels mit im Schnitt 1,1 mm (0,4 – 2,1 mm) eine Herausforderung für die Bildgebung [8]. Selbst mit optimierten 2D-Sequenzprotokollen ist die Identifizierung von nicht die gesamte Knorpelschicht betreffenden Defekten sowie von Fissuren eine weitere Herausforderung. Glücklicherweise werden aber Defekte, die nicht die gesamte Knorpelschicht betreffen, zumeist konservativ behandelt.

Bildgebungsmodalitäten

Konventionelle Röntgendiagnostik

Die konventionelle Röntgendiagnostik in 2 Ebenen ist der erste Schritt und die bildgebende Minimaldiagnostik einer frischen Verletzung des oberen Sprunggelenks zur Diagnostik einer akuten osteochondralen Verletzung [9]. Ein Gefühl des „Klickens“ und eine Blockierung im oberen Sprunggelenk sind Hinweise auf ein disloziertes Fragment. Röntgenologisch kann zum einen ggf. die subchondrale Fraktur bereits sichtbar sein, zum anderen kann ein abgelöstes Fragment aufgespürt werden (▶ **Abb. 1a, b**). Die Unterscheidung zwischen akuten und chronischen osteochondralen Läsionen ist röntgenologisch schwierig und gelingt häufig nur in Zusammenschau mit dem Unfallmechanismus und Unfallzeitpunkt. Für die weiterführende Diagnostik ist jedoch eine MRT unerlässlich [9, 10].

Magnetresonanztomografie und Sequenzprotokoll

Die moderne MRT vermag es, den Knorpel des oberen Sprunggelenks hochaufgelöst darzustellen. Bei 3 Tesla können selbst Routine-(2D)-Sequenzen mit einer In-plane-Auflösung von weniger als 0,5 mm akquiriert werden. Jüngst verfügbare dreidimensionale (3D-)Sequenzen versprechen zudem eine weitere Verbesserung der Auflösung. Auf der anderen Seite ist es auch mit modernen Sequenztechniken häufig nicht möglich, die tibiale und talare Knorpeloberfläche durch eine dazwischenliegende Flüssigkeitslamelle voneinander zu unterscheiden (▶ **Abb. 1c**). Hier kann die Distension des oberen Sprunggelenks mittels Traktionstechnik zu einer Steigerung der Differenzierbarkeit führen. Aufgrund der geringen Dicken des Knorpelüberzugs sind Partialvolumeneffekte, insbesondere im Randbereich, möglich. Die Sensitivität für die Knorpelläsionsdarstellung variiert gemäß Studien von 50 % bei 1,5 Tesla und 75 % bei 3 Tesla Feldstärke [10], jedoch ist mit der technischen Weiterentwicklung eine weitere Verbesserung der diagnostischen Aussagekraft zu erwarten. Im klinischen Setting wird in den meisten Institutionen ein Routine Sprunggelenkprotokoll angewendet, das hochauflösende Sequenzen enthält, die zur Beurteilung des Gelenkknorpels geeignet sind. Zur Untersuchung des Sprunggelenkes wird in domo der Patient in Rückenlage mit dem Sprunggelenk in neutraler Position gelagert,

This document was downloaded for personal use only. Unauthorized distribution is strictly prohibited.

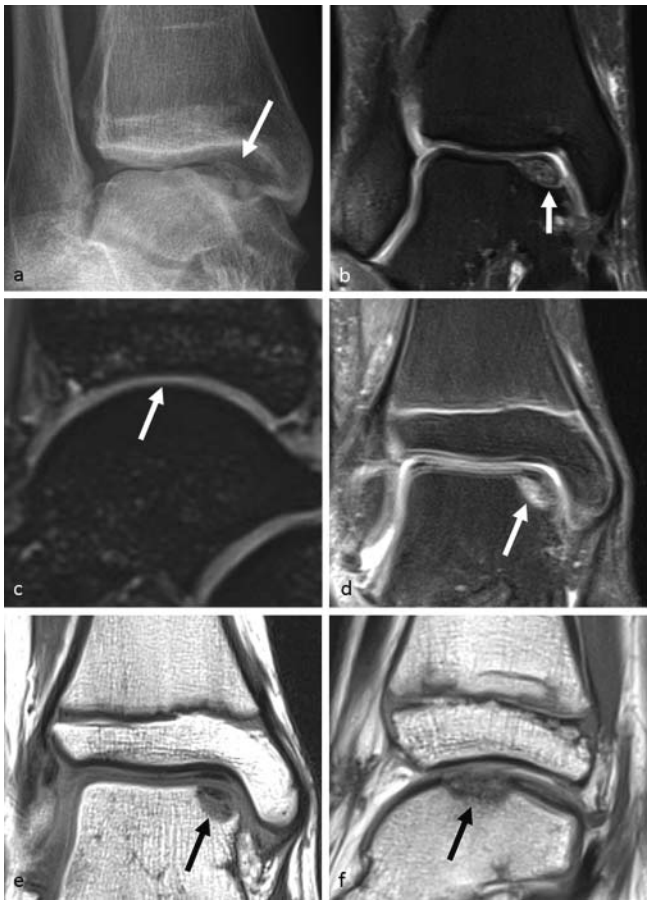

▶ **Abb. 1 a, b** 25-jährige Tanzsportlerin mit chronischer Schmerzanamnese über dem rechten Innenknöchel. Im a.-p. Röntgenbild **a** zeigt sich durch Transparenterhöhung und Strukturirregularitäten eine osteochondrale Läsion an der medialen Talusschulter (Pfeil). Die koronare Protonendichte (PD) gewichtete fettsupprimierte Sequenz **b** demonstriert Flüssigkeit zwischen Fragment und angrenzendem Knochen (Pfeil), jedoch keine Dislokation des Fragments (Stadium III nach Nelson und Dipaola). **c** Die sagittale 3D T2*-gewichtete MEDIC-Sequenz bei 3 Tesla ohne Traktionstechnik zeigt den dünnen Knorpelüberzug des Talusdoms (Pfeil) und die fehlende Separation der gegenüberliegenden Knorpelschichten im oberen Sprunggelenk bei einem 16-jährigen Jugendlichen im Z. n. Distorsion des Sprunggelenks mit Zerrung des Innenbandes. **d–f** 2D-Sequenzempfehlung von 2006 der Deutschen Röntgengesellschaft [13] für eine osteochondrale Läsion (Pfeil) des oberen Sprunggelenks, **d** koronare PD-gewichtete fettsupprimierte Sequenz, **e** koronare T1-Wichtung, **f** sagittale PD-Wichtung; zudem wird eine axiale T2-Wichtung empfohlen (nicht gezeigt).

d. h. mit einem rechten Winkel zwischen Fuß- und Unterschenkel. Andere Positionen wie z. B. die Bauchlage mit maximaler Plantarflexion des Fußes [11] und die Rückenlage mit 20 Grad-Plantarflexion des Fußes [12] sind ebenso möglich und wurden von anderen Autoren vorgeschlagen. Die Lagerung in Bauchlage mit maximaler Plantarflexion des Fußes bietet die Vorteile der guten Fixierungsmöglichkeit und damit der geringen Bewegungsartefakte und den fehlenden Magic-Angel-Artefakten in den Sehnen in ihrem Verlauf um das Sprunggelenk [11]. Entscheidend ist unseres Erachtens aber die komfortable Positionierung der Patienten und eine hochauflösende Bildgebung idealerweise mit dezidierten Mehrkanalspulen. Wir untersuchen in domo mit einer 4-Kanal-Flexspule (366 × 174 mm), für die das folgende Protokoll an einem klinischen 3-Tesla-System entwickelt wurde (▶ **Tab. 1**). Die Hersteller bieten auch dezidierte Sprunggelenkspulen an. Wichtig sind ein kleines Bildfeld von 12 – 16 cm und Schichtdicken von max. 3 mm in drei Raumrichtungen [13], wobei insbesondere Protonendichte (PD) oder intermediär gewichtete, fettsupprimierte Sequenzen in sowohl sagittaler, axialer als auch koronarer Schichtebene verwendet werden. Diese Sequenzen werden um eine koronare T1-gewichtete Sequenz und eine sagittal geplante 3D Sequenz mit isotroper Voxelgröße im Submillimeterbereich ergänzt (▶ **Abb. 1**). Eine routinemäßige intravenöse Kontrastmittelgabe empfehlen wir bei der Fragestellung posttraumatischer Knorpelschaden nicht. Bei der Planung der koronaren Schichten dient die Sprunggelenkgabel als Referenz, die sagittale Planung erfolgt senkrecht zur koronaren und die axialen Schichten werden transversal durch das Sprunggelenk geplant.

Moderne dreidimensionale Sequenzen versprechen einen weiteren Zugewinn an Ortsauflösung und sekundären Rekonstruktionsmöglichkeiten in beliebigen Raumrichtungen. Zur Knorpeldarstellung eignen sich zum Beispiel die T2- oder PD-gewichtete, fettsupprimierte SPACE-Sequenz (Sampling Perfection with Application optimized Contrasts using different flip angle Evolution) oder die T2*-gewichtete MEDIC-Sequenz (Multi-Echo Data Image Combination). Die 3D-Techniken haben den Vorteil isotroper Voxel ohne eine Lücke zwischen den einzelnen Schichten (▶ **Abb. 2**). Sie reduzieren dadurch Partialvolumeneffekte (vor allem bedingt durch die gebogene Knorpeloberfläche des Talus) und haben gemäß aktueller Studienlage ein höheres Kontrast-zu-Rausch- [14] bzw. Signal-zu-Rausch-Verhältnis [15] im Knorpel im Vergleich zur Flüssigkeit. In einer dieser Studien konnte des Weiteren eine höhere diagnostische Konfidenz von zwei Untersuchern und mehr Knorpeldefekte im Vergleich zu zweidimensionalen Sequenzen festgestellt werden [14]. Auf der anderen Seite fand sich in einer aktuellen, arthroskopisch kontrollierten Studie [16] kein signifikanter Unterschied in der Detektion von talaren Knorpelläsionen. Ob sich also der theoretische Vorteil der höheren Auflösung der 3D-Sequenzen in einem tatsächlichen diagnostischen Zugewinn widerspiegelt ist noch nicht abschließend geklärt. Für die Praxis können diese Sequenzen als Ergänzung, insbesondere in schwierigen oder unklaren Fällen empfohlen werden.

Eine weitere technische Möglichkeit, die die Separation der Knorpelschichten und damit auch die Läsionsdetektion verbessern kann, ist die axiale Traktion. Durch die Verwendung axialer Zugkräfte (z. B. von 6 kg) konnte bei asymptomatischen Sprunggelenken eine Erweiterung des Gelenkspaltes ohne intraartikuläre Kontrastmittelapplikation und eine verbesserte Visualisierung der Knorpeloberfläche erreicht werden [17]. Dabei zeigten sich keine vermehrten Bewegungsartefakte und kein Proband brach die Untersuchung ab. In der Studie zur axialen Traktion wurde die T1-gewichtete Sequenz mit einem „driven equilibrium pulse“ (DRIVE) am besten bewertet [17]. Bei der T1-gewichteten DRIVE-Sequenz erhält man eine signalreiche Gelenkflüssigkeit mit guter Abgrenzung der Knorpeloberfläche bei ansonsten normalen T1-Kontrast [18] wie die Beispiele zeigen (▶ **Abb. 3**).

This document was downloaded for personal use only. Unauthorized distribution is strictly prohibited.

▶ **Tab. 1** In domo verwendetes 3-Tesla MRT-Protokoll für Knorpel- und Trauma-Fragestellungen am Sprunggelenk.

Nr.	Sequenz	TR (ms)	TE (ms)	Voxel (mm^3)	TA (min)
1	Localizer (gradient echo)	13	4,92	0,6 × 0,6 × 6,0	0:37
2	3D Scout Sprunggelenk	3,4	1,26	1,7 × 1,7 × 1,7	0:27
3	koronar PDw TSE fatsat (pat 2)	3230	26	0,4 × 0,4 × 2,5	2:43
4	sagittal PDw TSE fatsat (pat 2)	3110	25	0,4 × 0,4 × 2,5	3:17
5	axial PDw TSE fatsat (pat 2)	2880	23	0,4 × 0,4 × 2,5	4:03
6	koronar T1w	750	14	0,4 × 0,4 × 2,5	3:38
7	sagittal T2*w 3D MEDIC (pat 2)	41	22	0,6 × 0,6 × 0,6	5:37
	Optional				
8	axial T2w TSE (pat 2)	3260	95	0,5 × 0,5 × 3,0	4:19
9	sagittal STIR (pat 2)	5870	44	0,6 × 0,5 × 2,5	4:02
10	sagittal T2w TSE (pat 2)	2660	95	0,6 × 0,4 × 2,5	2:44

TSE = Turbospinecho, 3D = dreidimensional, PD = Protonendichte, w = gewichtet, fatsat = mit Fettsuppression, STIR = short tau inversion recovery, MEDIC = Multi-Echo Data Image Combination, pat 2 = parallele Akquisitionstechnik mit einem Beschleunigungsfaktor von 2.

Weiterführende Techniken: MR- und CT-Arthrografie

In der Regel ist die konventionelle Röntgendiagnostik in der orthopädischen Praxis nach der klinischen Untersuchung die primäre Bildgebungsmodalität bei Sprunggelenksbeschwerden [19]. Bei unklaren Beschwerden am oberen Sprunggelenk, wie beispielsweise persistierenden posttraumatischen Beschwerden ohne Frakturnachweis, wird danach zumeist eine native MR-Bildgebung, insbesondere hinsichtlich des Vorliegens einer osteochondralen Läsion (OCL) oder einer Bandverletzung, durchgeführt. Die CT-Arthrografie ist eine sehr gute Methodik zur Detektion von Knorpeldefekten am oberen Sprunggelenk (▶ **Abb. 4**) [20]. Sie kann sowohl bei MRT-Kontraindikationen als auch zur weiterführenden Diagnostik bei unklaren MRT-Befunden zur Beurteilung der Integrität des Gelenkknorpels oder zur weiteren Abklärung detektierter chondraler oder osteochondraler Läsionen eingesetzt werden, bei Letzteren insbesondere wenn der Befund Einfluss auf die Therapieentscheidung hat [20]. Im Vergleich zur 1,5- und 1-Tesla MR-Arthrografie ergab die CT-Arthrografie sogar eine höhere Übereinstimmung von 3 Auswertern und lieferte in dieser mittlerweile 13 Jahre alten Studie eine höhere Reliabilität für Knorpelläsionen [7]. Ein prospektiver Vergleich CT-Arthrografie versus 3-Tesla-MRT fehlt bis dato. Nachteile der CT-Arthrografie sind die Strahlenexposition und die im Vergleich zur nativen MRT (ggf. mit Traktion) höheren Invasivität. Die routinemäßige Anwendung der direkten MR-Arthrografie [21] hat sich in Deutschland in den meisten Zentren für die Abklärung von Knorpelfragestellungen am Sprunggelenk nicht durchgesetzt. Beide Techniken können eine native MRT, insbesondere in Grenzfällen z. B. bei der Stabilitätsbeurteilung von osteochondralen Läsionen ergänzen. Gerade bei der Frage nach der Integrität des Knorpelüberzugs und der Stabilität einer bekannten OCL kann die MR- oder CT-Arthrografie dadurch wichtige Zusatzinformationen liefern, dass ein Kontrastmitteleintritt in den Knorpel und um das Fragment (partiell oder vollständig bei Ablösung) die Instabilität der OCL beweist [22]. Zudem kann der möglicherweise fissurale Kontakt eines intraossären Ganglions nach intraartikulär bewiesen werden [20]. Diese Spezialuntersuchungen eignen sich insbesondere dann, wenn von dem Befund wichtige Therapieentscheidungen und Prognoseabschätzungen abhängen, wie es in unserem Kollektiv beispielsweise bei Hochleistungssportlern der Fall ist.

Die intraartikuläre Kontrastmittelinjektion für die CT- und MR-Arthrografie erfolgt unter Fluoroskopiekontrolle und sterilen Kautelen mittels anteriorem oder medialem Zugang und unter Vermeidung der A. dorsalis pedis mittels 20 – 22 Gauge Nadel [7, 23]. Für die Arthrografie wird zunächst eine Testinfusion von Lokalanästhetikum (z. B. Lidocain 2 %) sowie iodhaltigen Kontrastmittels zur Bestätigung der intraartikulären Nadellage durchgeführt. Im Anschluss wird 6 – 8 ml iodhaltiges Kontrastmittel (200 mg/ml) für die CT-Arthrografie bzw. 6 – 8 ml gadoliniumhaltiges Kontrastmittel (2 mmol/l) für die MR-Arthrografie injiziert. Eine zeitnahe Durchführung der Schnittbildgebung ist wichtig, um die Resorption des Kontrastmittels sowie die Diffusion des Kontrastmittels in den Gelenkknorpel und damit vorgetäuschte Defekte zu vermeiden [24]. Die CT-Akquisition erfolgt zumeist mit einer Röhrenspannung von 120 kVp und einem Strom-Zeit-Produkt von 100 mAs. Rekonstruktionen erfolgen in allen drei Ebenen mittels U70v-Kernel und einer Schichtdicke von 2 mm im Knochenfenster. Teilweise können bei dieser Schichtdicke jedoch fissurale Defekte übersehen werden, welche bei 1 mm Rekonstruktionen erkannt werden können.

Fokale Knorpelschäden des Sprunggelenks

Akute Knorpelschädigungen am Sprunggelenk betreffen zumeist die Gelenkoberfläche des Talus und verlaufen parallel zur Knorpeloberfläche. Sie sind auf den Knorpel und/oder den unmittelbaren subchondralen Knochen begrenzt. Subchondrale trabekuläre Mikrofrakturen („bone bruise“), osteochondrale Frakturen und

This document was downloaded for personal use only. Unauthorized distribution is strictly prohibited.

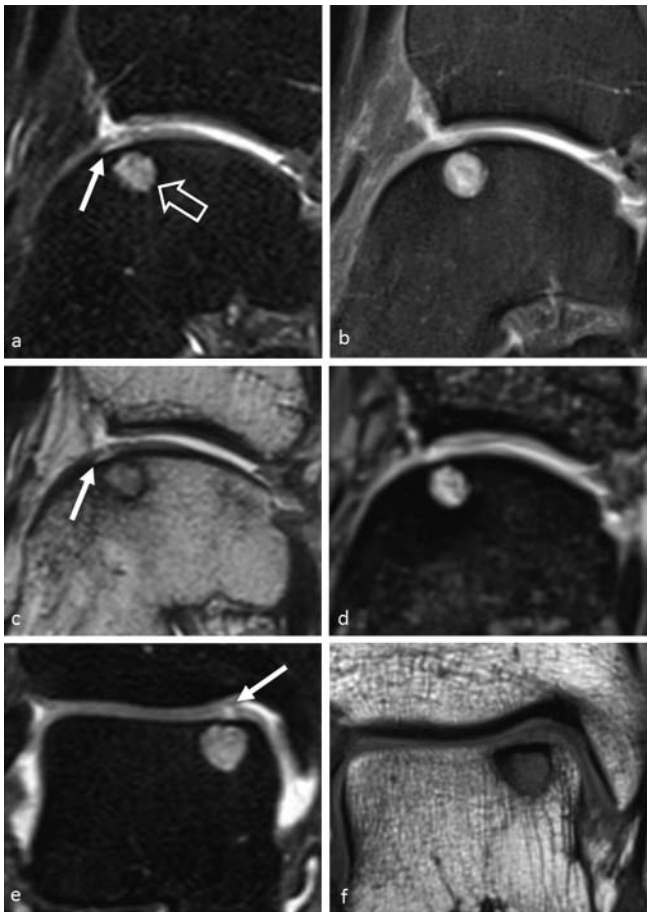

▶ **Abb. 2** 52-jähriger Mann mit osteochondraler Läsion der medialen Talusschulter. **a** Sagittale Protonendichte (PD) gewichtete fettsupprimierte 3D-SPACE-Sequenz, **b** sagittale PD-gewichtete fettsupprimierte 2D-Sequenz, **c** sagittale PD-gewichtete 3D-SPACE-Sequenz, **d** sagittale 3D-T2*-gewichtete MEDIC-Sequenz, **e** koronare PD-gewichtete fettsupprimierte 3D-SPACE-Sequenz, **f** koronare T1-Wichtung. Mit den 3D hochauflösenden SPACE-Sequenzen bei 3 Tesla erkennt man im Gegensatz zu den 2D-Sequenzen die Knorpeldelamination als dünne signalreiche Linie entlang der Knorpel-Knochen-Grenze (Pfeil) bei diesem Knorpelschaden über der subchondralen Zyste (offener Pfeil).

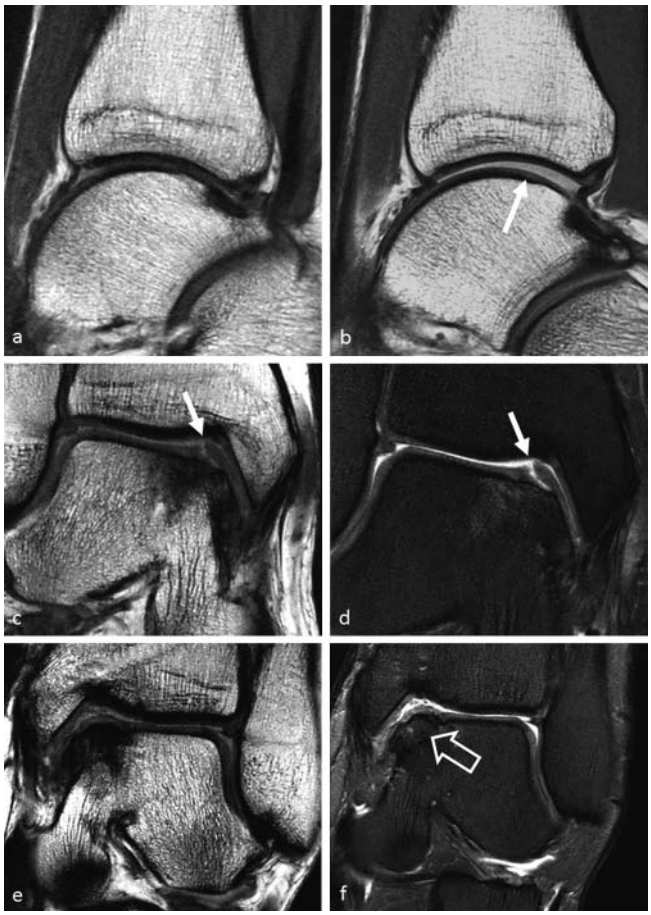

▶ **Abb. 3** Sagittale T1-gewichtete 3-Tesla-DRIVE-Sequenz des oberen Sprunggelenks ohne Traktion **a** und mit 6 kg axialer Traktion **b** eines gesunden Probanden. Die Traktion erhöht die Gelenkspaltweite (Pfeil) und die Visualisierung der opponierenden Knorpeloberflächen **b**. Fokaler Knorpelschaden und Delamination (Pfeil) an der medialen Talusschulter in der 3-Tesla-MRT mit axialer Traktion (6 kg) bei einer 33-jährigen Frau, **c** koronare T1-gewichtete DRIVE-Sequenz, **d** koronare Protonendichte (PD) gewichtete fettsupprimierte BLADE-Sequenz und gleiche Patientin nach Therapie mit Knorpel-Knochen-Zylindern (OATS, osteochondrales autologes Transplantationssystem). **e** koronare T1-gewichtete DRIVE- und **f** koronare PD-gewichtete fettsupprimierte BLADE-Sequenz. Der Knorpel-Knochen-Zylinder (offener Pfeil) ist gut eingeheilt und der Knorpelüberzug mit Unregelmäßigkeiten seiner Oberfläche erhalten.

auf den Gelenkknorpel beschränkte Frakturen sind nach heutiger Lehrmeinung unterschiedliche Manifestationsformen von Impaktationsverletzungen der Gelenkoberfläche [9, 25]. Entscheidend bei der Beschreibung der Knorpelläsion sind die Lokalisation und Größe, die Tiefe und Begrenzung, begleitende Knochenmarködeme, die wenn vorhanden oft mit Schmerzen assoziiert sind, sowie etwaige subchondrale Zysten. Für die Therapieplanung ist das Ausmessen des knöchernen Fragments sowie der subchondralen Zysten wichtig, da die Größe Einfluss auf die Therapieentscheidung hat [26]. Große Zysten oder Defekte können beispielsweise mit Knochenmaterial aufgefüllt werden. Des Weiteren ist es wichtig zu berichten, ob eine Knorpelläsion im anterioren 2/3 des Gelenkes lokalisiert ist, da zur arthroskopisch geführten Therapie dann ein anteriorer Zugang notwendig ist. Liegt dagegen die Läsion im posterioren Drittel des Gelenks ist ein posteriorer Zugang zur arthroskopischen Behandlung der Läsion notwendig [25]. Abrupte Signaländerungen des Gelenkknorpels können auf einen morphologischen Knorpeldefekt hindeuten, der unter der aktuellen MR-morphologischen Nachweisgrenze liegt. MR-morphologisch detektierte subchondrale Signalveränderungen können auf Knorpelläsionen hindeuten, auch wenn die Knorpeldefekte selbst MR-morphologisch nicht abgrenzbar sind (▶ **Abb. 4**). Auch gering ausgeprägte Knochenmarködeme in der MR-Bildgebung sind manchmal der einzige Hinweis auf subtile Knorpelschäden im Sprunggelenk [25].

Osteochondrale Läsionen und ihre Klassifikation

Osteochondrale Läsionen des Sprunggelenks sind die häufigste Ursache für Knorpelschäden, sie haben eine singuläre Altersver-

This document was downloaded for personal use only. Unauthorized distribution is strictly prohibited.

▶ **Abb. 4** 38-jährige Frau mit kleinem, tiefem, fokalem Knorpelschaden (Pfeil) an der medialen Talusschulter. Sagittale **a** und koronare **b** Protonendichte (PD) gewichtete fettsupprimierte 2D-Sequenz mit 3 mm Schichtdicke und sagittale **c** und koronare **d** Rekonstruktionen der CT-Arthrografie (120 kV, 60 mAs, 2 mm Schichtdicke). Bei subchondralem Knochenmarködem (offener Pfeil) sollte die Knorpeloberfläche immer nach subtilen Knorpelschäden abgesucht werden.

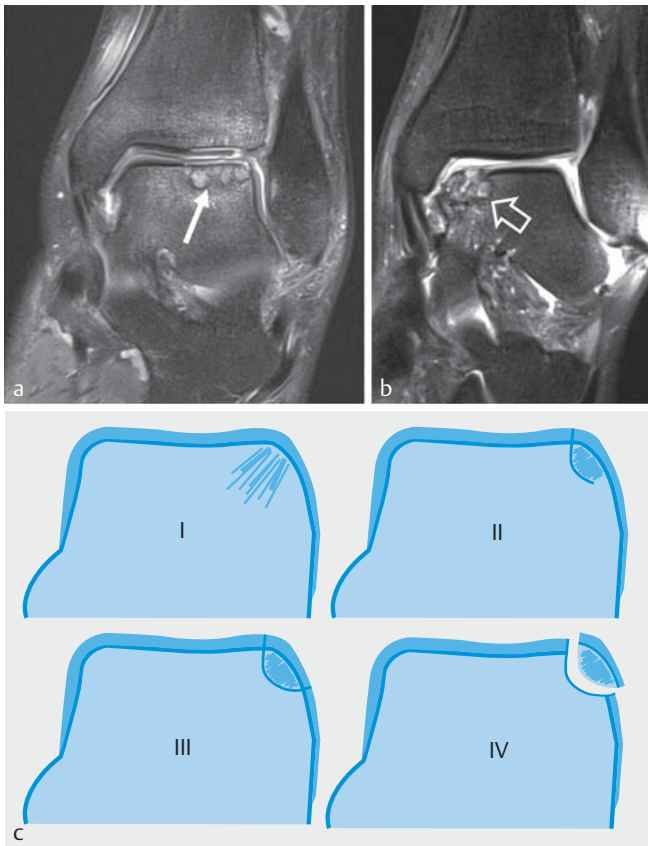

▶ **Abb. 5** Osteochondrale Läsionen haben an der Talusrolle zwei Prädilektionsorte: anteriorsuperior lateral **a** und medial posteriorsuperior **b** (koronare Protonendichte- gewichtete fettsupprimierte Sequenz). Die lateralen osteochondralen Läsionen an der Talusrolle sind zumeist flacher ausgeprägt (Pfeil), während die medialen osteochondralen Läsionen zumeist kraterförmig konfiguriert sind (offener Pfeil). **c** Klassifikation von osteochondralen Läsionen nach Berndt & Harty 1959 [35], modifiziert nach Griffith et al. 2012 [40].

teilung zwischen 15 und 35 Jahren und 63 % der Patienten sind männlich [27]. Die osteochondralen Läsionen treten überwiegend im Talus auf mit einem Verhältnis von Tibiaplateau zu Talusdom von 1 zu 20. Die meisten osteochondralen Läsionen haben eine traumatische Ursache (94 % der lateralen Läsionen und 62 % der medialen OCL) [25, 28, 29]. Die Symptome einer OCL sind unspezifischer Sprunggelenksschmerz und Schwellung [25, 29], häufig verbunden mit einer Einschränkung der Dorsalextension. Nach einer akuten Sprunggelenkdistorsion wird die Inzidenz einer OCL auf knapp 7 % geschätzt [25, 30]. Die Inzidenz ist aber bei persistieren Schmerzen nach Sprunggelenkdistorsion deutlich höher, denn bei 38 % der Patienten mit über 7 Monate nach einem Sprunggelenkstrauma persistierten Schmerzen konnten osteochondrale Läsionen nachgewiesen werden [31]. Nicht selten wird eine osteochondrale Läsion aber als Zufallsbefund in der MRT ohne Begleitsymptomatik beschrieben und kann dann im Weiteren oft asymptomatisch sein [32]. Zunehmende Läsionsgröße und ein erhöhter Body-Mass-Index sind als prognostisch ungünstig einzustufen, wohingegen es zur Altersabhängigkeit des Therapieerfolgs bei OCL unterschiedliche Studienergebnisse gibt [32 – 34]. Die osteochondralen Läsionen unterscheiden sich bezüglich ihrer Lokalisation am Talus in die anterior-superior-lateral gelegene OCL, die zumeist flach konfiguriert und häufig durch Scherverletzungen verursacht ist, und die posterior-superior-mediale OCL, die zumeist tiefer- und kraterförmig konfiguriert und häufiger durch repetitive Traumata wie Impaktationsverletzungen bedingt ist [25] (▶ **Abb. 5a, b**).

Es gibt viele Klassifikationen der osteochondralen Läsionen. Die erste Klassifikation wurde 1959 basierend auf Projektionsradiografie und Histologie amputierter Gliedmaßen von Berndt & Harty eingeführt [35] (▶ **Abb. 5c**). Es zeigte sich allerdings, dass die von Berndt & Harty vorgeschlagenen 4 Stadien nicht akkurat in der Vorhersage des klinischen Ergebnisses waren [25]. Von der International Cartilage Repair Society (ICRS) wurde ein auf arthroskopischen Befunden fußendes Graduierungssystem mit ebenfalls 4 Stadien vorgestellt [36]. Bis zum Jahre 2012 sind 10 verschiedene Schemata, unter anderem die häufig verwendeten Klassifikationen nach Anderson [37] und nach Nelson & Dipaola [38, 39] (▶ **Tab. 2**), beschrieben worden [40]. Wichtige Elemente dieser Klassifikationsschemata sind das Vorliegen eines Knochenmarködems, die Integrität der Knorpeloberfläche und die (noch vorhandene) Fixierung bzw. die Ablösung des osteochondralen Fragments. Griffith et al. [40] schlugen 2012 ein MRT-basiertes Klassifikationsschema vor, das in (▶ **Abb. 6**) dargestellt ist. Diese Klassifikation wurde neben Standard 1,5-Tesla- und 3-Tesla-Bildgebung mittels hochauflösender Oberflächenspule und Sequen-

This document was downloaded for personal use only. Unauthorized distribution is strictly prohibited.

▶ **Tab. 2** Klassifikation osteochondraler Läsionen nach Nelson & Dipaola, modifiziert nach [22].

Stadium	MRT-Befund
1	Knorpelschwellung und subchondrale Signalveränderungen
2	Knorpel evtl. frakturiert, subchondrale Fragmentdemarkierung durch signalarme Linie
3	Knorpel frakturiert, Flüssigkeit zwischen Fragment und angrenzendem Knochen
4	freier Gelenkkörper

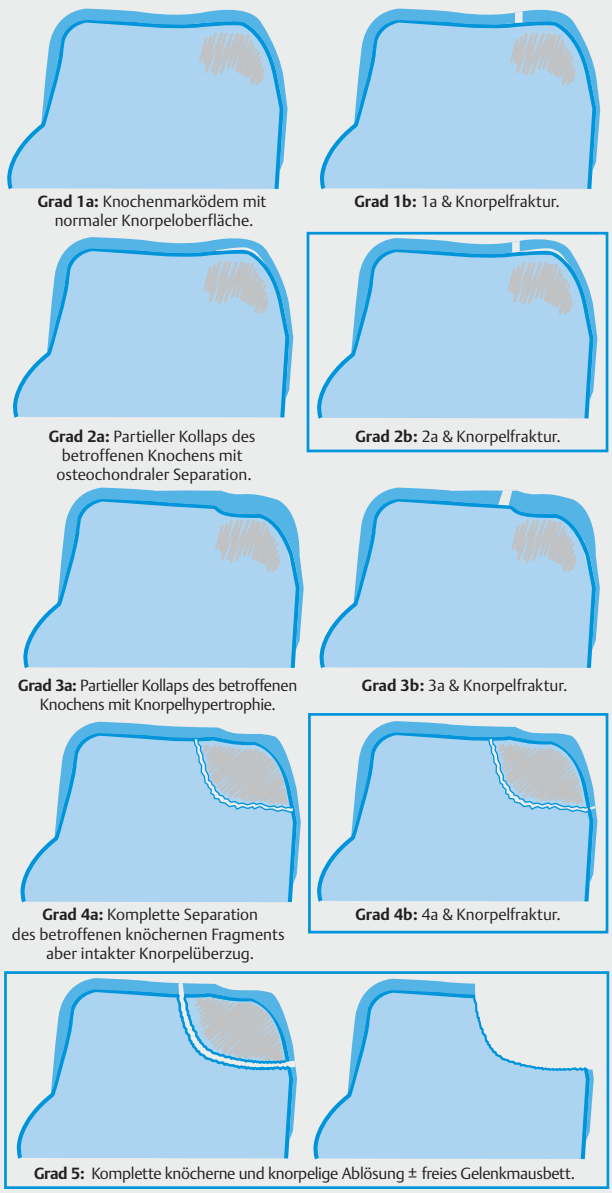

▶ **Abb. 6** Klassifikation von osteochondralen Läsionen nach Griffith et al. 2012 [40]. Instabile Läsionen verschiedener Schweregrade sind mit einer Box gekennzeichnet.

▶ **Abb. 7** MRT-Bildbeispiele (**a–e**, koronare protonendichtegewichtete fettsupprimierte 2D-Sequenzen) von osteochondralen Läsionen, klassifiziert nach Griffith et al. 2012 [40]. **a** Grad 1a: Subchondrales Knochenmarködem, normale Knorpeloberfläche. **b** Grad 2a: Partieller Kollaps des betroffenen subchondralen Knochens, osteochondrale Separation. **c** Grad 3a: Partieller Kollaps des betroffenen Knochens, Knorpelhypertrophie. **d** Grad 4a: Komplette Separation des betroffenen knöchernen Fragments aber intakter Knorpelüberzug. **e** Grad 5: Ablösung, freies Gelenkmausbett.

zen bei 1,5 Tesla mit einer Auflösung von 0,3 – 0,4 mm innerhalb der Schicht entwickelt [40]. Sie kann aber auf das Standard 3-Tesla-MRT-Protokoll angewendet werden (▶ **Abb. 7**). Unabhängig vom verwendeten Klassifikationsschema ist die entscheidende Frage für die Therapie, wie das klinische Beschwerdebild ist und ob eine osteochondrale Läsion stabil oder instabil ist. Neben anderen Kriterien ist das Vorhandensein eines Knorpeldefektes dabei ein wichtiges Instabilitätskriterium [32]. Daher haben Bohndorf et al. 2001 ein zweistufiges Schema zur Entscheidungshilfe zwischen konservativer und operativer Therapie vorgeschlagen [9]. Im Stadium 1 ist der Knorpelüberzug intakt und es liegt eine Kontrastmittelanreicherung der Läsion im subchondralen Knochen vor. Dieses Stadium der OCL eignet sich für eine konservative Behandlung. Im Stadium 2 der OCL hingegen wird eine chirurgische Behandlung in Erwägung gezogen; es liegen Knorpeldefekte oder große zystische Läsionen von mehr als 5 mm im Durchmesser vor und das Fragment zeigt keine oder wenig Kontrastmittelaufnahme. Fakultativ können Flüssigkeit um das nicht dislozierte Fragment, eine partielle Fragment Separation oder ein freier Gelenkkörper vorliegen [9].

Generelle Zeichen der Fragmentinstabilität in der nativen MRT sind eine signalreiche Linie um die OCL und eine artikuläre Fraktur des Knorpelüberzugs mit einer T2w-signalreichen Linie, die in die Läsion einstrahlt [25, 29] (▶ **Abb. 8**). Weitere Zeichen der instabilen OCL sind fokale Knorpeldefekte oder Defekte in der subchondralen knöchernen Abschlussplatte, das Vorhandensein subchondraler Zysten oder aber eine leere knöcherne Defektzone, die mit

This document was downloaded for personal use only. Unauthorized distribution is strictly prohibited.

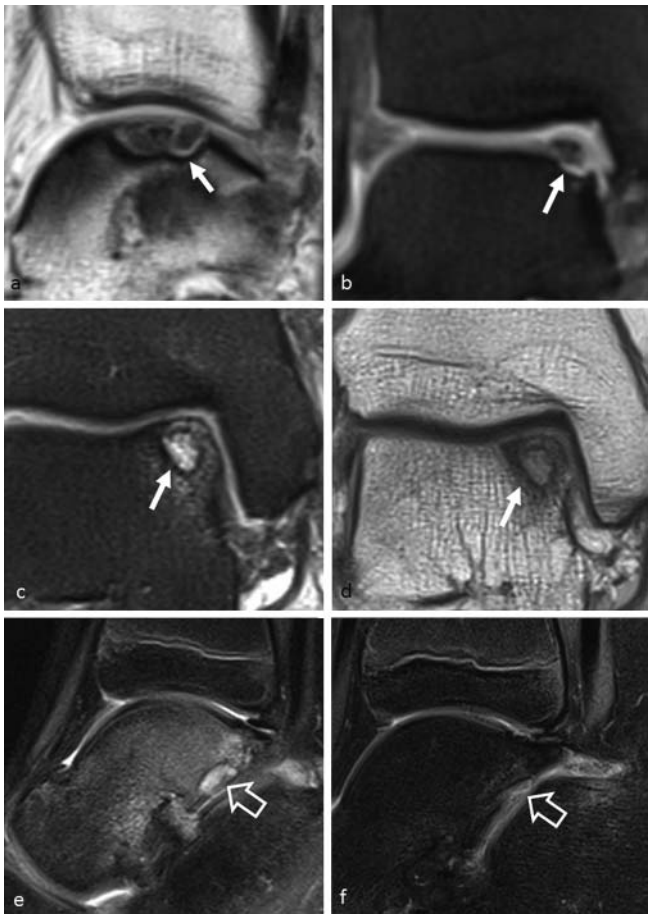

▶ **Abb. 8** Osteochondrale Läsionen des Talus mit Zeichen der Fragmentinstabilität. **a, b** 41-jährige Frau mit Zufallsbefund einer osteochondralen Läsion, anamnestisch Calcaneusfraktur in Kindheit. Signalreiche Linie (Pfeil) um das osteochondrale Fragment und mediale Unterbrechung des Knorpelüberzugs als Zeichen der Fragmentinstabilität; **a** sagittale Protonendichte (PD)-Wichtung, **b** koronare fettsupprimierte PD-Wichtung. **c**, **d** 64-jährige Frau mit seit 5 Jahren bestehenden, belastungsabhängigen Schmerzen, die, sobald sie auftraten, etwa 5 Tage andauerten. Ein Trauma sei nicht erinnerlich gewesen; **c** koronare fettsupprimierte PD- und **d** koronare PD-Wichtung. Die Pfeile deuten auf die ausgeprägte subchondrale Zyste als Zeichen der Fragmentinstabilität. **e**, **f** Illustration des Abheilens einer subtalaren osteochondralen Läsion mit Zystenbildung (offener Pfeil in **e** bei einem 10-jährigen Jungen, der nach 2 Jahren **f** völlig schmerzfrei ist; **e**, **f** sagittale fettsupprimierte PD-Wichtung. Vollständige Rückbildung der Zyste und des Knochenmarködems und konstant leichter Irregularität des Knorpelüberzuges (offener Pfeil in **f**). Zysten in Verbindung mit osteochondralen Läsionen sind bei Jugendlichen anders als bei Erwachsenen kein Instabilitätszeichen.

Flüssigkeit gefüllt ist [25, 29]. Die mechanische Stabilitätsbeurteilung allein aufgrund des MRT-Befundes wird aber auch kritisch diskutiert [41] und in einer Studie am Knie konnte keine Relation zwischen Größe und Lokalisation einer OCL mit ihrer Stabilität nachgewiesen werden [42]. Die zuvor genannten Zeichen der Instabilität einer OCL gelten für Erwachsene und Adoleszente mit geschlossen Epiphysenfugen [25, 43]. Bei Jugendlichen mit offenen Epiphysenfugen und Kindern wurde neben dem Flüssigkeitssaum um das OCL-Fragment oder (multiplen) Defekten in der

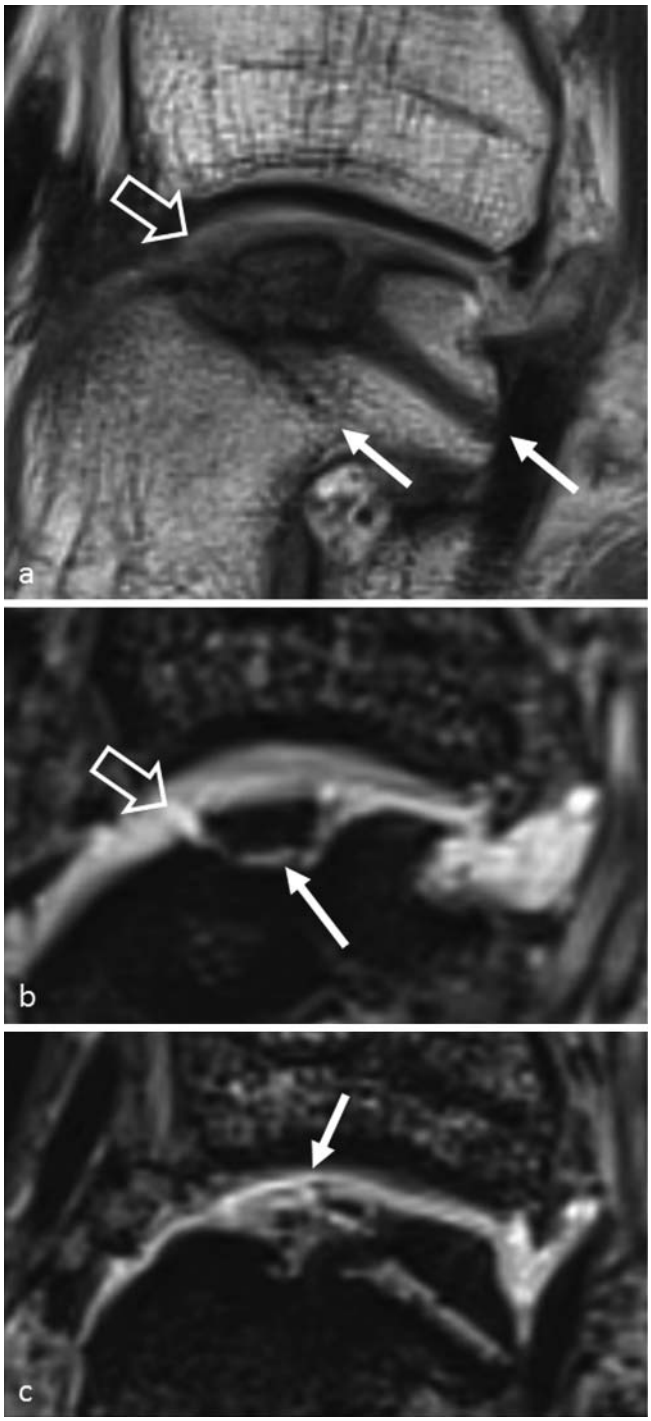

▶ **Abb. 9** 17-jährige Frau nach Mikrofrakturierung vor 4 Jahren und retrograder Fragmentfixierung vor 3 Jahren, die weiterhin bei sportlichen Aktivitäten beschwerdehaft ist; **a** sagittale Protonendichte (PD) gewichtete 2D-Sequenz mit 2,5 mm Schichtdicke, **b**, **c** 3D-MEDIC-Sequenz mit einer isotropen Voxelgröße von 0,6 mm^3. In der 2D-Sequenz erscheint der Knorpelüberzug intakt (offener Pfeil in **a**), die Pfeile in **a** deuten auf die retrograden Bohrkanäle. Die 3D-MEDIC-Sequenz demonstriert die Zeichen der Instabilität der osteochondralen Läsion, die in der 2D-Sequenz nicht sichtbar sind, wie die signalreiche Linie um das Fragment (Pfeil in **b**), die Frakturlinie im Knorpelüberzug (offener Pfeil in **b**) und die signalreiche Linie mit Hineinziehen in das Fragment (Pfeil in **c**). Damit ist eine konservative Therapie mit Sportkarenz oder Entlastung nicht zielführend.

This document was downloaded for personal use only. Unauthorized distribution is strictly prohibited.

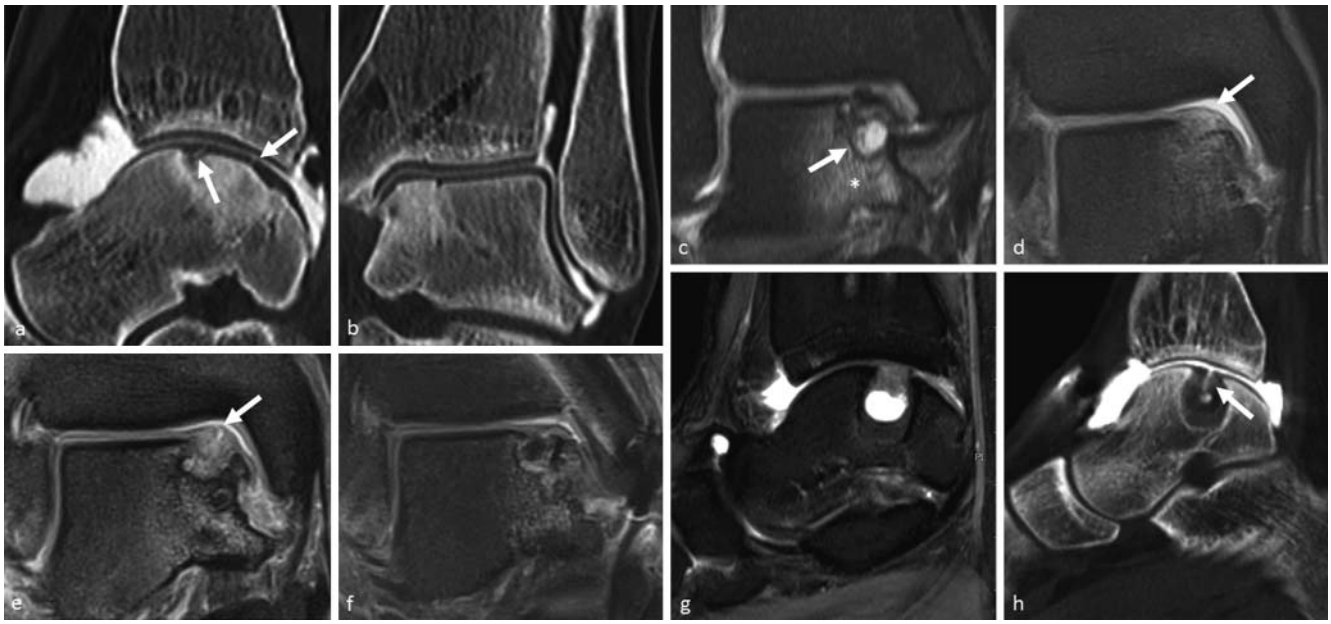

▶ **Abb. 10 a, b** CT-Arthrografien (120 kV, 112 mAs) in sagittaler **a** und koronarer **b** Reformation und 2 mm Schichtdicke bei einer 18-jährigen Frau im Z. n. OATS (Osteochondrales Autologes Transplantationssystem). Bei insgesamt gut eingeheiltem Knorpel-Knochen-Zylinder deuten die Pfeile in der sagittalen Reformation **a** auf subtile residuelle Fissuren an der Grenze des Knorpel-Knochen-Zylinders zum normalen Knorpelgewebe. **c–f** Koronare Protonendichte (PD)-gewichtete fettsupprimierte Sequenzen bei einer 23-jährigen Frau mit osteochondraler Läsion der medialen Talusschulter. **c** Initial findet sich ein Knochenmarködem (Sternchen) sowie eine große subchondrale Zyste (Pfeil). Es erfolgte die Therapie mittels Mikrofrakturierung. **d** 10 Monate nach Mikrofrakturierung gute Defektauffüllung und glatter Knorpelüberzug (Pfeil). **e** 20 Monate später findet sich eine Fissur im Regeneratknorpel (Pfeil). Bei zunehmenden Beschwerden erfolgte eine Spongiosazylinder Implantation und ein AMIC (Autologous Matrix-Induced Chondrogenesis) Verfahren über eine Innenknöchelosteotomie **f**. Die Patientin ist in der Folge mit dem OP-Ergebnis zufrieden. Schäden im Knorpelüberzug wie im vorliegenden Beispiel schließen in der Regel einen retrograden OP-Ansatz aus. **g** Sagittale fettsupprimierte PD-Wichtung und **h** CT-Arthrografie (120 kV, 112 mAs, 1 mm Schichtdicke) bei einer 20-jährigen Frau mit Auffüllung einer osteochondralen Läsion. Die Fissur in der Biomatrix ist nur CT-arthrografisch sichtbar (Pfeil).

subchondralen knöchernen Abschlussplatte ein signalarmer Rand (möglicherweise als Ausdruck einer Sklerosierung) um die osteochondrale Läsion als Zeichen der Instabilität beschrieben [42, 43]. Dagegen sind bei jugendlichen Patienten Zysten in Assoziation mit einer osteochondralen Läsion kein Zeichen der Instabilität [25, 42], wie (▶ **Abb. 8e, f**) illustriert.

Beurteilung des Therapieergebnisses

Ziel der Therapie ist morphologisch die Wiederherstellung der Knorpeloberfläche und der osteochondralen Integrität sowie klinisch das Erreichen von Schmerzfreiheit. Dies kann einerseits durch fibrokartilaginäres Reparationsgewebe, z. B. nach Mikrofrakturierung oder retrograder Anbohrung bei osteochondralen Läsionen, oder durch eine Transplantation, z. B. den osteochondralen Autograft Transfer (OATS) oder die matrixinduzierte autologe Chondrozytentransplantation (MACT), erreicht werden [27, 44]. Zudem kann am Sprunggelenk die Mikrofrakturierung mit einer Matriximplantation im Rahmen der autologen matrixinduzierten Chondrogenese (AMIC) kombiniert werden; eine aktuelle Übersicht gibt [19]. Einige Grundzüge der Therapie bei osteochondralen Läsionen, deren Kenntnis dem Radiologen bei der Befundeinordnung helfen, lassen sich wie folgt ohne Anspruch auf Vollständigkeit zusammenfassen, wobei natürlich immer die individuelle klinische Gesamtsituation und die Patientenwünsche zu beachten sind: Solange eine stabile Situation ohne Gefahr der Dissekatlösung besteht, kann zunächst eine konservative Therapie mit Sportkarenz oder je nach Beschwerdeausmaß Entlastung über 6 – 8 Wochen durchgeführt werden. Danach sollte bei Beschwerdepersistenz oder -zunahme eine erneute MRT-Untersuchung erfolgen [32]. Wenn eine stabile Situation trotz Schonung und Entlastung nach 3 – 6 Monaten keine Besserung zeigt, kommt eine retrograde Anbohrung zur Durchblutungssteigerung als eine Therapieoption infrage. Bei einer eindeutig instabilen Situation ist beim Kind eine Refixation des osteochondralen Fragments mit begleitender Anfrischung des Dissekatbetts durch Anbohrung indiziert. Bei einem spongiösen Defekt ist zumeist eine zusätzlich subchondrale Spongiosaplastik notwendig. Bei leerem OCL-Bett kann bei kleinen Defekten eine Anbohrung mit Mikrofrakturierung und bei größeren Defekten neben der Resektion der Sklerosezone eine knorpel- und knochenregenerative Therapie erfolgen (OATS, MACT mit Spongiosaplastik oder AMIC) [19, 32, 45].

Ziele der Bildgebung nach erfolgter Therapie sind die Beurteilung des technischen Erfolgs wie dem Grad der Defektauffüllung, die Beurteilung der Morphologie und der peripheren Integration des Reparationsgewebes. Der sich neu ausbildende Faserknorpel nach Mikrofrakturierung hat nicht dieselbe biomechanische Belastbarkeit wie hyaliner Gelenkknorpel, vermag aber die normale Gelenkfunktion über einen langen Zeitraum aufrechtzuerhalten [44]. Wichtig ist, zu beurteilen, ob die Gelenkfläche kongruent ist, das Knorpelersatzgewebe dieselbe Dicke wie der umliegende

This document was downloaded for personal use only. Unauthorized distribution is strictly prohibited.

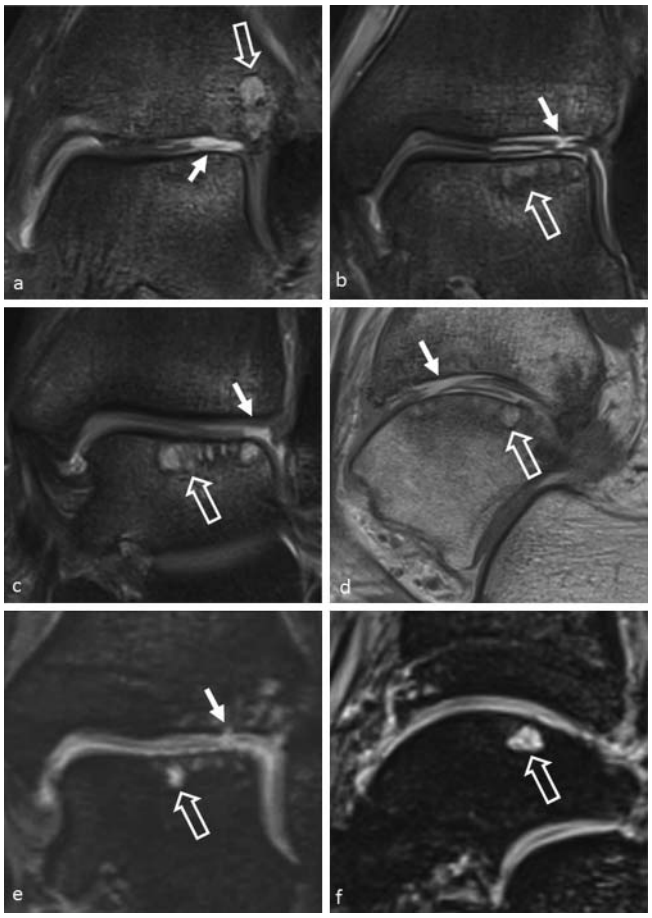

▶ **Abb. 11** 50-jähriger Mann 2 Jahre nach Mikrofrakturierung mit chronischen, ganztägigen Schmerzen im linken Sprunggelenk seit 18 Monaten bedingt durch gegenüberliegende osteochondrale Läsionen, **a–c** koronare Protonendichte (PD) gewichtete fettsupprimierte Sequenzen, **d** sagittale PD-Wichtung, 3D T2*w MEDIC-Sequenz in koronarer **e** und sagittaler Reformation **f**. Es zeigen sich großflächige Ablaminierungen des Knorpels von Talus und Tibia lateralseitig (Pfeile in **a–d**) sowie subchondrale Zystenbildung (offene Pfeile), betont an der lateralen Talusschulter und ein Knochenmarködem. Die koronare 3D-Sequenz zeigt auch die fokale Unterbrechung der subchondralen Grenzlamelle (Pfeil). Aufgrund des großflächigen Befundes wird unsererseits eine Sprunggelenks-Arthrodese empfohlen.

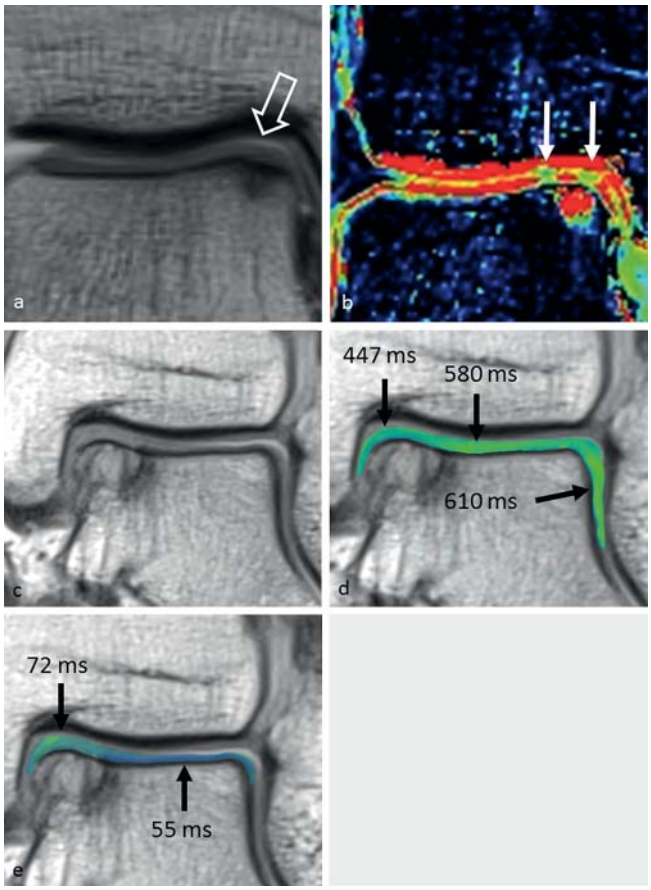

▶ **Abb. 12** **a, b** 31-jähriger Mann mit osteochondraler Läsion der medialen Talusschulter; **a** koronare Protonendichte (PD) Wichtung, **b** dGEMRIC Parameterkarte. Während der Knorpelüberzug morphologisch unauffällig ist, zeigen sich in der dGEMRIC Parameterkarte zwei Knorpelareale (Pfeile) mit erniedrigten T1-Werten entsprechend einem fokalen Verlust an Glykosaminoglykanen. **c–e** 61-jähriger Mann mit osteochondraler Läsion der medialen Talusschulter; **c** koronare PD-Wichtung, **d** dGEMRIC Parameterkarte der PD-Wichtung überlagert, **e** T2-mapping Parameterkarte der PD-Wichtung überlagert. Es zeigt sich im Knorpelüberzug der osteochondralen Läsion erniedrigte T1-Werte **d**, die für einen Verlust an Glykosaminoglykanen im Knorpel sprechen. Zudem finden sich erhöhte T2-Werte **e**, die für eine Erhöhung des Wassergehalts und eine Degeneration des Kollagenfasernetzwerks sprechen.

Knorpel aufweist, der Übergang zum übrigen Knorpel kontinuierlich ist und die Oberfläche des Reparationsgewebes glatt imponiert; dies kennzeichnet 1 – 2 Jahre nach Mikrofrakturierung morphologisch den guten Therapieverlauf [44]. Die Beurteilung des Knorpelüberzugs im Verlauf ist wichtig, da Schäden des Knorpelüberzugs eine (erneute) retrograde Reparation des osteochondralen Fragments ausschließen [25]. Die Signalintensität des Reparationsgewebes nimmt in flüssigkeitssensitiven Sequenzen bei gutem Therapieverlauf ab und gleicht sich der des übrigen Knorpels an, ebenso verschwindet das subchondrale Knochenmarködem [44]. Zeichen des Therapieversagens können die Persistenz subchondraler Zysten und/oder eines Knochenmarksödems, die irreguläre Knorpeloberfläche, die inkomplette Defektauffüllung sowie die Delamination des Knorpelüberzugs sein, die zumeist innerhalb der ersten 6 Monate nach MACT oder AMIC auftritt [44, 46] (▶ **Abb. 9 – 11**). Eine insuffiziente Regeneratbildung tritt bei Mikrofrakturierung häufiger auf als bei MACT oder osteochondralen Transplantationen. Treten nach Knorpeltherapie subchondrale Zysten auf, sollten diese bezüglich ihrer Größe ausgemessen werden, denn eine Auffüllung mit Knochenmaterial kann notwendig werden. Größere Zystenbildungen und eine Unterbrechung der subchondralen Grenzlamelle werden mit schlechteren Therapieergebnissen in Verbindung gebracht [25]. Insbesondere eine insuffiziente Einheilung von osteochondralen Zylindern prädisponiert trotz Press-fit-Technik zur Ausbildung subchondraler Zysten durch persistierende fissurale Defekte in der Grenzzone.

This document was downloaded for personal use only. Unauthorized distribution is strictly prohibited.

Funktionelle, biochemische Knorpelbildgebung

Funktionelle, biochemische Sequenztechniken zur Knorpelbildgebung, wie die dGEMRIC Technik (delayed Gadolinium Enhanced MR Imaging of Cartilage) [47], können die Änderung der Knorpelmatrixkomposition nachweisen, noch bevor morphologische Veränderungen sichtbar sind. Die dGEMRIC-Technik zeigt einen Verlust an Glykosaminoglykanen (GAG) an, der wiederum als initiales Ereignis in der Arthrose Entstehung angesehen wird [48, 49] (▶ **Abb. 12**). Die T2-Mapping-Technik kann den Wassergehalt und die Kollagenfaserintegrität des Gelenkknorpels beurteilen [48, 50]. Ansteigende T2-Relaxationszeiten weisen auf eine frühe Knorpeldegeneration und eine Destruktion des Kollagenfasernetzwerkes hin. Beide biochemische Techniken können also potenziell sehr frühe Knorpelveränderungen anzeigen oder auch zur Verlaufskontrolle der biochemischen Veränderungen (Reifung) innerhalb des Regenerats nach Therapie eingesetzt werden (▶ **Abb. 12**). Inwieweit diese Techniken oder gar bestimmte dGEMRIC- oder T2-Werte mit klinischen Parametern korrelieren ist derzeit noch unklar und Gegenstand wissenschaftlicher Untersuchungen.

Fazit

Die moderne native MRT ermöglicht die hochauflösende Darstellung des dünnen artikulären Knorpels des oberen Sprunggelenks und im Vergleich zur Arthroskopie gleichzeitig auch von subchondralen Pathologien. Durch die Fortschritte der MRT, insbesondere durch die Entwicklung isotroper 3D-Sequenzen mit hohen Signal-Rausch-Verhältnis bzw. Kontrast-Rausch-Verhältnis für den Sprunggelenkknorpel und durch die Technik der axialen Traktion ist häufig eine ausreichende Beurteilung des Sprunggelenkknorpels möglich. Die Sprunggelenk Darstellung mit isotropen 3D-Sequenzen hat im Vergleich zu den Standard 2D-Sequenzen zudem weniger Partialvolumeneffekte. Die CT-Arthrografie kann bei MRT-Kontraindikationen und bei klinischer Relevanz zur weiterführenden Diagnostik unklarer MRT-Befunde eingesetzt werden und Knorpelschäden einschließlich fissuraler Defekte sehr sensitiv erfassen. Die Bildgebung osteochondraler Läsionen sollte in mehreren Raumebenen zur vollständigen Beurteilung der Knorpelintegrität, einer artikulären Oberflächendepression, des subchondralen Knochens und der Fragmentstabilität erfolgen. Wichtig bei der Klassifikation einer OCL ist es, dieselbe Sprache wie der behandelnde orthopädische Kollege zu sprechen und sich auf die Verwendung einer Klassifikation zu einigen, z. B. auf die recht einfache Klassifikation in 4 Stadien gemäß Nelson & Dipaola mit ergänzender Befundausmessung und -beschreibung.

Interessenkonflikt

Die Autoren geben an, dass kein Interessenkonflikt besteht.

Literatur

[1] Rodgers MM. Dynamic foot biomechanics. J Orthop Sports Phys Ther 1995; 21: 306 – 316

[2] Egloff C, Hügle T, Valderrabano V. Biomechanics and pathomechanisms of osteoarthritis. Swiss Med Wkly 2012; 142: w13583

[3] Stufkens SA, Knupp M, Horisberger M et al. Cartilage lesions and the development of osteoarthritis after internal fixation of ankle fractures: a prospective study. J Bone Joint Surg Am 2010; 92: 279 – 286

[4] Verhagen RA, Maas M, Dijkgraaf MG et al. Prospective study on diagnostic strategies in osteochondral lesions of the talus. Is MRI superior to helical CT? J Bone Joint Surg Br 2005; 87: 41 – 46

[5] O'Loughlin PF, Heyworth BE, Kennedy JG. Current concepts in the diagnosis and treatment of osteochondral lesions of the ankle. Am J Sports Med 2010; 38: 392 – 404

[6] Grambart ST. Arthroscopic management of osteochondral lesions of the talus. Clin Podiatr Med Surg 2016; 33: 521 – 530

[7] Schmid MR, Pfirrmann CW, Hodler J et al. Cartilage lesions in the ankle joint: comparison of MR arthrography and CT arthrography. Skeletal Radiol 2003; 32: 259 – 265

[8] Shepherd DE, Seedhom BB. Thickness of human articular cartilage in joints of the lower limb. Ann Rheum Dis 1999; 58: 27 – 34

[9] Bohndorf K, Imhof H, Schibany N. Bildgebende Diagnostik akuter und chronischer osteochondraler Läsionen am Talus. Orthopäde 2001; 30: 12 – 19

[10] Barr C, Bauer JS, Malfair D et al. MR imaging of the ankle at 3 Tesla and 1.5 Tesla: protocol optimization and application to cartilage, ligament and tendon pathology in cadaver specimens. Eur Radiol 2007; 17: 1518 – 1528

[11] Mengiardi B, Pfirrmann CW, Schöttle PB et al. Magic angle effect in MR imaging of ankle tendons: influence of foot positioning on prevalence and site in asymptomatic subjects and cadaveric tendons. Eur Radiol 2006; 16: 2197 – 2206

[12] Nierhoff CE, Ludwig K. Magnetresonanztomographie des Sprunggelenkes. Radiologe 2006; 46: 1005 – 1020

[13] AG Muskoloskelettale Diagnostik der Deutschen Röntgengesellschaft. Von der AG Muskuloskelettale Diagnostik der Deutschen Röntgengesellschaft empfohlene Protokolle für MRT-Untersuchungen der Gelenke und Wirbelsäule. Fortschr Röntgenstr 2006; 178: 128 – 130

[14] Notohamiprodjo M, Kuschel B, Horng A et al. 3D-MRI of the ankle with optimized 3D-SPACE. Invest Radiol 2012; 47: 231 – 239

[15] Stevens KJ, Busse RF, Han E et al. Ankle: isotropic MR imaging with 3D-FSE-cube – initial experience in healthy volunteers. Radiology 2008; 249: 1026 – 1033

[16] Yi J, Cha JG, Lee YK et al. MRI of the anterior talofibular ligament, talar cartilage and os subfibulare: Comparison of isotropic resolution 3D and conventional 2D T2-weighted fast spin-echo sequences at 3.0 T. Skeletal Radiol 2016; 45: 899 – 908

[17] Jungmann PM, Baum T, Schaeffeler C et al. 3.0T MR imaging of the ankle: Axial traction for morphological cartilage evaluation, quantitative T2 mapping and cartilage diffusion imaging-A preliminary study. Eur J Radiol 2015; 84: 1546 – 1554

[18] Woertler K, Rummeny EJ, Settles M. A fast high-resolution multisliceT1-weighted turbo spin-echo (TSE) sequence with a DRIVen equilibrium (DRIVE) pulse for native arthrographic contrast. Am J Roentgenol 2005; 185: 1468 – 1470

[19] Aurich M, Albrecht D, Angele P et al. Treatment of Osteochondral Lesions in the Ankle: A Guideline from the Group "Clinical Tissue Regeneration" of the German Society of Orthopaedics and Traumatology (DGOU). Z Orthop Unfall 2017; 155: 92 – 99

This document was downloaded for personal use only. Unauthorized distribution is strictly prohibited.

[20] Kirschke JS, Braun S, Baum T et al. Diagnostic Value of CT arthrography for evaluation of osteochondral lesions at the ankle. Biomed Res Int 2016; 2016: 3594253

[21] Cerezal L, Llopis E, Canga A et al. MR arthrography of the ankle: indications and technique. Radiol Clin North Am 2008; 46: 973 – 994

[22] Waldt S, Eiber M, Wörtler K. Gelenkknorpel. In: Messverfahren und Klassifikationen in der muskuloskelettalen Radiologie. Stuttgart-New York: Thieme; 2011: 174 – 179

[23] Masala S, Fiori R, Bartolucci DA et al. Diagnostic and therapeutic joint injections. Semin Intervent Radiol 2010; 27: 160 – 171

[24] Steinbach LS, Palmer WE, Schweitzer ME. Special focus session. MR arthrography. Radiographics 2002; 22: 1223 – 1246

[25] Forney M, Subhas N, Donley B et al. MR imaging of the articular cartilage of the knee and ankle. Magn Reson Imaging Clin N Am 2011; 19: 379 – 405

[26] Cuttica DJ, Smith WB, Hyer CF et al. Osteochondral lesions of the talus: predictors of clinical outcome. Foot Ankle Int 2011; 32: 1045 – 1051

[27] Zengerink M, Struijs PA, Tol JL et al. Treatment of osteochondral lesions of the talus: a systematic review. Knee Surg Sports Traumatol Arthrosc 2010; 18: 238 – 246

[28] Parisien JS. Arthroscopic treatment of osteochondral lesions of the talus. Am J Sports Med 1986; 14: 211 – 217

[29] Winalski CS, Alparslan L. Imaging of articular cartilage injuries of the lower extremity. Semin Musculoskelet Radiol 2008; 12: 283 – 301

[30] Bosien WR, Staples OS, Russell SW. Residual disability following acute ankle sprains. J Bone Joint Surg Am 1955; 37-A: 1237 – 1243

[31] Takao M, Uchio Y, Naito K et al. Arthroscopic assessment for intra-articular disorders in residual ankle disability after sprain. Am J Sports Med 2005; 33: 686 – 692

[32] Von Stillfried E, Weber MA. Aseptische Osteonekrosen bei Kindern und Jugendlichen. Orthopäde 2014; 43: 750 – 757

[33] Becher C, Driessen A, Thermann H. Microfracture technique for the treatment of articular cartilage lesions of the talus. Orthopäde 2008; 37: 196 – 203

[34] Kuni B, Schmitt H, Chloridis D et al. Clinical and MRI results after microfracture of osteochondral lesions of the talus. Arch Orthop Trauma Surg 2012; 132: 1765 – 1771

[35] Berndt AL, Harty M. Transchondral fractures (osteochondritis dissecans) of the talus. J Bone Joint Surg 1959; 41: 988 – 1020

[36] International Cartilage Repair Society (ICRS). ICRS Cartilage Injury Evaluation Package 2000. Im Internet: http://cartilage.org/content/uploads/2014/10/ICRS_evaluation1-1.pdf; Stand: 04.10.16

[37] Anderson IF, Crichton KJ, Grattan-Smith T et al. Osteochondral fractures of the dome of the talus. J Bone Joint Surg Am 1989; 71: 1143 – 1152

[38] Dipaola JD, Nelson DW, Colville MR. Characterizing osteochondral lesions by magnetic resonance imaging. Arthroscopy 1991; 7: 101 – 104

[39] Nelson DW, Dipaola J, Colville M et al. Osteochondritis dissecans of the talus and knee: prospective comparison of MR and arthroscopic classifications. J Comput Assist Tomogr 1990; 14: 804 – 808

[40] Griffith JF, Lau DT, Yeung DK et al. High-resolution MR imaging of talar osteochondral lesions with new classification. Skeletal Radiol 2012; 41: 387 – 399

[41] Elias I, Jung JW, Raikin SM et al. Osteochondral lesions of the talus: change in MRI findings over time in talar lesions without operative intervention and implications for staging systems. Foot Ankle Int 2006; 27: 157 – 166

[42] Kijowski R, Blankenbaker DG, Shinki K et al. Juvenile versus adult osteochondritis dissecans of the knee: appropriate MR imaging criteria for nstability. Radiology 2008; 248: 571 – 578

[43] De Smet AA, Ilahi OA, Graf BK. Reassessment of the MR criteria for stability of osteochondritis dissecans in the knee and ankle. Skeletal Radiol 1996; 25: 159 – 163

[44] Choi YS, Potter HG, Chun TJ. MR imaging of cartilage repair in the knee and ankle. Radiographics 2008; 28: 1043 – 1059

[45] Murawski CD, Kennedy JG. Operative treatment of osteochondral lesions of the talus. J Bone Joint Surg Am 2013; 95: 1045 – 1054

[46] Cuttica DJ, Shockley JA, Hyer CF et al. Correlation of MRI edema and clinical outcomes following microfracture of osteochondral lesions of the talus. Foot Ankle Spec 2011; 4: 274 – 279

[47] Burstein D, Velyvis J, Scott KT et al. Protocol issues for delayed Gd (DTPA)(2^-)-enhanced MRI (dGEMRIC) for clinical evaluation of articular cartilage. Magn Reson Med 2001; 45: 36 – 41

[48] Rehnitz C, Weber MA. Morphologische und funktionelle Knorpeldiagnostik. Orthopäde 2015; 44: 317 – 336

[49] Zilkens C, Jäger M, Bittersohl B et al. Delayed Gadolinium Enhanced MRI of Cartilage (dGEMRIC) – Molekulare MRT-Bildgebung des Hüftgelenkknorpels. Orthopäde 2009; 38: 591 – 599

[50] Liess C, Lüsse S, Karger N et al. Detection of changes in cartilage water content using MRI T2-mapping in vivo. Osteoarthritis Cartilage 2002; 10: 907 – 913

This document was downloaded for personal use only. Unauthorized distribution is strictly prohibited.