Thieme

Notfallbehandlung von Beckenverletzungen

Raimund Lechner, Lorenz Lampl, Dominik Treffer

Schwere Verletzungen des Beckens gehen mit einer hohen Letalitätsrate einher, bedingt durch einen hohen Blutverlust. Deshalb sollten alle Patienten mit einem relevanten Traumamechanismus, äußeren Verletzungszeichen sowie Schmerzen im Beckenbereich bereits präklinisch mit einer Beckenschlinge versorgt werden. In diesem Beitrag wird die Durchführung einer suffizienten Blutungskontrolle in der Präklinik- und Schockraumphase dargestellt.

ABKÜRZUNGEN

AIS	Abbreviated Injury Scale
DGU	Deutsche Gesellschaft für Unfallchirurgie
ISS	Injury Severity Score
PHTLS®	Prehospital Trauma Life Support

Einleitung

Relevanz/Inzidenz

Schwerwiegende Beckenverletzungen sind nach wie vor durch eine hohe Letalitätsrate gekennzeichnet [1]. Typische Unfallmechanismen für Beckenverletzungen sind Unfälle mit hohem Energieumsatz (Hochrasanztraumata). Insbesondere bei folgenden Unfallmechanismen muss an eine relevante Beckenverletzung gedacht werden [2–5]:

- Pkw-Insassen in der Nähe des Anpralls bzw. von Fahrzeugdeformationen,
- eingeklemmte Pkw-Insassen,
- ungeschützte Verkehrsteilnehmer (Motorradfahrer, Radfahrer, Fußgänger),
- Sturz aus großer Höhe,
- Überrolltraumata,
- Explosionsverletzungen,
- Verschüttungstrauma/Crush Injury.

Bei älteren, gebrechlichen Menschen und Risikofaktoren wie Osteoporose können Beckenverletzungen jedoch bereits durch deutlich geringere Gewalteinwirkung verursacht werden [3, 4]. 69,9% der Patienten des Trauma-Registers DGU® mit mindestens einer schwerwiegenden Einzelverletzung (Abbreviated Injury Scale [AIS] ≥ 3) weisen einen entsprechenden Traumamechanismus auf. Die ernsthafte Beckenverletzung (AIS ≥ 2) hatte in dieser Patientengruppe eine Häufigkeit von 13,3%. International wird die Häufigkeit nach stumpfem Trauma mit 5–11,9% angegeben [4, 6]. Bei schwerverletzten Patienten (Injury Severity Score [ISS] ≥ 16) hat die Beckenverletzung sogar eine Inzidenz von 19,7% [7]. Das Risiko für eine Beckenverletzung steigt somit mit zunehmender Verletzungsschwere deutlich an [2].

Merke

Circa 70% aller Traumapatienten mit mindestens einer schwerwiegenden Einzelverletzung (AIS ≥ 3) haben einen Verletzungsmechanismus, der ein hohes Risiko für eine Beckenverletzung birgt.
Je schwerer die Gesamtverletzung eines Patienten, desto höher ist das Risiko für eine relevante Beckenverletzung.

Das Vermeiden eines frühen Verblutungstods hat bei der Behandlung von Beckenverletzungen die höchste Priorität [1]. Nachfolgend wird die Behandlung des schweren Beckentraumas in der Präklinik und Schockraumphase mit dem Schwerpunkt auf der Durchführung einer suffizienten Blutungskontrolle dargestellt.

DEFINITION

- **Abbreviated Injury Scale** (AIS): internationale Klassifikation der Verletzungsschwere. Einteilung von Einzelverletzungen in 6 Schweregrade (1: leicht bis 6: tödlich) unterteilt auf 9 Körperregionen (z. B. Kopf, Becken ...)
- **Injury Severity Score** (ISS): Einteilung der anatomischen Gesamtverletzungsschwere. Summation der Quadrate der AIS-Werte der 3 am meisten verletzten Körperregionen

Dieses Dokument wurde zum persönlichen Gebrauch heruntergeladen. Vervielfältigung nur mit Zustimmung des Verlages.

Pathophysiologie

Das knöcherne Becken besteht aus dem Os sacrum (Kreuzbein) und den jeweils links und rechts angrenzenden Ossa ilii (Darmbeine), Ossa pubis (Schambeine) und Ossa ischii (Sitzbeine). Ventral wird der Beckenring durch die Symphyse, dorsal durch die kräftigen Ligg. sacroiliacae verbunden. Dieser knöcherne „Käfig" umschließt und schützt das Rektum, die Urogenitalorgane, den Plexus lumbosacralis und die Iliakalgefäße [3].

Zur Einstufung der knöchernen Verletzungen des Beckens finden komplexe Frakturklassifikationen Anwendung [3]. Das exakte Ausmaß dieser Verletzungen ist präklinisch jedoch nicht zu differenzieren und initial auch ohne spezifische therapeutische Konsequenz, sodass auf eine ausführliche Darstellung in diesem Beitrag verzichtet wird. Vereinfacht werden stabile (Typ A) und instabile (Typ B und C) Beckenfrakturen unterschieden.

Prinzipiell führt eine ventrodorsale Krafteinwirkung zu einer „Open-Book"-Verletzung mit Instabilität in der anterior–posterioren Ebene, eine längsaxiale Krafteinwirkung zu einer „Vertical-Shear"-Verletzung mit einer kombinierten Rotations- und Vertikalinstabilität. Bei gleichzeitig auftretenden intrapelvinen Organverletzungen spricht man von einem „komplexen Beckentrauma" [3, 8].

Mit zunehmender knöcherner Instabilität steigt das Risiko eines kreislaufrelevanten Blutverlusts. Meist handelt es sich um venöse Blutungen aus dem Plexus praesacralis und aus dem frakturierten Knochen. Die direkte Verletzung von Iliakalgefäßen ist selten [5, 8]. Das Becken ist neben dem Thorax, dem Abdomen, den langen Röhrenknochen und einem externen Blutverlust einer der 5 relevanten Blutungsräume [8]. Der Blutverlust in das Becken kann hierbei bis zu 4 Litern betragen, sodass das pelvine Monotrauma bereits eine lebensbedrohliche Verletzung darstellt [3].

Merke

Anterior–posteriore und vertikale Krafteinwirkungen führen gehäuft zu instabilen Beckenverletzungen, die mit einem relevanten Blutverlust einhergehen können. Das pelvine Monotrauma ist bereits potenziell lebensbedrohlich.

Mit dem Vorhandensein von intrapelvinen Begleitverletzungen (= komplexes Beckentrauma) wie Gefäß- und Nervenverletzungen, Verletzungen der Urogenitalorgane oder Darmverletzungen kommt es zu einem deutlichen Letalitätsanstieg auf bis zu 16,7 % bei Schwerverletzten mit Beckentrauma. Dies wird unter anderem mit einer signifikanten Zunahme von traumaassoziierten Gerinnungsstörungen im Vergleich zu nicht komplexen Beckentraumata erklärt (64,1 % vs. 44,2 %) [1]. Hämodynamisch instabile Beckenverletzungen weisen eine Letalität von bis zu 40 % auf, offene Beckenverletzungen sind durch eine Letalitätsrate von ca. 45 % gekennzeichnet [9, 10].

Merke

Je komplexer das Beckentrauma, desto höher ist die Komplikations- und Letalitätsrate des Patienten.

Präklinische Behandlung

Da das Beckentrauma bereits als Einzelverletzung eine kritische Hämorrhagie verursachen kann, ist es notwendig, eine solche Verletzung bereits präklinisch zu erkennen und die ersten therapeutischen Maßnahmen zu ergreifen. Gemäß prioritätenorientierter Behandlungsalgorithmen (z. B. Pre Hospital Trauma Life Support, PHTLS®/ <C>ABCDE-Algorithmus) erfolgt die Diagnostik und Therapie nach dem Stillen kritischer externer Blutungen (<C> – Critical Bleeding) und der Sicherung von Atemweg (A – Airway) und Atmung (B – Breathing) unter Punkt C (Circulation) und ist somit grundsätzlich identisch zur Behandlung mehrfachverletzter und polytraumatisierter Patienten [11].

HINTERGRUND

Prioritätenorientierte Diagnostik und Behandlung schwerverletzter Patienten gemäß des <C>ABCDE-Algorithmus

<C> – kritische externe Blutung (**C**ritical Bleeding)

A – Atemweg (**A**irway)

B – Atmung (**B**reathing)

C – Kreislauf (**C**irculation)

D – neurologische Defizite (**D**isability)

E – Entkleiden, Wärmeerhalt (**E**xposure, **E**nvironment)

Eine Untersuchung zur notärztlichen Diagnosequalität bei Pkw-Unfällen kommt zu dem Ergebnis, dass ⅓ aller präklinisch diagnostizierten Beckenverletzungen bezüglich der Verletzungsschwere unterschätzt und sogar ⅓ aller relevanten Beckenverletzungen (AIS ≥ 3) übersehen wurden, sodass das Becken als eine präklinische „Blackbox" imponiert [2].

Merke

Beckenverletzungen werden präklinisch häufig unterschätzt oder übersehen. Daher ist es wesentlich, bei jedem Traumapatienten an eine mögliche Beckenverletzung zu denken.

Die Diskussion hinsichtlich der notwendigen Maßnahmen zur bestmöglichen (prä)klinischen Beurteilung und Diagnostik des Beckens nach Trauma wird teilweise emotional geführt. In der 2016 aktualisierten „S3-Leitlinie Polytrauma/Schwerverletzten-Behandlung" ist die klinische Untersuchung des Beckens auf Stabilität weiterhin mit Evidenzgrad A empfohlen, wobei zugleich auf Untersuchun-

Dieses Dokument wurde zum persönlichen Gebrauch heruntergeladen. Vervielfältigung nur mit Zustimmung des Verlages.

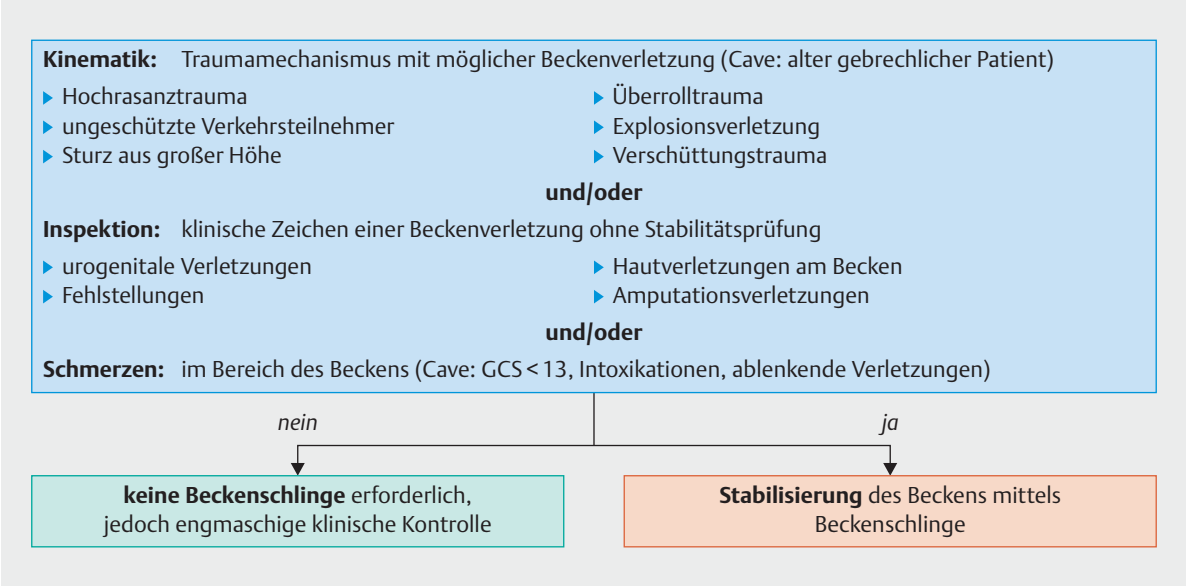

▶ **Abb. 1** Algorithmus zur Versorgung von Beckenverletzungen mit Beckenschlinge gemäß dem KISS-Schema. GCS: Glasgow Coma Scale.

gen hingewiesen wird, die dieser Stabilitätstestung eine sehr geringe Sensitivität hinsichtlich des Erkennens einer instabilen Beckenfraktur von 26 bzw. 44 % bescheinigen [12–14]. Daher postulieren andere Autoren, dass aufgrund dieser sehr geringen Trefferquote ein wohl nicht unerheblicher Anteil an Patienten durch die Vorenthaltung einer nicht invasiven, risikoarmen, externen Beckenstabilisierung mittels Beckenschlinge untertherapiert wird und möglicherweise durch wiederholte Stabilitätsprüfungen weiteren Schaden nimmt. Sie empfehlen daher, die präklinische Beckenstabilisierung bereits dann anzuwenden, wenn durch den Unfallhergang und die klinische Untersuchung des Beckens (ohne Stabilitätsprüfung) der Verdacht auf ein relevantes Beckentrauma erhoben wird [14].

ZUSATZINFO

KISS-Schema

- K – Hier begründen bereits Auffälligkeiten in der Beurteilung der **K**inematik des Traumas (s. o.),
- I – bei der **I**nspektion des Beckens (Fehlstellungen – auch Beinlängendifferenz, Blutungen – auch urethral, vaginal oder peranal, Ekchymosen/Hämatome, Prellmarken und äußerliche Haut-/Weichteilverletzungen, Amputationsverletzungen der unteren Extremität) sowie
- S – **S**chmerzen im Beckenbereich den Verdacht auf eine instabile Beckenfraktur und
- S – indizieren so eine präklinische **S**tabilisierung des Beckens mittels Beckenschlinge [5, 16].

Dieses Vorgehen ist konkordant mit den Empfehlungen etablierter Versorgungskonzepte aus dem präklinischen Bereich (PHTLS®) [11]. Wir empfehlen daher ebenfalls eine Herangehensweise gemäß „KISS-Schema“ (▶ **Abb. 1**).

Auch die S3-Leitlinie Polytrauma/Schwerverletzten-Behandlung empfiehlt mit Evidenzgrad A, dass „...(b)ei instabilem Beckenring und hämodynamischer Instabilität ... eine mechanische Notfallstabilisierung vorgenommen werden (soll)“ und beschreibt weiterhin, „dass die mechanische Stabilisierung (gleich wie) oberste Priorität hat und idealerweise schon an der Unfallstelle erfolgen soll“ [14].

Die ERC-Leitlinien von 2015 empfehlen ebenfalls bei traumatisch induziertem Kreislaufstillstand mit nicht komprimierbarer Blutung unter anderem die Verwendung von Beckenschlingen zur Therapie des hypovolämischen Schocks als mögliche Ursache des Kreislaufstillstands [17]. Auch in der taktischen Verwundetenversorgung wird nach massivem stumpfen Trauma oder einer Explosionsverletzung die Anlage einer Beckenschlinge empfohlen, wenn die oben aufgeführten anamnestischen und klinischen Auffälligkeiten bestehen [12]. Somit ist auch bei Patienten mit (noch) stabilen Vitalparametern und einem entsprechendem Trauma eine Beckenschlinge prophylaktisch anzulegen.

Merke

Die manuelle Untersuchung des Beckens auf Stabilität hat eine sehr geringe Sensitivität. Daher soll bereits bei Verdacht auf eine relevante Beckenverletzung gemäß KISS-Schema die präklinische Stabilisierung des Beckens erfolgen.

Dieses Dokument wurde zum persönlichen Gebrauch heruntergeladen. Vervielfältigung nur mit Zustimmung des Verlages.

▶ **Abb. 2** Anlage einer Beckenschlinge mit kommerziellen Systemen und in Behelfstechnik mit einer Rettungsdecke. **a** Die Beine werden oberhalb der Knie und/oder auf Knöchelhöhe in Innenrotation fixiert. **b** Die Beckenschlinge wird auf Höhe der Trochanteren positioniert. **c** Fixierte Beckenschlinge SAM® Pelvic Sling II™. **d** Fixierte Beckenschline T-POD™. **e** Behelfsmäßige Schienung mit Rettungsdecke.

Da bei Blutungen, bedingt durch instabile Beckenfrakturen, aufgrund der großen Verteilungsräume (intrapelvin, retroperitoneal) nicht mit einer Selbsttamponade zu rechnen ist, liegt der initiale Behandlungsansatz darin, durch eine Stabilisierung des Beckenrings die Blutungsräume zu verkleinern sowie pathologische Frakturbewegungen zu reduzieren, um dadurch die Blutung zu minimieren und eine Gerinnselbildung zu ermöglichen [5, 18, 19]. Neben der klassischen Behelfstechnik der Umschlingung des Beckens mittels Laken oder ähnlichem (Pelvic-Sheeting) und den zumeist in der Klinik vorgehaltenen Beckenzwingen befinden sich mittlerweile verschiedene Modelle kommerziell zu erwerbender Beckenschlingen auf dem Markt (z. B. SAM® Pelvic Sling II™ – SAM Medical®, T-POD™ – Pyng Medical, VBM-Beckenschlinge – VBM Medizintechnik GmbH) [20]. Auch wenn die Evidenz zur Effektivität dieser nicht invasiven, externen Beckenstabilisation hinsichtlich der Blutstillung noch nicht abschließend geklärt ist [21], empfiehlt, neben der „S3-Leitlinie Polytrauma/Schwerverletzten-Behandlung", auch die „Europäische Richtlinie zum Management von großen Blutungen bei Trauma" die frühzeitige Stabilisierung instabiler Beckenverletzungen bei hämodynamischer Instabilität (Empfehlung Grad 1B) [22]. Da sich im präklinischen Bereich aktuell noch keine Beckenschlinge/Stabilisierungstechnik als deutlich vorteilhaft erwiesen hat [18], wird im Folgenden die korrekte externe Beckenstabilisierung anhand zweier weit verbreiteter Produkte (SAM® Pelvic Sling II™ und T-POD™) und einer Behelfstechnik (Pelvic-Sheeting mittels Rettungsdecke) dargestellt (▶ **Abb. 2**). Ein regelmäßiges Training der Helfer zur korrekt ausgeführten Anlage der vorgehaltenen Beckenschlinge ist essenziell [18].

Merke

Ziel der präklinischen Beckenstabilisierung ist die Therapie der Blutung, daher sollte sie frühzeitig durchgeführt werden.

Dieses Dokument wurde zum persönlichen Gebrauch heruntergeladen. Vervielfältigung nur mit Zustimmung des Verlages.

ANLEGEN EINER BECKENSCHLINGE MIT KOMMERZIELLEN SYSTEMEN UND IN BEHELFSTECHNIK MIT EINER RETTUNGSDECKE

- Der Patient liegt in Rückenlage, die Beine oberhalb der Knie oder auf Knöchelhöhe in Innenrotation fixiert, um bereits eine initiale Stabilisierung zu bewirken und die Übertragung von Bewegungen der Beine auf das Becken zu minimieren [5] (▶ **Abb. 2a**).
- Idealerweise ist der Patient bereits entkleidet. Bei notfallmäßiger Anlage der Beckenschlinge über der Bekleidung ist auf entleerte Taschen und bei Männern auch auf das Genitale zu achten. Vor und nach Anlage einer Beckenschlinge sollte die periphere Durchblutung überprüft werden (Cave: 3Ps – Penis, Pocket, Pulse).
- Die Beckenschlinge wird unterhalb der Knie von seitlich eingeführt und mittig bis an das Gesäß herangeführt.
- Nun muss ein Helfer von kranial des Patienten her über dessen Körper stehen und das Becken mit beiden Händen etwas vom Boden anheben, sodass der zweite Helfer von kaudal die Beckenschlinge auf Höhe der Trochanteren positionieren kann (▶ **Abb. 2b**). Dieses Vorgehen hat sich bewährt, da der Versuch, die Beckenschlinge unter dem Gesäß mittels Sägebewegungen zu positionieren, bei unpassendem Untergrund, nicht vollständig entkleideten oder stark übergewichtigen Patienten häufig misslingt. Die zu hohe Anlage ist ein relevanter Fehler und unbedingt zu vermeiden [23].
- SAM® Pelvic Sling II™: Nach erneuter Kontrolle der korrekten Anlagehöhe (Trochanter major/großer Rollhügel) wird der schwarze Gurt durch die orange Schnalle geführt und langsam unter transversalen Zug genommen. Hierbei muss der zweite Helfer durch Greifen der orangen Lasche einen Gegenzug aufbauen. Nachdem ein deutlicher „Klick"-Laut vernommen wurde (Kraftbegrenzung bei ca. 150 N), muss die Spannung am Gurt gehalten und dieser mittels Kletttechnik seitlich fixiert werden (▶ **Abb. 2c**).
- T-POD™: Nach erneuter Kontrolle der korrekten Anlagenhöhe (Trochanter major/großer Rollhügel) wird der Gurt mittels Schere so gekürzt, dass mittig ein Bereich von 15–20 cm frei bleibt. Danach wird die Zugvorrichtung mittels Kletttechnik an beiden Gurtenden fixiert. Nun wird durch gleichmäßigen Zug an der Zugschnur Spannung auf das System gebracht. Die aufgewendete Kompressionskraft muss hierbei abgeschätzt werden. Die Zugschnur wird dann unter Spannung, über Kreuz an den vorgesehenen Haken aufgewickelt und abschließend mittels Klett fixiert (▶ **Abb. 2d**).
- Rettungsdecke (zu einem breiten Band von ca. 10 cm entfaltet): Nach erneuter Kontrolle der korrekten Anlagenhöhe (Trochanter major/großer Rollhügel) wird die Rettungsdecke mittig kräftig zusammengedreht. Es empfiehlt sich, eine Klemme oder Kabelbinder zu verwenden, um die Enden sicher fixieren zu können (▶ **Abb. 2e**). Eine behelfsmäßige Schienung kann auch mit Kleidungsstücken oder Beckengurten von Rucksäcken durchgeführt werden (Cave: Der Anwendung originärer Beckenschlingen sollte immer Vorzug gegeben werden.)
- Bei Verdacht auf eine Femurfraktur sollte diese während der Anlage der Beckenschlinge auf Zug gehalten werden.
- Nach erfolgter Anlage ist die Uhrzeit der Applikation zu notieren. Des Weiteren sind Position und Festigkeit der Beckenschlinge regelmäßig zu überprüfen, insbesondere nach Manipulation am Patienten und Umlagerung.

Der häufigste Fehler bei der Anlage ist die zu weit kraniale Positionierung der Beckenschlinge. Dies führt zu einer Fixation in Fehlstellung und im Extremfall sogar zu einer Erweiterung des Beckenraums mit Vergrößerung des potenziellen Blutungsraums [23]. Das Aufsuchen und sichere Identifizieren der Trochanteren ist zur Anlage der Beckenschlinge obligat. Das medizinische Personal muss die korrekte Anlage mit den zur Verfügung stehenden Beckenschlingen regelmäßig trainieren.

Cave

Eine zu weit kraniale Anlage kann den potenziellen Blutungsraum vergrößern.

Neben dem frühzeitigen Erkennen und Therapieren eines C-Problems (z. B. Stillen oder Vermindern einer aktiven Blutung durch die Anlage einer externen Beckenstabilisation) ist zumeist eine ergänzende Therapie des Volumenmangelschocks und seiner Folgen (Hypovolämie → Hypoperfusion → Gewebehypoxie → Azidose → Koagulopathie) notwendig. Initial sollen hierfür kristalline Lösungen (isotone, balancierte Vollelektrolytlösungen) verwendet werden. Ziel ist es, einen systolischen Blutdruck von 80–90 mmHg aufrechtzuerhalten (bei zusätzlichem Schädel-Hirn-Trauma sind normotone Blutdruckwerte anzustreben). Moderne kolloidale Lösungen können ebenfalls verwendet werden. Bei Nichtansprechen auf die initiale Volumengabe muss die Therapie zum Aufrechterhalten des Zielblutdrucks um Vasopressoren und ggf. Inotropika ergänzt werden [14, 22]. Bei präklinischem Verdacht auf eine massive Hämorrhagie sollte frühzeitig 1 g Tranexamsäure über 10 Minuten intravenös verabreicht werden, um einer traumainduzierten Koagulopathie mit Hyperfibrinolyse entgegenzuwirken. Basismaßnahmen wie der Erhalt einer normwertigen Körperkerntemperatur dürfen insbesondere auch hinsichtlich der Verstärkung einer Blutungsneigung nicht vernachlässigt werden [14].

Primäre innerklinische Behandlung

Ein präklinischer Verdacht auf eine Beckenfraktur ist eine Schockraumindikation [14]. Zur Diagnostik sollte eine Beckenübersichtsaufnahme und/oder eine Computertomografie mit Kontrastmittel durchgeführt werden. Bei

Dieses Dokument wurde zum persönlichen Gebrauch heruntergeladen. Vervielfältigung nur mit Zustimmung des Verlages.

korrekt angelegter Beckenschlinge können rein ligamentäre Open-Book-Verletzungen kaschiert werden, sodass konventionelle Röntgenaufnahmen und dynamische Untersuchungen unter Bildverstärker mit dafür geöffneter Beckenschlinge zur Diagnostik notwendig sein können („Clear-the-Pelvis-Algorithmus") [14, 24]. Bei instabilem Beckenring mit hämodynamischer Instabilität wird eine mechanische Notfallstabilisierung zum Schließen des Beckenrings mittels Beckenschlinge (sofern präklinisch noch nicht angelegt), Fixateur externe oder Beckenzwinge empfohlen. Bei persistierender Blutung sollte eine chirurgische Blutstillung ggf. mit Tamponierung oder bei arteriellen Blutungen eine Angioembolisation, gegebenenfalls auch additiv, erfolgen [14]. Zusätzlich zur präklinisch begonnenen Volumentherapie muss bei hämodynamisch instabilen Patienten eine vollumfängliche und engmaschig kontrollierte Gerinnungsoptimierung erfolgen (Damage Control Resuscitation). Dies beinhaltet neben den (weniger aussagekräftigen) Standardlabortests nach Möglichkeit auch viskoelastische Testverfahren und ein invasives hämodynamisches Monitoring. So können der pH-Wert, die Körperkerntemperatur, der Kalziumspiegel, der Hämoglobinwert, die Thrombozytenzahl, die Fibrinogenkonzentration und die Konzentration von Gerinnungsfaktoren rasch kontrolliert (point-of-care-Diagnostik) und angepasst (target controlled therapy) werden [14, 22].

KERNAUSSAGEN

- Schwere Beckenverletzungen gehen mit einer hohen Mortalitätsrate einher.
- Für Diagnostik und Therapie einer möglichen instabilen Beckenfraktur soll das KISS-Schema verwendet werden.
- Eine Stabilitätsprüfung kann aufgrund der niedrigen Sensitivität nicht empfohlen werden.
- Regelmäßiges Training ist notwendig, um eine falsche (meist zu hohe) Anlage der Beckenschlinge zu vermeiden.
- Ergänzend muss eine Therapie des hämorrhagischen Schockes (Volumengabe usw.) und der traumainduzierten Koagulopathie (Tranexamsäure, Wärmeerhalt usw.) stattfinden.
- Falls präklinisch noch nicht erfolgt, muss innerklinisch schnellstmöglich eine Beckenstabilisierung mittels Beckenschlinge, Fixateur externe oder Beckenzwinge erfolgen.
- Bei persistierender Blutung muss eine chirurgische Blutstillung oder arterielle Mikroembolisation erfolgen.

Interessenkonflikt

Die Autoren haben keinen Interessenkonflikt.

Korrespondenzadresse

Dr. Raimund Lechner
Klinik für Anästhesiologie, Intensivmedizin, Notfallmedizin und Schmerztherapie
Bundeswehrkrankenhaus Ulm
Oberer Eselsberg 40
89081 Ulm
raimundedgarlechner@bundeswehr.org

Literatur

[1] Burkhardt M, Nienaber U, Krause J et al. Das komplexe Beckentrauma: Matching des Beckenregisters DGU mit dem Trauma-Register DGU®. Unfallchirurg 2015; 118: 957–962

[2] Helm M, Faul M, Unger T et al. Notärztliche Diagnosequalität bei eingeklemmten Verkehrsunfallopfern – eine retrospektive Erhebung. Notarzt 2015; 31: 25–31

[3] Riepl C, Beck A, Kraus M. Präklinisches Management von Beckenverletzungen. Notarzt 2012; 28: 125–136

[4] Lee C, Porter K. The prehospital management of pelvic fractures. Emerg Med J 2007; 24: 130–133

[5] Shackelford S, Hammesfahr R, Morissette D et al. The Use of Pelvic Binders in Tactical Combat Casualty Care: TCCC Guidelines Change 1602 7 November 2016. J Spec Oper Med 2017; 17: 135–147

[6] Lefering R, Nienaber U. TraumaRegister DGU. Jahresbericht 2016, Deutsche Gesellschaft für Unfallchirurgie (DGU) Sektion, Intensiv- & Notfallmedizin, Schwerverletztenversorgung (NIS) und AUC – Akademie der Unfallchirurgie GmbH, http://www.traumaregister.de

[7] Lefering R, Nienaber U. TraumaRegister DGU. Jahresbericht 2014, Deutsche Gesellschaft für Unfallchirurgie (DGU) Sektion, Intensiv- & Notfallmedizin, Schwerverletztenversorgung (NIS) und AUC – Akademie der Unfallchirurgie GmbH, http://www.traumaregister.de

[8] American College of Surgeons, ed. Advanced Trauma Life Support (ATLS). München: Elsevier Urban & Fischer; 2014

[9] Dente CJ, Feliciano DV, Rozycki GS et al. The outcome of open pelvic fractures in the modern era. Am J Surg 2005; 190: 830–835

[10] White CE, Hsu JR, Holcomb JB. Haemodynamically unstable pelvic fractures. Injury 2009; 40: 1023–1030

[11] NAEMT, Hrsg. Präklinisches Traumamanagement: Prehospital trauma life support (PHTLS). Deutsche Bearbeitung durch PHTLS Deutschland und Schweiz. 3. Aufl. München: Elsevier Urban & Fischer; 2016

[12] Shlamovitz GZ, Mower WR, Bergman J et al. How (un)useful is the pelvic ring stability examination in diagnosing mechanically unstable pelvic fractures in blunt trauma patients? J Trauma 2009; 66: 815–820

[13] Pehle B, Nast-Kolb D, Oberbeck R et al. Wertigkeit der körperlichen und radiologischen Basisdiagnostik des Beckens in der Schockraumbehandlung. Unfallchirurg 2003; 106: 642–648

[14] AWMF. S3-Leitlinie Polytrauma/Schwerverletzten-Behandlung; 2016. http://www.awmf.org/leitlinien/detail/ll/012-019.html; Zugriff am: 27.02.2017

[15] Wohlrath B, Trentzsch H, Hoffmann R et al. Präklinische und klinische Versorgung der instabilen Beckenverletzung: Ergebnisse einer Online-Umfrage. Unfallchirurg 2016; 119: 755–762

Dieses Dokument wurde zum persönlichen Gebrauch heruntergeladen. Vervielfältigung nur mit Zustimmung des Verlages.

[16] Gassauer M, Münzberg M, Kreinest M. Notärztliche Versorgung von Traumapatienten. Orthop Unfallchir up2date 2015; 10: 391–403

[17] Truhlář A, Deakin CD, Soar J et al. Kreislaufstillstand in besonderen Situationen: Kapitel 4 der Leitlinien zur Reanimation 2015 des European Resuscitation Council. Notfall Rettungsmed 2015; 18: 833–903

[18] Scott I, Porter K, Laird C et al. The prehospital management of pelvic fractures: initial consensus statement. Emerg Med J 2013; 30: 1070–1072

[19] Esmer E, Esmer E, Derst P et al. Einfluss der externen Beckenstabilisierung bei hämodynamisch instabilen Beckenfrakturen. Unfallchirurg 2017; 120: 312–319

[20] Kumle B, Kaiser B. Beckenschlinge und externe Beckenstabilisation. Notfallmedizin up2date 2016; 11: 321–327

[21] Bakhshayesh P, Boutefnouchet T, Tötterman A. Effectiveness of non invasive external pelvic compression: a systematic review of the literature. Scand J Trauma Resusc Emerg Med 2016; 24: 73 DOI: 10.1186/s13049-016-0259-7

[22] Rossaint R, Bouillon B, Cerny V et al. The European guideline on management of major bleeding and coagulopathy following trauma: fourth edition. Crit Care 2016; 20: 100

[23] Fleiter N, Reimertz C, Lustenberger T et al. Bedeutung der korrekten Positionierung eines Beckengurts zur temporären Stabilisierung von Beckenringverletzungen. Z Orthop Unfall 2013; 150: 627–629

[24] Schweigkofler U, Wohlrath B, Paffrath T et al. „Clear-the-Pelvis-Algorithmus“: Handlungsempfehlung zur Freigabe des Beckens nach nicht invasiver Stabilisierung mittels Beckengurt im Rahmen der Schockraumversorgung. Z Orthop Unfall 2016; 154: 470–476

Bibliografie

DOI https://doi.org/10.1055/s-0043-109043
Notarzt 2017; 33: 132–138
© Georg Thieme Verlag KG Stuttgart · New York
ISSN 0177-2309

Dieses Dokument wurde zum persönlichen Gebrauch heruntergeladen. Vervielfältigung nur mit Zustimmung des Verlages.