

# Chirurgische Möglichkeiten der Glaukomtherapie

## Surgical Options in Glaucoma Management

### Autoren

Thomas S. Dietlein<sup>1</sup>, André Rosentreter<sup>2</sup>

### Institute

- 1 Augenklinik, Universitätskliniken Köln
- 2 Augenklinik, Universitätskliniken Würzburg

### Schlüsselwörter

Augendruck, Glaukomchirurgie, Glaukomimplantat, Trabekulektomie

### Key words

intraocular pressure, glaucoma surgery, glaucoma drainage device, trabeculectomy

eingereicht 29.12.2016  
akzeptiert 2.2.2017

### Bibliografie

DOI <https://doi.org/10.1055/s-0043-106297>  
Online-publiziert 2.6.2017 | Klin Monatsbl Augenheilkd 2018;  
235: 1013–1020 © Georg Thieme Verlag KG Stuttgart ·  
New York | ISSN 0023-2165

### Korrespondenzadresse

Prof. Thomas S. Dietlein  
Augenklinik, Universitätskliniken Köln  
Kerpener Str. 62, 50937 Köln  
Tel.: +49/(0)221/478 5046, Fax: +49/(0)221/4 78 5094  
[thomas.dietlein@uk-koeln.de](mailto:thomas.dietlein@uk-koeln.de)

### ZUSAMMENFASSUNG

Die Glaukomchirurgie erfährt in den letzten Jahren einen Innovationsschub insbesondere bedingt durch neue Mikroimplantate, die den Kammerwasserabfluss über transsklerale Wege, über den Schlemm-Kanal oder den Suprachoroidalraum verbessern sollen und eine sehr gute Kombinierbarkeit mit der modernen Kleinschnittkataraktchirurgie aufweisen. Auch lange bestehende glaukomchirurgische Verfahren, wie die Trabekulektomie oder die Drainageimplantatchirurgie erleben eine Aufwertung durch eine Verbesserung ihres Risiko-Nutzen-Profiles, die in vermehrter chirurgischer Erfahrung und detaillierten chirurgischen Modifikationen begründet ist. Bei aller Euphorie über die chirurgischen Innovationen muss mit kritischem Abstand abgewartet werden, welches der neueren chirurgischen Verfahren langfristig dem klinischen Vergleich mit den etablierten Verfahren standhält.

### ABSTRACT

During the last few years, there has been a considerable capacity of innovations in glaucoma surgery owing to new micro-stents increasing the aqueous outflow via transscleral routes, via the trabecular meshwork or the suprachoroidal space. These interventions can be easily performed in combination with small-incision cataract surgery. Even the well-known filtering procedures, trabeculectomy and drainage device surgery, formerly perceived as being outdated, reach a better reputation owing to refinements in surgical technique and improved surgical experience. Although enthusiasm is understandable, considering the technical advances, we must wait for clinical long-term results and compare the new procedures with the established ones.

## Einleitung

Die Glaukomchirurgie erfährt derzeit eine ganz besondere Beachtung durch die Einführung neuer kleiner Mikroimplantate und modifizierter chirurgischer Techniken, die insgesamt das Operationstrauma, aber auch die visuelle Rehabilitationsdauer minimieren sollen. Von vielen Autoren wird in diesem Zusammenhang die Abkürzung „MIGS“ (minimally invasive glaucoma surgery) bemüht, die allerdings durchaus auch einmal irreführend sein kann. So wurde bspw. schon vor ca. 20–25 Jahren die sog. Lasersklerotomie als „minimalinvasives“ Glaukomverfahren in die Glaukomchirurgie eingeführt. Zwar war dieser Eingriff hoch technisiert und schnell durchführbar, aufgrund der doch beträchtlichen Neben-

wirkungen (flache Vorderkammer, schnelle Filterkissenvernarbung) hatte er die Einstufung als „minimalinvasiv“ nicht wirklich verdient. Im Weiteren soll deshalb auf eine Einteilung in MIGS oder Nicht-MIGS verzichtet werden.

## Ziele der chirurgischen Glaukombehandlung

### Erreichen eines Zieldruckkorridors

Als Zieldruck wird in der Glaukombehandlung der Augendruck definiert, bei dem individuell davon ausgegangen werden darf, dass keine weitere progrediente augendruckbedingte Papillen-/Gesichtsfeldschädigung stattfinden wird. Insbesondere die Ergeb-

nisse der Advanced Glaucoma Intervention Study (AGIS) haben die Diskussion um einen niedrigen Zieldruck in der Glaukombehandlung angeheizt [1]. Von vielen Augenärzten werden die Ergebnisse sehr eng interpretiert in dem Sinne, dass alle Patienten mit fortgeschrittenem Glaukom einen Zieldruck von 12 mmHg oder tiefer haben sollten. Dem sind allerdings auch die Ergebnisse der Normal Pressure Glaucoma Treatment Study (NPGTS) entgegenzuhalten, wonach nicht alle Patienten mit einem Normaldruckglaukom von einer sehr starken Augendrucksenkung (mindestens 30% vom Ausgangsdruckniveau) und einem niedrigen Zieldruck hinsichtlich des Gesichtsfelderhalts profitierten, insbesondere wenn kardiovaskuläre Risikofaktoren vorlagen oder eine Familienanamnese „Glaukom“ fehlte [2]. Das fortgeschrittene Alter der Patienten spielt heute bei der Entscheidung für oder wider den Glaukomeingriff zunehmend weniger eine Rolle, zumal es keinen klaren Beleg gibt, dass z. B. für die Trabekulektomie das okuläre Komplikationsspektrum bei Patienten über 80 Jahren größer ist als bei jüngeren und bei älteren Patienten der Eingriff ebenso sicher in Subkonjunktivalanästhesie wie in Vollnarkose durchgeführt werden kann [3, 4].

Die EGS (Europäische Glaukomgesellschaft) legt sich nicht auf einen festen Zieldruck für bestimmte Krankheitsstadien fest, sondern empfiehlt hinsichtlich der Definition eines Zieldrucks oder Zieldruckkorridors folgende Kriterien zu beachten: Progressionsgeschwindigkeit, Ausmaß des Glaukomschadens, Alter/Lebenserwartung, absolute Höhe des Schädigungsaugendrucks und andere Faktoren, die z. B. die zentrale Hornhautdicke oder familiäre Belastung einschließen [5]. Man muss davon ausgehen, dass unter „andere Faktoren“ noch viele Aspekte eine Rolle spielen, die bis heute unterschätzt oder gar nicht bekannt sind. Hier seien exemplarisch der intraorbitale Liquordruck oder die korneale Rigidität bzw. Hysterese genannt.

### Medikamentenfreiheit

Von vielen Patienten wird vor einer Glaukomoperation der Wunsch geäußert, diese auch deshalb durchzuführen, um nicht mehr Glaukومتropfen applizieren zu müssen. Die meisten prospektiven Studien zeigen aber, dass nur eine Minderheit der glaukomoperierten Patienten über eine längere Zeit nach der Operation keine drucksenkenden Tropfen mehr verschrieben bekommt. Auch der Operateur darf sich nicht über den Prozentsatz an Patienten täuschen, der langfristig „tropffrei“ lebt. Dieser lag z. B. in der Tube-versus-Trabeculectomy-Studie sowohl für die Trabekulektomie mit Mitomycin C als auch für das Baerveldt-Implantat nach 5 Jahren unter 30% [6].

### Bulbuserhalt/Schmerzfreiheit

Bei blinden Glaukomaugen ist im Zweifel chirurgische Zurückhaltung geboten, wenn Beschwerdefreiheit vorliegt. Beschwerden können bei absoluten Glaukomen auftreten, einerseits bedingt durch den hohen Augendruck selbst, andererseits sekundär durch eine bullöse Keratopathie oder kalzifizierende Keratopathie. Korneal bedingte Beschwerden lassen sich häufig durch eine therapeutische Kontaktlinse mildern, bevor eine chirurgische Alternative erwogen werden muss.

Die Rate der erblindeten Glaukomaugen, die enukleiert werden, ist verglichen mit der klinischen Routine vor etwa 25 Jahren

nach Erfahrung der Autoren deutlich zurückgegangen. Dies liegt sowohl am breiteren Spektrum der medikamentösen antiglaukomatösen Therapie als auch an einer heutzutage offensichtlich größeren Zurückhaltung gegenüber dem Eingriff Enukleation.

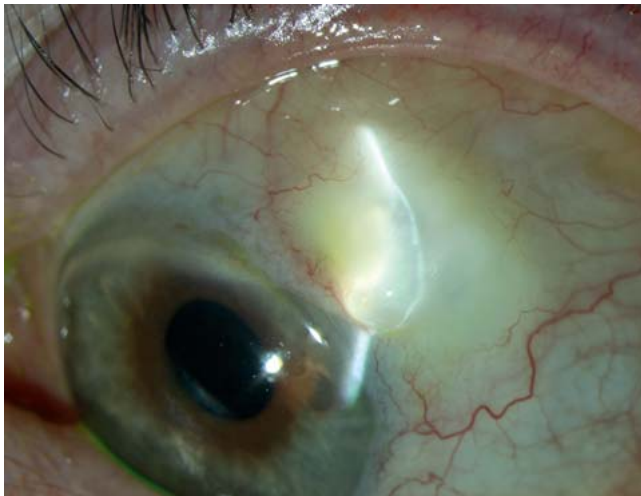## Ergebnisse der chirurgischen Glaukombehandlung

### Filtrationschirurgie/Trabekulektomie mit Mitomycin C

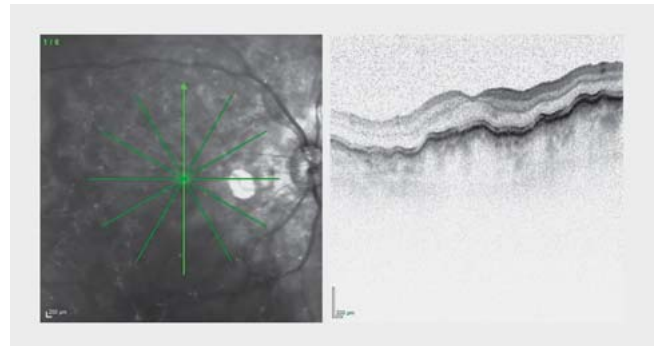
Die Trabekulektomie mit intraoperativer Applikation von Mitomycin C (zumeist 0,02% für 3 Minuten) als Adjuvans gilt heute unverändert als Standardoperation in der adulten Glaukomchirurgie, allerdings ist diese Prozedur als Kombinationseingriff mit der Kataraktchirurgie nicht wirklich geeignet. Eine primäre Trabekulektomie ohne Mitomycin C wird heute kaum noch durchgeführt, in vielen Zentren wird zusätzlich zur intraoperativen Mitomycin-C-Gabe postoperativ je nach Befund des Filterkissens mittels subkonjunktivaler Injektion von 5-Fluorouracil (5-FU) weiter antifibrotisch behandelt.

Bei gut funktionellen Filterzonen können auch nach vielen Jahren noch niedrig normale Augeninnendruckwerte erzielt werden [7]. Aufgrund der möglichen niedrig normalen Druckwerte postoperativ kommt der Eingriff in der klinischen Routine besonders bei Patienten in Betracht, die einen individuell festgelegten Zieldruck unter 12 mmHg besitzen, wie z. B. bei Patienten mit Normaldruckglaukom oder bei allen Glaukomformen mit sehr fortgeschrittener Papillenschädigung [1, 8]. Es sei jedoch auch auf die zuvor genannte Studie [6] verwiesen, die eine Medikamentenfreiheit von unter 30% nach 5 Jahren für die Trabekulektomie mit Mitomycin C aufwies. Des Weiteren kommt es im Zuge der Filtrationschirurgie bei einem nicht zu vernachlässigenden Prozentsatz (bis zu 30%) zu einer dauerhaften Herabsetzung des Visus [6]. Viele Risiken der Filtrationschirurgie lassen sich heutzutage durch chirurgische Modifikationen („Moorfields Safer Surgery System“) zunehmend gut beherrschen [9]. Durch Änderung des Zugangs (fornixbasiert statt limbusbasiert) wird u. a. auch eine breitflächigere Applikation von Mitomycin C möglich und die Rate zystisch verdünnter avaskulärer Filterkissen (► **Abb. 1**) gesenkt, die häufiger zur Leckage und damit zur Blebitis neigen [10]. Eine Überfiltration mit ihren unerwünschten Nebenwirkungen wie abgeflachter Vorderkammer, Aderhautabhebung und Aderhautfalten mit Visusabfall (► **Abb. 2**) lässt sich bspw. durch eine sog. Releasable Suture oder die intrakamerale Gabe von Viskoelastikum am Schluss des Eingriffs oder aber postoperativ durch das Nachlegen von transkonjunktivalen Nähten verhindern.

Die Trabekulektomie bietet sich vor allem bei Offenwinkelglaukomen mit gut verschieblicher und nicht hyperämisch verdickter Bindehaut im oberen Limbusbereich an, da ansonsten mit einer erhöhten Vernarbung gerechnet werden muss. Jedoch gibt es auch Glaukomformen, die bei guten Bindehautausgangsbedingungen schlechtere postoperative Ergebnisse nach Trabekulektomie erzielen, wie z. B. das Pseudoexfoliationsglaukom, das ICE-Syndrom (irido-corneo-endotheliales Syndrom), das Glaukom bei Aphakie oder bei Rubeosis iridis [7], sodass in einigen dieser Fälle schon primär eine andere chirurgische Strategie gewählt werden kann. Beim kongenitalen Glaukom zeigt in den ersten beiden



► **Abb. 1** Dünnwandiges, zystisch-avaskuläres Filterkissen mehrere Jahre nach Trabekulektomie mit Mitomycin C im temporal-oberen Quadranten bei einem 71-jährigen Patienten mit primärem Offenwinkelglaukom.



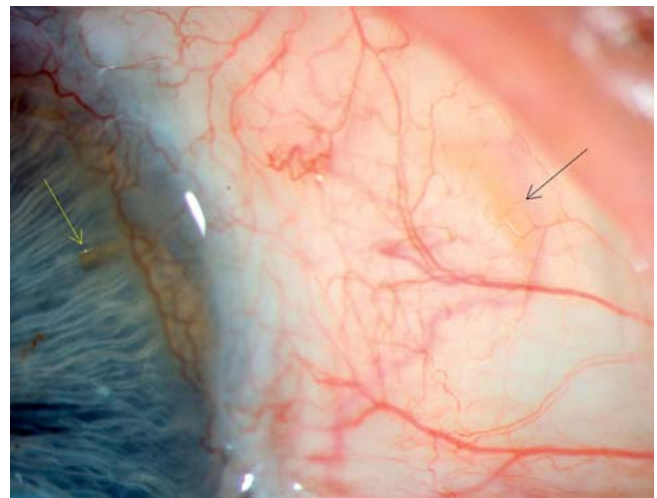
► **Abb. 2** Makula-OCT bei einer chronischen Hypotonie nach Trabekulektomie mit Mitomycin C. Obwohl der Augendruck mittlerweile wieder auf Werte um 6–8 mmHg angestiegen war, persistieren weiterhin Aderhautfalten nach langjähriger okulärer Hypotonie.

Lebensjahren auch die primäre Trabekulektomie ohne Mitomycin C relativ gute Ergebnisse [11], trotzdem gilt hier eher die Trabekulotomie ab externo (oder Goniotomie) als chirurgisches Therapieverfahren der Wahl. Die Verwendung von Mitomycin C insbesondere im 1. Lebensjahr bei Kleinkindern wird kontrovers diskutiert, da die Mitomycin-C-assoziierten Risiken größer als beim Erwachsenen sind.

Eine Neuentwicklung der letzten Jahre stellt das XEN-Implantat dar. Hierbei handelt es sich um ein Röhrchen aus Kollagen von 6 mm Länge, welches über einen gegenüberliegenden kornealen Zugang von ab interno transskleral implantiert wird, sodass es 1 mm intrakameral, 2–3 mm intraskleral und 3 mm subkonjunktival zu liegen kommt (► **Abb. 3**). Bei korrekter Positionierung zeigt sich schon intraoperativ die Ausbildung einer Filterzone. Das Implantat quillt bei Kontakt mit Kammerwasser leicht auf, sodass es spontan festsetzt. Typischerweise finden sich direkt postoperativ intraokulare Druckwerte um 6 mmHg, die im Verlauf langsam steigen. Realistisch scheinen langfristige Augeninnendruckwerte im Mittel von 15 mmHg, jedoch auch in diesem Fall oftmals mit der Notwendigkeit von Tropfenapplikation. Ein Vorteil des Verfahrens ist jedoch seine schnelle Durchführbarkeit sowie die gute Kombinierbarkeit mit der Kataraktchirurgie [12]. Da derzeit nur wenige Studiendaten vorliegen und randomisierte Vergleichsstudien Mangelware sind, muss das Verfahren mit Zurückhaltung betrachtet werden, da konzeptionell starke Parallelen zur Lasersklerostomie bestehen, ein ebenfalls schnell durchführbares filtrierendes Verfahren aus den 1990er-Jahren, das sich langfristig nicht behaupten konnte, obwohl man auch dabei – ähnlich wie jetzt beim XEN-Stent – die langfristigen Ergebnisse durch zusätzliche intraoperative Verwendung von Mitomycin C zu verbessern suchte.

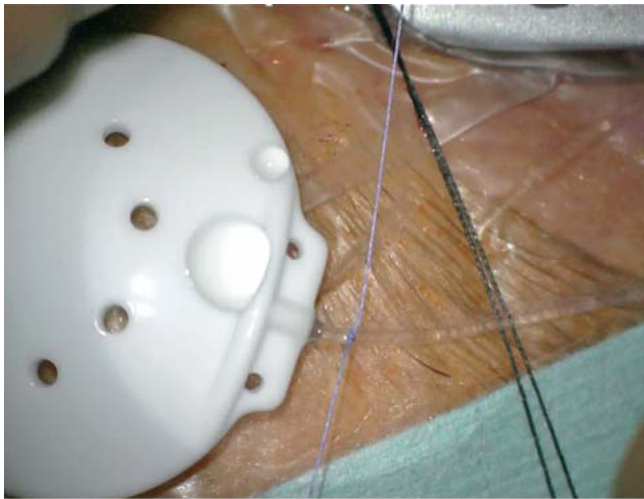
### Glaukomdrainageimplantat-Chirurgie

Die Glaukomdrainageimplantate sind in den letzten 20 Jahren zu einem festen Bestandteil im chirurgischen Arsenal der Glaukom-

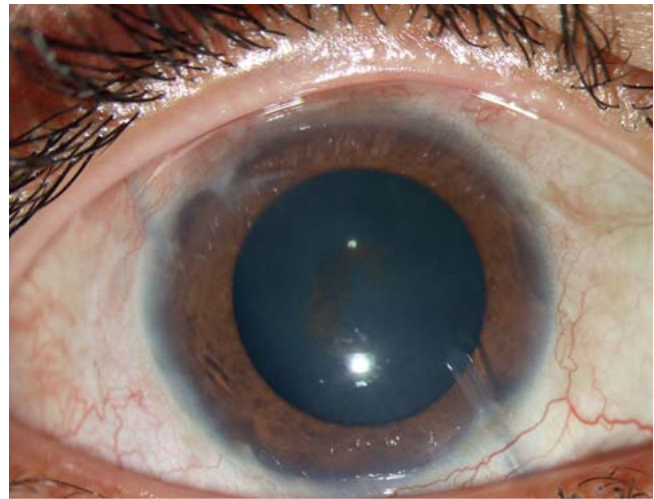


► **Abb. 3** Spaltlampenmikroskopie nach Implantation eines XEN-Stents im nasal-oberen Quadranten. Das intrakamerale Ende des XEN ist mit einem gelben Pfeil markiert, das schwieriger abgrenzbare subkonjunktivale Ende ist mit einem schwarzen Pfeil gekennzeichnet.

chirurgen geworden. Das primär verwendete Molteno-Implantat ist inzwischen fast komplett von den sog. Ahmed- und Baerveldt-Implantaten abgelöst worden [13]. Das Ahmed-Implantat besitzt ein Schlitzventil, wodurch ein Öffnungsdruck gewährleistet ist, der verhindert, dass der Augendruck postoperativ in massiv hypotone Bereiche abfällt. Das Baerveldt-Implantat besitzt einen solchen Ventilmechanismus nicht, weshalb zur Hypotonieprophylaxe entweder das Lumen passager mit einem Faden verstopft wird oder aber das Lumen des Schlauchs von außen mit einem resorbierbaren Okklusionsknoten verschlossen wird (► **Abb. 4**). Da sich ein solcher Faden häufig erst nach 6–7 Wochen öffnet, muss in dieser Zeit überbrückend medikamentös drucksenkend behandelt werden. Eine zu frühe Fadeneröffnung (< 4 Wochen postoperativ) sollte, wenn möglich, unterbleiben, da ansonsten das Risiko einer Hypotonie unvermindert besteht.



► **Abb. 4** Intraoperativer Situs bei Glaukomdrainagechirurgie mit dem Baerveldt-103-250-Implantat. Da bei diesem Implantat kein Ventil zur Hypotonieprophylaxe vorliegt, wird hier eine temporäre Okklusion des Schlauchs mit einem resorbierbaren Vicryl-6-Faden gelegt. Normalerweise löst sich dieser Faden nach 6–7 Wochen auf.



► **Abb. 5** Baerveldt-Implantat im nasal-unteren Quadranten mit Schlauch in der Vorderkammer. Im temporal-oberen Quadranten sind deutlich Bindehautvernarbungen erkennbar.

Das Baerveldt-Implantat eignet sich aufgrund seiner flachen Form auch sehr gut zur Implantation in den nasal-unteren Quadranten, wenn die Bindehaut in den oberen Quadranten durch vorangegangene Chirurgie sehr vernarbt ist (► **Abb. 5**). Der klinische Vergleich beider Implantate zeigt, dass das Baerveldt-Implantat stärker drucksenkend wirkt als das Ahmed-Implantat, letzteres aber auch weniger visusbeeinträchtigende Komplikationen verursacht. Bei der primären Implantation der Drainageimplantate wird i. d. R. kein Mitomycin C verwendet.

Klassische Indikationen für Drainageimplantate sind mehrfach fehlgeschlagene Filtrationschirurgie (z. B. beim Pseudoexfoliationsglaukom [PEX-Glaukom]) oder Sekundärglaukome, z. B. nach vitreoretinaler Chirurgie. Eine persistierende Endotamponade mit Silikonöl ist jedoch als Kontraindikation für die Implantatchirurgie anzusehen. Beim medikamentös nicht mehr einstellbaren kindlichen Aphakieglaukom ist auch die primäre Implantatchirurgie weltweit mittlerweile akzeptiert. Problematisch ist bei Kindern die erhöhte Rate von Infektionen nach Drainageimplantaten, möglicherweise auch als Folge der schlechteren Compliance („Augenreiben“). Die ehemals gefürchtete Komplikation der Endotheldekompensation nach Drainageimplantation hat durch die lamelläre Hornhautchirurgie etwas von ihrem Schrecken verloren.

Bei einem erneuten dauerhaften Augendruckanstieg trotz Glaukomdrainageimplantat und trotz maximaler topischer Glaukomtherapie bleiben als glaukomchirurgische Optionen die Implantation eines 2. Drainageimplantats (i. d. R. in den gegenüberliegenden Quadranten), die chirurgische Exzision der Kapsel verbunden mit Antimetabolitengabe bzw. kombinierter Implantation von Kollagenimplantaten [14] oder eine Zyklodestruktion unter Aussparung des Schlauchbereichs, da es ansonsten zu Arrosionen der Bindehaut kommen kann.

## Ab-interno-Kammerwinkelchirurgie, Ab-externo-Chirurgie oder nicht perforierende Chirurgie

### Trabekulotomie

Die Trabekulotomie als alleiniges drucksenkendes Verfahren ist i. d. R. den kindlichen Glaukomen bis zum 3. Lebensjahr vorbehalten. An vielen klinischen Zentren wird inzwischen bei kongenitalen Glaukomen die 360°-Fadentrabekulotomie favorisiert, da sich hierbei nicht der Bedarf einer möglichen Re-Trabekulotomie ergeben sollte [15]. Durch die Technologie des illuminierten Katheters ist es ein chirurgisch besser kontrollierbares Verfahren als früher, auch wenn der Begriff 360°-Fadentrabekulotomie eigentlich durch 360°-Kathetertrabekulotomie ersetzt werden müsste. Gute Erfolgsraten hierfür werden auch beim juvenilen Glaukom berichtet [16]. Die Ergebnisse der Trabekulotomie in Kombination mit der Kataraktchirurgie sind in vielen Studien auch bei Erwachsenen besser als eine Kombination von Phako und klassischer Trabekulektomie [17]. Ähnlich wie bei der Kanaloplastik wird bei diesem Eingriff aber Bindehautareal „verbraucht“, das dann möglicherweise später für einen Filtrationseingriff oder ein Glaukomimplantat fehlt. Dies macht diese Ansätze bei schweren Glaukomen konzeptionell eher unattraktiv. Zwar kann alternativ die Sklerallappenpräparation auch in den unteren Quadranten erfolgen, dies erfordert aber eine gewisse chirurgische Erfahrung und macht auch eine Glaukomdrainageimplantation nasal unten später schwieriger und komplikationsträchtiger. Als weitere chirurgische Alternative wird u. a. die gonioskopieassistierte transluminale Ab-interno-Trabekulotomie vorgeschlagen [18]. Bei diesem Konzept wird unter gonioskopischer Sicht der Illuminationskatheter zunächst über eine Parazentese in die Vorderkammer eingebracht und dann nach Anritzen des Trabekelmaschenwerks die Katheterspitze in den Schlemm-Kanal über 360° eingeschoben, bevor dann mittels Katheter eine zirkuläre Trabekulotomie durch Zug ausgeführt wird. Ähnlich kann man bei Revision einer Kanaloplastik

tik vorgehen, indem unter gonioskopischer Sicht der intraluminale gelegene Faden gefasst (z. B. mit einer feinen Pinzette oder dem Trabektom) und über eine Parazentese aus der Vorderkammer gezogen wird, sodass das Trabekelmaschenwerk zirkulär eingerissen wird.

### Kanaloplastik

Die Kanaloplastik ist ein ab externo skleraeröffnendes Glaukomverfahren, dessen genauer Wirkmechanismus bis heute nicht geklärt (Aufdehnung des Schlemm-Kanals/der Kollektorkanäle, Distension des Schlemm-Kanals durch den Prolene-Faden, transsklerale Filtration oder uveosklerale Drainage?) und belegt ist [19]. Die signifikante und nachhaltige Senkung von Augeninnendruck und Medikation durch die Kanaloplastik ist in vielen klinischen Studien belegt, ebenso die Tatsache, dass diese nicht so ausgeprägt ist wie bei der Trabekulektomie mit Mitomycin C [20, 21]. Genauso unbestritten ist, dass die früh-postoperativen Komplikationen und Sekundäreingriffe (Suturelysis, Needling, 5-FU etc.) nach Kanaloplastik seltener sind als nach Trabekulektomie oder auch seltener als nach tiefer Sklerektomie [19, 22]. Interessant sind die relativ guten Ergebnisse der Ab-externo-Kanaloplastik beim uveitischen Sekundärglaukom (74% absoluter Erfolg nach über 2 Jahren), wobei in dieser Studie offensichtlich häufig ein Filterkissen erzielt und auch angestrebt wurde, was u. a. an der postoperativen Durchführung von 5-FU-Injektionen deutlich wird [23].

Ein modifizierter chirurgischer Ansatz verbindet die Kanaloplastikprozedur mit einer skleralen Fensterung und subchoroidalen Implantation eines Kollagen-Matrix-Implantats (Ologen), wodurch im Vergleich zum Standardeingriff eine zusätzliche Drucksenkung erreichbar scheint [24].

Im Vergleich zur konventionellen Trabekulektomie können durch die Kanaloplastik, wenn keine Filtrationszone vorliegt, die sog. Liegendspitzen (positionsinduzierter Anstieg) des Augeninnendrucks leider deutlich weniger positiv abgemildert werden [25].

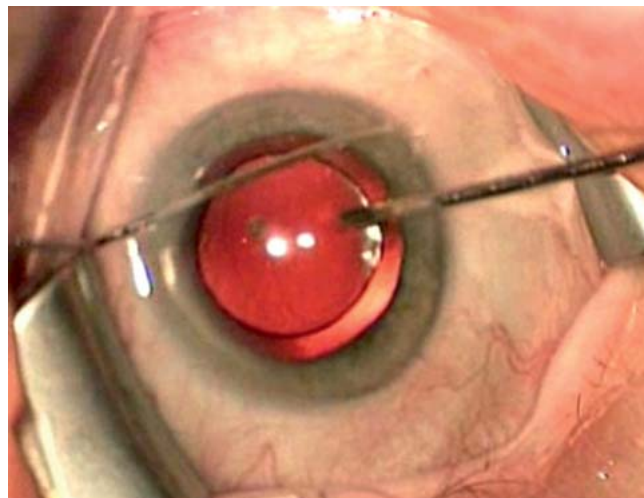
### Kammerwinkelchirurgie ab interno

#### Trabekelaspiration

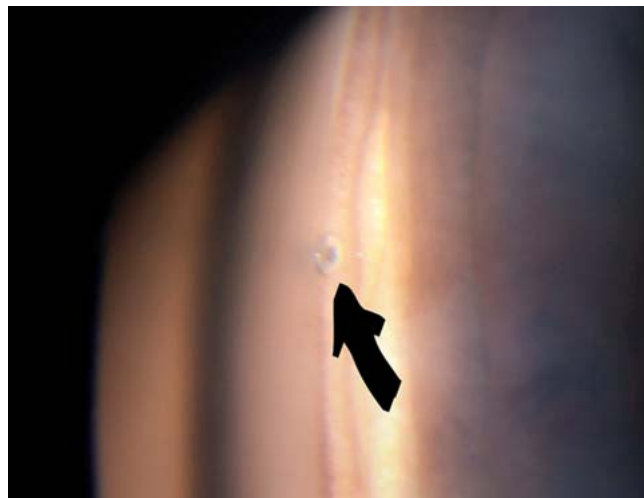
Die Trabekelaspiration gehört zu den eher schwächer wirksamen kammerwinkelchirurgischen Eingriffen, die ihre Indikation bei leichten bis moderaten Exfoliationsglaukomen in Kombination mit der Kataraktchirurgie hat. Hierbei werden etwa 4–8 Uhrzeiten des Kammerwinkels mit einem Absaugungshandgriff mit 200 mmHg Sog von PEX-Material „gereinigt“ (► **Abb. 6**). Als alleiniger Eingriff ist der drucksenkende Effekt der Trabekelaspiration in aller Regel nicht ausreichend, bei einer gleichzeitigen Katarakt-OP wird aber ein zusätzlicher, statistisch signifikanter drucksenkender Effekt erzielt. Bei Patienten, in deren Vorgeschichte Augeninnendruckwerte von 30 mmHg und höher bekannt sind, ist eine andere Vorgehensweise als eine Trabekelaspiration vorzuziehen (am ehesten Phako + Trabektom) [26].

#### Trabekelstent

Bei den Trabekelstents (iStent, iStent inject und Hydrus Stent) existieren prospektiv randomisierte Studien, die zeigen, dass die Implantation eines Trabekelstents in Kombination mit der Phakoemulsifikation einen zusätzlichen drucksenkenden Effekt neben



► **Abb. 6** Intraoperativer Situs bei Trabekelaspiration (hier kombinierte Phako + Trabekelaspiration) unmittelbar nach Implantation der Kunstlinse. Die Absaugung erfolgt im direkten Kontakt mit dem Trabekelmaschenwerk, allerdings ohne Gonioskop, kann aber durch Wechsel der Instrumente in den Parazentesen über fast 8 Uhrzeiten durchgeführt werden.



► **Abb. 7** Gonioskopie einige Monate nach Implantation eines iStent inject, der korrekt in Höhe des Trabekelmaschenwerks liegt und mit einem schwarzen Pfeil markiert ist.

der Katarakt-OP erbringt und dies auch zu einer Reduktion der Medikation führt [27, 28]. Durch Erhöhung der Anzahl der implantierten Stents im Auge scheint sich auch die erreichbare Drucksenkung steigern zu lassen [27]. Der iStent inject (► **Abb. 7**), der in Deutschland kommerziell verfügbar ist, wird mit Implantationsset so angeboten, dass direkt 2 Stents im Abstand von 1–3 Uhrzeiten benachbart implantiert werden können. Der Hydrus Stent ist derzeit bei uns noch nicht auf dem Markt verfügbar, unterscheidet sich jedoch auch durch das Material vom iStent inject. Der Hydrus Stent enthält Nickel, er ist deshalb für Nickelallergiker nicht geeignet.

Im klinischen Alltag sind von den Trabekelstents moderate Drucksenkungen zu erwarten, sodass auch in den meisten Studien nur Patienten operiert wurden, deren präoperatives Druckniveau zwischen 20 und 30 mmHg lag. Durch die sehr kleine Öffnung des iStent inject lässt sich diese Art der Glaukomchirurgie auch meist recht problemlos bei Patienten unter laufender Antikoagulation durchführen.

Der aus Titan bestehende iStent inject kann bei kranialen Kernspintuntersuchungen Artefakte verursachen, die MRT-Untersuchung kann aber bei Stärken von weniger als 3 Tesla sicher durchgeführt werden [29].

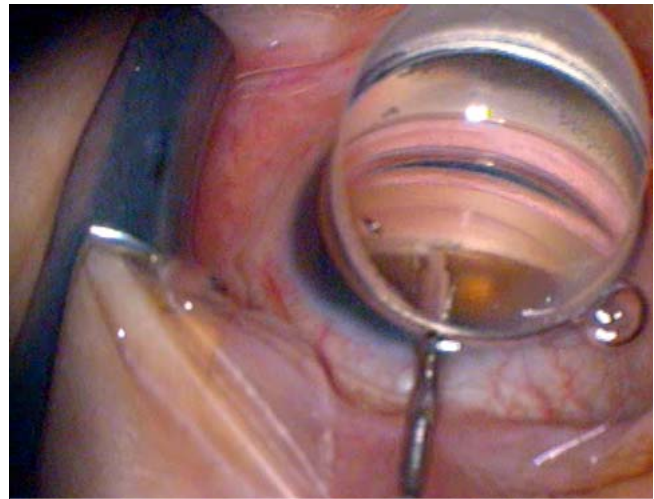
### Trabektomie/Kahook-Dual-Blade

Die Trabektomiechirurgie (► **Abb. 8**) ist grundsätzlich bei allen Offenwinkelglaukomen durchführbar und hat gerade beim Exfoliationsglaukom sehr gute Ergebnisse bewiesen, wobei auch hier viele Studien noch günstigere Ergebnisse in Kombination mit der Kataraktchirurgie sehen. In der Regel wird hierbei über 3–4 Uhrzeiten das Trabekelmaschenwerk mittels Diathermie entfernt bzw. „verdampft“. Durch diese Elektrodiathermie und die in den Handgriff integrierte Dauerinfusion kommt es intraoperativ zu weniger Kammerwinkelblutungen als bei anderen vergleichbaren Eingriffen, bspw. dem Kahook-Dual-Blade (► **Abb. 9**), bei dem ein „Schälmesser“ mit stumpfer Spitze, aber sehr scharfen seitlichen Schnittflächen das Trabekelmaschenwerk herausschneidet [30]. In einer intraindividuellen Vergleichsstudie zeigten sich hinsichtlich des postoperativen Augeninnendruckniveaus nach 1 Jahr vergleichbare Ergebnisse für Trabektomie und iStent inject in Kombination mit der Kataraktchirurgie [31].

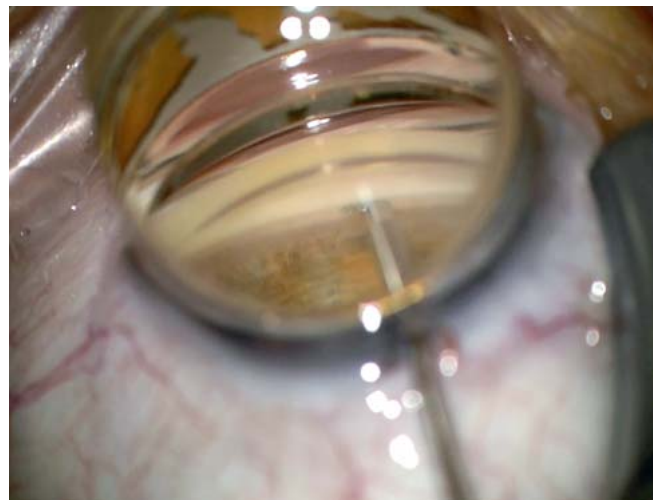Der nach Trabektomiechirurgie erreichbare Augendruck ist mit durchschnittlich 16 mmHg im Vergleich zur Trabekulektomie und den Glaukomdrainageimplantaten (mit Werten zwischen 12 und 13 mm) nicht ganz so tief, aber nach 1 Jahr durchaus mit der Kanaloplastik vergleichbar, allerdings ist der postoperative antiglaukomatöse Medikamentenbedarf der Augen nach Trabektomiechirurgie von all den genannten Verfahren am höchsten [32]. In einer Metaanalyse, die als Erfolg Augendruckwerte unter 22 mmHg bei gleichzeitiger Augendrucksenkung von über 20% ohne weiteren chirurgischen Eingriff definierte, lag die Erfolgsrate der kombinierten Phako/Trabektomiechirurgie nach 2 Jahren bei 66%. Der alleinige Trabektomieeingriff kam nur auf 46% Erfolg [33].

### Suprachoroidale Implantate

Die suprachoroidalen Implantate streben eine Drucksenkung durch einen verstärkten subskleralen, suprachoroidalen Kammerwasserabfluss an und sind deshalb auch bei vernarbter Bindehaut möglich. Bekanntester Vertreter der suprachoroidalen Implantate ist der sog. CyPass, ein gebogenes, Polyamidröhrchen von 6 mm Länge mit kleinen Fenestrierungen und 300 µm Binnenlumen, das ab interno im Kammerwinkel zwischen Sklera und Uvea eingeschoben wird (► **Abb. 10**). Bisher auf dem Markt nicht kommerziell verfügbar ist der iStent supra, ein 4 mm langes suprachoroidales Implantat mit noch kleinerem Binnenlumen als beim CyPass. Die Studienergebnisse des CyPass nach 1 Jahr zeigen signifikante Drucksenkungen und Reduktion der Medikation [34]. Mögliche Komplikation nach CyPass-Implantation sind Katarakt-



► **Abb. 8** Intraoperativer Situs bei Trabektomiechirurgie, die aus Praktikabilitätsgründen i. d. R. im nasalen Quadranten durchgeführt wird. Im Gonioskopieglas ist rechts von der Instrumentenspitze noch pigmentiertes Trabekelwerk erkennbar, links davon ist dieses Gewebe schon entfernt und es schimmert die weiße Sklera stärker.

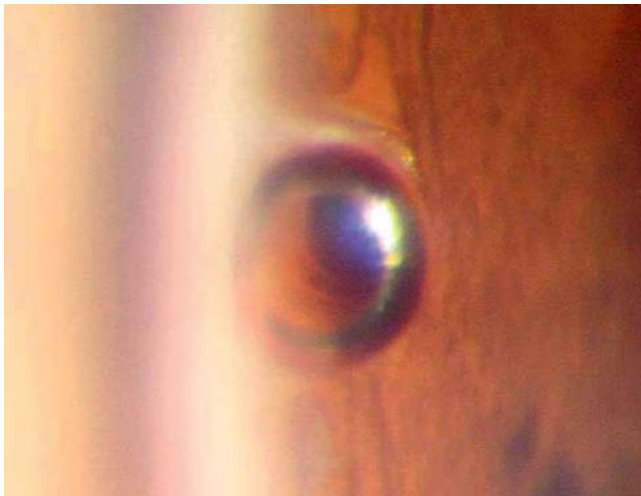

► **Abb. 9** Intraoperativer Situs bei Kahook-Dual-Blade-Chirurgie. Das konzeptionelle und praktische Vorgehen ist sehr ähnlich zur Trabektomiechirurgie, allerdings ohne Dauerinfusion und Diathermie.

progression, vorübergehender Anstieg des Augendrucks, Hyphäma und anteriore Synechierungen.

### Zyklodestruktive Maßnahmen

Nach Empfehlung der American Academy of Ophthalmology ist die Zyklphotokoagulation bei Patienten mit therapierefraktären Glaukomen indiziert, bei denen Filtrations- oder Drainageimplantatchirurgie gescheitert ist, bei Patienten mit einem minimalen Restvisus oder Schmerzen bei erblindetem Auge. Weitere Nischenindikationen für die Zyklphotokoagulation sind demnach auch Patienten, die allgemeinärztlich schwer beeinträchtigt sind



► **Abb. 10** Gonioskopie einige Monate nach CyPass-Implantation. Am linken Bildrand ist etwas verwaschen das pigmentierte Trabekelmaschenwerk erkennbar. Das CyPass-Implantat liegt weiter posterior als das Trabekelwerk und wird von der Iriswurzel umschlossen.

oder bulbuseröffnende Maßnahmen verweigern sowie als überbrückende Maßnahme im akuten Stadium eines neovaskulären Glaukoms [35]. Auch bei Augen, für die eine Bulbuseröffnung ein erhebliches perioperatives Risiko bedeutet – wie z. B. beim Nanophthalmus –, kann die Laserzyklophotokoagulation eine sinnvolle primäre chirurgische Option darstellen [36]. Die Rate von Visusverschlechterungen nach Laserzyklophotokoagulation sind nach 2 oder mehr Jahren nicht niedriger als nach Trabekulektomie oder Glaukomdrainageimplantaten [37].

Ingesamt sind die Ergebnisse der Zyklodestruktion mit Zunahme des Alters der Patienten eher günstiger als bei jüngeren Patienten [38].

Die Erfolgsraten der Zyklphotokoagulation bei den kindlichen Glaukomen werden in einer Übersichtsarbeit mit etwas über 60% angegeben, die der Zyklokryokoagulation mit etwa 30% nach 1 Jahr angegeben, wobei das Risiko der chronischen Hypotonie (< 8 mmHg) dabei immerhin um 6% angesiedelt ist [39]. Entsprechend einer Einschätzung der American Academy of Ophthalmology sollte die Zyklodestruktion bei kindlichen Glaukomen nur eingesetzt werden, wenn andere Verfahren schon fehlgeschlagen sind und nicht als primärer Eingriff [39].

## Fazit

In der chirurgischen Behandlung des Offenwinkelglaukoms besitzt die Trabekulektomie mit Mitomycin C weiter einen überragenden Platz in der primären Behandlung. Allerdings wird ihr dieser Platz in der kombinierten Glaukom-Katarakt-Chirurgie mehr und mehr streitig gemacht von den kammerwinkelchirurgischen Verfahren, die mit wenig Zeitaufwand und Risiko in die Kleinschnittkataraktchirurgie integriert werden können. Bei den komplizierten Glaukomen setzt sich auch in Deutschland zunehmend

die Drainageimplantatchirurgie durch, während die Zyklodestruktion eher abnimmt.

## Danksagung

Herrn Prof. Dr. Walter Konen zum 70. Geburtstag gewidmet.

## Interessenkonflikt

T. S. Dietlein: Vortragstätigkeit für Alcon, Santen, Theapharma; Beratertätigkeit für Alcon, Bayer.

## Literatur

- [1] [Anonymous]. The Advanced Glaucoma Intervention Study (AGIS): 7. The relationship between control of intraocular pressure and visual field deterioration. The AGIS Investigators. *Am J Ophthalmol* 2000; 130: 429–440
- [2] Anderson DR, Drance SM, Schulzer M et al. Factors that predict the benefit of lowering intraocular pressure in normal tension glaucoma. *Am J Ophthalmol* 2003; 136: 820–829
- [3] Dietlein TS, Moalem Y, Lappas A et al. [Glaucoma filtering surgery in the elderly over eighty years old: an analysis of postoperative risks]. *Klin Monatsbl Augenheilkd* 2014; 231: 1224–1229
- [4] Dietlein TS, Moalem Y, Schild AM et al. [Subconjunctival or general anaesthesia in trabeculectomy – a retrospective analysis of the bleeding risk from a glaucoma surgeon’s point of view]. *Klin Monatsbl Augenheilkd* 2012; 229: 826–829
- [5] European Glaucoma Society. Terminology and Guidelines for Glaucoma. 4th ed. 2014. Im Internet: [http://www.eugs.org/eng/EGS\\_guidelines4.asp](http://www.eugs.org/eng/EGS_guidelines4.asp); Stand: 01.12.2016
- [6] Gedde SJ, Schiffman JC, Feuer WJ et al. Treatment outcomes in the Tube Versus Trabeculectomy (TVT) study after five years of follow-up. *Am J Ophthalmol* 2012; 153: 789–803
- [7] Landers J, Martin K, Sarkies N et al. A twenty-year follow-up study of trabeculectomy: risk factors and outcomes. *Ophthalmology* 2012; 119: 694–702
- [8] Jayaram H, Strouthidis NG, Kamal DS. Trabeculectomy for normal tension glaucoma: outcomes using the Moorfields safer surgery technique. *Br J Ophthalmol* 2016; 100: 332–338
- [9] Khaw PT, Chiang M, Shah P et al. Enhanced trabeculectomy: the Moorfields safer surgery system. *Dev Ophthalmol* 2012; 50: 1–28
- [10] Yassin SA. Bleb-related infection revisited: a literature review. *Acta Ophthalmol* 2016; 94: 122–134
- [11] Dietlein TS, Jacobi PC, Kriegelstein GK. Prognosis of primary ab externo surgery for primary congenital glaucoma. *Br J Ophthalmol* 1999; 83: 317–322
- [12] Pérez-Torregrosa VT, Olate-Pérez Á, Cerdà-Ibáñez M et al. Combined phacoemulsification and XEN45 surgery from a temporal approach and 2 incisions. *Arch Soc Esp Oftalmol* 2016; 91: 415–421
- [13] Wang YW, Wang PB, Zeng C et al. Comparison of the Ahmed glaucoma valve with the Baerveldt glaucoma implant: a meta-analysis. *BMC Ophthalmol* 2015; 15: 132
- [14] Rosentreter A, Mellein AC, Konen WW et al. Capsule excision and Ologen implantation for revision after glaucoma drainage device surgery. *Graefes Arch Clin Exp Ophthalmol* 2010; 248: 1319–1324
- [15] Beck AD, Lynn MJ, Crandall J et al. Surgical outcomes with 360-degree suture trabeculectomy in poor-prognosis primary congenital glaucoma and glaucoma associated with congenital anomalies or cataract surgery. *J AAPOS* 2011; 15: 54–58

- [16] Dao JB, Sarkisian SR, Freedman SF. Illuminated microcatheter-facilitated 360-degree trabeculotomy for refractory aphakic and juvenile open-angle glaucoma. *J Glaucoma* 2014; 23: 449–454
- [17] Lüke C, Dietlein TS, Lüke M et al. A prospective trial of phaco-trabeculotomy combined with deep sclerectomy versus phaco-trabeculotomy. *Graefes Arch Clin Exp Ophthalmol* 2008; 246: 1163–1168
- [18] Grover DS, Godfrey DG, Smith O et al. Gonioscopy-assisted transluminal trabeculotomy, ab interno trabeculotomy. *Ophthalmology* 2014; 121: 855–861
- [19] Cagini C, Peruzzi C, Fiore T et al. Canaloplasty: current value in the management of glaucoma. *J Ophthalmol* 2016; 2016: 7080475
- [20] Ayyala RS, Chaudhry AL, Okogbaa CB et al. Comparison of surgical outcomes between canaloplasty and trabeculectomy at 12 months' follow-up. *Ophthalmology* 2011; 118: 2427–2433
- [21] Matlach J, Dhillon C, Hain J et al. Trabeculectomy versus canaloplasty (TVC study) in the treatment of patients with open-angle glaucoma: a prospective randomized clinical trial. *Acta Ophthalmol* 2015; 93: 753–761
- [22] Rekas M, Byszewska A, Petz K et al. Canaloplasty versus non-penetrating deep sclerectomy – a prospective, randomised study of the safety and efficacy of combined cataract and glaucoma surgery; 12-month follow-up. *Graefes Arch Clin Exp Ophthalmol* 2015; 253: 591–599
- [23] Kalin-Hadju E, Hammamji K, Gagné S et al. Outcome of viscodilation and tensioning of Schlemm's canal for uveitic glaucoma. *Can J Ophthalmol* 2014; 49: 414–419
- [24] Seuthe AM, Ivanescu C, Leers S et al. Modified canaloplasty with suprachoroidal drainage versus conventional canaloplasty – 1-year results. *Graefes Arch Clin Exp Ophthalmol* 2016; 254: 1591–1597
- [25] Quaranta L, Biagioli E, Riva I et al. Effect of trabeculectomy and canaloplasty on intra-ocular pressure modifications after postural changes in open-angle glaucoma. *Acta Ophthalmol* 2014; 92: e498–e499
- [26] Dinslage S, Rosentreter A, Schild AM et al. [Combined phacoemulsification with trabecular aspiration with differing outcomes in pseudoexfoliative glaucoma – a retrospective study]. *Klin Monatsbl Augenheilkd* 2012; 229: 641–644
- [27] Katz LJ, Erb C, Carceller GA et al. Prospective, randomized study on one, two or three trabecular bypass stents in open-angle glaucoma subjects on topical hypotensive medication. *Clin Ophthalmol* 2015; 11: 2313–2320
- [28] Pfeiffer N, Garcia-Feijoo J, Martinez-de-la-Casa JM et al. A randomized trial of a Schlemm's canal microstent with phacoemulsification for reducing intraocular pressure in open-angle glaucoma. *Ophthalmology* 2015; 122: 1283–1293
- [29] Kerr NM, Wang J, Barton K. Minimally invasive glaucoma surgery as primary stand-alone surgery for glaucoma. *Clin Exp Ophthalmol* 2016; DOI: 10.1111/ceo.12888
- [30] Seibold LK, Soohoo JR, Ammar DA et al. Preclinical investigation of ab interno trabeculectomy using a novel dual-blade device. *Am J Ophthalmol* 2013; 155: 524–529
- [31] Gonnermann J, Bertelmann E, Pahlitzsch M et al. Contralateral eye comparison study in MICS & MIGS: Trabectome® vs. iStent inject®. *Graefes Arch Clin Exp Ophthalmol* 2017; 255: 359–365
- [32] Mosaed S, Dustin L, Minckler DS. Comparative outcomes between newer and older surgeries for glaucoma. *Trans Am Ophthalmol Soc* 2009; 107: 127–135
- [33] Kaplowitz K, Bussell II, Honkanen R et al. Review and meta-analysis of ab-interno trabeculectomy outcomes. *Br J Ophthalmol* 2016; 100: 594–600
- [34] Garcia-Feijoo J, Rau M, Grisanti S et al. Supraciliary micro-stent implantation for open-angle glaucoma failing topical therapy: 1-year results of a multicenter study. *Am J Ophthalmol* 2015; 159: 1075–1081
- [35] Pastor SA, Singh K, Lee DA et al. Cyclophotocoagulation: a report by the American Academy of Ophthalmology. *Ophthalmology* 2001; 108: 2130–2138
- [36] Golan S, Kurtz S. Diode laser cyclophotocoagulation for nanophthalmic chronic angle closure glaucoma. *J Glaucoma* 2015; 24: 127–129
- [37] Ghosh S, Manvikar S, Ray-Chaudhuri N et al. Efficacy of transscleral diode laser cyclophotocoagulation in patients with good visual acuity. *Eur J Ophthalmol* 2014; 24: 375–381
- [38] Gorsler I, Thieme H, Meltendorf C. Cyclophotocoagulation and cyclocryocoagulation as primary surgical procedures for open-angle glaucoma. *Graefes Arch Clin Exp Ophthalmol* 2015; 253: 2273–2277
- [39] Chen TC, Chen PP, Francis BA et al. Pediatric glaucoma surgery. A report by the American Academy of Ophthalmology. *Ophthalmology* 2014; 121: 2107–2115