

Tinea genitalis profunda durch *Trichophyton mentagrophytes* nach Ägypten-Reise

Tinea genitalis profunda due to *Trichophyton mentagrophytes* after a Journey to Egypt

Autoren

P. Nenoff¹, K. Schubert², R. Jarsumbeck³, S. Uhrlaß¹, C. Krüger¹

Institute

- 1 Labor für medizinische Mikrobiologie, Mölbis
- 2 Hautarztpraxis, Dresden
- 3 Medizinisches Labor Ostsachsen, Niederlassung Dresden

Bibliografie

DOI <http://dx.doi.org/10.1055/s-0043-106149>

Akt Dermatol 2017; 43: 146–153

© Georg Thieme Verlag KG Stuttgart · New York

ISSN 0340-2541

Korrespondenzadresse

Prof. Dr. med. Pietro Nenoff, Haut- und Laborarzt/
Allergologie, Andrologie, Tätigkeitsschwerpunkt:
Tropen- und Reisedermatologie (DDA), Labor für
medizinische Mikrobiologie, Mölbiser Hauptstraße 8,
04571 Rötha/OT Mölbis
nenoff@mykologie-experten.de

ZUSAMMENFASSUNG

Eine 28-jährige Frau entwickelte nach einer Urlaubsreise nach Ägypten erythematosquamöse, pustulöse und eitrig-abszedierende Läsionen am Mons pubis, inguinal und am Unterbauch. Unter dem Verdacht auf eine Dermatomykose wurde topisch antimykotisch behandelt. Die mikrobiologische Diagnostik erbrachte neben *Staphylococcus aureus* und B-Streptokokken auch den Nachweis eines schnell wachsenden, weiß-gelb pigmentierten, granulären Dermatophyten. Die morphologische Art-differenzierung ergab *Trichophyton (T.) mentagrophytes* variatio *asteroides*, einen zoophilen Dermatophyten. Die Behandlung der Kerion Celsi-artigen Dermatomykose im Genitalbereich mit Terbinafin per os erwies sich als langwierig mit nur zögerlichem Ansprechen. Auch ein kurzzeitiger Wechsel auf Fluconazol sowie die antibiotische Therapie mit u. a. Sultamicillin brachten ebenfalls keinen Fortschritt. Letztlich musste die Patientin mit der Tinea genitalis profunda bis zur Heilung insgesamt über mehr als 4 Monate mit Terbinafin 250 mg behandelt werden. Eine Pseudopélade Brocq blieb als Restzustand zurück. Die Spezies-Identifizierung des Dermatophyten-Isolates mittels Sequenzierung der ITS-Region der rDNA erbrachte

für den Stamm eine 100%ige Übereinstimmung mit beim National Center for Biotechnology Information (NCBI), Bethesda, Maryland, hinterlegten Sequenzen von *T. mentagrophytes*-Stämmen. Die Varietät stimmte zudem mit aktuell in Deutschland gefundenen und aus Thailand stammenden zoophilen *T. mentagrophytes*-Isolaten überein. Eine tierische Infektionsquelle war nicht zu eruieren, sodass über eine indirekte Übertragung wahrscheinlich im Wellness- und Fitnessbereich des Hotels in Ägypten spekuliert werden kann. Als disponierender Faktor muss die auch während der Behandlung beibehaltene Rasur des Intimbereichs angesehen werden. Inwieweit die neuerdings in Deutschland isolierten zoophilen *T. mentagrophytes*-Stämme der „Thailand“-Variante tatsächlich eine höhere Virulenz als die bislang bekannten Stämme dieser Spezies aufweisen, sollte in experimentellen Studien untersucht werden.

ABSTRACT

Following a holiday in Egypt, a 28 year old woman developed erythematosquamous, pustular and purulent abscessing lesions over the mons pubis, in the groin, and the lower abdomen. Suspecting a dermatomycosis, topical antifungal treatment was initiated. Microbiological diagnostic yielded fast growing, white-yellowish pigmented, granular fungus as well as *Staphylococcus aureus* and B-streptococci. Morphological differentiation revealed *Trichophyton (T.) mentagrophytes* variatio *asteroides*, a zoophilic dermatophyte. Treatment of the kerion-like dermatomycosis of the pubo-genital region with oral terbinafine failed to improve the appearance of the skin lesions. A short treatment change to fluconazole and antibiotic treatment e. g. with sultamicillin also failed to show improvement of the infection. Eventually the patient with tinea genitalis profunda was treated over 4.5 months with terbinafine 250 mg daily until complete resolution occurred. The dermatosis resulted in Brocq's pseudopélade. The species identification of the dermatophyte isolate using sequencing of the ITS region of the rDNA yielded a 100% agreement with sequences of zoophilic *T. mentagrophytes* isolates deposited at the National Center for Biotechnology Information (NCBI), Bethesda, Maryland. The DNA sequence of this variety matches with current *T. mentagrophytes* strains in Germany originating from patients returning from Thailand and suffering from abscess forming tinea genitalis. An animal source for the infection could not be identified. An indirect transmission through con-

tamination in wellness and fitness aspects of the hotel in Egypt is probable. Shaving of the intimate area, which the patient continued to do during the entire duration of the treatment, is seen as predisposing factor. To what extent the higher virulence of zoophilic *T. mentagrophytes* strains found in Germany ("Thai variant") plays a role, in comparison to other strains of this species, should be investigated in experimental studies.

Einleitung

Die Tinea genitalis oder pubogenitale Tinea ist eine neue, bislang fast unbekannte Dermatophyten-Infektion in Deutschland und Europa. In der Vergangenheit ist die Tinea genitalis profunda allenfalls als sehr seltene infektiöse Dermatose sporadisch in Erscheinung getreten [1,2]. Erst seit ca. zwei bis drei Jahren wird zunehmend über Dermatophytosen im Genitalbereich berichtet. Die ersten Patienten sind in der Schweiz, dem Züricher Raum, aufgefallen [3]. Eine Serie von 30 Patienten – 28 davon aus Österreich – wurde gerade publiziert [4]. In Deutschland kommt die Tinea genitalis insbesondere in Berlin vor, es muss jedoch auch in anderen Landesteilen mit diesen Pilzinfektionen gerechnet werden [5]. Die Tinea genitalis kann als oberflächliche Dermatophytose imponieren, viel häufiger sind jedoch Verläufe im Sinne einer Tinea profunda des Genitalbereichs, hier muss letztlich von einem Kerion Celsi der Genitalregion gesprochen werden. Erreger der Tinea genitalis können anthropophile Dermatophyten sein, viel häufiger muss jedoch mit zoophilen Dermatophyten als Ursache der Infektion gerechnet werden.

Kasuistik

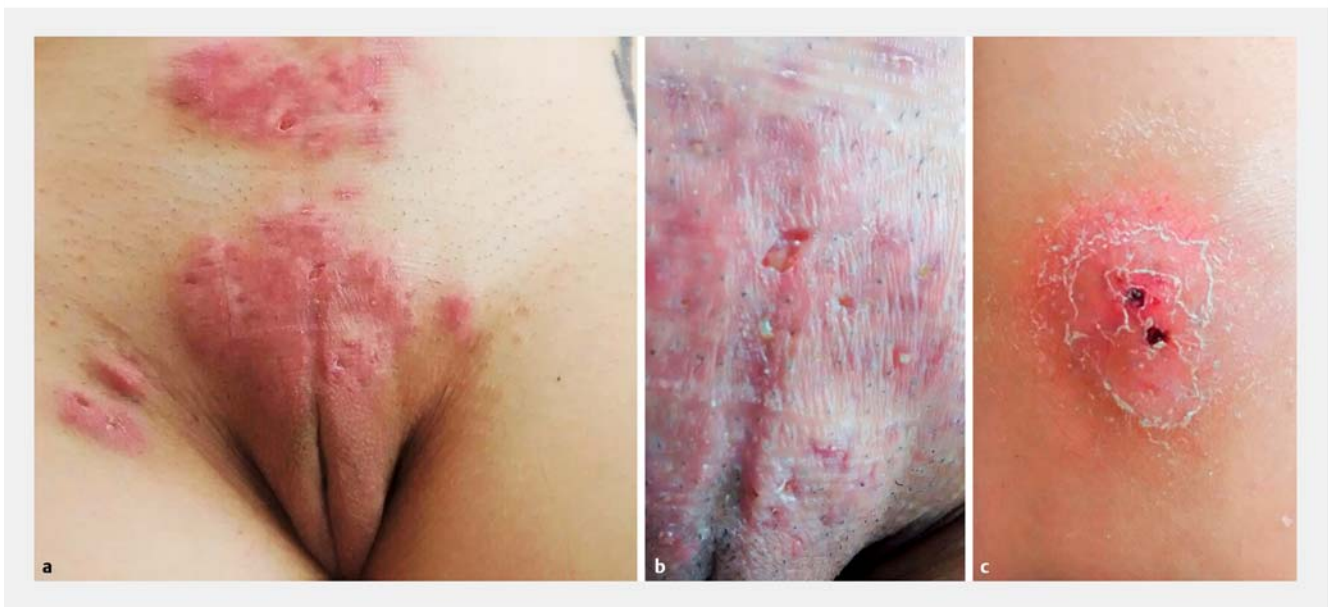Anamnese

Eine 28-jährige Patientin war mit ihrem Freund zu einem Kurzurlaub nach Ägypten geflogen. Der „All inclusive“-Hotelaufenthalt in Ägypten währte lediglich fünf Tage. Es bestand dort keinerlei Kontakt zu Tieren, insbesondere nicht zu Katzen. In Deutschland lebt im Haushalt der Frau seit Jahren ein Hund als Haustier, Fellveränderungen bestanden keine. Medikamente wurden keine eingenommen, Vorerkrankungen bestanden bei der Patientin nicht.

Unmittelbar nach dem Ägypten-Urlaub stellte sich die Frau mit schuppigen Erythemen an der rechten Schulter und im Bereich des Mons pubis in der Hautarztpraxis vor. Dort wurden von beiden Lokalisationen Hautschuppen zur mykologischen Untersuchung entnommen. Unter der Verdachtsdiagnose einer Tinea corporis kam lokal Clotrimazol 2%-Creme zur Anwendung. Nach 3 Wochen stellte sich die Patientin mit deutlicher Befundverschlechterung und Schmerzen insbesondere im Bereich des Mons pubis vor. Inguinal bestand eine ausgeprägte Lymphadenopathie.

Lokalbefund

Drei Wochen nach Erstvorstellung sah man im Bereich des Mons pubis, jedoch auch am Unterbauch sowie inguinal rechts und links randbetonte, mehr oder weniger kreisrunde, erythematöse Plaques und Infiltrationen (► **Abb. 1 a**). Die Läsionen wiesen Papeln, Plaques, Knoten und Pusteln auf (► **Abb. 1 b**). Einige Plaques waren hyperkeratotisch und schuppig. Außerdem sah man mehrere Fistelgänge. Das gesamte Genitalareal war rasiert, nicht erst zum Zeitpunkt der Vorstellung, sondern auch



► **Abb. 1** Tinea genitalis profunda am Mons pubis (Mit freundl. Genehmigung von K. Schubert). **a** Am Unterbauch sowie inguinal rechts sah man randbetonte, mehr oder weniger kreisrunde, erythematöse Plaques mit Papeln, Pusteln und Fistelgängen. **b** Atrophisches, pustulöses Entzündungsareal am Mons pubis mit infizierten Haarfollikeln nach Rasur. **c** Hyperkeratotische hochrote Plaque mit purulentem, gespanntem und druckschmerzhaftem Zentrum.

bereits vor Beginn der Hautveränderungen (► **Abb. 1 c**). Die eitrig-abszedierende Dermatoze war deutlich druckschmerzhaft. Teilweise waren bereits narbige Veränderungen erkennbar. Der Leidensdruck der Patientin war erheblich, sie war wegen der Hautveränderungen, insbesondere auch wegen der Schmerzen verzweifelt. Inguinal beidseits waren zudem ausgeprägte Lymphknotenschwellungen palpabel. Unter dem Verdacht auf eine *Tinea profunda genitalis* erfolgte die weitere mikrobiologische Diagnostik. Dazu wurden von den Pusteln sowie Fistel- ausgängen Abstriche zur mykologischen und bakteriologischen Untersuchung entnommen.

Mikrobiologische Diagnostik

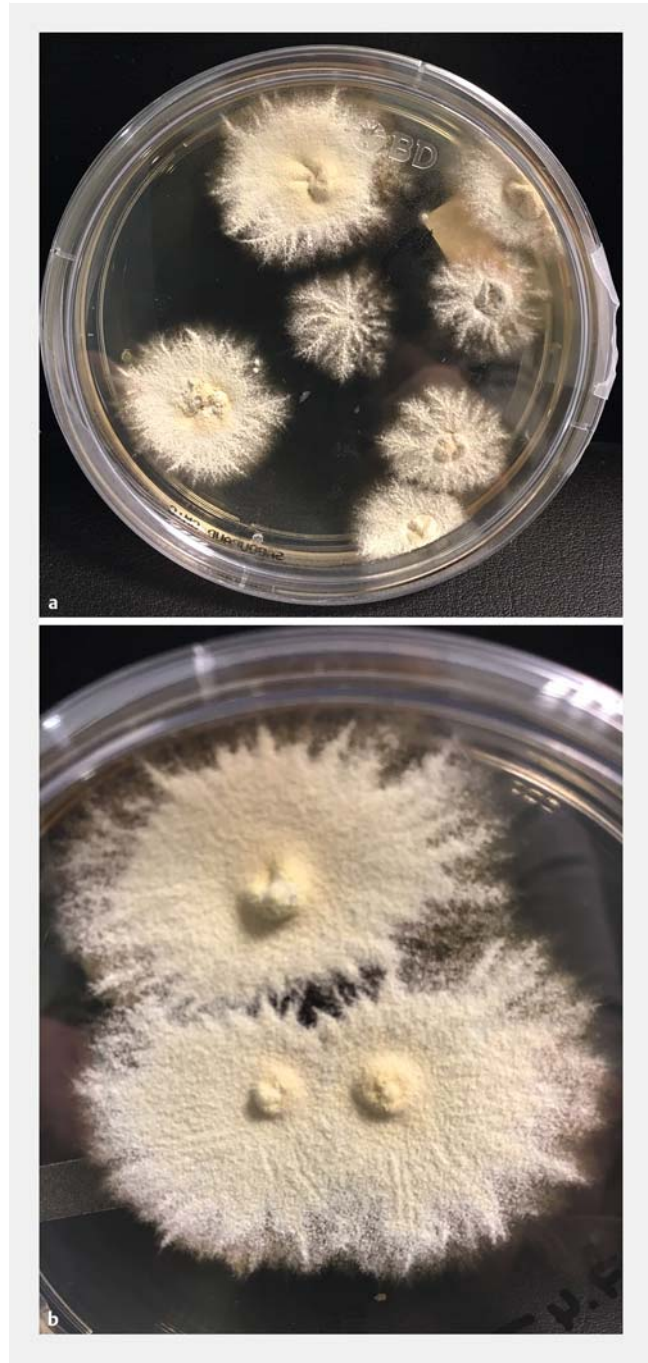
Aus einem Abstrich vom Mons pubis waren B-Streptokokken und *Staphylococcus (S.) aureus* nachweisbar.

Mykologische Diagnostik

Aus Hautschuppen sowohl von der Schulter als auch vom Mons pubis wuchsen auf Sabouraud 4%-Glukose-Agar sowie Selektivagar (Actidion-haltiges Medium) innerhalb von 4 bis 5 Tagen flach ausstrahlende Pilzkolonien (► **Abb. 2 a**). Die weiß bis beige gefärbten Kolonien wiesen eine granuläre Oberfläche auf (► **Abb. 2 b**), die Kolonierückseite war gelb bis leicht braun gefärbt. Mikroskopisch sah man runde und längliche Mikrokonidien und zigarrenförmige Makrokonidien sowie Spiralhyphen. Aufgrund der Morphologie wurde der Dermatophyt als zoophile Spezies *Trichophyton (T.) mentagrophytes* (variatio *asteroides*) differenziert.

Therapie

Unter dem Verdacht auf eine *Tinea corporis* wurde bereits nach Erstvorstellung topisch mit 2% Clotrimazol-haltiger Creme behandelt. Aufgrund des bakteriologischen Befundes mit Nachweis von *S. aureus* und B-Streptokokken erhielt die Patientin zudem über acht Tage das Antibiotikum Sultamicillin 375 mg, zweimal täglich eine Filmtablette. Mit Eingang des mykologischen Befundes *T. mentagrophytes* wurde mit der Gabe von Terbinafin 250 mg, eine Tablette am Tag, begonnen. Nach 2 Wochen trat noch keine klinische Besserung ein, lediglich der flache Herd an der rechten Schulter zeigte sich in Abheilung. Daraufhin wurden zwei Gewebeprobe(n) (4 mm Stanzbiopsien) aus dem Herd am Mons pubis sowie aus einem weiteren, mittlerweile neu aufgetretenen Herd am Körperstamm entnommen. Die Gewebeprobate wurden mikrobiologisch untersucht, eine histologische Untersuchung erfolgte nicht. Da sich der Hautzustand im Genital- und Unterbauchbereich jedoch kaum oder nur zögerlich besserte, wurde zwischenzeitlich auf Fluconazol umgestellt. Nach wenigen Tagen kam jedoch erneut Terbinafin 250 mg zur Anwendung. Nach 8 Wochen Terbinafin-Behandlung und weiter bestehenden pustulösen, erythematosquamösen und eitrig-abszedierenden Plaques am Mons pubis erfolgte eine erneute mikrobiologische Untersuchung.



► **Abb. 2** *Trichophyton mentagrophytes* – Primärkultur auf Sabouraud-Glukose-Agar (Mit freundl. Genehmigung von R. Jarsumbeck). **a** Schnell gewachsene, flach ausstrahlende Pilzkolonien mit weißem, zentral leicht gelb gefärbtem Thallus, welcher eine granuläre Oberfläche aufwies. **b** Ausstrahlende weiß-gelbe, granuläre Kolonien.

Mikrobiologischer Abstrich (nach 8 Wochen Terbinafin-Therapie)

Nachweis von B-Streptokokken, *S. aureus* sowie der Anaerobier *Prevotella bivia* und *Parvimonas micra*. Das *S. aureus*-Isolat wurde mittels PCR auf das Virulenzmerkmal Panton-Valentine-Leukozydin (PVL) untersucht. Es handelte sich hier um einen PVL-negativen Stamm von *S. aureus*.

Verlauf

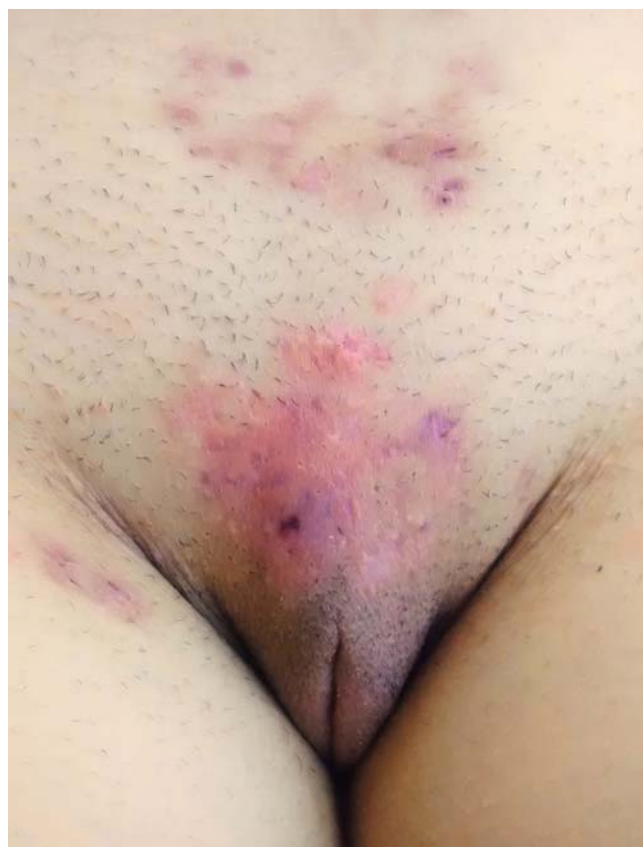Aufgrund des jetzt erhobenen bakteriologischen Befundes kam erneut – zusätzlich zur antimykotischen Therapie mit Terbinafin – ein Antibiotikum zum Einsatz. Über 10 Tage wurde mit Amoxicillin (875 mg)+Clavulansäure (125 mg), 2 Tabletten täglich, behandelt. Zum Ausschluss einer Leishmaniose wurde ein Gewebebiopsat von einer Läsion am Unterschenkel gestanzt und mittels PCR untersucht (Bernhard-Nocht-Institut für Tropenmedizin in Hamburg). Leishmanien-DNA war nicht nachweisbar. Zwischenzeitlich kam es zu einer leichten Besserung des Befundes. Die Patientin behielt – entgegen dem Rat der behandelnden Hautärztin – die Intimirasur jedoch bei. Es kam nach weiteren zwei Wochen erneut zu einer Verschlechterung der Hautveränderungen im Genitalbereich. Lokal wurde mit unterschiedlichen Präparaten behandelt. Neben einer Fusidinsäure-haltigen Creme sowie Clotrimazol 2%-Creme kam ein Kombinationspräparat aus Chlorhexidin, Dexamethason und Nystatin als Salbe zur Anwendung. Antiseptische Umschläge mit Chinolinolsulfat-Kaliumsulfat-Lösung erfolgten ebenfalls. Die Laboruntersuchungen waren unauffällig, das C-reaktive Protein (CrP) war nicht erhöht und lag bei 0,7 mg/l. Die antimykotische Therapie mit Terbinafin 250 mg per os erstreckte sich insgesamt über 4,5 Monate und führte zu einer wesentlichen Besserung des Befundes, jedoch nicht zu einer restitutio ad intergrum. Im Bereich des Mons pubis blieb ein Narbenareal mit Alopezie im Sinne einer Pseudopélade Brocq als Restbefund übrig (► Abb. 3).

Molekularbiologische Untersuchung mittels Dermatophyten-PCR

Zum molekularbiologischen Dermatophyten-Nachweis kam eine Polymerasekettenreaktion (polymerase chain reactio, PCR) in Form eines PCR-Elisa (Enzymimmunoassay) zum Direktnachweis von Dermatophyten-DNA zur Anwendung [6]. Untersucht wurden bei Dermatomykose-Verdacht die relevanten Dermatophyten: *T. rubrum*, *T. interdigitale*/*T. mentagrophytes*, *M. canis* und *T. benhamiae* (bisherige Bezeichnung *T. Spezies von Arthroderma benhamiae*). Der PCR-Elisa war für *T. interdigitale*/*T. mentagrophytes* positiv, für die anderen untersuchten Dermatophyten negativ.

Molekularer Nachweis durch Sequenzierung der “internal transcribed spacer” (ITS)-Region der ribosomalen DNA

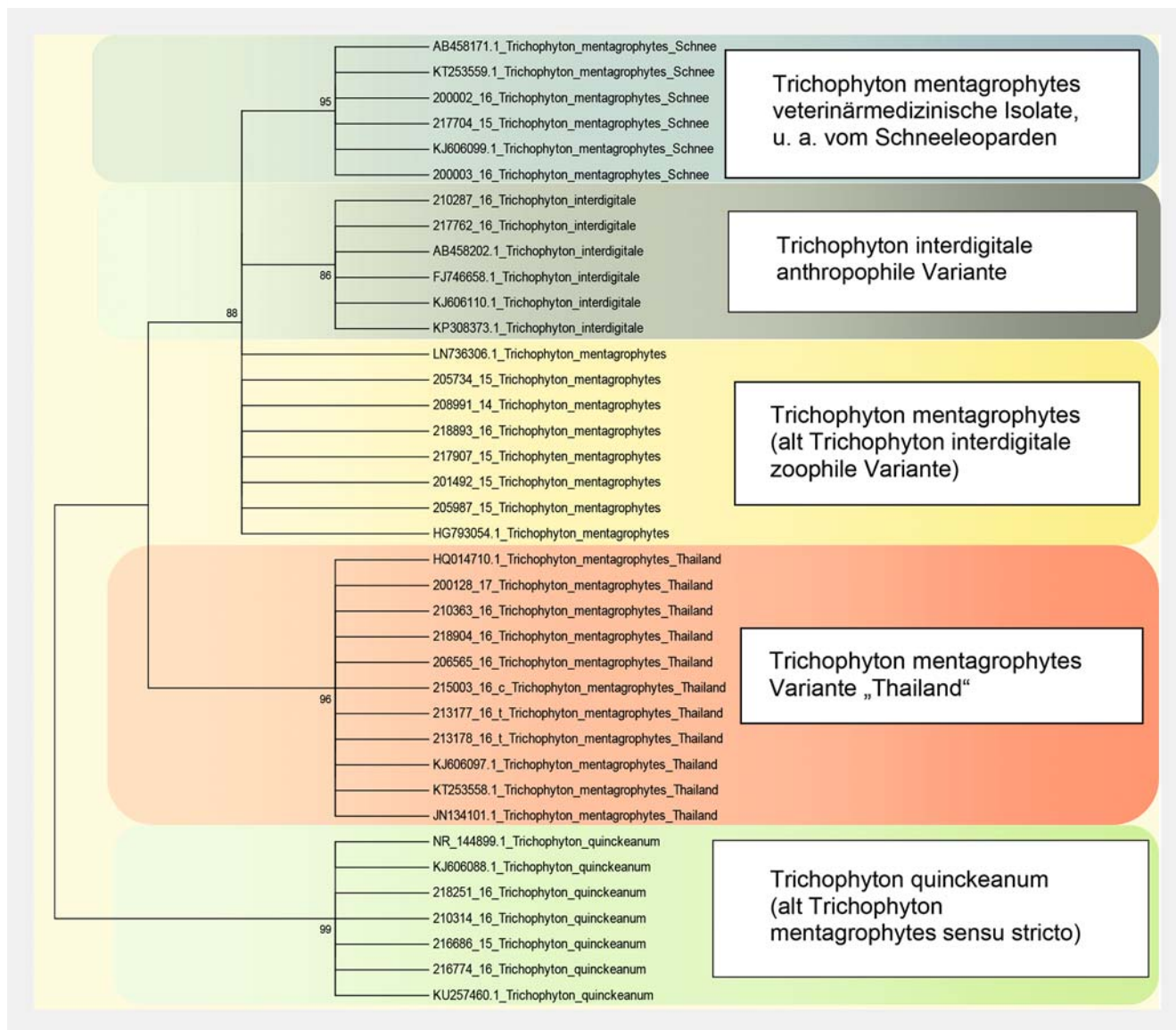
Das Pilzisolat wurde zur Spezies-Identifizierung einer Sequenzierung der rDNA (ITS-Region) unterzogen. Dazu musste ein DNA-Fragment von ca. 900 bp durch PCR mit einem universellen Primer, der gegen Pilz-typische Sequenz-Abschnitte gerichtet ist (V9D und LSU 266), amplifiziert werden. Die Sequenzen folgender Gen-Regionen wurden untersucht: 18S rRNA, ITS1, 5.8S rRNA, ITS2 und 28S rRNA. Zusätzlich wurde das “Translation elongation factor 1-alpha” (TEF 1-alpha)-Gen für die Sequenzierung genutzt. Es erfolgte ein Sequenzvergleich des fraglichen Stammes mit in Datenbanken hinterlegten Sequenzen früher beschriebener Isolate. Nach dem Prinzip der Ähnlichkeitssuche (“BLASTn search”) wurde der Stamm mithilfe der



► **Abb. 3** Nach über 3,5 Monaten systemischer Behandlung mit Terbinafin war am Mons pubis noch ein blass erythematöses, flaches, nicht mehr infiltrierte, jedoch leicht narbiges und atrophisches alopeziges Areal als Pseudopélade Brocq zu sehen (Mit freundl. Genehmigung von K. Schubert).

validierten Datenbank des National Center for Biotechnology Information (NCBI), Bethesda, Maryland, und der Online Dermatophyte Database des Centraalbureau voor Schimmelcultures, Utrecht, Niederlande („www.cbs.knaw.nl“) auf Speziesebene identifiziert. Die Sequenzierung mittels ITS-PCR erbrachte für den Stamm eine 100%ige Übereinstimmung mit beim NCBI hinterlegten Sequenzen von *T. mentagrophytes*-Stämmen. Der hier aus Ägypten isolierte Stamm stimmte zudem mit aktuell in Deutschland gefundenen und teilweise aus Thailand stammenden zoophilen *T. mentagrophytes*-Isolaten überein.

Der Vergleich der ITS-Sequenzen von verschiedenen *T. mentagrophytes*-Stämmen – inklusive der „Thailand“-Variante – ist im Stammbaum bzw. Dendrogramm in ► **Abb. 4** dargestellt. Bei Verwendung der TEF 1-Alpha-Genregion zur Sequenzierung war im Gegensatz zur ITS-Region jedoch keine Diskriminierung zwischen den üblichen zoophilen Stämmen von *T. mentagrophytes* und den Stämmen, welche zur Varietät aus Thailand gehören möglich.



► **Abb. 4** Phylogenetischer Stammbaum (Dendrogramm), basierend auf der Sequenzierung der ITS-Region der rDNA. Statistische Methode: Mega5, Neighbor-joining. Der *Trichophyton mentagrophytes*-Stamm der hier vorgestellten Patientin mit *Tinea genitalis profunda* hat die Labornummer 210363_2016 (dritter Stamm von oben im entsprechenden Thailand-Cluster). Zu den *Trichophyton mentagrophytes*-Stämmen anderer Provenienz ist eine klare, wenngleich geringe Abgrenzung zu erkennen.

Besprechung

Klinisches Bild

Die *Tinea genitalis* oder besser – zutreffend auch für die hier vorgestellte Patientin – „pubogenitale Tinea“ ist eine Infektion des Mons pubis (Schamberg, Venushügel). Betroffen von dieser Dermatomykose sind jedoch oft auch die Leistenbeugen, die Perigenitalregion sowie die angrenzenden Oberschenkel [7]. Das Erscheinungsbild reicht von einer superfiziellen Tinea bis hin zu tiefen Formen im Sinne einer *Tinea profunda* oder eines Kerion Celsi. Bei Letzterer entwickeln sich äußerst schmerzhafte knotige sowie plaqueförmige Infiltrate am Mons pubis mit reaktiv vergrößerten Lymphknoten in den Leisten. Bei einer *Tinea profunda* im Genitalbereich wird in aller Regel zunächst

an eine bakterielle Infektion – Follikulitis bis hin zur abszedierenden Infektion – gedacht. Seltene Differenzialdiagnosen sind die nicht-tuberkulöse Mykobakteriose, Aktinomykose durch Strahlenbakterien, wie *Nocardien* oder Aktinomyzeten, oder eine Botryomykose durch *S. aureus* oder *Pseudomonas aeruginosa* [8, 9].

In westlichen Ländern wird die *Tinea genitalis* bislang als seltene Dermatophytose angesehen. Das steht im Gegensatz zu aktuellen Beobachtungen beispielsweise aus Indien [10]. Dort scheint es zunehmend häufig zum Befall der Genitalregion durch eine Dermatophyteninfektion zu kommen. Das wird u. a. auf das feuchtwarme tropische Milieu, jedoch auch auf die Überbevölkerung und die daraus folgenden Hygienedefizite zurückgeführt. In Indien scheint zudem insbesondere beim Mann

der Missbrauch von hochpotenten topischen Kortikosteroiden ein wesentlicher Faktor für die Entstehung einer genitalen Tinea zu sein. Das betrifft vor allem Clobetasol, welches oft auch in Kombination mit antibakteriellen, manchmal auch antimykotischen Wirkstoffen unkontrolliert angewendet wird. Die Folge ist eine von den indischen Autoren als in ihrem Land als „epidemisch“ beschriebene Verbreitung dieser Dermatophytosen des Genitalbereichs mit Beteiligung des Penischafts, der Leisten und des Skrotums.

Erregerspektrum bei Tinea genitalis

Vorwiegend zoophile Erreger wie *T. mentagrophytes*, *T. verrucosum*, *T. benhamiae* (bisher *T. Spezies* von *Arthroderma benhamiae*) und *M. canis* sind Ursache einer Tinea genitalis [11–13]. Diese Dermatomykose imponiert dann meist als Tinea profunda oder Kerion Celsi mit hoch entzündlichen und eitrig-abszedierenden Plaques. Aber auch anthropophile Dermatophyten werden zunehmend bei pubogenitaler Tinea isoliert. Fast immer ist es *T. rubrum*. Der anthropophile Dermatophyt verursacht die eher oberflächlichen, sog. zirzinären Formen der genitalen Dermatophytose. Bei den pubogenitalen Erscheinungsbildern durch *T. rubrum* kann in der Regel als Ausgangspunkt der Infektion eine okkulte Tinea pedis bzw. Onychomykose, aber auch eine *T. rubrum*-Infektion beim Partner, übertragen durch Sexualkontakte, ermittelt werden.

Bei der hier vorgestellten Patientin wurde mit *T. mentagrophytes* ein zoophiler Erreger der Tinea genitalis nachgewiesen. Für einen zoophilen Dermatophyten sprach nicht zuletzt auch das klinische Bild der entzündlichen und putriden kutanen und subkutanen Infektion. Dem entsprach auch die Morphologie des isolierten Dermatophyten, die typisch war für *T. mentagrophytes* der Variatio *asteroides* [14].

Für einen anthropophilen Dermatophyten und einen entsprechenden Infektionsweg gab es keinen Anhalt. Weder die Patientin noch ihr Partner hatten eine offensichtliche Tinea pedis oder Onychomykose, sodass die Möglichkeit einer Autoinokulation als Infektionsweg für die Tinea genitalis profunda entfällt. In Ägypten bestand nach Angabe der Patientin jedoch auch kein Tierkontakt, sodass eine tierische Infektionsquelle nicht nachweisbar war. Der eigene Hund der Patientin in Deutschland schien nicht an einer Dermatomykose zu leiden.

Der Ursprung der schwerwiegenden Dermatophytose bei der Patientin kann in Ägypten vermutet werden. Der während des „All inclusive“-Urlaubs genutzte Fitness- und Wellnessbereich im Hotel ist als Infektionsquelle für den Dermatophyten durchaus vorstellbar. Wesentlicher disponierender Faktor ist – ein übereinstimmendes Merkmal eines Großteils der bislang beschriebenen Patienten mit Tinea genitalis – die Rasur des Intimbereichs. Die vorgestellte Patientin hat während der gesamten Dauer der systemischen antimykotischen Therapie – entgegen dem fachärztlichen Rat – nicht auf die Rasur verzichten wollen. Die beim Rasieren unweigerlich auftretenden Mikrotraumata der Haut sind exzellente Eintrittspforten für Pilzelemente, die Infektion wird auf diese Weise unterhalten (permanente Autoinokulation).

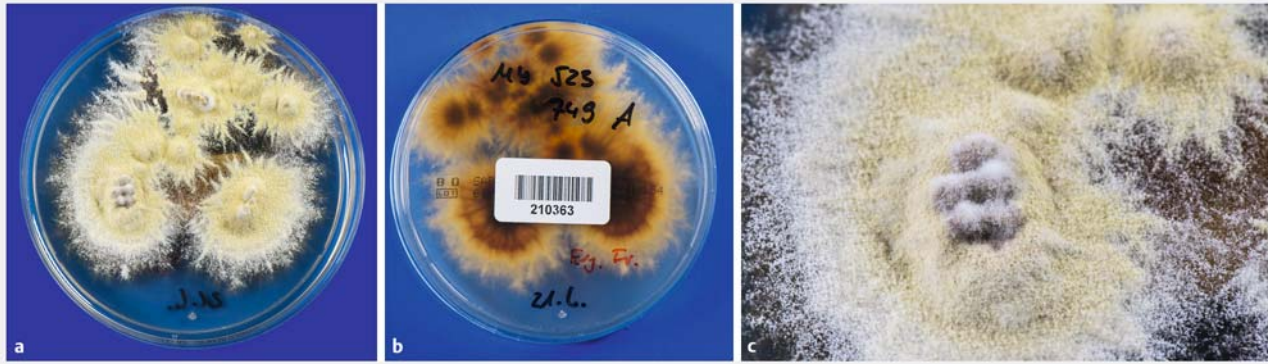
Neue Taxonomie der Dermatophyten: *Trichophyton mentagrophytes*

Aktuell hat sich die Taxonomie der Dermatophyten geändert, auch mit Auswirkungen auf die Bezeichnung des hier isolierten Pilzes. Die Klassifikation der Dermatophyten basiert heute vor allem auf der molekularbiologischen Charakterisierung der Pilze, es handelt sich also um eine phylogenetische Einteilung. Noch bis vor kurzem wurde der frühere *T. mentagrophytes*-Komplex zu *T. interdigitale* zusammengefasst. In dieser Spezies wurden sowohl zoophile als auch anthropophile Stämme subsummiert [15]. Mit der im Oktober 2016 neu eingeführten Taxonomie der Dermatophyten ist – worüber sich viele Dermatologinnen und Dermatologen in Deutschland freuen werden – wieder die frühere Einteilung der *Trichophyton*-Arten gültig und wurde gerade verbindlich publiziert [16]. Damit wird wieder zwischen *T. interdigitale* und *T. mentagrophytes* als jeweils eigenständige Spezies unterschieden. *T. interdigitale* umfasst jetzt nur die anthropophilen Stämme, also die früheren Subspezies bzw. Varietäten *T. mentagrophytes* var. *goetzii*, var. *interdigitale*, var. *nodulare* und *T. krajdennii*. Dagegen steht *T. mentagrophytes* wieder für alle zoophilen Stämme in dieser Spezies. Das sind die früheren Varietäten *T. mentagrophytes* var. *mentagrophytes*, var. *granulosum*, var. *asteroides*, *T. verrucosum* var. *autotrophicum* und *Arthroderma vanbreuseghemii*.

Demzufolge muss der hier beschriebene, in Ägypten erworbene Dermatophyt der Spezies *T. mentagrophytes* zugeordnet werden und ist ein zoophiler Dermatophyt. Die Sequenzierung der Gen-Regionen 18S rRNA, ITS1, 5.8S rRNA, ITS2, 28S rRNA und des Translation elongation factor 1-alpha (TEF 1-alpha) hat eindeutig gezeigt, dass die gefundenen Sequenzen mit einer Reihe von zoophilen Isolaten von *T. mentagrophytes* identisch sind. Die Unterscheidung des zoophilen *T. mentagrophytes* und des anthropophilen *T. interdigitale* nur aufgrund der Morphologie und mikroskopischer Merkmale ist schwierig und oft nicht ohne weiteres möglich. Beim hier isolierten Dermatophyten mit der gelblichen granulären Oberfläche des Thallus kann morphologisch schwer zwischen anthropophiler und zoophiler Varietät von *T. mentagrophytes* unterschieden werden (► **Abb. 5 a–c**). Gewissheit gibt letztlich die Sequenzierung der DNA.

Trichophyton mentagrophytes bei Tinea genitalis

Aktuell werden in Deutschland, aber auch in Österreich, vorher nicht bekannte und bisher nur sehr selten diagnostizierte pubogenitale Dermatophyten-Infektionen im Sinne einer meist stark entzündlichen und oft eitrig abszedierenden Tinea genitalis gesehen. Zu diesen Infektionen kommt es beispielsweise auch nach Reisen nach Thailand. Der verursachende Dermatophyt bei diesen Infektionen ist immer *T. mentagrophytes*, d. h. ein zoophiler Pilz. Die Infektionen werden wahrscheinlich durch sexuellen Kontakt zu Prostituierten erworben. Die ersten Hinweise auf die in Thailand erworbenen *T. mentagrophytes*-Infektionen im pubogenitalen Bereich stammten aus der Schweiz [3]. In Zürich wurde bei sieben Patienten eine Tinea genitalis als wahrscheinlich neue Art einer sexuell übertragenen Infektion beobachtet. Die zum Teil stark entzündlichen und abszedierenden Läsionen



► **Abb. 5** *Trichophyton mentagrophytes* – Subkultur auf Sabouraud-Glukose-Agar (Mit freundl. Genehmigung von P. Nenoff). **a** Flach ausstrahlende Pilzkolonien mit weißer, zentral deutlich hellgelb gefärbter granulärer Oberfläche. **b** Die Unterseite der Kolonien ist gelbbraun. **c** Zentral erhabene, leicht zerklüftete und faltige Kolonien mit granulärer Oberfläche.

traten nach sexuellen Kontakten im Rahmen einer Reise nach Südostasien – Thailand – auf. Bei sechs der sieben Patienten (davon 2 Frauen und 5 Männer) wurde als ursächlicher Erreger *T. mentagrophytes* gefunden, fünf der sieben Patienten praktizierten eine Schamhaarrasur. In Deutschland wurde gerade über mehrere Patienten mit *Tinea genitalis* durch den in Thailand erworbenen Dermatophyten *T. mentagrophytes* berichtet [5]. Diese zoophilen *T. mentagrophytes*-Stämme aus Thailand bilden auch innerhalb der Spezies *T. mentagrophytes* einen speziellen Klon. Man kann diese Stämme aus Südostasien molekularbiologisch entsprechend ihrer Nukleinsäurebasen-Sequenz eindeutig von den sonstigen zoophilen *T. mentagrophytes*-Spezies unterscheiden. Der hier gefundene zoophile Stamm von *T. mentagrophytes* aus Ägypten erwies sich aufgrund der molekularbiologischen Charakterisierung der ITS-Region der rDNA überraschend übereinstimmend mit den seit kurzem in Deutschland isolierten zoophilen *T. mentagrophytes*-Isolaten, die direkt aus Thailand stammen und von Patienten mit *Tinea genitalis profunda* isoliert wurden. Unabhängig von Thailand- oder Südostasienreisen werden diese *T. mentagrophytes*-Stämme hierzulande jedoch auch von Patienten mit Dermatomykosen isoliert, wahrscheinlich übertragen beispielsweise in Fitnessstudios. Die genauen Infektionswege sind nicht bekannt, sollten aber, auch mit Blick auf die schwerwiegenden tiefen Dermatomykosen, die durch diese Erreger hervorgerufen werden, untersucht werden.

Therapie der *Tinea genitalis profunda*

Zur Behandlung müssen neben lokalen Antimykotika immer auch oral verabreichte Antimykotika eingesetzt werden. An erster Stelle kommt Terbinafin in Betracht, alternativ Fluconazol oder Itraconazol. Die Therapiedauer mit Terbinafin 250 mg täglich hat hier 4,5 Monate betragen, ein außergewöhnlicher langer Zeitraum. Das unterstreicht die Problematik dieser tiefen kutan-subkutanen follikulären Mykose. Das Ziel ist, die Entwicklung einer narbigen Abheilung zu verhindern. Oft lässt sich das, so wie auch hier, nicht vollständig vermeiden, eine narbige Abheilung mit bleibenden Alopezie-Arealen ist häufig nicht zu verhindern. Entscheidend sind die frühzeitige Diagno-

stellung einer Dermatomykose durch gezielte und schnelle mykologische Diagnostik sowie der Ausschluss einer Infektion anderer Genese oder einer entzündlichen Dermato-Verzögerungen des Beginns einer systemischen antimykotischen Therapie beruhen auch auf der verspäteten Vorstellung der Patienten in der Hautarztpraxis, da manche Patienten eine verständliche Scheu haben, sich mit ihrer im Genitalbereich aufgetretenen Entzündung zu offenbaren. Bei der hier vorgestellten Patientin gab es keine solchen Verzögerungen, der Zeitraum der Diagnostik und Therapiebeginn waren optimal.

Für die Lokaltherapie kommen alle gegen Dermatophyten wirksamen Antimykotika in Betracht. Dazu zählen Azole, wie beispielsweise Clotrimazol, Miconazol, Sertaconazol, außerdem Ciclopiroxolamin, Amorolfing oder Terbinafin [17]. Dagegen entfaltet Nystatin, es wurde hier in einem Kombinationspräparat angewendet, gegen Dermatophyten keine Wirkung und sollte anderen Indikationen vorbehalten bleiben. Prinzipiell ist ein Kombinationspräparat aus einem Antimykotikum und einem Glukokortikoid bei einer stark entzündlichen Dermatomykose durchaus sinnvoll und wird für die ersten Tage der Therapie empfohlen [18]. Die anti-entzündliche Wirkkomponente von Präparaten, die neben einem Azolantimykotikum auch ein fluoriertes Glukokortikoid enthalten, sollte insbesondere in den ersten ca. sieben Tagen aufgetragen werden, dann kann auf ein rein antimykotisch wirksames Externum gewechselt werden. Selbstverständlich immer zusammen mit der oralen antimykotischen Behandlung.

Danksagung

Für die fotografischen Aufnahmen des Dermatophyten in der Kulturschale (Subkulturen) danken wir Uwe Schoßig, Fotograf in Leipzig.

Interessenkonflikt

Pietro Nenoff erhielt Vortragshonorare von Almirall Hermal, Beiersdorf, Galderma, MSD und Pfizer.

Literatur

- [1] Beckheinrich P, Nenoff P, Rytter M et al. Tinea corporis und Kerion Celsi des Mons pubis durch *Trichophyton mentagrophytes*. Akt Dermatol 2001; 27: 37–41
- [2] Grunewald S, Paasch U, Gräser Y et al. Vernarbende Tinea profunda des Mons pubis durch *Trichophyton verrucosum*. Hautarzt 2006; 57: 811–813
- [3] Luchsinger I, Bosshard PP, Kasper RS et al. Tinea genitalis: a new entity of sexually transmitted infection? Case series and review of the literature. Sex Transm Infect 2015; 91: 493–496
- [4] Ginter-Hanselmayer G, Nenoff P, Kurat W et al. Tinea im Genitalbereich – eine diagnostische und therapeutische Herausforderung. Hautarzt 2016; 67: 689–699
- [5] Czaika V. Infektionsspektrum von *Trichophyton interdigitale*. Mehr als ein Fußpilz. Der Privatarzt Dermatologie, Sonderausgabe FOBI München 2016: 8–10
- [6] Winter I, Uhrlaß S, Krüger C et al. Molekularbiologischer Direktnachweis von Dermatophyten im klinischen Material bei Verdacht auf Onychomykose und Tinea pedis – eine prospektive Studie zum Vergleich konventioneller dermatomykologischer Diagnostik und der Polymerasekettenreaktion. Hautarzt 2013; 64: 283–289
- [7] Bakardzhiev I, Chokoeva AA, Tchernev G et al. Tinea profunda of the genital area. Successful treatment of a rare skin disease. Dermatol Ther 2016; 29: 181–183
- [8] Rubenstein E, Krulig E, Cardenas V et al. Botryomycosis-like pyoderma in the genital region of a human immunodeficiency virus (HIV)-positive man successfully treated with dapsone. Int J Dermatol 2010; 49: 842–843
- [9] Horn LC, Bilek K. Reactive and areactive actinomycosis infection of the female genitals and differentiation of pseudoactinomycosis. Zentralbl Gynakol 1995; 117: 466–471
- [10] Verma SB, Vasani R. Male genital dermatophytosis – clinical features and the effects of the misuse of topical steroids and steroid combinations – an alarming problem in India. Mycoses 2016; 59: 606–614
- [11] Chang SE, Lee DK, Choi JH et al. Majocchi's granuloma of the vulva caused by *Trichophyton mentagrophytes*. Mycoses 2005; 48: 382–384
- [12] Barile F, Filotico R, Cassano N et al. Pubic and vulvar inflammatory tinea due to *Trichophyton mentagrophytes*. Int J Dermatol 2006; 45: 1375–1377
- [13] Bougrine A, Villeneuve-Tang C, Bouffard D et al. Kerion of the vulva caused by *Trichophyton mentagrophytes*. J Cut Med and Surg 2014; 18: 206–209
- [14] Seeliger HRP, Heymer T. Diagnostik pathogener Pilze des Menschen und seiner Umwelt. Lehrbuch und Atlas. Stuttgart: Thieme; 1981
- [15] De Hoog GS, Guarro J, Gené J et al. Atlas of clinical fungi. 4rd Ed. USB Version. Utrecht, The Netherlands & Universitat Rovira i Virgili, Reus, Spain: Centraalbureau voor Schimmelcultures; 2014
- [16] de Hoog GS, Dukik K, Monod M et al. Toward a novel multilocus phylogenetic taxonomy for the dermatophytes. Mycopathologia 2016 Oct 25. [Epub ahead of print]
- [17] Nenoff P, Krüger C, Paasch U et al. Mykologie – ein Update. Teil 3: Dermatomykosen: topische und systemische Behandlung. J Dtsch Dermatol Ges 2015; 13: 387–413
- [18] Mayser P. Stellenwert und Einsatz von Glukokortikosteroiden in fixer Kombination mit Antimykotika in der Versorgung von Hauterkrankungen. Hautarzt 2016; 67: 732–738