Radiologie *up2date*

2 · 2017

Abdominelle und gastrointestinale Radiologie 2

Lokal ablative Therapie bei Lebertumoren

Frank Fischbach
Jens Ricke
Katharina Fischbach

VNR: 2760512017152372787
DOI: 10.1055/s-0043-105752
Radiologie up2date 2017; 17 (2): 139–156
ISSN 1616-0681
© 2017 Georg Thieme Verlag KG

Thieme

Dieses Dokument wurde zum persönlichen Gebrauch heruntergeladen. Vervielfältigung nur mit Zustimmung des Verlages.

Unter dieser Rubrik sind bereits erschienen:

Bildgebung des hepatozellulären Karzinoms T. Lincke, D. Boll, C. Zech Heft 4/2016

MRCP – Magnetresonanzcholangiopankreatografie S. Kinner, T. Lauenstein Heft 2/2016

Diagnose und Differenzialdiagnose fokaler Leberläsionen unter Verwendung von Gd-EOB-DTPA (Primovist) K. Ringe Heft 1/2016

Hochintensiver fokussierter Ultraschall (HIFU): Grundlagen und Einsatz zur nicht invasiven Tumorablation M. Rauch, M. Marinova, H. Strunk Heft 1/2015

Möglichkeiten der Strahlenreduktion bei der CT des Körperstamms A. Euler, Z. Szücs-Farkas, S. Schindera Heft 2/2014

Multimodale Bildgebung neuroendokriner Tumoren des Gastrointestinaltrakts K. Holzapfel, F. Gärtner, M. Eiber, E. Rummeny Heft 1/2014

Milzbildgebung V. Engelbrecht Heft 4/2013

Bildgebende Beurteilung des Therapieansprechens unter Chemotherapie G. Layer, T. Stahl, J. Hoffend Heft 3/2013

CT und MRT des Dünndarms J. Wessling, B. Buerke Heft 3/2012

Multimodale Bildgebung bei neuroendokrinen Tumoren des Pankreas K. Holzapfel, F. Gärtner, E. Rummeny Heft 4/2011

Entwicklungsstörungen, angeborene Erkrankungen des Pankreas, akute und chronische Pankreatitis H.-J. Brambs, M. Juchems Heft 2/2011

Diagnostik von Pankreastumoren H.-J. Brambs, M. Juchems Heft 4/2010

Differenzialdiagnose des akuten Abdomens-Teil III T. Kirchhoff, J. Opherk, W. Wiesner Heft 4/2009

Diagnose und Differenzialdiagnose von Gallenwegserkrankungen M. Juchems, H.-J. Brambs Heft 3/2009

Differenzialdiagnose des akuten Abdomens – Teil II W. Wiesner, T. Kirchhoff, J. Opherk Heft 1/2009

Differenzialdiagnose des akuten Abdomens J. Opherk, W. Wiesner, T. Kirchhoff Heft 3/2008

Radiologische Diagnostik bei Dünndarmerkrankungen J. Wessling, W. Heindel Heft 3/2007

Bildgebendes Staging von Tumoren des Verdauungstrakts A. Beer, H. Wieder, J. C. Stollfuss Heft 1/2007

Radiologische Diagnostik des Pankreaskarzinoms H.-J. Brambs, M. Juchems Heft 2/2006

Radiologische Diagnostik der Nebennieren V. Engelbrecht Heft 3/2005

Diagnose und Differenzialdiagnose fokaler Leberläsionen D. Högemann Savellano, T. Kirchhoff, M. Galanski Heft 2/2004

Aktuelle Diagnostik von Dünndarmerkrankungen J. Wessling, N. Roos, A. Lügering Heft 4/2001

ALLES ONLINE LESEN

Mit der eRef lesen Sie Ihre Zeitschrift: online wie offline, am PC und mobil, alle bereits erschienenen Artikel. Für Abonnenten kostenlos! https://eref.thieme.de/radio-u2d

JETZT FREISCHALTEN

Sie haben Ihre Zeitschrift noch nicht freigeschaltet? Ein Klick genügt: www.thieme.de/eref-registrierung

Dieses Dokument wurde zum persönlichen Gebrauch heruntergeladen. Vervielfältigung nur mit Zustimmung des Verlages.

Thieme

Lokal ablative Therapie bei Lebertumoren

Frank Fischbach, Jens Ricke, Katharina Fischbach

In den letzten Jahren stehen bei Patienten mit Lebertumoren interdisziplinäre Therapieansätze mit Betonung minimalinvasiver Verfahren zur Reduktion der Tumorlast zunehmend im Fokus. Lokal ablative Verfahren zur Behandlung des HCC und von Lebermetastasen kolorektaler Tumoren sind bereits in Behandlungsempfehlungen und Leitlinien integriert. Der folgende Beitrag stellt die häufigsten Verfahren vor und beschreibt ihre Relevanz für den klinischen Alltag.

Lokal ablative Verfahren

In den aktuellen ESMO-Leitlinien wird ein multimodaler „Werkzeugkasten" für bildgeführte ablative und lokoregionäre Therapieverfahren skizziert [1]. Der Kerngedanke ist, dass sich das Verfahren und die Bildführungsmodalität nicht nur an der individuellen Patientensituation orientieren, sondern auch mit der Expertise vor Ort gekoppelt sind. Die letzte Entscheidung über das konkrete Vorgehen trifft somit das interdisziplinäre onkologische Team vor Ort.

Im Folgenden sollen die am häufigsten eingesetzten lokal ablativen Therapiemethoden vorgestellt werden (▶ **Tab. 1**).

Thermische Ablationsverfahren

Radiofrequenzablation (RFA)

Die Radiofrequenzablation beruht auf der Emission eines sinusförmigen hochfrequenten Wechselstroms (350–480 kHz), der lokal Reibungswärme und konsekutiv eine Gewebsnekrose erzeugt. Der Wechselstrom wird über eine als Nadel oder expandierbarer Schirm/Hakenelektrode konfigurierte RFA-Elektrode appliziert, die man zentral im Tumor platziert. Grundsätzlich unterscheidet man 2 Techniken:

- Bei der monopolaren Ablationstechnik kreist ein Wechselstrom zwischen der Ablationsnadel und einer bzw. mehreren auf der Haut fixierten Negativ- bzw. Neutralelektroden.
- Bei der bipolaren Technik ist die negative Elektrode in der Ablationsnadel integriert. Der Strom fließt also innerhalb der Nadel oder bei mehreren Nadeln zwischen den einzelnen Nadeln hin und her.

Während der Therapiephase sollte im gesamten Zielvolumen eine Temperatur zwischen 50 und 100 °C für mindestens 4–6 Minuten erreicht werden [2], da bei Temperaturen ab 60 °C Proteine irreversibel denaturiert werden und eine Koagulationsnekrose entsteht. Bei niedrigeren Temperaturen ist die letale Schädigung der Zellen verlangsamt und ggf. insuffizient, während Temperaturen über 105 °C zur Gasbildung (Vaporisation) und einer Verkohlung (Karbonisation) des Gewebes führen, die eine effiziente Ausbreitung der Temperatur durch einen deutlichen Anstieg des elektrischen Widerstandes im Gewebe verhindern [3]. Grundsätzlich ist außerdem bei allen thermischen Ablationsverfahren der sog. Heat-Sink-Effekt zu berücksichtigen: Arterielle und portalvenöse Gefäße ab einem Durchmesser von 3 mm in unmittelbarer Nachbarschaft der Zielläsion können Wärme abtransportieren (Konvektion). Dadurch verkleinert sich der Durchmesser der Koagulationsnekrose in diesem Bereich und das Risi-

▶ **Tab. 1** Lokal ablative Verfahren.

Prinzip	Verfahren
Tumorschädigung durch Wärme oder Kälte	▪ Radiofrequenzablation (RFA) ▪ Mikrowellenablation (MWA) ▪ laserinduzierte Thermotherapie (LITT) ▪ Kryotherapie
Tumorschädigung durch Strahlentherapie	▪ Hochdosis-Brachytherapie – Afterloading (AL) ▪ stereotaktische (Körper-)Radiotherapie (SBRT)*
Tumorschädigung durch hochenergetische Starkstromimpulse	▪ irreversible Elektroporation (IRE)
sonstige	▪ Alkoholinjektion (PEI)** ▪ hochfokussierter Ultraschall (HIFU)***

* SBRT liegt in der Domäne der Strahlentherapeuten

** die PEI zur lokalen Therapie des HCC wurde aufgrund der besseren Langzeitergebnisse sowie der geringeren Eingriffszahl und reduzierten Nebenwirkungen von den thermischen Ablationsverfahren abgelöst

*** HIFU ist in der klinischen Routine für Leberablationen nicht etabliert

Dieses Dokument wurde zum persönlichen Gebrauch heruntergeladen. Vervielfältigung nur mit Zustimmung des Verlages.

INFO

Radiofrequenzablation (RFA)

- Emission eines sinusförmigen hochfrequenten Wechselstroms (350–480 kHz), der lokal Reibungswärme und konsekutiv eine Gewebsnekrose erzeugt
- monopolare oder bipolare Ablationstechnik
- Temperatur zwischen 50 und 100 °C für mindestens 4–6 Minuten
- Heat-Sink-Effekt

ko eines Rezidivs steigt [2, 4]. Neben der Thermokonvektion führen auch lokale Fibrosen und Verkalkungen des Leberparenchyms zu einem verkleinerten und asymmetrischen Ablationsvolumen [2].

Die Länge des Nekroseareals der RFA entspricht in etwa der Länge der aktiven Elektrode und der Radius des Ablationsareals hängt vom gewählten Applikator ab (Nadelelektrode ca. 1–1,5 cm, schirmchenförmige Elektrode ca. 5 cm) (▶ **Abb. 1**). Damit ist der in einem Therapiezyklus erreichbare Nekrosedurchmesser begrenzt. Bei größeren Ablationsvolumina muss man deshalb eine singuläre Ablationsnadel immer wieder neu platzieren – oder man setzt multipolare Systeme mit mehreren Ablationsnadeln und einem bipolaren Stromfluss zwischen den Nadeln ein [5].

Mikrowellenablation (MWA)

Auch bei der lokalen Therapie mittels Mikrowellentechnik wird das Gewebe durch lokale Reibungswärme abladiert. Die Wärme entsteht aber nicht durch einen Stromfluss, sondern durch das elektromagnetische Spektrum zwischen der Infrarotstrahlung und den Radiowellen mit Frequenzen zwischen 900 und 2450 MHz [6].

Vergleichbar zur RFA platziert man eine als Nadel konfigurierte Antenne im Tumor, die über eine aktive Zone an der Spitze Energie in das umgebende Gewebe abgibt (▶ **Abb. 2**). Beim Einsatz hoher Energien (50–180 Watt) muss der Antennenschaft gekühlt werden, niedrig energetische Systeme (32 Watt) bedürfen keiner Kühlung, allerdings verdoppelt sich dann die Ablationszeit [7]. Gerade die relativ kurze Therapiezeit hochenergetischer Systeme wird jedoch – neben einem geringer ausgeprägten Heat-Sink-Effekt und einem gleichmäßigeren und besser vorhersagbaren Ablationsvolumen – als Vorteil gegenüber der Thermoablation mittels RFA angesehen [6]. Das Ablationsareal der MWA entspricht ca. einem Radius von 2 cm um die Therapienadel [8]. Größere Ablationsvolumina können durch den Einsatz mehrerer MWA-Antennen erzielt werden [9]. Die Voraussetzung für eine effiziente Ablation mit mehreren MWA-Antennen ist die streng parallele Antennenplatzierung, die jedoch abhängig von der Lage und der Konfiguration der Zielläsion nicht immer gelingt. Zusätzlich hängt die Effizienz der MWA vom Gewebetyp ab: Das Verfahren zeigt gute Erfolge bei Geweben mit hohem Wassergehalt und unbefriedigende Ergebnisse bei wasserarmem Fettgewebe.

Laserinduzierte Thermotherapie (LITT)

Ein weiteres Verfahren der Gewebeablation durch lokale Erwärmung ist die laserinduzierte Thermotherapie. Am häufigsten wird der Nd:YAG-Laser (Neodym dotierter Yttrium-Aluminium-Granat-Laser) verwendet, da die eingesetzte Wellenlänge (1064 nm) eine optimale Tiefenwirkung im menschlichen Gewebe erreicht. Dieser Festkörperlaser arbeitet in energetisch niedrigen Bereichen (maximal 20 Watt) mit einer langsamen Erwärmung des Gewebes.

Anders als bei den bisher vorgestellten thermoablativen Verfahren punktiert man die Zielläsion bei der LITT zunächst mit einer Koaxialnadel und bringt anschließend über eine 9F-Schleuse in Seldinger-Technik einen lichtdurchlässigen Hüllkatheter mit einem gespülten Doppellumen und dem Glasfaserlichtleiter (= Laserapplikator) ein. Die Länge der aktiven Therapiezone beträgt 10–40 mm, der maximale Radius der Gewebepenetration ca. 10–12 mm. So können Koagulationszonen mit einem durchschnittlichen Durchmesser von 2 cm erzielt werden. Eine Vergrößerung des Ablationsvolumens durch den Einsatz mehrerer Laserapplikatoren ist möglich, erfordert jedoch zusätzliche Lasergeräte oder Strahlenteiler. Ein Nachteil der LITT sind die sehr variablen Emissionsleistungen der Lasersysteme und die unterschiedlichen

▶ **Abb. 1** 55-jährige Frau mit hepatisch metastasiertem Rektumkarzinom nach palliativer Chemotherapie, Lebersegmentresektion und mehrfachen atypischen Resektionen.
a In den präinterventionellen T2w und T1w MRT-Aufnahmen nach i. v. Applikation des hepatozytenspezifischen Kontrastmittels Gd-EOB-DTPA demarkiert sich eine neue 15 mm große Metastase im Segment 7 rechts hepatisch (Pfeil). Ebenfalls zu erkennen ist eine subkapsuläre Flüssigkeitsansammlung (*) im Bereich einer atypisch chirurgisch resezierten Metastase.
b Illustration der Patientenlagerung und des Zugangs des Interventionalisten in einem offenen MR-Gerät. Die Signalauslese erfolgt über eine flexible Oberflächenspule und die fluoroskopische Visualisierung der Intervention über einen am Gerät positionierten MR-kompatiblen Monitor (Pfeile).
c Die periinterventionelle T1w Echtzeitbildgebung in semitransversaler und korrespondierend koronarer Schichtorientierung zeigt die intraläsional platzierte und bereits ausgefahrene RFA-Schirmchen-Elektrode (*).
d Die postinterventionellen Aufnahmen dokumentieren ein auf der T1w Aufnahme hyperintenses und auf der T2w Aufnahme hypointenses Areal als Korrelat der Therapiezone unter Einbeziehung eines periläsionalen Sicherheitssaums.

Dieses Dokument wurde zum persönlichen Gebrauch heruntergeladen. Vervielfältigung nur mit Zustimmung des Verlages.

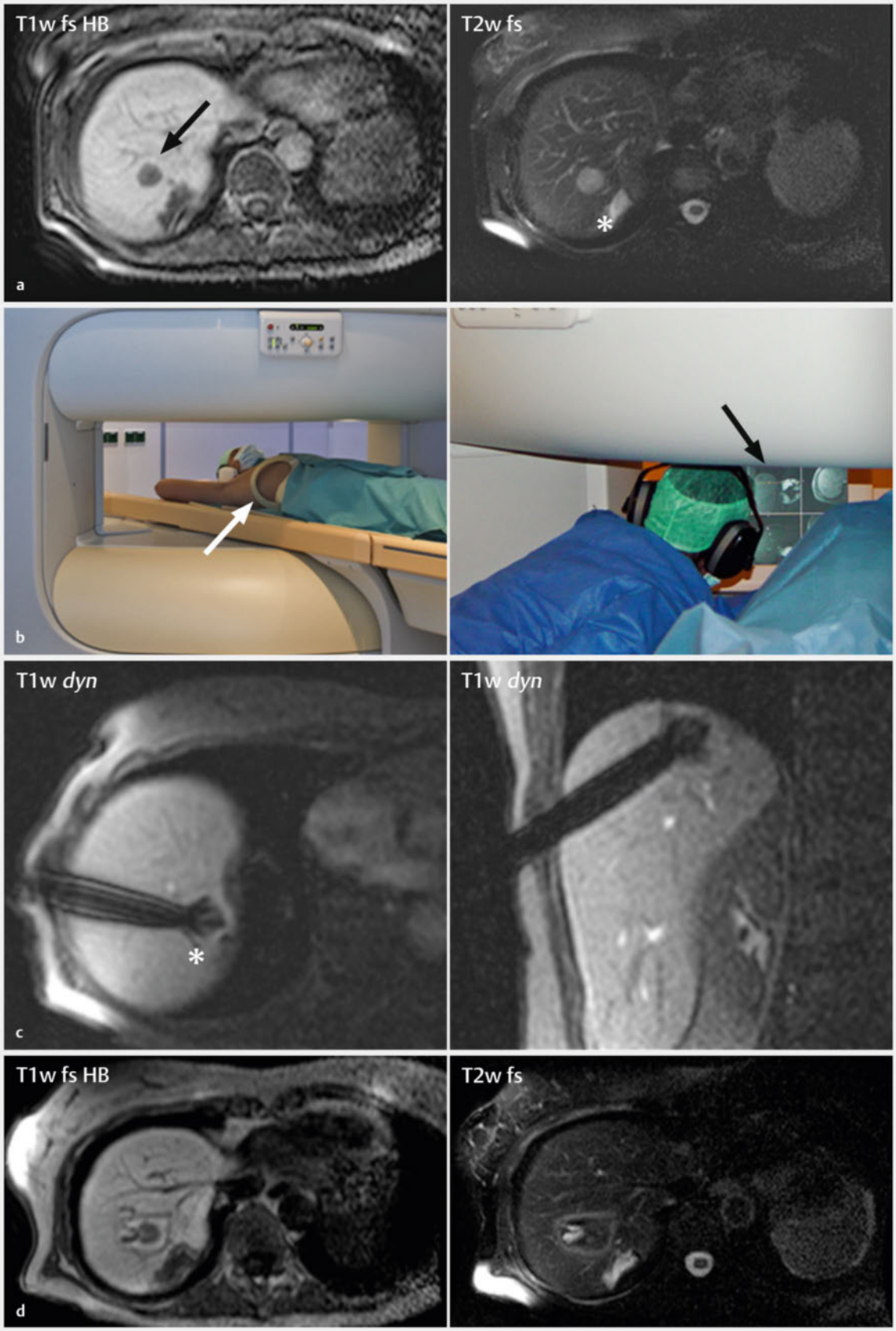

▶ **Abb. 1**

Dieses Dokument wurde zum persönlichen Gebrauch heruntergeladen. Vervielfältigung nur mit Zustimmung des Verlages.

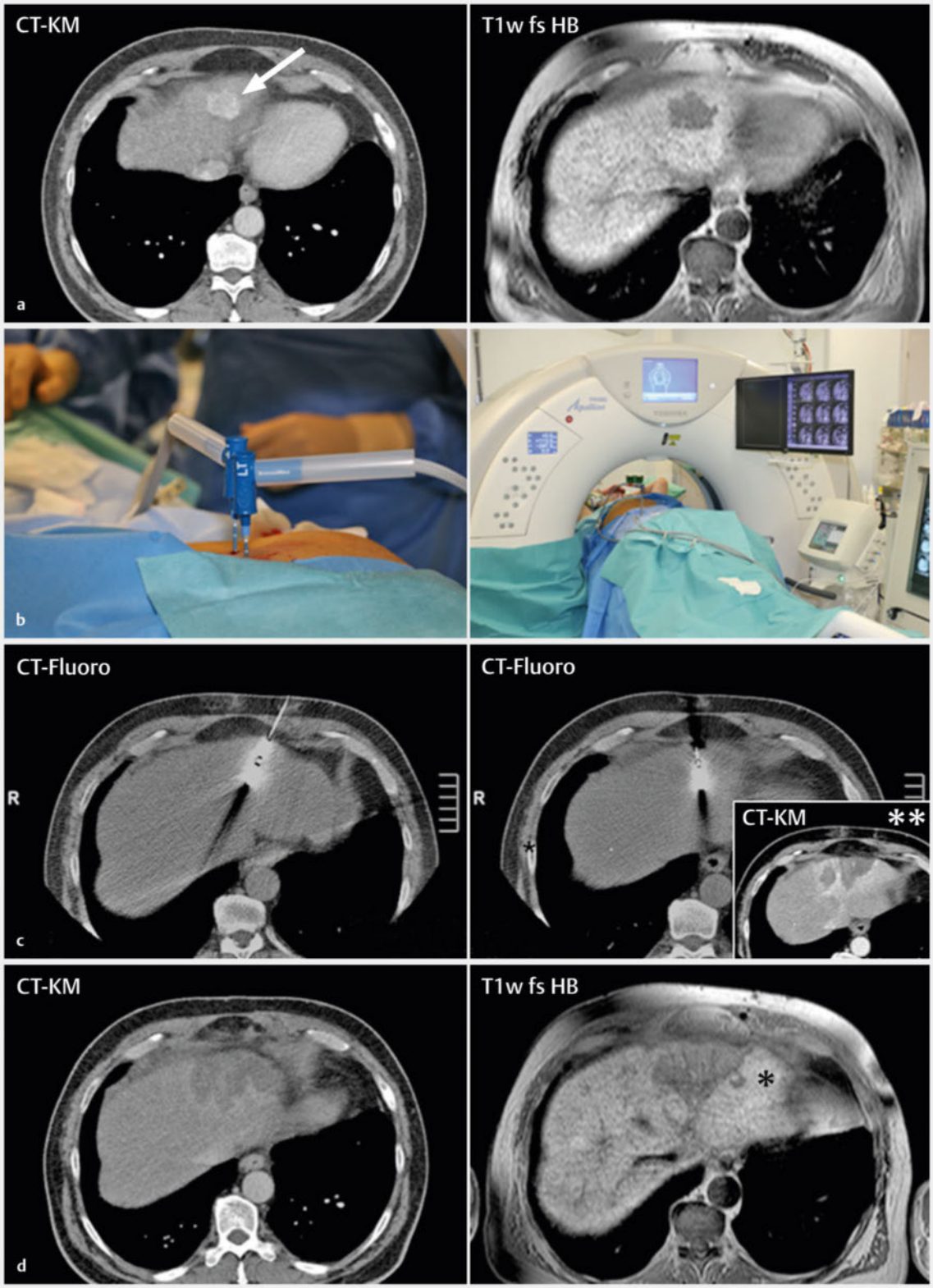

▶ **Abb. 2**

Dieses Dokument wurde zum persönlichen Gebrauch heruntergeladen. Vervielfältigung nur mit Zustimmung des Verlages.

Abstrahlleistungen der Laserfasern, die eine Vorhersage des Therapieareals erschweren [10].

Kryotherapie

Neben wärmebasierten Verfahren kann auch Kälte im Rahmen einer Kryotherapie zur lokalen Tumorablation verwendet werden. Ein irreversibler Zellschaden tritt ab −20 bis −40 °C ein [11]. Der Durchmesser der Therapiezone hängt vom Durchmesser der Kryonadel, dem Temperaturabfall und der Dauer der Gefrierzeit ab und kann bis zu 4 cm erreichen [12]. Um das Ablationsvolumen zu vergrößern, können – in Analogie zu den wärmebasierten Ablationsverfahren – mehrere Kryonadeln eingesetzt und an die Tumorgeometrie angepasst werden.

Im Gegensatz zu den thermoablativen Verfahren tritt bei der Kryotherapie auch in Nachbarschaft größerer Gefäße kein Heat-Sink-Effekt auf. Allerdings erreichen die Temperaturen im Randbereich der vereisten Therapiezone nicht immer den Zielbereich, sodass ein zusätzlicher Sicherheitssaum von 3 mm über den geplanten Ablationsrand hinaus geplant werden sollte [13]. Zu beachten ist auch, dass größere zentrale Gallengänge mittels Kryotherapie zerstört werden können und die Methode deshalb für zentral liegende Tumore als nicht geeignet angesehen wird [14]. Ein zusätzliches Risiko – vor allem bei der Ablation größerer Gewebsareale (> 6 cm) – ist das sog. Kälteschocksyndrom. Während der Reperfusion des abladierten Gewebes wird Zelldebris in den systemischen Kreislauf ausgewaschen mit der Gefahr eines ARDS („acute respiratory distress syndrom“), eines akuten Nierenversagens und einer disseminierten Verbrauchskoagulopathie [12, 15]. Von Nachteil bei der Kryoablation – im Vergleich zu den wärmebasierten Ablationsverfahren – ist die relativ lange Therapiedauer (ca. 25–30 min).

INFO

Weitere thermische Verfahren

- Mikrowellenablation (MWA): lokale Erwärmung durch elektromagnetische Wellen mit Frequenzen zwischen 900 und 2450 MHz
- laserinduzierte Thermotherapie (LITT): lokale Erwärmung durch Laserenergie

Brachytherapie (AL)

Ein in den letzten Jahren zunehmend eingesetztes Verfahren ist die lokale Hochdosisbestrahlung oder Brachytherapie in Afterloading-Technik (AL-Technik, „afterloading“ = engl. für Nachladen). In Analogie zur LITT punktiert man die Zielläsion zunächst mit einer Koaxialnadel und setzt mittels Seldinger-Technik eine 6F-Schleuse ein, in die man einen Hüllkatheter als Führungsschiene für die Strahlenquelle einbringt. In Abhängigkeit von der Größe und Konfiguration des Tumors kann man – nach Rücksprache mit den Strahlentherapeuten – multiple Katheter zur optimalen Bestrahlungsmodellierung platzieren. Nach der Positionierung der Katheter wird eine Schnittbildgebung (CT oder MRT) durchgeführt, die der individuellen prätherapeutischen Bestrahlungsplanung dient. Die Bestrahlungsplanung berücksichtigt neben der Anmodellierung der Zieldosen auch Risikoorgane, die selektiv markiert werden.

Die eigentliche AL-Brachytherapie wird mittels einer kleinen (< 1 mm) Iridium-192-Strahlenquelle in der Klinik für Strahlentherapie durchgeführt. Je nach Tumorentität werden Bestrahlungsdosen von mindestens 15–25 Gy im Tumorareal unter Einbeziehung eines Sicherheitssaums appliziert (▸ **Abb. 3**). Die Bestrahlungsdauer beträgt – je nach Größe des zu therapierenden Tumorvolumens – in der Regel zwischen 10 und 40 Minuten.

In Abgrenzung zur konventionellen perkutanen Bestrahlung bietet die Brachytherapie von Lebertumoren mehrere Vorteile:

- Der Dosisabfall von der Strahlungsquelle zur Peripherie ist steil, d. h., eine lokale Hochdosisbestrahlung ist möglich.
- Die Atemverschieblichkeit der Leber wird durch die intraläsional fixierten Katheter kompensiert. Damit ist auch im für die Strahlentherapie schwierigen Zielorgan Leber eine exakte Dosimetrie sowie zielgenaue Bestrahlung und folglich eine gute Vorhersagbarkeit des Therapieerfolgs möglich [16].

Merke

Insbesondere Patienten mit großen hepatischen Tumorvolumina profitieren von einer AL, da keine methodisch bedingte Limitation des Ablationsvolumens besteht und das Verfahren unabhängig von Kühleffekten großer Gefäße ist (▸ Abb. 3) [17].

▸ **Abb. 2** 63-jähriger Patient mit einem hepatozellulären Karzinom (HCC) im Segment 2 des linken Leberlappens.
a Das HCC ist im Segment 2 des linken Leberlappens (Pfeil) in der arteriellen Phase der kontrastmittelgestützten CT-Untersuchung und in der hepatobiliären Phase der MR-Untersuchung nachweisbar.
b Illustration des intraoperativen Settings und Dokumentation der Nadelpositionierung.
c MWA mit Einsatz von 2 Antennen. Das direkt nach der Intervention durchgeführte KM-CT (**) zeigt in der arteriellen Phase die hypodense Ablationsnarbe und eine verstärkte perifokale Kontrastmittelanreicherung um das Ablationsareal i. S. einer unspezifischen reaktiven Hyperämie.
d In der erneuten Dokumentation des Ablationsareales am Folgetag demarkiert sich das Therapieareal in der portalvenösen Phase der kontrastmittelverstärkten CT deutlich. In der hepatobiliären Phase der ergänzend durchgeführten MR-Aufnahme besteht der Verdacht auf einen kleinen – in der CT okkulten – residuellen Tumorausläufer im Randbereich (*) des Therapieareals.

Dieses Dokument wurde zum persönlichen Gebrauch heruntergeladen. Vervielfältigung nur mit Zustimmung des Verlages.

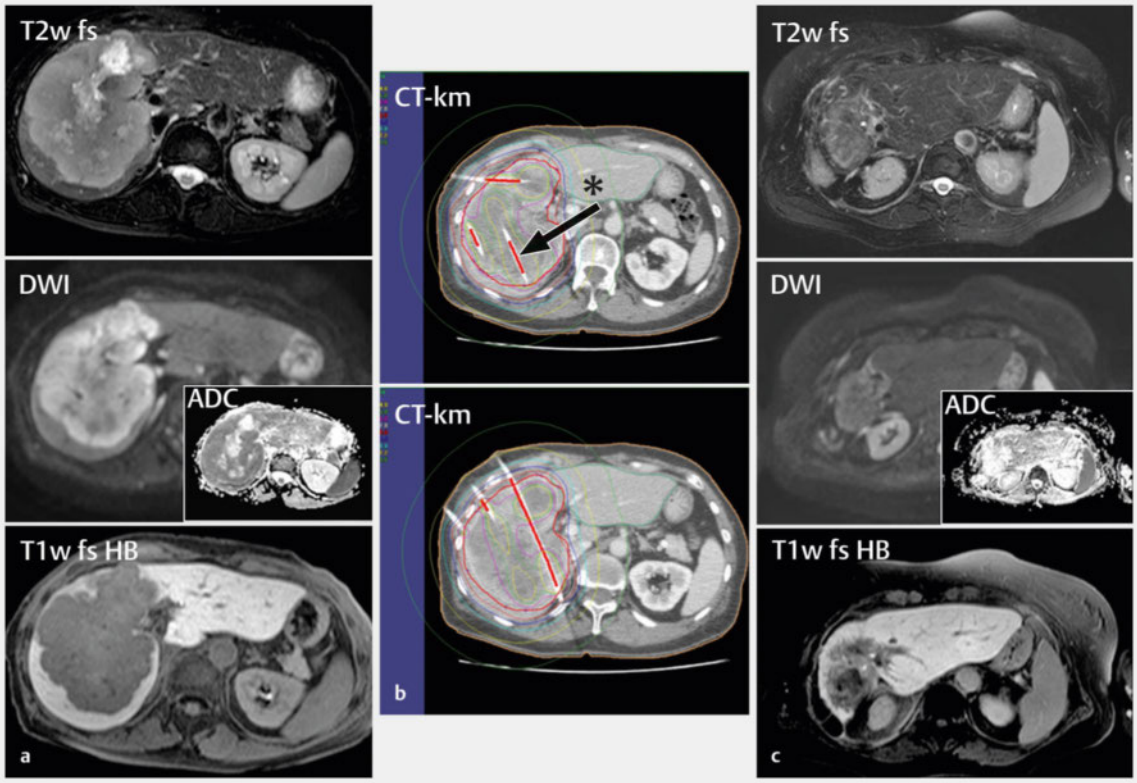

▶ **Abb. 3** 68-jährige Frau mit unter palliativer Chemotherapie neu aufgetretener ausgedehnter Lebermetastase eines Kolon-(Adeno-)Karzinoms.
a Die T1-, T2- und diffusionsgewichtete präinterventionelle Bildgebung zeigt eine ca. 12 cm große bilobäre Raumforderung mit Infiltration des Leberhilus (*). Klassisch für Metastasen eines Adenokarzinoms ist die deutliche, peripher betonte Diffusionsrestriktion.
b Die unmittelbar postinterventionell durchgeführte kontrastmittelgestützte CT-Bildgebung nach CT-fluoroskopischer Katheteinlage zeigt die Position der multiplen Brachytherapiekatheter für die Therapieplanung (Pfeil) und die resultierenden Isodosenlinien (*) mit dem Ziel einer den Tumor überschreitenden Zieldosis von mindestens 20 Gy.
c In den 1 Jahr postinterventionell angefertigten T1-, T2- und diffusionsgewichteten MR-Aufnahmen demarkiert sich die Lebermetastase deutlich größenregredient und ohne Diffusionsrestriktion im Sinne eines Therapieansprechens. Gut zu erkennen ist auch die posttherapeutische Hypotrophie des rechten und die reaktive Hypertrophie des linken Leberlappens.

Allerdings wird heute – in Anlehnung an die chirurgische Obergrenze der Zweidrittelresektion der Leber und bei einer angenommenen Toleranzdosis des Leberparenchyms für eine Einzeitbestrahlung von 10 Gy – aus Sicherheitsgründen nur ein Drittel des Lebervolumens mit max. 5 Gy als Einzeldosis bestrahlt. Bei Zielläsionen in unmittelbarer Nachbarschaft strahlensensibler Risikostrukturen (z. B. Magen, Kolonrahmen) wird die maximale Therapiedosis in der Regel reduziert.

Irreversible Elektroporation (IRE)

Allgemein bezeichnet der Begriff Elektroporation die Zunahme der Permeabilität einer Zellmembran unter dem Einfluss externer elektrischer Felder. Bei der irreversiblen Elektroporation (IRE) induzieren hochenergetische Starkstromimpulse irreversible, kleinste Poren in den Phospholipidschichten der Zellmembran, die nach 1–7 Tagen den Zelltod auslösen [18].

Analog zur RFA unterscheidet man monopolare (2–6 Elektroporationselektroden im Sinne von 1–3 Elektrodenpaaren) von bipolaren (= Einzelelektrode) Therapiesystemen. Im Gegensatz zu den anderen ablativen Verfahren bleiben Gefäße und Gallengänge innerhalb der Therapievolumina weitgehend erhalten und Heat-Sink-Effekte spielen keine Rolle. Infolgedessen erscheint die IRE für die Therapie zentraler Lebertumoren vielversprechend [19]. Die Ablationszonen zeigen im Durchschnitt einen Durchmesser von 2–3 cm.

Von Nachteil ist die Tatsache, dass eine IRE nur in Allgemeinanästhesie mit kompletter neuromuskulärer Blockade durchgeführt werden kann, da die eingesetzten Starkstromimpulse durch eine direkte Stimulation der motorischen Endplatte zu stärksten Kontraktionen der Skelettmuskulatur führen. Zusätzlich kann das Verfahren kardiale Arrhythmien induzieren, sodass die Therapie

Dieses Dokument wurde zum persönlichen Gebrauch heruntergeladen. Vervielfältigung nur mit Zustimmung des Verlages.

unter EKG-Kontrolle mit der refraktären Phase des Herzzyklus synchronisiert werden muss.

Einordnung in den klinischen Kontext

Maligne Neoplasien der Leber werden in primäre (lebereigene) und sekundäre Malignome (Metastasen) unterteilt. Die Metastasen sind mit 45% die häufigsten malignen hepatischen Raumforderungen [20]. Dabei handelt es sich nicht selten um Metastasen des kolorektalen Karzinoms (CRC).

Lebermetastasen des kolorektalen Karzinoms

Das CRC ist in Industrienationen die zweithäufigste maligne Erkrankung und geht in mehr als 50% der Fälle mit Lebermetastasen einher [21, 22]. Bei der Fernmetastasierung des CRC wird die Leber onkologisch als das prognostisch entscheidende Organ angesehen. Pulmonale Metastasen – als zweithäufigste Metastasenlokalisation – sind interessanterweise in der Regel nicht entscheidend für die Prognose [23, 24]. Auch andere umschriebene, extrahepatische Tumormanifestationen haben in der Regel keinen wesentlichen Einfluss auf das Gesamtüberleben [25, 26]. Ohne Therapie beträgt das mediane Überleben bei Patienten mit einem hepatogen metastasierten kolorektalen Karzinom 6–12 Monate und das 5-Jahres-Überleben liegt unter 2% [21, 26].

Operation

Die operative Resektion von Lebermetastasen des CRC gilt heute als potenziell kurativer Ansatz [27]. Im besten Fall kann das 5-Jahres-Überleben bestimmter Patientensubgruppen auf 60% und die mediane Überlebenszeit auf 74 Monate – also über 6 Jahre – angehoben werden [28]. Im Durchschnitt beträgt das mediane Überleben jedoch 43 Monate – bzw. 3,6 Jahre – und das 5-Jahres-Überleben 38% [21]. Eine patientenbezogene Einschätzung der Prognose – in Abhängigkeit von sog. Risikofaktoren – ermöglicht der Clinical Risk Score (CRS) nach Fong. Zusätzlich werden der Gesamttumordurchmesser und der Entdifferenzierungsgrad des Primärtumors als weitere Risikofaktoren beschrieben [21, 29].

Bei Diagnosestellung sind allerdings nur 10–20% der Lebermetastasen primär resektabel und eine neoadjuvante Chemotherapie (Konversionstherapie) kann nur in ca. 15–30% eine resektable Ausgangssituation schaffen [21, 30]. Als Kontraindikationen des operativen Vorgehens gelten neben einer fortgeschrittenen Tumorerkrankung mit steigender Zahl an Risikofaktoren auch zusätzliche leberunabhängige Komorbiditäten des Patienten mit entsprechend erhöhtem Operationsrisiko und eine eingeschränkte postoperative residuelle Leberfunktion („future remnant liver volume“ – FRLV). So wird gefordert, dass bei gesundem Lebergewebe mindestens 20% des Lebervolumens und mindestens 2 benachbarte Lebersegmente erhalten bleiben, um das Risiko eines postoperativen Leberversagens zu minimieren. Im Fall einer bereits präoperativ eingeschränkten Leberfunktion, wie z. B. bei Leberzirrhose, sollte das FRLV mindestens 40% betragen. Bei Patienten, die vor der Resektion eine Chemotherapie erhalten haben, sollten infolge der hepatischen Toxizität noch 30% Lebergewebe verbleiben. Zusätzlich wird empfohlen, ein 4–6-wöchiges chemotherapiefreies Intervall vor der OP einzuhalten [24, 31].

INFO

„Clinical Risk Score“ nach Fong zur patientenbezogenen Prognoseeinschätzung kolorektaler Lebermetastasen

- Größe der Einzelmetastase > 5 cm
- Anzahl der Metastasen > 1
- krankheitsfreies Intervall < 12 Monate
- Nodalstatus des Primärtumors positiv
- CEA („carcinoembryonic antigen“) > 200 ng/ml

Die Addition prognostisch ungünstiger Faktoren führt zu einer signifikanten Verschlechterung der Prognose. Bei 0 oder 1 Punkt beträgt die 5-Jahres-Überlebensrate 57%, bei 2 Punkten 47%, bei 3 Punkten 16%, bei 4 Punkten 8% und bei 5 Punkten 0%.

Das Ziel der Operation ist grundsätzlich die R0-Resektion. Die Rate von R1-Resektionen beträgt aber ca. 10% [32] und die lokale Rezidivrate 1,2–10,4% [33, 34]. Des Weiteren sind erneute intrahepatische Metastasenmanifestationen im Verlauf der Erkrankung mit 45–70% extrem häufig [26, 28, 35]. Eine operative Re-Resektion von Lebermetastasen ist theoretisch möglich und verlängert das Gesamtüberleben signifikant [36]. Die gezielte Exzision mehrerer oder rezidivierender Lebermetastasen ist jedoch für die Leberchirurgie problematisch. Aufgrund der Leberanatomie und der klassisch geforderten Absetzungsränder wird bei einer Operation in Relation zur Größe der Raumforderung deutlich mehr Parenchym entfernt. Das schrumpfende Leberparenchym schränkt die chirurgischen Optionen zunehmend ein und das Risiko der R1-Resektion durch nicht anatomische Keilresektionen nimmt zu [36]. Zusätzlich steigt das Risiko für perioperative Komplikationen. Die perioperative Mortalität und Morbidität liegen bei der ersten operativen Entfernung von Lebermetastasen derzeit bei 0,7–5% [37] bzw. 15–37% mit einer durchschnittlichen Krankenhausverweildauer von 9–12 Tagen [33, 36].

Lokal ablative Therapie

Im Gegensatz zum klassischen chirurgischen Ansatz gelingt es bei der lokal ablativen Therapie häufig, nur die Raumforderung selbst zu abladieren – unter Einbeziehung eines Sicherheitsabstandes von idealerweise 10 mm. Dies ermöglicht in der Regel multiple Re-Interventionen, wenn es im Krankheitsverlauf zu hepatischen Rezidiven kommt. Die periinterventionelle Morbidität und die Mortalität lokal ablativer Therapien sind aufgrund

Dieses Dokument wurde zum persönlichen Gebrauch heruntergeladen. Vervielfältigung nur mit Zustimmung des Verlages.

der geringeren Invasivität im Vergleich zum chirurgischen Vorgehen deutlich niedriger. Stang und Mitarbeiter berichten bei perkutan durchgeführten lokal ablativen Verfahren von einer äußerst niedrigen perioperativen Mortalität (0,3 %) und einer Morbidität von 0,9–7 % mit überwiegend leichten sog. Minorkomplikationen [26, 38]. Ein weiterer Vorteil lokal ablativer Verfahren ist die Tatsache, dass die Eingriffe überwiegend in kreislaufschonender Analgosedierung durchgeführt und somit auch vielen Patienten angeboten werden können, bei denen eine Vollnarkose – und somit ein operatives Vorgehen kontraindiziert ist. Darüber hinaus ist die durchschnittliche Krankenhausverweildauer mit 1–3 Tagen niedrig [26].

Vor diesem Hintergrund wurden in den vergangenen Jahren zunehmend lokal ablative Verfahren bei Lebermetastasen im Rahmen von Studien eingesetzt. Dabei ist die thermische Radiofrequenzablation (RFA) die am häufigsten angewandte Methode. In 2 Metaanalysen werden das mediane Überleben nach RFA von Lebermetasen mit 24–52 Monaten und das 5-Jahres-Überleben mit 24–43 % beschrieben [23, 39]. In beiden Studien wurden sowohl Eingriffe unter CT- als auch unter Ultraschallbildführung eingeschlossen. In der Subgruppe mit den Eingriffen unter CT-Bildführung stiegen das mediane Überleben auf 46 Monate (3,8 Jahre) und das 5-Jahres-Überleben auf 41,8 % [29]. Diese Ergebnisse sind bemerkenswert, da die Anzahl der Patienten mit fortgeschrittenem Tumorleiden und mehreren Komorbiditäten bei lokal ablativen Verfahren als deutlich höher einzustufen ist als bei einer operativen Resektion. Zusätzlich zeigt eine Analyse aus der Kombination von 2 randomisierten Phase-II-EORTC-Studien (EORTC = European Organisation for Research and Treatment of Cancer) – die sog. CLOCC- und EPOC-Studien – eine vergleichbare Lokalrezidivrate nach lokal ablativer und operativer Therapie bei Lebermetastasen unter 4 cm von 5,5 % zu 6 % (CLOCC) bzw. 14,6 % zu 7,4 % (EPOC) [34, 40].

Außerdem gewinnt das Konzept der Oligometastasierung bei der interdisziplinären Behandlung von onkologischen Patienten zunehmend an Bedeutung. Dabei handelt es sich um eine Art intermediäres Tumorstadium mit entweder

- nur vereinzelten systemischen Metastasen oder
- wenigen aufgrund von resistenten Zellklonen oder pharmakologisch schlechter Erreichbarkeit residuellen Metastasen nach einer erfolgreichen Chemotherapie.

Eine lokale Tumorprogression steigert dann im Verlauf das Potenzial für eine zunehmende systemische Metastasierung. Wird jedoch das kritische Zeitfenster der Oligometastasierung nicht überschritten, ist evtl. noch ein kurativer Ansatz durch die Entfernung der einzelnen Läsionen möglich [30, 41, 42]. Untermauert wird dieses Konzept durch die erfolgreiche operative Therapie isolierter Lebermetastasen insbesondere beim CRC. Grundsätzlich bietet sich für fortgeschrittene Krankheitsstadien ein multimodales interdisziplinäres Therapiekonzept an. So kann es sinnvoll sein, größere Lebermetastasen zu resezieren und kleinere zentrale Metastasen – deren Resektion zu einem großen Parenchymschaden führen würde – lokal zu abladieren [43]. Auch die Kombination einer systemischen Chemotherapie mit lokal ablativen Maßnahmen in aktuellen Studien lässt bei progredienten und/oder neu aufgetretenen Lebermetastasen vielversprechende Ergebnisse erwarten.

Merke

Wegen der überzeugenden Datenlage wurden lokal ablative Verfahren in die Leitlinien der ESMO (European Society of Medical Oncology) zur Behandlung des metastasierten CRC aufgenommen und damit ihre Bedeutung im klinischen Alltag gestärkt [1].

Hepatozelluläres Karzinom

Die häufigste primäre maligne Neoplasie der Leber ist das hepatozelluläre Karzinom (HCC), das überwiegend bei Patienten mit einer Leberzirrhose auftritt. In den westlichen Industrienationen zählen derzeit eine chronische Hepatitis-C-Virusinfektion, der Alkoholabusus und die nicht alkoholische Fettlebererkrankung zu den wichtigsten Risikofaktoren [44]. Die Prognose der Betroffenen hängt überwiegend vom Stadium der Erkrankung und der Leberfunktion ab. Infolgedessen profitieren HCC-Patienten von einem multimodalen interdisziplinären Therapiekonzept, da die zugrunde liegende Leberzirrhose meist den Einsatz potenziell kurativer, operativer Verfahren (Lebertransplantation, operative Resektion) einschränkt. Die internationalen Behandlungskonzepte des HCC werden in erster Linie durch die Gesellschaften EASL (European Association for the Study of the Liver) und die AASLD (American Association for the Study of Liver Diseases) geprägt, und die patientenbezogene Therapieentscheidung orientiert sich an der BCLC-Klassifikation (BCLC = Barcelona Clinic Liver Cancer) (▶ **Abb. 4**). Unter Berücksichtigung der Tumorausdehnung, der Leberfunktion (Child Pugh Score) und des Allgemeinzustands (ECOG = Eastern Cooperative Oncology Group Performance Status) des Patienten erfolgt in der BCLC-Klassifikation neben einer Prognoseabschätzung auch eine hieraus abgeleitete Therapieempfehlung [45].

Operation

Die besten Erfolge verzeichnet die **Lebertransplantation.** Als Voraussetzung für die Transplantation muss jedoch ein BCLC-Stadium 0 oder A vorliegen und die Milan-Kriterien

- Einzeltumor < 5 cm oder ≤ 3 Leberherde ≤ 3 cm,
- keine makroskopische Gefäßinfiltration,
- keine extrahepatische Tumormanifestation

Dieses Dokument wurde zum persönlichen Gebrauch heruntergeladen. Vervielfältigung nur mit Zustimmung des Verlages.

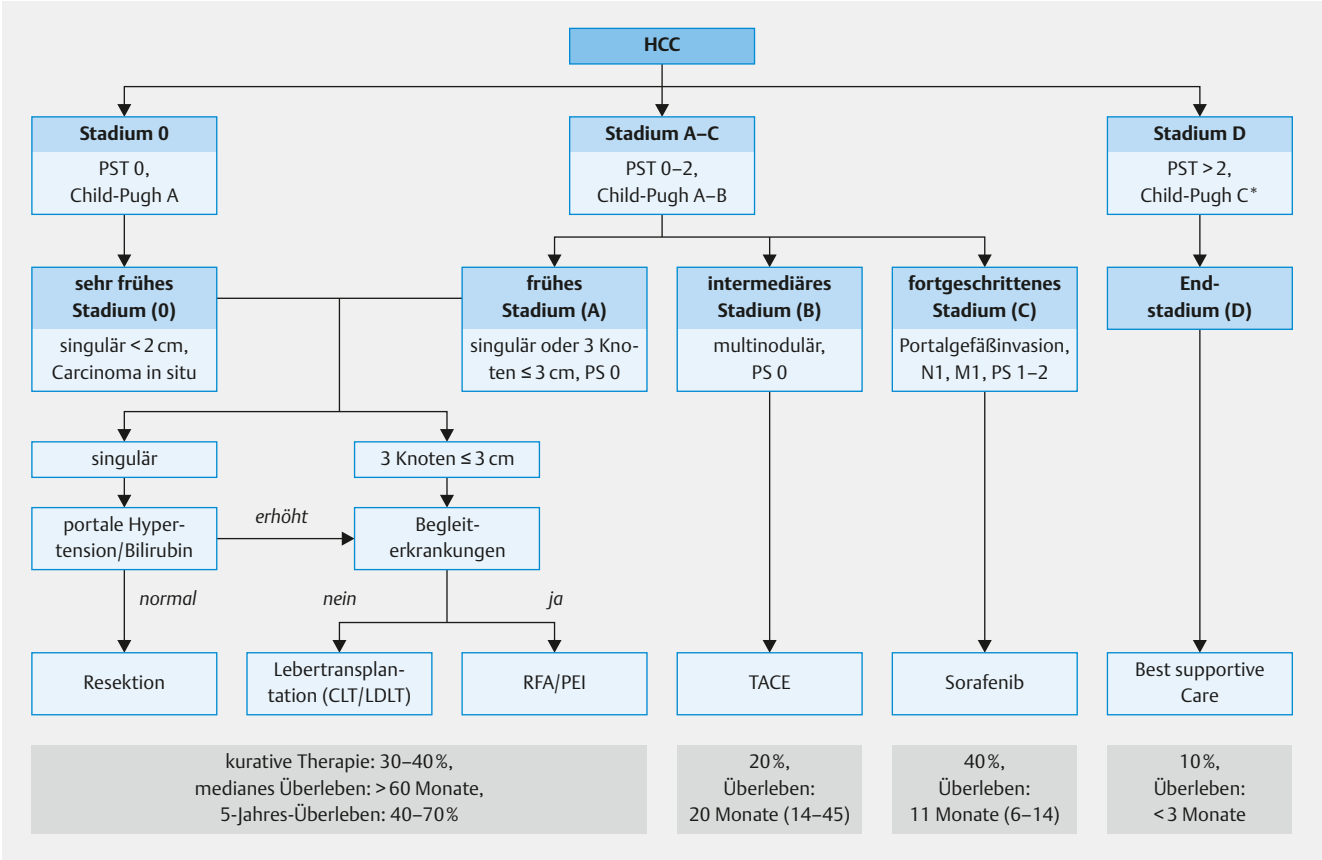

▶ **Abb. 4** BCLC-Staging-System. Stadieneinteilung des hepatozellulären Karzinoms (HCC) mit Zuordnung der therapeutischen Optionen. Kurative Ansätze werden nur für die frühen Stadien empfohlen; PST = Performance Status Test, CLT = Cadaveric Liver Transplantation, LDLT = Living Donor Liver Transplantation, RFA = Radiofrequenzablation, PEI = perkutane Ethanolinjektion, TACE = transarterielle Chemoembolisation.

müssen eingehalten werden. Ein weiteres Problem ist die eingeschränkte Verfügbarkeit von Spenderlebern: Die Wartezeiten sind entsprechend lang und gehen nicht selten mit einer Tumorprogression einher.

Die **operative Resektion** gilt als Methode der Wahl bei Patienten mit einem solitären Tumor ohne Vorliegen einer Zirrhose. Bei Patienten mit eingeschränkter Leberfunktion sollte das HCC und nicht die Zirrhose prognosebestimmend sein. Um die Tumorfreiheit der portalvenösen Gefäße zu erhöhen, wird in der Regel das tumortragende Lebersegment entfernt (Segmentektomie). Dieses Vorgehen begründet sich aus den häufig perifokal des Primarius vorliegenden Satellitenläsionen und der Neigung zur vaskulären Invasion (> 5 cm 60–90%) [46]. Die Mortalität und Morbidität der operativen Resektion beträgt 2–3% bzw. 17,8% und die Krankenhausverweildauer liegt zwischen 7 und 15 Tagen [45, 47]. Innerhalb der Milan-Kriterien wird ein 5-Jahres-Überleben von ca. 50% [48] beschrieben, welches bei kleinen Einzeltumoren (< 3 cm) auf bis zu 80% ansteigt [47, 49]. Bei Diagnosestellung sind jedoch nur 10–25% der Patienten resektabel [50], da bei einer relevanten portalen Hypertension zunehmend mit Komplikationen bzw. mit einer Dekompensation der Zirrhose nach Resektion gerechnet werden muss. Ein weiteres Problem bei einer parallelen Zirrhose ist die hohe Zahl an intrahepatischen Rezidiven durch De-novo-Tumore (50–70% innerhalb von 5 Jahren) [51].

Lokal ablative Verfahren

Lokal ablative Verfahren sind bereits seit Jahren fester Bestandteil der Therapie des HCCs bei vorliegenden Begleiterkrankungen wie auch einer relevanten portalvenösen Hypertension und eingeschränkten Leberfunktion [27, 45]. Lokalrezidive nach RFA treten in diesem Patientenkollektiv nach 15% der Eingriffe auf und sind häufiger als bei der operativen Resektion [52]. Diese Rezidive haben aber interessanterweise keinen wesentlichen Einfluss auf die Überlebenszeit des Patienten, weshalb die lokale Ablation als gleichwertig zur operativen Resektion angesehen wird [27, 53]. Innerhalb der Milan-Kriterien und bei einer Child-Pugh-A/B-Leberzirrhose beträgt das 5-Jahres-Überleben nach RFA 50% und das mediane Überleben 57 Monate [54]. Bei singulären und kleineren Läsionen steigt das 5-Jahres-Überleben nach RFA auf über 70% an [49].

Die Entscheidung zur operativen Resektion oder RFA wird deshalb i. d. R. vom individuellen perioperativen Risiko

Dieses Dokument wurde zum persönlichen Gebrauch heruntergeladen. Vervielfältigung nur mit Zustimmung des Verlages.

bestimmt. Des Weiteren kann es bei einer zentralen HCC-Manifestation oder multiplen Läsionen in verschiedenen Segmenten sinnvoll sein, lokal ablativ vorzugehen oder einen kombinierten Ansatz aus Resektion und Ablation zu wählen.

Prä-, peri- und postinterventionelles Management

Die präinterventionelle Planung erfolgt in der Regel anhand einer aktuellen CT des Thorax und des Abdomens und einer MRT der Leber. Mit der **prätherapeutischen Schnittbildgebung** sollen die systemische extrahepatische Metastasierung und insbesondere die genaue Lokalisation und Größe jeder einzelnen Zielläsion erfasst werden. Für jede Läsion ist ihre Lagebeziehung zu angrenzenden Strukturen, wie z. B. Blutgefäßen, Gallenwegen oder Nachbarorganen (z. B. Magen, Kolon und Gallenblase), wichtig. Eine Obergrenze an Zielläsionen für die lokale Ablation ist nicht festgelegt. Auch eine extrahepatische Tumormanifestation gilt nicht grundsätzlich als Kontraindikation, wenn die Leber das für den Patienten prognoseentscheidende Organ im Rahmen seiner Tumorerkrankung ist.

Systemische Chemotherapeutika oder Biologicals sollten unabhängig vom gewählten Verfahren mindestens 1–2 Wochen und radiosensiblisierende Medikamente (insbesondere 5-Fluorouracil) vor einer Brachytherapie 2 Wochen prä- und postinterventionell pausiert werden [17].

Aufgrund des erhöhten Risikos für entzündliche Komplikationen (z. B. Cholangitis, biliärer Abszess) wird bei zentral sitzenden Raumforderungen, einer Cholestase, biliodigestiver Anastomose und/oder biliären Stents eine periinterventionelle Antibiose durchgeführt. Des Weiteren erhalten Patienten mit zentralen Raumforderungen unmittelbar vor einer Brachytherapie Kortisonpräparate und ggf. eine passagere Stentplatzierung, um das Risiko eines radiogen induzierten Zellödems mit passagerer obstruktiver Cholestase zu reduzieren [17].

Erreicht die Strahlenexposition des Magens im Rahmen einer Brachytherapie 12 Gy, wird eine Ulkusprophylaxe mittels Pantozol durchgeführt und empfohlen im Anschluss auf NSAR zu verzichten, um chronische Ulzerationen zu vermeiden [55].

Lokal ablative Therapien werden in der Regel unter **Analgosedierung** („conscious sedation“) mit einem Analgetikum (z. B. Fentanyl) und einem Sedativum (z. B. Midazolam) durchgeführt. Das Therapieregime orientiert sich an individuellen Patientenfaktoren wie z. B. dem Körpergewicht, einer vorausgegangenen und/oder Begleitmedikation sowie Intoleranzen. Zusätzlich wird die Punktionsstelle mit einem Lokalanästhetikum betäubt. Eine Vollnarkose ist meist nicht notwendig. Während des Eingriffs wird ein kontinuierliches Monitoring mittels Pulsoxymetrie und Blutdruckmessung durchgeführt.

Die **Bildführung** der lokalen Ablation ist mit Ultraschall, CT oder MRT möglich (s. u.). Da insbesondere kleinere Zielläsionen (< 3 cm) für die meisten lokalen Ablationsverfahren gut geeignet sind, gilt es, diese zuverlässig zu visualisieren und das Therapiesystem korrekt zu positionieren. Gleichzeitig kann eine Darstellung des gesamten Zugangswegs sowie angrenzender Strukturen und Organe helfen, Komplikationen zu minimieren. Grundsätzlich wird ein bildgeführtes Monitoring der Therapie als obligat und eine bildmorphologische Dokumentation des Ablationserfolgs als wünschenswert angesehen.

Postinterventionell verbleiben die Patienten für 1–2 Stunden in einem Überwachungsbereich. Von der Normalstation können sie dann meist am Folgetag bzw. am zweiten postinterventionellen Tag entlassen werden. Nach der Entlassung werden die Patienten durch den behandelnden Onkologen/Internisten im Hinblick auf die Entwicklung einer Hepatitis überwacht. Das klinische und biochemische Monitoring umfasst die Kontrolle der Laborparameter (insbesondere Transaminasen, Bilirubin) wie auch das Körpergewicht und die Entwicklung von Aszites.

Periinterventionelle Bildführung

Ultraschall

Der Ultraschall ist die weltweit am häufigsten angewandte periinterventionelle Bildführung. Von Vorteil sind seine breite Verfügbarkeit und die relativ niedrigen Kosten. Neue interventionelle Führungssysteme erleichtern die Platzierung des Therapiesystems unter Echtzeitkontrolle. Postinterventionell kann das Ablationsareal ggf. durch die Applikation von Kontrastmittel (CEUS = „contrast enhanced ultrasound“) besser dargestellt werden. Die sonografische Bildführung ist jedoch bei der lokalen Ablation von Lebertumoren teilweise eingeschränkt: Aufgrund der Überlagerung der Leber durch Rippen und die luftgefüllte Lunge sind das Schallfenster und die Bildqualität häufig limitiert. Auch eine Adipositas des Patienten reduziert die Bildqualität. Es ist außerdem zu beachten, dass das periinterventionelle Monitoring thermischer Ablationen erschwert werden kann, weil durch die Vaporisation im Bereich der Ablationszone Gas – und damit ein hyperechogener Fokus – entsteht, der nicht der Koagulationszone entspricht und die Zielläsion und das Therapiesystem vollständig überlagern kann. Das inhomogene echoreiche Muster kann bis zu einer Stunde persistieren. Folglich ist eine Repositionierung des Ablationssystems bei repetitiven Ablationszyklen größerer Tumormanifestation häufig unmöglich [2, 56]. Da die Bestrahlungsplanung im Rahmen einer Brachytherapie auf einem Schnittbilddatensatz basiert, ist der Ultraschall bei der Wahl dieses Therapieverfahrens nicht geeignet.

Dieses Dokument wurde zum persönlichen Gebrauch heruntergeladen. Vervielfältigung nur mit Zustimmung des Verlages.

Computertomografie

Die CT gilt derzeit als Standardmodalität zur Bildführung und postinterventionellen Kontrolle lokal ablativer Lebereingriffe.

Die Punktion der Zielläsion wird in der Regel CT-fluoroskopisch durchgeführt. Im Gegensatz zur Sonografie wird das CT-Monitoring von thermischen Ablationen nicht durch Gasbläschen beeinträchtigt. Unmittelbar nach der RF-Ablation entsteht ein hypodenses Areal im koagulierten Gebiet, das eng mit der histopathologischen Koagulationsgröße korreliert [56]. Die Hypodensität des Ablationsareals ist meist homogen, in der Nähe des Applikatorschafts können jedoch auch hyperdense Karbonisierungszonen auftreten [57]. Am besten ist das meist scharf berandete Ablationsareal in der portalvenösen und/oder spätvenösen Kontrastmittelphase (Equilibrium) abzugrenzen [58]. Hinweisend auf eine unvollständige Ablation bei hypovaskularisierten Lebertumoren sind ein unregelmäßiger, unscharf berandeter Übergang vom Ablationsareal zum angrenzenden Leberparenchym und bei hypervaskularisierten Tumoren eine bauschig-irreguläre Kontrastmittelanreicherung. Davon abzugrenzen ist eine häufig (bis 80%) postinterventionell auftretende arterielle Kontrastmittelanreicherung perifokal des Ablationsbezirks infolge einer reaktiven Hyperämie (▶ **Abb. 1**) [57]. Im Gegensatz zu Tumorresiduen sollte die Anreicherung uniform bandartig sein und in der portalvenösen und spätvenösen Phase zunehmend isointens zur Darstellung kommen. Während sich die reaktive arterielle Anreicherung in der CT innerhalb eines Monats vollständig zurückbildet [2, 59], kann diese in der MRT für mehrere Monate persistieren [2, 60]. Problematisch bei der Beurteilung können auch keilförmige Anreicherungen infolge eines iatrogen verursachten arterioportalen Shunts sein, die jedoch klassischerweise kein portalvenöses bzw. spätvenöses Washout aufweisen.

Vorteilhaft ist die Möglichkeit zur multiplanaren Reformatierung des postinterventionellen CT-Datensatzes, um die kranialen und kaudalen Ablationsränder besser zu beurteilen. Ein Nachteil der CT bleibt die Strahlenexposition des Patienten und des Interventionspersonals. Außerdem stellen sich gerade kleine Zielläsionen, die für eine lokale Ablation gut geeignet sind, häufig in der nativ durchgeführten CT-Fluoroskopie schlecht oder nicht dar. Gelingt eine Lokalisierung der Zielregion aufgrund von Landmarken nativ nicht, muss periinterventionell (zur Positionierung des Therapiesystems), wie auch postinterventionell (zur Dokumentation des Therapieerfolgs) wiederholt jodhaltiges Kontrastmittel appliziert werden. Repetitive Kontrastmittelgaben gehen aber gerade bei Patienten mit Leberzirrhose und hepatorenalem Syndrom bzw. einer Vorschädigung der Nieren im Rahmen der bereits durchgeführten Chemotherapie mit dem Risiko einer kontrastmittelinduzierten Niereninsuffizienz einher.

Magnetresonanztomografie

Die MRT wird in einigen spezialisierten Zentren als Bildführung für die lokale Ablation von Leberumoren eingesetzt. Vorteilhaft ist hier der exzellente Weichteilkontrast zwischen Lebergewebe und fokalen Leberraumforderungen, der durch die Gabe eines hepatozytenspezifischen Kontrastmittels noch weiter gesteigert werden kann. Im Gegensatz zu CT-Kontrastmitteln verbleibt das leberspezifische Kontrastmittel über mehrere Stunden im Leberparenchym und ermöglicht so die Visualisierung und somit gezielte Punktion und Therapie auch kleinster Leberläsionen [61]. Des Weiteren ermöglicht der MR-fluoroskopische Ansatz in Freihandtechnik eine Darstellung des Zugangswegs in 2 aufeinander senkrecht stehenden Raumrichtungen (▶ **Abb. 1**). Somit wird ein Abweichen des Therapiesystems unmittelbar erkannt und kann gezielt korrigiert werden. Zusätzlich erlaubt die Darstellung des Zugangswegs in koronarer Orientierung die Interventionen unter freier Atmung [61].

Thermale Ablationsprozesse lassen sich mittels MRT bereits nativ gut visualisieren. Die hitzebedingte Koagulationsnekrose führt nach ca. 5–10 Minuten zu einer irreversiblen Abnahme der T1- und T2-Relaxationszeiten und folglich zu einem Signalanstieg in der T1- und einem Signalabfall in der T2- und PD-Bildgebung [10, 62–65]. Im Gegensatz dazu behält residuelles Tumorgewebe seine präinterventionellen Signalcharakteristika bei [66]. Damit ist eine Therapiekontrolle auch ohne den Einsatz eines Kontrastmittels möglich. Vielversprechend, aber technisch anspruchsvoll, und daher aktuell wissenschaftlichen Anwendungen vorbehalten, ist die periinterventionelle MR-Thermometrie, welche die lokale Wärmeentwicklung kontinuierlich darstellen kann.

Auch das Therapieareal der Kryotherapie ist in der MR-Bildgebung gut zu visualisieren und demarkiert sich zunächst hypointens (signalfrei) in allen Sequenzen. Allerdings imponiert das Ablationsareal im Verlauf zunehmend heterogen (z. B. aufgrund hämorrhagischer Komponenten) und sollte nicht mit einem Tumorrezidiv verwechselt werden [67]. Auch eine progrediente Kontrastmittelanreicherung im Ablationsareal während der Kontrastmitteldynamik ist im postinterventionellen Verlauf in über 50% der Fälle beschrieben. Die Anreicherung ist im weiteren Verlauf regredient, kann aber über Monate bis Jahre persistieren [68].

Ein wesentlicher Nachteil MR-gesteuerter Leberablationen ist der limitierte Zugang zur Leber in den flächendeckend installierten geschlossenen, d. h. zylindrischen MRT-Systemen. Unkompliziert durchführbar werden Leberinterventionen erst durch den Einsatz offener MR-Systeme, deren Verfügbarkeit aber aktuell begrenzt ist.

Dieses Dokument wurde zum persönlichen Gebrauch heruntergeladen. Vervielfältigung nur mit Zustimmung des Verlages.

Tumorrezidive

Das Risiko eines lokoregionären Tumorrezidivs nach lokalablativer Therapie zeigt in aktuellen Studien eine große Varianz (1,8–56,9%) und hängt von verschiedenen Faktoren ab [57].

Lokale Tumorkontrolle

Entscheidend für die lokale Tumorkontrolle ist die vollständige Ablation der Zielläsion inkl. ihrer häufig vorliegenden **Satellitenmetastasen**. Nach wie vor können mikroskopische Satelliten jedoch auch mit modernster Schnittbildgebung nicht sicher identifiziert werden und sind häufig der Ausgangsort des folgenden Lokalrezidivs. So ist inzwischen bekannt, dass aufgrund einer portalvenösen oder biliären Infiltration beim kolorektalen Karzinom in 31–50% Mikrometastasen bis zu 21 mm vom Rand der bildmorphologisch detektierbaren Zielläsion auftreten [33]. Beim HCC ist die lokale Satellitenmetastasierung infolge der häufig vorliegenden Kapsel geringer ausgeprägt. Trotzdem werden auch hier mikroskopisch in bis zu 60% lokale Satellitenmetastasen in einem Radius von 10 mm beschrieben [33]. Somit ist bei allen lokalen Ablationen ein zusätzlicher Sicherheitssaum von mindestens 1 cm zu fordern. Selbst dieses Vorgehen kann jedoch die vollständige Erfassung der beschriebenen perifokalen Mikrometastasierung nicht für alle Tumorentitäten garantieren.

Eine **Tumorgröße > 3 cm** wird in der Literatur übereinstimmend als weiterer Risikofaktor eines lokoregionären Rezidivs beschrieben [33]. Hintergrund ist die Tatsache, dass das Ablationsareal bei einem Großteil der Ablationsverfahren limitiert ist. Größere Raumforderungen müssen deshalb durch wiederholte, überlappende Therapiezyklen abladiert werden. So berechnet ein mathematisches Modell bereits bei einer 3 cm großen Zielläsion – unter Einbeziehung eines 1 cm breiten Sicherheitssaums – 14 repetitive thermische Ablationen [69]. Zusätzlich bereiten exzentrische bzw. **asymmetrische Tumorvolumina** Probleme, da das Ablationssystem die Zielläsion zentral erfassen sollte. So muss die – in der transversalen Bildgebung als korrekt eingeschätzte – Position des Ablationssystems in einer anschließenden 3D-Analyse in über 40% nochmals korrigiert werden [70]. Darüber hinaus werden **subkapsuläre Läsionen** aus Sorge vor einer Schädigung der angrenzenden Organe sowie vermehrten therapieassoziierten Schmerzen oft unzureichend abladiert [33].

Ein weiterer wesentlicher Faktor für die lokale Tumorkontrolle ist die **Erfahrung des Interventionalisten**. Besonders hoch ist die Lernkurve während der ersten 100 Ablationen [39, 71]. Des Weiteren weisen thermoablative Verfahren den intrinsischen Nachteil des bereits beschriebenen **Heat-Sink-Effekts** im Bereich großer Gefäße auf. Folglich sind Rezidivraten in der Nähe von großen Gefäßen von bis zu 50% publiziert [72].

INFO

Faktoren für ein erhöhtes lokales Rezidivrisiko

- geringer Sicherheitssaum oder inkomplette Ablation
- Läsionsgröße > 3 cm
- asymmetrische Tumorvolumina
- Nähe zu größeren Gefäßen < 3 mm (bei thermischer Ablation)
- subkapsuläre und hiläre Lokalisation
- dezentrale Lage der Nadel
- fehlende Überlappung der Therapievolumina bei Repositionierung
- fehlende Erfahrung des Interventionalisten

Das Risiko von **Stichkanalmetastasen** beträgt ca. 0,5–2,8% [48] und wächst mit der Anzahl der Punktionen und bei subkapsulärer Tumorlage. Eine Mitbestrahlung des Stichkanals im Rahmen einer Brachytherapie und eine thermische Koagulation des Punktionskanals im Anschluss an die RFA („track ablation") hilft das Risiko zu reduzieren [73].

Systemische Tumorprogression

Neben den bereits beschriebenen „echten" Lokalrezidiven entstehen im Rahmen einer systemischen Tumorprogression auch neue Metastasen intra- und extrahepatisch. Die systemische Metastasierungsrate des CRC beträgt ca. 45–70% innerhalb von 2 Jahren [26, 28, 35], beim HCC entstehen ebenfalls innerhalb von 5 Jahren in ca. 50–70% neue Läsionen [51].

Unabhängig vom gewählten Therapieverfahren sind vor diesem Hintergrund längerfristige Verlaufskontrollen obligat, eine lediglich mittelfristige Verlaufsbeobachtung z. B. über 6 Monate unterschätzt die Rezidivrate. Über das onkologisch sinnvolle Intervall der Verlaufskontrollen herrscht aktuell jedoch keine Einigkeit. Die Empfehlungen schwanken zwischen Intervallen von 1 und 3 Monaten [59, 74].

Bildmorphologie

Bei der bildmorphologischen Beurteilung des posttherapeutischen Verlaufs ist zu beachten, dass aufgrund der lokalen Therapie unter Einbeziehung eines Sicherheitssaums das Volumen des Ablationsareals zunächst größer imponiert als die ursprüngliche Zielläsion. Somit können die üblichen RECIST-Kriterien zur Beurteilung des Therapieerfolgs nicht angewendet werden. Außerdem ist in der hepatozytenspezifischen MRT-Spätaufnahme nach Brachytherapie (> 10 Gy) ein hypointenser Randsaum perifokal der Zielregion abzugrenzen. Dieser ist unspezifisch und entspricht dem postradiogenen Funktionsverlust der Hepatozyten [75]. Nach 6–12 Monaten wird dann bei einem Therapieansprechen häufig eine Größen-

Dieses Dokument wurde zum persönlichen Gebrauch heruntergeladen. Vervielfältigung nur mit Zustimmung des Verlages.

regression des Ablationsareals um ca. 20% beobachtet. Erst eine erneute Größenzunahme im postablativen Verlauf ist als Rezidiv zu werten [17].

Komplikationen lokal ablativer Therapien

Prospektive Daten zu Komplikationen nach lokal ablativen Therapien liegen in größeren Patientenkollektiven bisher lediglich zu thermischen Ablationsverfahren vor. Hier werden Major- bzw. Minorkomplikationen mit einer Häufigkeit von 2,2% bzw. 4,7% im Vergleich zu einer Morbidität von 15–37% bei offen chirurgischen Eingriffen beschrieben [33, 36, 38]. Das Mortalitätsrisiko nach thermischen Ablationen beträgt 0,3% im Vergleich zu 0,7–5% nach chirurgischen Resektionen [38].

Insbesondere bei der lokalen (thermischen) Ablation peripherer, d. h. kapselnaher Leberraumforderungen in enger räumlicher Lagebeziehung zu angrenzenden Darmabschnitten (z. B. Kolonrahmen) besteht das Risiko einer **Darmperforation** mit folgender Peritonitis. Dieses Risiko ist noch erhöht, wenn nach einer vorausgegangenen Operation eine fibrotische Adhäsion der Darmabschnitte an die Leberkapsel vorliegt.

Peri-/postinterventionelle **Blutungen** können sowohl im Verlauf des Zugangswegs als auch in der Leber selbst auftreten. Ein höheres Risiko für therapiepflichtige Leberparenchymblutungen besteht bei Patienten mit Leberzirrhose, bei subkapsulären Zielläsionen und im Rahmen einer periinterventionellen Thromboseprophylaxe [76]. Aufgrund des häufig interkostalen Zugangswegs besteht ein geringes Risiko (0,1%) für die Verletzung interkostaler Gefäße mit der Gefahr eines akuten Hämatothorax oder für einen Pneumothorax bei einem hohen Zugangsweg. Aber auch Pseudoaneurysmata und arterioportale Shuntverbindungen sind nach lokal ablativen Eingriffen beschrieben. Im Gegensatz zum Pseudoaneurysma persistieren die arterioportalen Shuntverbindungen länger als 1 Monat [77]. Diese sind in der Regel jedoch hämodynamisch nicht relevant.

Verletzungen der Gallengänge sind mit einer Inzidenz zwischen 0,1 und 1% selten [57]. Kleinere postinterventionelle Biliome resorbieren sich meist innerhalb eines Monats [57]. Große Biliome, insbesondere bei symptomatischen Patienten, können in der Regel minimalinvasiv drainiert werden.

Auch iatrogene **Leberabszesse** sind nach lokal ablativen Verfahren mit einer Prävalenz von 0,3–2% [57] beschrieben. Bildmorphologisch kann die Diagnose bei diesen Patienten jedoch erschwert sein, da sich kleinere Luftansammlungen nach MWA, RFA und Kryotherapie bei ca. 25% der Patienten demarkieren [67]. Hinweisend auf einen Leberabszess sind ein größerer Flüssigkeitsverhalt in Kombination mit persistierendem Fieber und Oberbauchschmerzen. Patientenimmanente risikosteigernde Faktoren für entzündliche postinterventionelle Komplikationen sind ein Diabetes mellitus und biliodigestive Anastomosen.

Ein **Leberinfarkt** ist wegen der dualen Blutversorgung mit einer Inzidenz von 0,07% sehr selten [57]. Als bildmorphologisches Korrelat zeigt sich eine keilförmig minderperfundierte Zone, die im Verlauf eine narbige Einziehung ausbildet und ggf. im Verlauf verkalken kann [57].

Neben „echten" Komplikationen tritt bei bis zu 30% der Patienten nach 1–2 Tagen das sog. **postablative Syndrom** – wahrscheinlich infolge einer systemischen, nekrosegetriggerten Immunreaktion – auf. Zu den Symptomen des postablativen Syndroms zählen eine lokale Schmerzsymptomatik, grippeähnliche Symptome mit leichtem Fieber, Übelkeit und einem reduzierten Allgemeinbefinden. Klassischerweise bilden sich die Symptome innerhalb von 1–2 Wochen vollständig zurück [78].

Zusammenfassung

In den letzten Jahren hat in der internistisch-operativen Onkologie bei Patienten mit Lebertumoren ein Paradigmenwechsel stattgefunden. Aufgrund der zunehmenden Datenlage stehen interdisziplinäre Therapieansätze mit Betonung minimalinvasiver Verfahren zur Reduktion der Tumorlast zunehmend im Fokus. Neben minimalinvasiven operativen Eingriffen wurde auch der Stellenwert bildgeführter Eingriffe durch die zuständigen Fachgesellschaften weiter gestärkt. So sind die lokal ablativen Verfahren inzwischen zur Behandlung des HCC und von Lebermetastasen kolorektaler Tumoren in Behandlungsempfehlungen und Leitlinien integriert.

Vorteile der lokalen Ablation von Lebertumoren sind die – im Vergleich zu den traditionell chirurgischen Methoden – relativ geringe Morbidität und Mortalität, wie auch die kurze Krankenhausverweildauer in Folge der geringen Invasivität. Aufgrund des parenchymsparenden Vorgehens können lokale Ablationen wiederholt im Krankheitsverlauf eingesetzt und in Kombination mit einer operativen Resektion und Systemtherapie angewandt werden.

Aktuell existiert eine Vielzahl lokaler Ablationsverfahren. Am häufigsten eingesetzt wird derzeit die Radiofrequenzablation. Bei großen Leberraumforderungen liefert die Hochdosis-Brachytherapie vielversprechende Ergebnisse. Die Wahl des im Einzelfall eingesetzten Therapieverfahrens hängt nicht nur von der individuellen Patientensituation, sondern auch von der lokalen Expertise ab und ist somit eine Entscheidung des interdisziplinären onkologischen Teams vor Ort.

Dieses Dokument wurde zum persönlichen Gebrauch heruntergeladen. Vervielfältigung nur mit Zustimmung des Verlages.

KERNAUSSAGEN

- Interdisziplinäre Therapieansätze unter Einbeziehung bildgeführter lokal ablativer Therapien stehen bei der Therapie von Lebertumoren zunehmend im Fokus und sind inzwischen auch in den Leitlinien vertreten.
- Zu den Vorteilen minimalinvasiver bildgeführter Lebereingriffe zählen unter anderem eine relativ geringe Morbidität und Mortalität, wie auch die kurze Krankenhausverweildauer infolge der geringen Invasivität.
- Aufgrund des parenchymsparenden Vorgehens können lokale Ablationen wiederholt im Krankheitsverlauf eingesetzt und in Kombination mit einer operativen Resektion und Systemtherapie angewandt werden.
- Die Radiofrequenzablation ist das am häufigsten eingesetzte lokale Ablationsverfahren. Bei großen Leberraumforderungen ist die Hochdosis-Brachytherapie vielversprechend.
- Die Wahl des eingesetzten lokalen Ablationsverfahrens ist eine interdisziplinäre Entscheidung des onkologischen Teams vor Ort.

Interessenkonflikt

Die Autoren geben an, dass kein Interessenkonflikt besteht.

Über die Autoren

Frank Fischbach

Prof. Dr. med. Jahrgang 1970. Studium der Humanmedizin an der Freien und Humboldt-Universität in Berlin. 2000 Approbation. Anschließend Assistenzarzt und wissenschaftlicher Mitarbeiter in der Klinik für Strahlenheilkunde der Charité – Universitätsmedizin Berlin im Campus Virchow-Klinikum. Seit 2007 Facharzt für Radiologie in der Klinik für Radiologie und Nuklearmedizin des Universitätsklinikums in Magdeburg. 2009 Habilitation und Oberarzt.

Jens Ricke

Prof. Dr. med. Studium der Humanmedizin in Düsseldorf und Sacramento/USA. 1993 Promotion. 1993–2006 Klinik für Strahlenheilkunde der Charité – Universitätsmedizin Berlin. 1999 Facharzt für diagnostische Radiologie. 2001 Habilitation. Seit 2006 Direktor der Klinik für Radiologie und Nuklearmedizin der Otto-von-Guericke-Universität Magdeburg. Forschungsschwerpunkte: onkologische Mikrotherapie und molekulare Bildgebung.

Katharina Fischbach

PD Dr. med. Studium der Humanmedizin in Mainz, Würzburg, Edinburgh/Schottland und Hanover/USA. 2004–2009 Radiologische Universitätsklinik Bonn. 2005 Promotion. 2009 Fachärztin für diagnostische Radiologie. Seit 2010 Oberärztin in der Klinik für Radiologie und Nuklearmedizin der Otto-von-Guericke-Universität Magdeburg. 2013 Habilitation. Seit 2013 Geschäftsführende Oberärztin.

Korrespondenzadresse

Prof. Dr. med. Frank Fischbach
Klinik für Radiologie und Nuklearmedizin
Leipziger Str. 44
39120 Magdeburg
Tel.: 0391 67-13030, Fax: 0391 67-13029
frank.fischbach@med.ovgu.de

Wissenschaftlich verantwortlich gemäß Zertifizierungsbestimmungen

Wissenschaftlich verantwortlich gemäß Zertifizierungsbestimmungen für diesen Beitrag ist Prof. Jörg Barkhausen, Lübeck.

Literatur

[1] Van Cutsem E, Cervantes A, Adam R et al. ESMO consensus guidelines for the management of patients with metastatic colorectal cancer. Ann Oncol 2016; 27: 1386–1422

[2] Rhim H, Goldberg SN, Dodd GD 3rd et al. Essential techniques for successful radio-frequency thermal ablation of malignant hepatic tumors. Radiographics 2001; 21(Spec No): S17–35; discussion S36–S39

[3] Pereira PL, Trubenbach J, Schmidt D. Radiofrequency ablation: basic principles, techniques and challenges. Rofo 2003; 175: 20–27

[4] Elias D, Baton O, Sideris L et al. Local recurrences after intraoperative radiofrequency ablation of liver metastases: a comparative study with anatomic and wedge resections. Ann Surg Oncol 2004; 11: 500–505

[5] Bruners P, Schmitz-Rode T, Gunther RW et al. Multipolar hepatic radiofrequency ablation using up to six applicators: preliminary results. Rofo 2008; 180: 216–222

[6] Simon CJ, Dupuy DE, Mayo-Smith WW. Microwave ablation: principles and applications. Radiographics 2005; 25 (Suppl 1): S69–S83

[7] Hoffmann R, Rempp H, Erhard L et al. Comparison of four microwave ablation devices: an experimental study in ex vivo bovine liver. Radiology 2013; 268: 89–97

[8] Carrafiello G, Lagana D, Mangini M et al. Microwave tumors ablation: principles, clinical applications and review of preliminary experiences. Int J Surg 2008; 6 (Suppl 1): S65–S69

[9] Brace CL. Microwave ablation technology: what every user should know. Curr Probl Diagn Radiol 2009; 38: 61–67

[10] Pech M, Werk M, Beck A et al. System continuity and energy distribution in laser-induced thermo therapy (LITT). Rofo 2002; 174: 754–760

[11] Gage AA, Baust J. Mechanisms of tissue injury in cryosurgery. Cryobiology 1998; 37: 171–186

Dieses Dokument wurde zum persönlichen Gebrauch heruntergeladen. Vervielfältigung nur mit Zustimmung des Verlages.

[12] Niu LZ, Li JL, Xu KC. Percutaneous Cryoablation for Liver Cancer. J Clin Transl Hepatol 2014; 2: 182–188

[13] Allen BC, Remer EM. Percutaneous cryoablation of renal tumors: patient selection, technique, and postprocedural imaging. Radiographics 2010; 30: 887–900

[14] Junginger T, Seifert JK, Weigel TF et al. Cryotherapy of liver metastases. Initial results. Med Klin (Munich) 1998; 93: 517–523

[15] Hinshaw JL, Lubner MG, Ziemlewicz TJ et al. Percutaneous tumor ablation tools: microwave, radiofrequency, or cryoablation – what should you use and why? Radiographics 2014; 34 : 1344–1362

[16] Bretschneider T, Peters N, Hass P et al. Update on interstitial brachytherapy. Radiologe 2012; 52: 70–73

[17] Ricke J, Wust P, Stohlmann A et al. CT-Guided brachytherapy. A novel percutaneous technique for interstitial ablation of liver metastases. Strahlenther Onkol 2004; 180: 274–280

[18] Narayanan G. Irreversible Electroporation. Semin Intervent Radiol 2015; 32: 349–355

[19] Dollinger M, Zeman F, Niessen C et al. Bile duct injury after irreversible electroporation of hepatic malignancies: evaluation of MR imaging findings and laboratory values. J Vasc Interv Radiol 2016; 27: 96–103

[20] Kasper HU, Drebber U, Dries V et al. Liver metastases: incidence and histogenesis. Z Gastroenterol 2005; 43 : 1149–1157

[21] Kanas GP, Taylor A, Primrose JN et al. Survival after liver resection in metastatic colorectal cancer: review and meta-analysis of prognostic factors. Clin Epidemiol 2012; 4: 283–301

[22] Siegel RL, Miller KD, Jemal A. Cancer statistics, 2015. CA: a cancer journal for clinicians 2015; 65: 5–29

[23] Gillams AR, Lees WR. Five-year survival in 309 patients with colorectal liver metastases treated with radiofrequency ablation. Eur Radiol 2009; 19: 1206–1213

[24] Grundmann RT, Hermanek P, Merkel S et al. Diagnosis and treatment of colorectal liver metastases – workflow. Zentralbl Chir 2008; 133: 267–284

[25] Berber E, Pelley R, Siperstein AE. Predictors of survival after radiofrequency thermal ablation of colorectal cancer metastases to the liver: a prospective study. J Clin Oncol 2005; 23: 1358–1364

[26] Stang A, Fischbach R, Teichmann W et al. A systematic review on the clinical benefit and role of radiofrequency ablation as treatment of colorectal liver metastases. Eur J Cancer 2009; 45: 1748–1756

[27] Leitlinienprogramm Onkologie (Deutsche Krebsgesellschaft DK, AWMF): S3-Leitlinie Kolorektales Karzinom, Version 2014. Im Internet: http://Leitlinienprogramm-Onkologie.De/Leitlinien.7.0.html; Stand: 15. 05. 2017

[28] Fong Y, Fortner J, Sun RL et al. Clinical score for predicting recurrence after hepatic resection for metastatic colorectal cancer: analysis of 1001 consecutive cases. Ann Surg 1999; 230: 309–318; discussion 318–321

[29] Mahnken AH, Bruners P, Tacke JA et al. CT-guided radiofrequency ablation of liver metastases from colorectal cancer. Dtsch Med Wochenschr 2009; 134: 976–980

[30] Lordick F, Knodler M, Hacker U et al. Neoadjuvant chemotherapy or primary surgery for colorectal liver metastases. Pro adjuvant chemotherapy. Chirurg 2014; 85: 11–16

[31] Settmacher U, Scheuerlein H, Rauchfuss F. Assessment of resectability of colorectal liver metastases and extended resection. Chirurg 2014; 85: 24–30

[32] Mantke R, Niepmann D, Gastinger I et al. Hepatic resections. Analysis of data from the Tumor Documentation Center in the state of Brandenburg, Germany, focusing on liver metastases of colorectal carcinoma. Chirurg 2006; 77: 1135–1143

[33] Mulier S, Ni Y, Jamart J et al. Radiofrequency ablation versus resection for resectable colorectal liver metastases: time for a randomized trial? Ann Surg Oncol 2008; 15: 144–157

[34] Tanis E, Nordlinger B, Mauer M et al. Local recurrence rates after radiofrequency ablation or resection of colorectal liver metastases. Analysis of the European Organisation for Research and Treatment of Cancer #40004 and #40983. Eur J Cancer 2014; 50: 912–919

[35] Vigano L, Capussotti L, Lapointe R et al. Early recurrence after liver resection for colorectal metastases: risk factors, prognosis, and treatment. A LiverMetSurvey-based study of 6,025 patients. Ann Surg Oncol 2014; 21: 1276–1286

[36] Welsh FK, Tekkis PP, O'rourke T et al. Quantification of risk of a positive (R1) resection margin following hepatic resection for metastatic colorectal cancer: an aid to clinical decision-making. Surg Oncol 2008; 17: 3–13

[37] Smith MD, Mccall JL. Systematic review of tumour number and outcome after radical treatment of colorectal liver metastases. Br J Surg 2009; 96: 1101–1113

[38] Livraghi T, Solbiati L, Meloni MF et al. Treatment of focal liver tumors with percutaneous radio-frequency ablation: complications encountered in a multicenter study. Radiology 2003; 226: 441–451

[39] Mahnken AH, Pereira PL, De Baere T. Interventional oncologic approaches to liver metastases. Radiology 2013; 266: 407–430

[40] Ruers T, Punt C, Van Coevorden F et al. Radiofrequency ablation combined with systemic treatment versus systemic treatment alone in patients with non-resectable colorectal liver metastases: a randomized EORTC Intergroup phase II study (EORTC40004). Ann Oncol 2012; 23: 2619–2626

[41] Hellman S, Weichselbaum RR. Oligometastases. J Clin Oncol 1995; 13: 8–10

[42] Milano MT, Katz AW, Zhang H et al. Oligometastases treated with stereotactic body radiotherapy: long-term follow-up of prospective study. Int J Radiat Oncol Biol Phys 2012; 83: 878–886

[43] Evrard S, Poston G, Kissmeyer-Nielsen P et al. Combined ablation and resection (CARe) as an effective parenchymal sparing treatment for extensive colorectal liver metastases. PLoS One 2014; 9: e114404

[44] Starley BQ, Calcagno CJ, Harrison SA. Nonalcoholic fatty liver disease and hepatocellular carcinoma: a weighty connection. Hepatology 2010; 51: 1820–1832

[45] European Association for the Study of The L, European Organisation For R, Treatment Of C. EASL-EORTC clinical practice guidelines: management of hepatocellular carcinoma. J Hepatol 2012; 56: 908–943

[46] Llovet JM, Schwartz M, Mazzaferro V. Resection and liver transplantation for hepatocellular carcinoma. Seminars in liver disease 2005; 25: 181–200

[47] Liu PH, Hsu CY, Hsia CY et al. Surgical resection versus radiofrequency ablation for single hepatocellular carcinoma ≤ 2 cm in a propensity score model. Ann Surg 2016; 263: 538–545

[48] Jaskolka JD, Asch MR, Kachura JR et al. Needle tract seeding after radiofrequency ablation of hepatic tumors. J Vasc Interv Radiol 2005; 16: 485–491

Dieses Dokument wurde zum persönlichen Gebrauch heruntergeladen. Vervielfältigung nur mit Zustimmung des Verlages.

[49] Yamakado K, Nakatsuka A, Takaki H et al. Early-stage hepatocellular carcinoma: radiofrequency ablation combined with chemoembolization versus hepatectomy. Radiology 2008; 247: 260–266

[50] Park EK, Kim HJ, Kim CY et al. A comparison between surgical resection and radiofrequency ablation in the treatment of hepatocellular carcinoma. Ann Surg Treat Res 2014; 87: 72–80

[51] Verslype C, Rosmorduc O, Rougier P et al. Hepatocellular carcinoma: ESMO-ESDO Clinical Practice Guidelines for diagnosis, treatment and follow-up. Ann Oncol 2012; 23 (Suppl 7): vii41–48

[52] Lee DH, Lee JM, Lee JY et al. Radiofrequency ablation of hepatocellular carcinoma as first-line treatment: long-term results and prognostic factors in 162 patients with cirrhosis. Radiology 2014; 270: 900–909

[53] Wang Y, Luo Q, Li Y et al. Radiofrequency ablation versus hepatic resection for small hepatocellular carcinomas: a meta-analysis of randomized and nonrandomized controlled trials. PLoS One 2014; 9: e84484

[54] Lencioni RA, Allgaier HP, Cioni D et al. Small hepatocellular carcinoma in cirrhosis: randomized comparison of radio-frequency thermal ablation versus percutaneous ethanol injection. Radiology 2003; 228: 235–240

[55] Streitparth F, Pech M, Bohmig M et al. In vivo assessment of the gastric mucosal tolerance dose after single fraction, small volume irradiation of liver malignancies by computed tomography-guided, high-dose-rate brachytherapy. Int J Radiat Oncol Biol Phys 2006; 65: 1479–1486

[56] Goldberg SN, Gazelle GS, Mueller PR. Thermal ablation therapy for focal malignancy: a unified approach to underlying principles, techniques, and diagnostic imaging guidance. AJR Am J Roentgenol 2000; 174: 323–331

[57] Park MH, Rhim H, Kim YS et al. Spectrum of CT findings after radiofrequency ablation of hepatic tumors. Radiographics 2008; 28: 379–390; discussion 390–392

[58] Mitsuzaki K, Yamashita Y, Nishiharu T et al. CT appearance of hepatic tumors after microwave coagulation therapy. AJR Am J Roentgenol 1998; 171: 1397–1403

[59] Kim SK, Lim HK, Kim YH et al. Hepatocellular carcinoma treated with radio-frequency ablation: spectrum of imaging findings. Radiographics 2003; 23: 107–121

[60] Onishi H, Matsushita M, Murakami T et al. MR appearances of radiofrequency thermal ablation region: histopathologic correlation with dog liver models and an autopsy case. Acad Radiol 2004; 11: 1180–1189

[61] Fischbach F, Bunke J, Thormann M et al. MR-guided freehand biopsy of liver lesions with fast continuous imaging using a 1.0-T open MRI scanner: experience in 50 patients. Cardiovasc Intervent Radiol 2011; 34: 188–192

[62] Clasen S, Pereira PL. Magnetic resonance guidance for radiofrequency ablation of liver tumors. J Magn Reson Imaging 2008; 27: 421–433

[63] Mueller-Lisse UG, Thoma M, Faber S et al. Coagulative interstitial laser-induced thermotherapy of benign prostatic hyperplasia: online imaging with a T2-weighted fast spin-echo MR sequence-experience in six patients. Radiology 1999; 210: 373–379

[64] Rempp H, Clasen S, Pereira PL. Image-based monitoring of magnetic resonance-guided thermoablative therapies for liver tumors. Cardiovasc Intervent Radiol 2012; 35: 1281–1294

[65] Stoffner R, Schullian P, Widmann G et al. Magnetic resonance imaging of radiofrequency current-induced coagulation zones in the ex vivo bovine liver. Rofo 2010; 182: 690–697

[66] Fischbach F, Lohfink K, Gaffke G et al. Magnetic resonance-guided freehand radiofrequency ablation of malignant liver lesions: a new simplified and time-efficient approach using an interactive open magnetic resonance scan platform and hepatocyte-specific contrast agent. Invest Radiol 2013; 48: 422–428

[67] Kuszyk BS, Choti MA, Urban BA et al. Hepatic tumors treated by cryosurgery: normal CT appearance. AJR Am J Roentgenol 1996; 166: 363–368

[68] Shyn PB, Oliva MR, Shah SH et al. MRI contrast enhancement of malignant liver tumours following successful cryoablation. Eur Radiol 2012; 22: 398–403

[69] Dodd GD, 3rd, Frank MS, Aribandi M et al. Radiofrequency thermal ablation: computer analysis of the size of the thermal injury created by overlapping ablations. AJR Am J Roentgenol 2001; 177: 777–782

[70] Antoch G, Kuehl H, Vogt FM et al. Value of CT volume imaging for optimal placement of radiofrequency ablation probes in liver lesions. J Vasc Interv Radiol 2002; 13: 1155–1161

[71] Poon RT, Ng KK, Lam CM et al. Learning curve for radiofrequency ablation of liver tumors: prospective analysis of initial 100 patients in a tertiary institution. Ann Surg 2004; 239: 441–449

[72] Lu DS, Raman SS, Limanond P et al. Influence of large peritumoral vessels on outcome of radiofrequency ablation of liver tumors. J Vasc Interv Radiol 2003; 14: 1267–1274

[73] Livraghi T, Lazzaroni S, Meloni F et al. Risk of tumour seeding after percutaneous radiofrequency ablation for hepatocellular carcinoma. Br J Surg 2005; 92: 856–858

[74] Collettini F, Lutter A, Schnapauff D et al. Unresectable colorectal liver metastases: percutaneous ablation using CT-guided high-dose-rate brachytherapy (CT-HDBRT). Rofo 2014; 186: 606–612

[75] Ricke J, Thormann M, Ludewig M et al. MR-guided liver tumor ablation employing open high-field 1.0 T MRI for image-guided brachytherapy. Eur Radiol 2010; 20: 1985–1993

[76] Mohnike K, Sauerland H, Seidensticker M et al. Haemorrhagic complications and symptomatic venous thromboembolism in interventional tumour ablations: the impact of peri-interventional thrombosis prophylaxis. Cardiovasc Intervent Radiol 2016; 39: 1716–1721

[77] Ohmoto K, Tsuduki M, Kunieda T et al. CT appearance of hepatic parenchymal changes after percutaneous microwave coagulation therapy for hepatocellular carcinoma. J Comput Assist Tomogr 2000; 24: 866–871

[78] Carrafiello G, Lagana D, Ianniello A et al. Post-radiofrequency ablation syndrome after percutaneous radiofrequency of abdominal tumours: one centre experience and review of published works. Australas Radiol 2007; 51: 550–554

Bibliografie

DOI https://doi.org/10.1055/s-0043-105752
Radiologie up2date 2017; 17: 139–156
© Georg Thieme Verlag KG Stuttgart · New York
ISSN 1616-0681

Dieses Dokument wurde zum persönlichen Gebrauch heruntergeladen. Vervielfältigung nur mit Zustimmung des Verlages.

Punkte sammeln auf CME.thieme.de

Diese Fortbildungseinheit ist 12 Monate online für die Teilnahme verfügbar. Sollten Sie Fragen zur Online-Teilnahme haben, finden Sie unter **cme.thieme.de/hilfe** eine ausführliche Anleitung. Wir wünschen viel Erfolg beim Beantworten der Fragen!

Unter **eref.thieme.de/ZZX8PP8** oder über den QR-Code kommen Sie direkt zum Artikel zur Eingabe der Antworten.

VNR 2760512017152372787

Thieme CME · Fortbildungspunkte 3

Frage 1

Welches ist die häufigste maligne Leberraumforderung?

A hepatozelluläres Karzinom
B fibrolamelläres Karzinom
C Metastasen
D cholangiozelluläres Karzinom
E Hämangioendotheliom

Frage 2

Welche der folgenden Aussagen ist richtig? Bildgeführte lokal ablative Therapien von Lebertumoren …

A dürfen nur in kontrollierten klinischen Studien eingesetzt werden.
B sind heute Bestandteil internationaler Leitlinien für die Behandlung des hepatozellulären Karzinoms und von Lebermetastasen kolorektaler Tumoren.
C sind heute Bestandteil internationaler Leitlinien für alle malignen Leberraumforderungen.
D dürfen bei Patienten nicht eingesetzt werden.
E dürfen nur in speziell zertifizierten Zentren angeboten werden.

Frage 3

Welche der folgenden Aussagen ist *nicht* richtig? Bildgeführte lokal ablative Therapien von Lebertumoren …

A dürfen bei Patienten mit Lebermetastasen eines kolorektalen Karzinoms in der Situation der Oligometastasierung nicht eingesetzt werden.
B dürfen bei Patienten mit Lebermetastasen eines kolorektalen Karzinoms und einzelnen Lungenmetastasen eingesetzt werden.
C dürfen bei Patienten mit einem isolierten HCC (3 cm) und einer bereits klinisch manifesten, ausgeprägten Leberzirrhose eingesetzt werden.
D können in Kombination mit einer Chemotherapie und chirurgischen Resektionen eingesetzt werden.
E weisen aufgrund der geringeren Invasivität im Vergleich zum chirurgischen Vorgehen eine deutlich reduzierte periinterventionelle Morbidität und Mortalität auf.

Frage 4

Welche der folgenden Aussagen ist *nicht* richtig?

A Die operative Resektion von Lebermetastasen des kolorektalen Karzinoms gilt als potenziell kurativer Ansatz.
B Bei Diagnosestellung von Lebermetastasen eines kolorektalen Karzinoms sind ca. 40 % der Patienten primär resektabel.
C Als Kontraindikationen für ein operatives Vorgehen bei Lebermetastasen eines kolorektalen Karzinoms gelten neben einer fortgeschrittenen Tumorerkrankung mit steigender Zahl an Risikofaktoren auch zusätzliche leberunabhängige Komorbiditäten des Patienten mit entsprechend erhöhtem Operationsrisiko und eine eingeschränkte postoperative residuelle Leberfunktion.
D Auch nach kurativer Resektion von Lebermetastasen eines kolorektalen Karzinoms sind erneute intrahepatische Metastasenmanifestationen im Verlauf der Erkrankung mit 45–70 % extrem häufig.
E Die gezielte Exzision mehrerer oder rezidivierender Lebermetastasen ist für die klassische Leberchirurgie problematisch.

Frage 5

Welche lokal ablative Therapie wird heute am häufigsten bei umschriebenen Lebertumoren eingesetzt?

A Alkoholinjektion
B laserinduzierte Thermotherapie
C Kryotherapie
D Radiofrequenzablation
E Hochdosis-Brachytherapie

Frage 6

Welche lokal ablative Therapie bietet Vorteile für die Behandlung von räumlich ausgedehnten Lebertumoren?

A laserinduzierte Thermotherapie
B Kryotherapie
C Hochdosis-Brachytherapie
D Radiofrequenzablation
E irreversible Elektroporation

▸ **Weitere Fragen auf der folgenden Seite …**

Dieses Dokument wurde zum persönlichen Gebrauch heruntergeladen. Vervielfältigung nur mit Zustimmung des Verlages.

Punkte sammeln auf CME.thieme.de

Fortsetzung...

Frage 7

Welcher der folgenden Faktoren erhöht *nicht* die Wahrscheinlichkeit für ein Lokalrezidiv nach lokaler Ablation?

A Tumorgröße
B Erfahrung des Interventionalisten
C subkapsuläre oder hiläre Tumorlage
D Vorliegen von Satellitenmetastasen
E zentrale Tumorlage inmitten des Leberparenchyms

Frage 8

Welches lokal ablative Verfahren kann *nicht* unter Analgosedierung durchgeführt werden?

A Radiofrequenzablation
B Hochdosis-Brachytherapie
C irreversible Elektroporation
D Kryotherapie
E laserinduzierte Thermotherapie

Frage 9

Welches lokal ablative Verfahren zählt *nicht* zu den thermoablativen bzw. kryoablativen Verfahren?

A Radiofrequenzablation
B laserinduzierte Thermotherapie
C Brachytherapie
D Mikrowellenablation
E Kryotherapie

Frage 10

Welche der folgenden Aussagen ist *nicht* richtig?

A Eine Obergrenze an Zielläsionen für die lokale Ablation ist nicht festgelegt.
B Eine extrahepatische Tumormanifestation gilt nicht grundsätzlich als Kontraindikation, wenn die Leber das für den Patienten prognoseentscheidende Organ im Rahmen seiner Tumorerkrankung ist.
C Systemische Chemotherapeutika oder Biologicals sollten unabhängig vom gewählten Verfahren mindestens 1–2 Wochen und radiosensibilisierende Medikamente (insbesondere 5-Fluorouracil) vor einer Brachytherapie 2 Wochen prä- und postinterventionell pausiert werden.
D Aufgrund des niedrigen Risikos entzündlicher Komplikationen (z. B. Cholangitis, biliärer Abszess) wird bei zentral sitzenden Raumforderungen, einer Cholestase, biliodigestiver Anastomose und/oder biliären Stents keine periinterventionelle Antibiose durchgeführt.
E Bei der bildmorphologischen Beurteilung des posttherapeutischen Verlaufs nach lokaler Ablation ist zu beachten, dass das Volumen des Ablationsareals zunächst größer imponiert als die ursprüngliche Zielläsion. Somit ist die Anwendung der üblichen RECIST-Kriterien zur Beurteilung des Therapieerfolges nicht möglich.

Dieses Dokument wurde zum persönlichen Gebrauch heruntergeladen. Vervielfältigung nur mit Zustimmung des Verlages.