Thieme

# Offene versus laparoskopische Sakrokolpopexie

Costantini E et al. Laparoscopic Versus Abdominal Sacrocolpopexy: A Randomized, Controlled Trial. J Urol 2016; 196: 159 – 165

**Bei Beckenbodeninsuffizienz im apikalen (zentralen) Kompartiment führt die offene abdominelle Sakrokolpopexie zu guten langfristigen Erfolgen. Möglicherweise bietet ein endoskopisches Vorgehen aber bei geringerer Invasivität die gleichen Ergebnisse, aber es gibt bislang keine direkten Vergleiche der beiden Methoden. Italienische Mediziner stellen jetzt ihre Studie dazu vor.**

Die laparoskopische Sakrokolpopexie zeigt ähnliche klinische Erfolgsraten wie das offene Vorgehen, führt aber eher zur Rezidiven. So lautet ist eine der Schlussfolgerungen von Elisabetta Costantini und ihren Kollegen, die zwischen Dezember 2010 und Dezember 2013 120 Frauen im Rahmen einer randomisierten Studie verglichen haben.

Eingeschlossen wurden Patientinnen mit symptomatischem Beckenorganprolaps Stadium ≥ 2 gemäß Pelvic Organ Prolapse Quantification (POP-Q) im Alter zwischen 18 und 75 Jahren. Sie wurden nach dem Zufallsprinzip einer von zwei OP-Methoden zugewiesen:

- abdominelle Sakrokolpopexie (n = 60) oder
- laparoskopische Sakrokolpopexie (n = 60)

Als primären Endpunkt beurteilten die Wissenschaftler die Erfolgsrate, sekundäre Endpunkte umfassten Komplikationsrate, Operationsdauer, Blutverlust und Klinikaufenthaltsdauer. Erfolg war dabei definiert als Stadium ≤ 1 laut POP-Q, Lage des Apex vaginae (Punkt C/D des POP-Q) bei – 5 cm oder weniger und eine Gesamtlänge der Vagina ≥ 7 cm.

Die Auswertung ergab nach einer medianen Nachbeobachtungszeit von dreieinhalb Jahren mit beiden Verfahren eine Erfolgsrate von 100 %. Allerdings traten nach laparoskopischem Eingriff signifikant früher Rezidive auf (14 vs. 6), und zwar vorwiegend im 1. Jahr nach dem Eingriff. Betrachtete man nur das anteriore Kompartiment, schnitt die offene OP im Hinblick auf die Rezidivhäufigkeit signifikant besser ab (1 vs. 11).

Die Komplikationsrate war insgesamt vergleichbar, am häufigsten traten Übelkeit und Erbrechen auf. Schwere Komplikationen (Grad ≥ 3 nach Clavien-Dindo) fanden sich bei fünf Frauen (1 nach offener und 4 nach laparoskopischer OP). Die Operationsdauer war bei der Endoskopie länger, die Klinikverweildauer kürzer und der Blutverlust geringer; sieben Frauen benötigten nach offener OP eine Bluttransfusion, eine Frau nach endoskopischer OP. Alle Symptome verbesserten sich nach Einschätzung der Patientinnen deutlich und ohne Unterschied der beiden Verfahren.

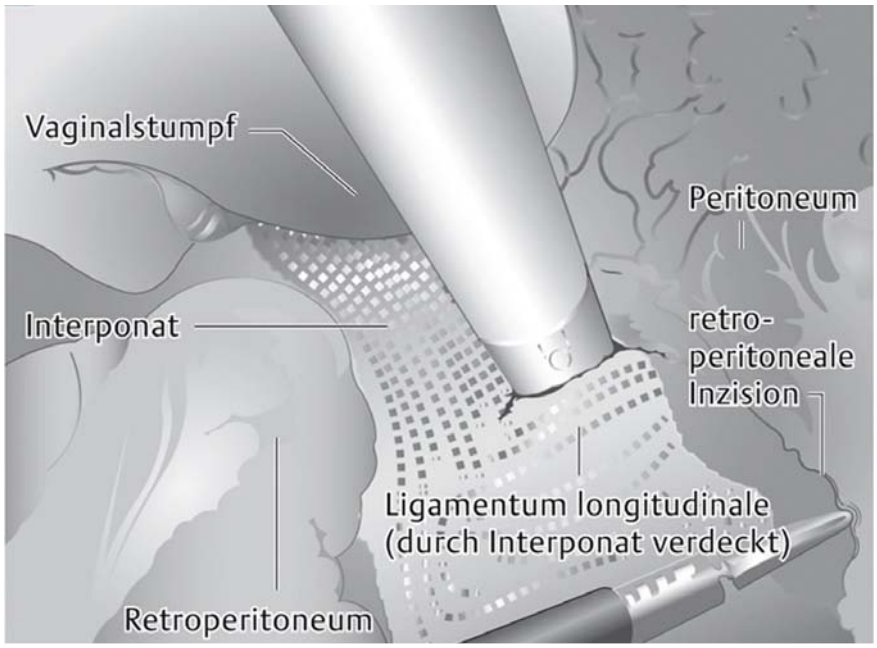


▶ **Abb. 1** Sakrale Fixation des Interponats unter vaginaler Elevation (Quelle: Wille S. Abdominale Kolposakropexie. In: Albers P, Heidenreich A, Hrsg. Standardoperationen in der Urologie. 2. Aufl. Stuttgart: Thieme; 2014)

**FAZIT**

Die anatomische Korrektur eines Beckenbodenprolaps ist mit einer laparoskopischen Sakrokolpopexie genauso gut möglich wie mit einer offenen Operation, meinen die Autoren. Dem steht allerdings eine höhere Rezidivrate bei vorderem Prolaps gegenüber. Eine medizinökonomische Analyse war in der vorgestellten Studie nicht vorgesehen, aber möglicherweise könnte dabei die laparoskopische OP in Anbetracht der kürzeren Behandlungsdauer in der Klinik besser abschneiden

Dr. Elke Ruchalla, Bad Dürrheim

## Kommentar

Mit dem transabdominalen Zugang zur Anlage einer Sakrokolpopexie kehrt eine verloren geglaubte urogynäkologische Operationsmethode zurück in die Urologie. Nach den zum Teil katastrophalen Ergebnissen der transvaginalen Netzchirurgie bei der Frau scheinen auch die Lobeshymnen der wenig invasiven transvaginalen Vaginae fixatio sacrospinalis zu verklingen. Bereits 2005 hatten wir in ei-



Dieses Dokument wurde zum persönlichen Gebrauch heruntergeladen. Vervielfältigung nur mit Zustimmung des Verlages.

ner Übersichtsarbeit darauf hingewiesen, dass der transvaginale Zugang dem transabdominalen, ob offen oder laparoskopisch, deutlich unterlegen ist (Jünemann et al. 2005). Ein weiterer wichtiger Aspekt unterstützt diese Aussage, dass 29,2 % der prolapschirurgischen Eingriffe Rezidiv-Eingriffe sind, wie Olsen et al. bereits 1997 an einem großen Patientengut festgestellt hat. Mitunter liegt diese Rate noch viel höher, wie sich am eigenen Krankengut zeigt, bei dem für die in unserer Klinik transabdominal operierten Patientinnen in 87,2 % Voroperationen vorlagen.

## Relevantes für die Praxis

Es ist begrüßenswert, dass eine sehr gut strukturierte prospektive Studie aufgelegt und durchgeführt wurde. Bei einer Heilungsrate von 100 % im dreijährigen Follow-up bestätigt sich die Aussage, dass transabdominal dem vaginalen Vorgehen deutlich überlegen ist. Die zweite wichtige praxisrelevante Aussage ist die, dass unabhängig von der operativen Technik die laparoskopische bzw. minimal-invasive Sakrokolpopexie der offenen transabdominalen ebenbürtig ist. Hinsichtlich der Rezidiv-Entwicklung muss weiter differenziert werden, ob bei dem Eingriff der Uterus erhalten wurde bzw. in situ verblieb oder nicht. Exkludiert man die erstgenannte Gruppe, so ergeben sich vergleichbare Ergebnisse hinsichtlich der Rezidiventwicklung. Beachtenswert ist allerdings, dass das Rezidiv der anterioren Vaginalwand in keinem Fall eine Re-OP erforderlich machte und in der Praxis kaum eine Rolle spielt. Dies deckt sich mit den eigenen Ergebnissen von 16 % Rezidiv-Cystocelen, allerdings nur in einem Ausprägungsgrad 1, wie sich nach offener bzw. laparoskopischer oder roboterassistierter transabdomineller Sakrokolpopexie mit dem Kieler Entenschnabel zeigte.

Gerade in Zeiten, in denen die laparoskopische Chirurgie zunehmend durch die roboterassistierte minimal-invasive Chirurgie verdrängt wird, spielt der Vergleich zwischen offenem und minimal-invasivem Vorgehen hinsichtlich der Komplikationsrate eine bedeutende Rolle. Dies bestätigt sich ebenso in der vorgelegten bzw. kommentierten Arbeit von Constantini et al. Die Ergebnisse bestätigen, was Nosti und Mitarbeiter an einer großen Gruppe von 1124 Patientinnen bereits haben zeigen können. Die Gruppe verglich offen durchgeführte transabdominelle Sakrokolpopexien (N = 589) mit 535 minimal-invasiv operierten Patientinnen, die praktisch hälftig laparoskopisch und hälftig roboterassistiert operiert wurden. Die Gesamt-Komplikationsrate lag beim offenen Vorgehen bei 20 % gegenüber 12,7 % beim minimal-invasiven OP-Verfahren. Differenziert man jedoch weiter in der Gruppe der laparoskopisch vs. roboterassistiert operierten Patientinnen, so findet sich ein klarer Vorteil für die roboterassistierte Chirurgie von 7 % Komplikationen gegenüber dem laparoskopischen Vorgehen mit 18 %.

## Interessantes

Das im Vergleich gehäuftere Auftreten eines in der Praxis zwar irrelevanten aber dennoch feststellbaren Rezidivs der anterioren Vaginalwand bei der laparoskopischen Operationstechnik muss genauer analysiert werden. Wie die Autoren bereits selbst feststellen, trat dieses Phänomen jedoch nur bei den Patientinnen auf, bei denen der Uterus in situ belassen wurde. Dies lässt vermuten, dass die Korrektur nicht korrekt ausgeführt wurde. Das Verankern der beiden Netzarme auf bzw. an der anterioren Vaginalvorderwand bei Belassen des Uterus ist nicht immer einfach und führt häufiger dazu, dass das Netz zu wenig gespannt ist und somit die anteriore Vaginalwand nur unzureichend angehoben wird. Bezeichnend ist auch die Tatsache, dass die meisten Rezidive binnen der ersten 12 Monate auftraten (83,3 %). Ein weiterer Punkt lässt vermuten, dass oben genannte Erklärung zutreffend ist, da unter der Rubrik „Storage Symptoms“ diese wesentlich häufiger in der laparoskopischen Gruppe zu finden waren im Vergleich zu dem offen chirurgischen Vorgehen. Hintergrund ist, dass das mittlere Kompartiment nicht gestrafft wird und somit eine Drangsituation bzw. überaktive Blasensituation persistieren oder neu auftreten kann. Das ist wohl einer der Gründe, warum in der eigenen Klinik das von gynäkologischer Seite empfohlene und auch nachvollziehbare zweizeitige Vorgehen bei Belastungsinkontinenz bei Vaginalprolaps nicht verfolgt wird, sondern in diesem Fall die Sakrokolpopexie stets mit einer Burch Kolposuspension kombiniert wurde und wird. Das Ganze auch unter dem Aspekt, dass weniger Netz manchmal mehr ist.

Dass die hintere Korrektur laparoskopisch besser abschneidet als bei offen chirurgischem Vorgehen leuchtet ein, da man eine optimale Sicht auf die hintere Vaginalwand erhält, die beim offen chirurgischen Vorgehen nicht möglich ist. Dadurch lässt sich die posteriore Vaginalwand tief bis zum Beckenboden präparieren.

## Zukunft

Da die Kontinenzsituation prä- und post OP ungenügend gewürdigt wird bzw. keine Beachtung findet, insbesondere die möglicherweise auch de novo Dranginkontinenz post operationem, lassen sich hypothetische Aussagen wie oben dargelegt weder zurückweisen noch bestätigen. Die Prolapschirurgie von dem Auftreten einer Harninkontinenz zu trennen ist aus meiner Sicht unmöglich, da ein direktes Zusammenspiel von anatomischen und funktionellen Ergebnissen gegeben ist.

Bleibt zu hinterfragen, was zu diesem Themenkreis weiter untersucht werden muss. Zunehmend fordern Ärzte wie Krankenkassenvertreter prospektive kontrollierte Head to Head-Studien, um die Evidenz eines neuen OP-Verfahrens zu belegen. Stellt sich nur die Frage, ob dies wirklich durchführbar und insbesondere, ob es überhaupt sinnvoll ist. Dies kann man sehr gut am Beispiel der roboterassistierten Chirurgie nachvollziehen, die in vielen Fällen, wie auch dargelegt, dem laparoskopischen und ohnehin offen operativen Verfahren überlegen ist, gleichwohl sich immer wieder mit dem Vorwurf konfrontiert sieht, dass keine vergleichenden Studien existieren. Wieso eigentlich muss der erfahrene Chi-

Dieses Dokument wurde zum persönlichen Gebrauch heruntergeladen. Vervielfältigung nur mit Zustimmung des Verlages.

rurg, der von einem neuen operativen Vorgehen überzeugt ist, dieses mit der alten OP-Technik prospektiv randomisiert vergleichen? Um es mit den Worten von Haverich zu sagen: Der Fortschritt in unserer Gesellschaft basiert auf Innovationen. Keine der medizinischen Entwicklungen des letzten Jahrhunderts mit bahnbrechendem Charakter wurde über eine kontrollierte, prospektive Studie klinisch eingeführt. In allen Segmenten des gesellschaftlichen Fortschrittes, ob in der Kommunikation, der Informationstechnologie, der Mobilität, der Energie und ebenso der Medizin waren es besonders die bahnbrechenden Erneuerungen, sogenannte „disruptive innovations", die Wege zu neuen Technologien eröffneten.

## Der Autor

**Prof. Dr. med. Klaus-Peter Jünemann,**
Direktor der Klinik für Urologie und Kinderurologie, Sprecher Kurt-Semm-Zentrum für laparoskopische und roboterassistierte Chirurgie, Universitätsklinikum Schleswig-Holstein, Campus Kiel, 2. Vorsitzender der Deutschen Gesellschaft für Roboter-assistierte Urologie e. V. (DGRU)

## Literatur

[1] Jünemann KP, Hamann M, Seif C. [Prolapse surgery]. Urologe A. 2005 Mar;44: 260 – 269

[2] Olsen AL, et al. Epidemiology of surgically managed pelvic organ prolapse and urinary incontinence. Obstet Gynecol. 1997: 501 – 506

[3] Nosti PA, Umoh Andy U, Kane S, White DE, Harvie HS, Lowenstein L, Gutman RE. Female Pelvic Med Reconstr Surg. 2014; 20: 33 – 37

[4] Weber S, Haverich A. [Pioneering surgical innovations in Germany : Part 1: generation of medical evidence]. Chirurg. 2016; 87: 423 – 432

Dieses Dokument wurde zum persönlichen Gebrauch heruntergeladen. Vervielfältigung nur mit Zustimmung des Verlages.