



Artritis reumatoide de la columna cervical: Aspectos clave para el cirujano ortopédico

Rheumatoid Arthritis of the Cervical Spine – Key Aspects for the Orthopedic Surgeon

Pablo Enrique Krainz¹

¹Departamento Ortopedia y Traumatología, Clínica Indisa, Providencia, Santiago, Chile

Dirección para correspondencia Pablo Krainz Fredes, MD, Departamento Ortopedia y Traumatología, Clínica Indisa, Los Conquistadores 1.926, 3° piso, Providencia, Santiago, Chile (e-mail: pkrainz@yahoo.com).

Rev Chil Ortop Traumatol 2022;63(3):e195–e204.

Resumen

La artritis reumatoide es una enfermedad inflamatoria autoinmune crónica que afecta con frecuencia a la columna cervical. El diagnóstico clínico de la afección cervical puede ser difícil; por lo tanto, se recomienda la evaluación radiográfica sistemática de todos los pacientes. El tratamiento oportuno de estas lesiones es importante para preservar la independencia, la función neurológica, e, incluso, la vida de los pacientes. Este artículo es una revisión actualizada de todos los aspectos de la artritis reumatoide de la columna cervical relevantes para el cirujano ortopédico.

Palabras Clave

- ▶ inestabilidad atlantoaxial
- ▶ columna cervical
- ▶ morbilidad
- ▶ artritis reumatoide
- ▶ cirugía

Abstract

Rheumatoid arthritis is a chronic inflammatory autoimmune disease that frequently affects the cervical spine. The clinical diagnosis can be difficult; therefore, a systematic radiographic evaluation of all patients is recommended. The timely treatment of these lesions is important to preserve the self-reliance, the neurological function, and even the lives of the patients. The present article is an update of all the aspects pertaining to cervical spine rheumatoid arthritis that are relevant to the orthopedic surgeon.

Keywords

- ▶ atlantoaxial instability
- ▶ cervical spine
- ▶ morbidity
- ▶ rheumatoid arthritis
- ▶ surgery

Introducción

La artritis reumatoide (AR) es una enfermedad inflamatoria crónica articular^{1,2} que afecta principalmente a pequeñas articulaciones sinoviales.³ La presentación clínica de la enfermedad es variada, y hay síntomas generales, como rigidez matinal, fiebre, anorexia y baja de peso, y síntomas

locales, como dolor de más de seis semanas de evolución y edema de partes blandas periarticulares.

La prevalencia del compromiso cervical puede ir desde un 25% a un 90%. En pacientes en lista de espera para cirugía ortopédica, se ha reportado una prevalencia del 44%, y en pacientes operados de artroplastia total de cadera o rodilla, de hasta un 61%.^{4–7} Las lesiones más frecuentes asociadas a la

recibido

10 de diciembre de 2021

aceptado

28 de septiembre de 2022

DOI <https://doi.org/10.1055/s-0042-1759741>.

ISSN 0716-4548.

© 2022. Sociedad Chilena de Ortopedia y Traumatología. All rights reserved.

This is an open access article published by Thieme under the terms of the Creative Commons Attribution-NonDerivative-NonCommercial-License, permitting copying and reproduction so long as the original work is given appropriate credit. Contents may not be used for commercial purposes, or adapted, remixed, transformed or built upon. (<https://creativecommons.org/licenses/by-nc-nd/4.0/>)

Thieme Revinter Publicações Ltda., Rua do Matoso 170, Rio de Janeiro, RJ, CEP 20270-135, Brazil

AR de la columna cervical son la subluxación anterior C1-C2, la subluxación vertical, y la subluxación subaxial.

Son importantes un diagnóstico y un manejo adecuados de la AR de la columna cervical para mejorar la expectativa y la calidad de vida de nuestros pacientes. La introducción de nuevos tratamientos médicos ha disminuido significativamente la incidencia de la subluxación anterior, pero no de la subluxación vertical ni de la mielopatía asociada al compromiso AR cervical.⁸

La presente es una revisión que aborda el cuadro clínico, la fisiopatología, la evolución natural, la mediciones radiológicas relevantes, los criterios para la toma de decisiones en el manejo quirúrgico, las técnicas quirúrgicas, y el pronóstico de la AR cervical.

Cuadro Clínico

El diagnóstico clínico del compromiso cervical es difícil debido a que entre un 50% y un 60% de los pacientes son asintomáticos,^{5,6} porque la presentación clínica es variable y por la coexistencia de factores extrarraquídeos, como compromiso articular o compresión de nervios periféricos, que dificultan la detección de signos radicales o mielopáticos propios de la AR cervical.

Los casos sintomáticos podrían esquematizarse en tres grupos: dolor cervical axial, compromiso neurológico, y síntomas derivados de la inestabilidad mecánica C1-C2.

El dolor cervical axial es el síntoma más frecuente, y puede presentarse a nivel occipital, por el compromiso del nervio occipital mayor (C2) o menor (C1), retroorbital o temporal. El compromiso neurológico medular se manifiesta clínicamente con signos mielopáticos, signos piramidales, pérdida de la propiocepción, reflejos patológicos como Babinski extensor, hiperreflexia, espasticidad, clonus, incontinencia vesical o rectal, y alteraciones de la marcha, las que pueden incluso llegar a la cuadriparesia o cuadriplejía. Por otra parte, la compresión a nivel de las arterias vertebrales puede producir síntomas de insuficiencia vertebrobasilar como pérdida de conciencia, vértigo, disfagia, acúfeno, nistagmo, alteraciones del equilibrio y convulsiones.⁹ Para facilitar la evaluación neurológica de los pacientes, se han desarrollado sistemas de graduación para clasificar el estatus funcional y la severidad de la mielopatía. La clasificación más usada es la de Ranawat, que tiene los siguientes grados: I) paciente intacto neurológicamente; II) paciente con debilidad subjetiva, con hiperreflexia y disestesias; IIIa) Paciente con debilidad objetiva, con signos piramidales, pero ambulatorio; y IIIb) paciente con debilidad objetiva, con signos piramidales, no ambulatorio. El estatus funcional es importante porque se relaciona con el pronóstico postoperatorio.^{10,11} También se ha utilizado la clasificación de estatus funcional global de la American Rheumatologic Association (Asociación Americana de Reumatología), que divide los pacientes en: I) habilidad completa para actividades habituales, sin déficits; II) habilidad normal para actividades, con déficit o movilidad limitada por incomodidad en una o más articulaciones; III) habilidad adecuada para unas pocas o ninguna actividad habitual o de autocuidado; y IV) discapacidad: paciente total o casi

totalmente postrado en cama o silla de ruedas, con poca o ninguna actividad de autocuidado.¹¹

La inestabilidad C1-C2 puede llevar al desplazamiento vertebral anterior anormal de C1 sobre C2, lo que puede manifestarse como crepitación cervical durante la flexión, como se describe en la prueba de Sharp-Purser, o la caída de la cabeza en flexión.

Los principales factores de riesgo descritos en la literatura para el desarrollo de la inestabilidad cervical son: sexo masculino;¹² compromiso articular periférico importante;^{4,13-15} seropositividad; uso de corticoides por un periodo prolongado;¹³ AR activa;^{4,13,15} antecedentes de cirugías del aparato locomotor;^{6,16} nódulos reumatoideos;⁴ y AR de larga data, aun cuando existe un 23,5% de casos en los que el daño cervical se establece tempranamente.^{14,17}

Fisiopatología

La inflamación sinovial se debe a la interacción de factores genéticos, ambientales e inmunológicos. La predisposición genética está dada por la presencia de gran cantidad de genes, incluidos ciertos antígenos de histocompatibilidad, como el antígeno leucocitario humano (*human leukocyte antigen*, HLA, en inglés), principalmente HLA-DRB1, HLA-DPB1, HLA-DOA y un creciente número de genes no HLA como *PADI4*, *PTPN22*, *CTLA4*, entre otros, pero el HLA-DRB1 parece ser de particular importancia.¹⁸ Ciertos factores ambientales como el tabaco, factores hormonales, socioeconómicos, infecciosos, exposición a sílice o al alcohol facilitan la activación de células presentadoras de antígeno (*antigen-presenting cells*, APCs, en inglés), las que estimulan la activación de linfocitos T CD4, y éstos últimos estimulan a los linfocitos B a generar células plasmáticas y macrófagos.¹⁹

Las células plasmáticas producen autoanticuerpos como el factor reumatoideo (FR) y los anticuerpos antipeptidos citrulinados cíclicos (*anti-cyclic citrullinated peptides*, ACCPs, en inglés), y participan del fenómeno inflamatorio.

Los macrófagos producen citoquinas inflamatorias como el factor de necrosis tumoral alfa (*tumor necrosis factor alpha*, TNF- α , en inglés), la interleucina-1 (IL-1) y la interleucina-6 (IL-6) y, entre ellas, el TNF- α juega un rol central en la atracción de nuevos linfocitos y en la activación de fibroblastos, que pueden producir metaloproteinasas. Asimismo, el TNF- α activa el ligando de receptor activador para el factor nuclear κ B (*receptor activator of nuclear factor kappa-B ligand*, RANKL, en inglés), que estimula la diferenciación de osteoclastos.

El proceso inflamatorio, mediado por todas las citoquinas inflamatorias, las metaloproteinasas y los nuevos osteoclastos, va dañando el cartílago articular y los ligamentos, y produce laxitud articular y ligamentosa, además de reabsorción ósea.

En la columna cervical alta, la destrucción del ligamento transversal, de la membrana atlantooccipital anterior y posterior, y de la membrana tectoria dan origen a la inestabilidad C1-C2 anterior o rotatoria; la formación de *pannus* retroodontoides puede producir compresión neural directa; las erosiones y la reabsorción ósea del odontoides pueden producir subluxación C1-C2 posterior, y la reabsorción de las masas laterales del atlas, subluxación vertical. En la

Fisiopatología

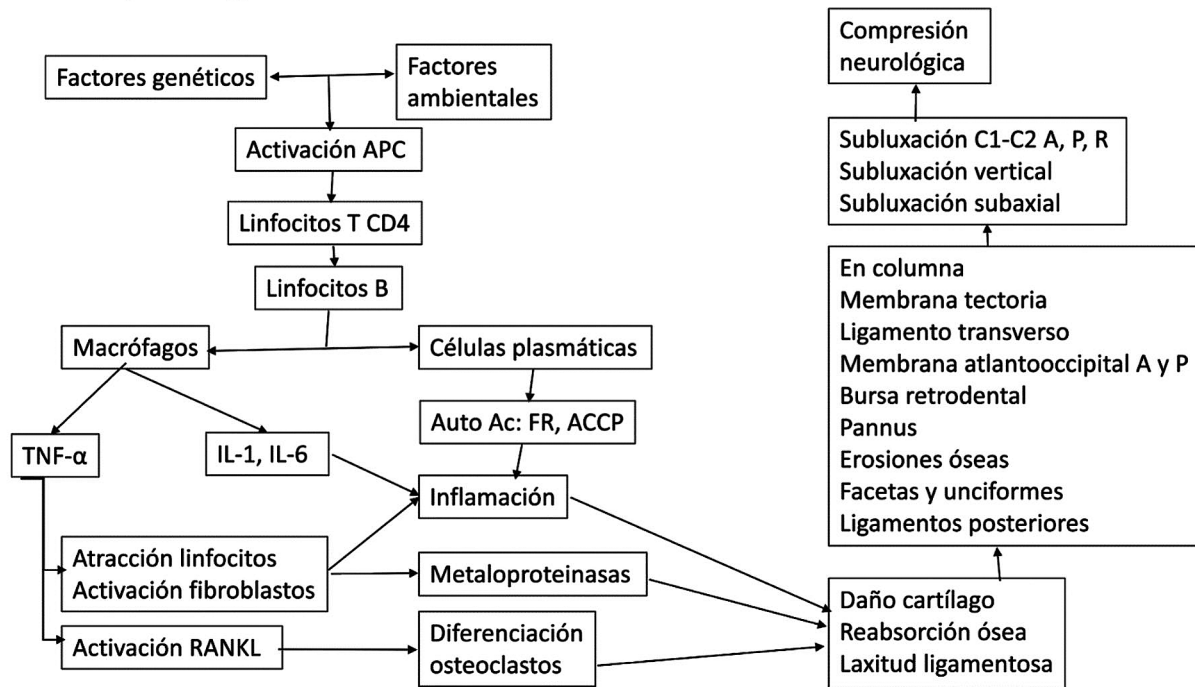


Fig. 1 Fisiopatología de la AR cervical. Abreviaturas: Ac, anticuerpo; ACCP, *anti-cyclic citrullinated peptide* (antipéptido citrulinado cíclico); APC, *antigen-presenting cell* (célula presentadora de antígeno); FR, factor reumatoideo; IL, interleucina; RANKL: *receptor activator of nuclear factor kappa-B ligand* (ligando de receptor activador para el factor nuclear κ B); TNF, *tumor necrosis factor* (factor de necrosis tumoral).

columna cervical baja, la destrucción de las unciformes, facetas y ligamentos puede producir subluxación subaxial. Finalmente, la combinación de todo lo anterior puede producir diversos grados de compresión mecánica e isquemia de las estructuras neurales (► **Figura 1**).¹¹

Evolución Natural

En general, los estudios de seguimiento^{4,17,20,21} confirman que el compromiso de la AR cervical no tratado tiene una tendencia a la progresión, tanto del punto de vista radiológico como neurológico, y el pronóstico general es malo. Aunque existe una relación del compromiso cervical con el tiempo de evolución y la magnitud del daño de la AR en articulaciones periféricas, se ha demostrado compromiso cervical en periodos tan cortos como dos años de enfermedad.¹²

La evolución radiológica sigue un curso progresivo, desde una inestabilidad C1-C2 anterior reductible, pasando por la inestabilidad anterior irreductible, y terminando en la subluxación vertical.⁴ Rana et al.²⁰ observaron una progresión del 27% de sus casos, y Pellicci et al.¹⁷ mostraron que la incidencia aumentaba de 53 a 70% en un periodo de 5 años de seguimiento. Además, una vez establecido el compromiso mielopático, éste también tiende a empeorar. En el estudio de Sunahara et al.,²¹ el 76% de los pacientes con mielopatía tendió a empeorar, el 100% perdió la capacidad de marcha en 3 años, y no hubo ningún sobreviviente a los 7 años, incluidos 3 casos de muerte súbita entre 21 pacientes con subluxación vertical. El incremento de la mortalidad sería ocho veces mayor en

comparación a pacientes sin subluxación atlantoaxial, y la incidencia de muerte súbita, por compresión del bulbo raquídeo, llegaría al 10% en los pacientes con inestabilidad C1-C2.²²⁻²⁴ Zoma et al.²⁵ calcularon en 97% la mortalidad o invalidez por compromiso neurológico severo.

Afortunadamente, la incidencia del compromiso de la AR cervical ha ido en disminución. En una revisión sistemática,⁸ se demostró una disminución significativa de la incidencia de la subluxación anterior, de 36% en los años 1960 a 24% en la actualidad, sin cambios en la incidencia de subluxación vertical, subluxación subaxial, ni mielopatía.

El uso de drogas antirreumáticas modificadoras de la enfermedad (*disease-modifying antirheumatic drugs*, DMARDs, en inglés) se ha asociado a una disminución significativa de la prevalencia de subluxación anterior C1-C2. En un estudio,²⁶ se observó que el uso de DMARDs en 195 pacientes con AR de diagnóstico reciente disminuyó la prevalencia de subluxación anterior a 3% cuando se usaba 1 droga, y a 0% en tratamientos asociados en un periodo de 2 años. En otro estudio,²⁷ 1 de 38 pacientes manejados con un esquema combinado desarrolló subluxación anterior en un periodo mayor de 2 años. Los recientes inhibidores de la Janus-kinasa (JAK) han mostrado buen resultado en el control de la AR, pero hasta ahora no se tiene información sobre el efecto en la columna.^{28,29}

Lesiones Frecuentes

Las tres lesiones más frecuentes de la columna cervical reumática son la subluxación C1-C2 anterior, la subluxación C1-C2 vertical, y la subluxación subaxial (► **Figura 2**).

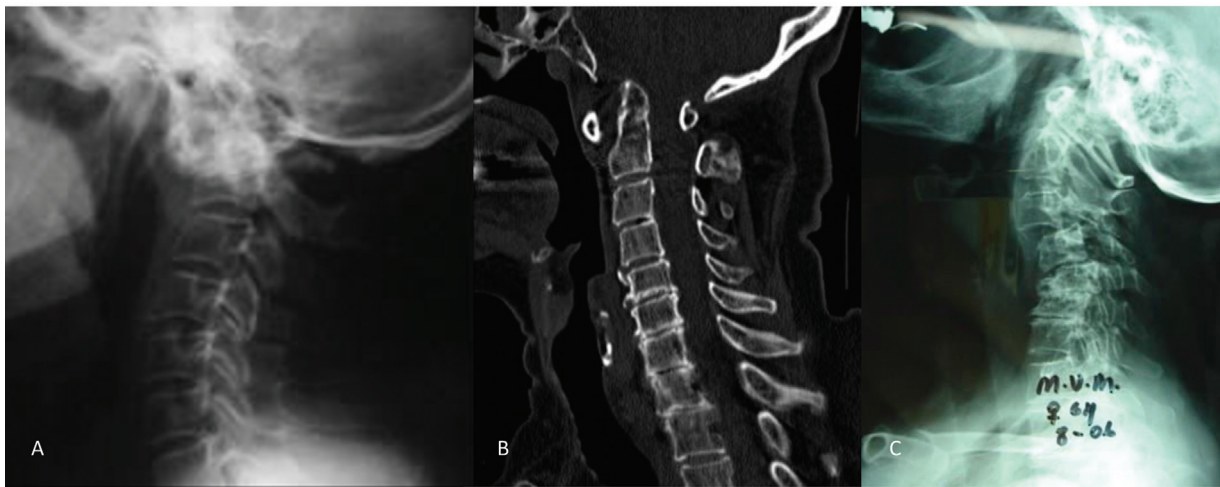


Fig. 2 (A,B) Subluxación vertical. (C) Subluxación subaxial.

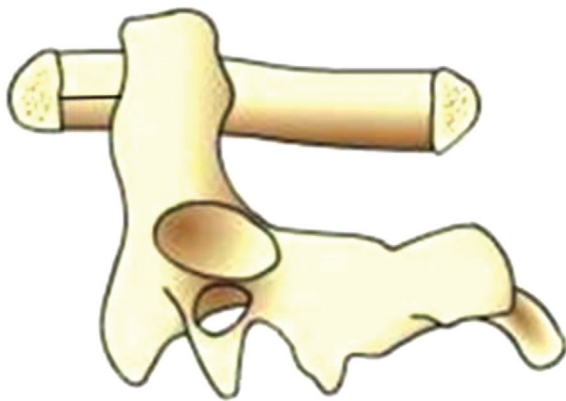


Fig. 3 Intervalo atlantoodontoideo anterior desde borde posterior de arco anterior del atlas hasta borde anterior del odontoides.

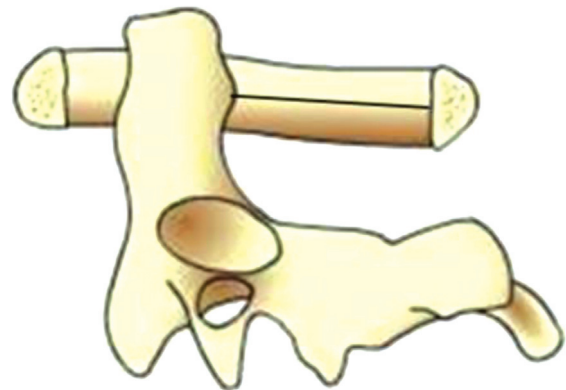


Fig. 4 Intervalo atlantoodontoideo posterior desde el borde posterior del odontoides hasta el borde anterior del arco posterior del atlas.

Las lesiones C1-C2 son las más frecuentes en AR, y corresponden al 60% de todas las lesiones cervicales. La mayoría corresponde a inestabilidad anterior, y menos frecuentemente se ve inestabilidad lateral, posterior o rotatoria. La inestabilidad C1-C2 puede ser progresiva hasta en el 20% de los casos y comprometer la médula espinal.⁹

La subluxación C1-C2 vertical es progresiva en el 35% al 50% de los casos. Puede tener como consecuencias la compresión bulbar, de la médula alta, o de las arterias vertebrales.²³

La subluxación subaxial se produce por la afección de las facetas posteriores y articulaciones de Lushka en la columna cervical baja.

Imagenología

Radiografía

Las proyecciones anteroposterior, lateral, dinámica y transoral de columna cervical nos permiten medir los siguientes índices: el intervalo atlantoodontoideo anterior (IAOA), el intervalo atlantoodontoideo posterior (IAOP), la línea de McGregor, la línea de McRae, la línea de Chamberlain, la línea de Wackenheim, los estadios de

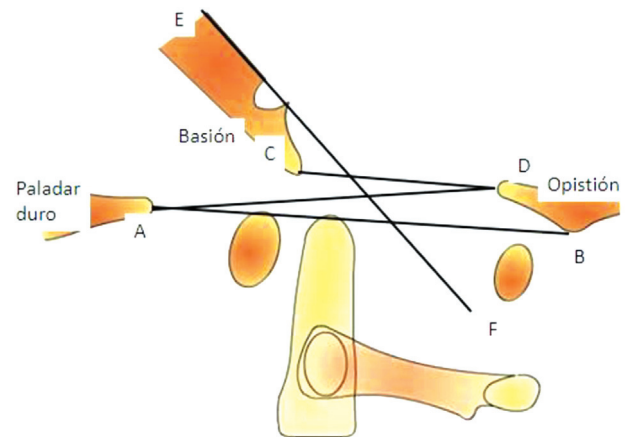


Fig. 5 Línea de McGregor (AB), línea de McRae (CD), línea de Chamberlain (AD), y línea de Wackenheim (EF).

Clark, el índice de Redlund-Johnell, el índice de Ranawat, y el índice de Sakaguchi-Kauppi,

Intervalo atlantoodontoideo anterior

Es el parámetro que hace el diagnóstico de la inestabilidad C1-C2. Mide la distancia entre el borde posterior del

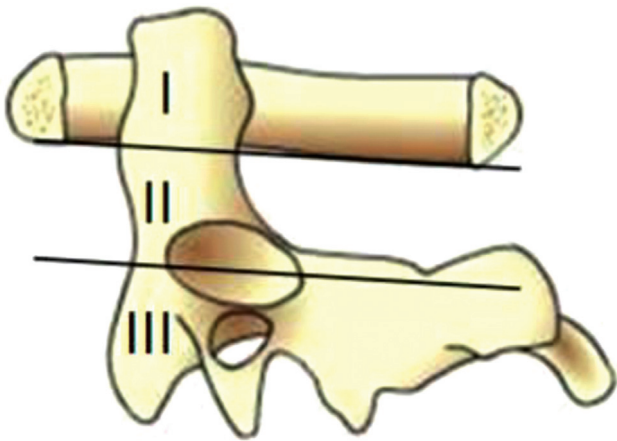


Fig. 6 Estadios de Clark, que dividen el odontoides en tres.

arco anterior del atlas y el borde anterior del odontoides. El diagnóstico se hace con un IAOA de 3 mm o más (►Figura 3).

Intervalo atlantoodontoideo posterior

Mide la distancia entre el borde posterior del odontoides y el borde anterior del arco posterior del atlas (►Figura 4).

Línea de McGregor

La línea de McGregor se traza desde el borde posterior del paladar duro hasta la parte más baja de la curva occipital. Se hace el diagnóstico de subluxación vertical si el odontoides lo sobrepasa hacia cefálica más de 4,5 mm a 5 mm (►Figura 5).

Línea de McRae

La línea de McRae se traza a nivel del foramen magno desde basión hasta opistión. El odontoides debe estar 1 mm bajo esta línea (►Figura 5).

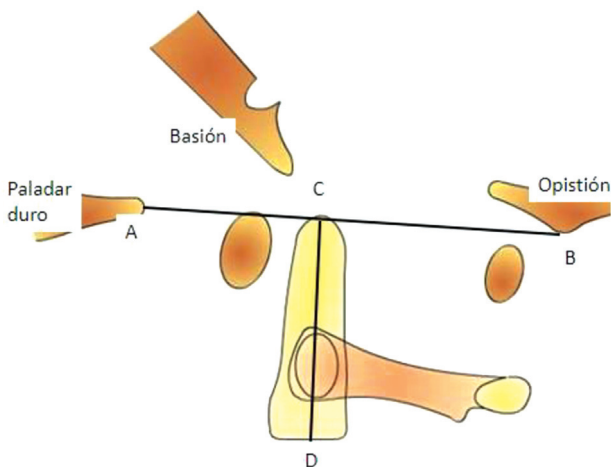


Fig. 7 Índice de Redlund-Johnell (CD). Distancia entre la línea de McGregor y la base del odontoides (AB).

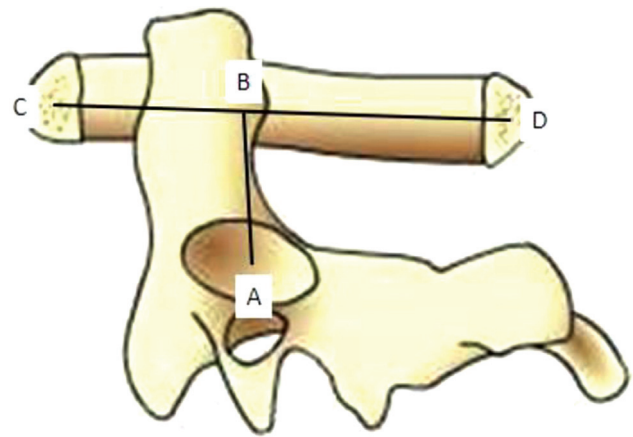


Fig. 8 Índice de Ranawat (AB). Distancia desde el centro del pedículo del axis hasta la línea que une el centro del arco anterior con el centro del arco posterior del atlas (CD).

Línea de Chamberlein

La línea de Chamberlein se traza desde el borde posterior del paladar duro hasta el borde posterior del foramen magno (opistión). El odontoides debe estar 3 mm caudal a esta línea (►Figura 5).

Línea de Wackenheim

La línea de Wackenheim se traza paralela al clivus. El odontoides debe estar detrás de esta línea (►Figura 5).

Estadios de Clark

Dividen el odontoides en tres, y es anormal si el segundo o tercer tercios alcanzan al arco del atlas (►Figura 6).

Índice de Redlund-Johnell

Mide la distancia entre la línea de McGregor y el borde inferior de C2. Mide 34 mm en el hombre, y 29 mm en la mujer (►Figura 7).

Índice de Ranawat

Mide la distancia entre el centro del pedículo de C2 y una línea que une el centro del arco anterior con el centro del arco

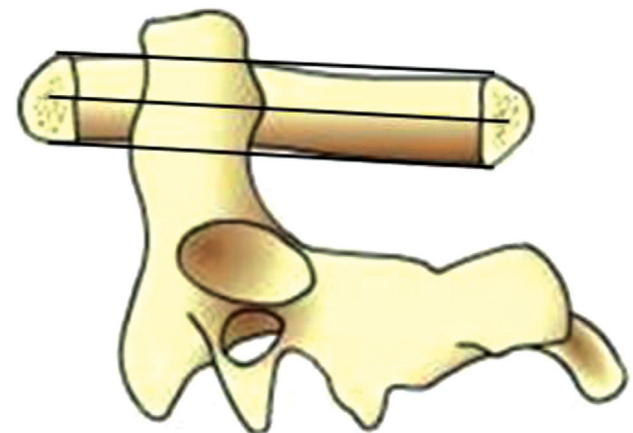


Fig. 9 Índice de Sakaguchi-Kauppi.

posterior del atlas. Cuando mide menos de 13 mm en la mujer y menos de 15 mm en el hombre, se hace el diagnóstico de subluxación vertical de C1 y C2 (►Figura 8).

Índice de Sakaguchi-Kauppi

Traza tres líneas paralelas, al borde superior, a la zona media, y al borde inferior de C1. Si el borde superior del pedículo se ubica bajo la línea inferior, es normal, si se ubica entre la inferior y la media, hay una subluxación vertical de grado 1, si se ubica entre la media y la superior, hay una subluxación de grado 2, y si se ubica sobre la superior, hay una subluxación de grado 3 (►Figura 9).

La asociación de los estadios de Clark, el índice de Redlund-Johnell y el índice de Ranawatt da una sensibilidad de 94% y un valor predictivo negativo de 91% para subluxación vertical.³⁰

Se ha demostrado que un IAOA mayor a 9 mm, o mejor aún, un IAOP menor a 14 mm aumenta el riesgo de compresión neurológica, y un IAOP menor a 10 mm se considera un índice de mal pronóstico de recuperación neurológica postoperatoria.³¹

Se menciona también como de mal pronóstico la subluxación lateral C1-C2.

Tomografía Axial Computarizada

La tomografía axial computarizada (TAC) de columna cervical es el mejor método en la evaluación de la anatomía ósea, pues permite una excelente evaluación de la relación anatómica entre el odontoides y el foramen magno. Permite una excelente evaluación de las erosiones, y es la mejor imagen en la evaluación de las subluxaciones rotacionales. Combinada con angiografía por TAC permite

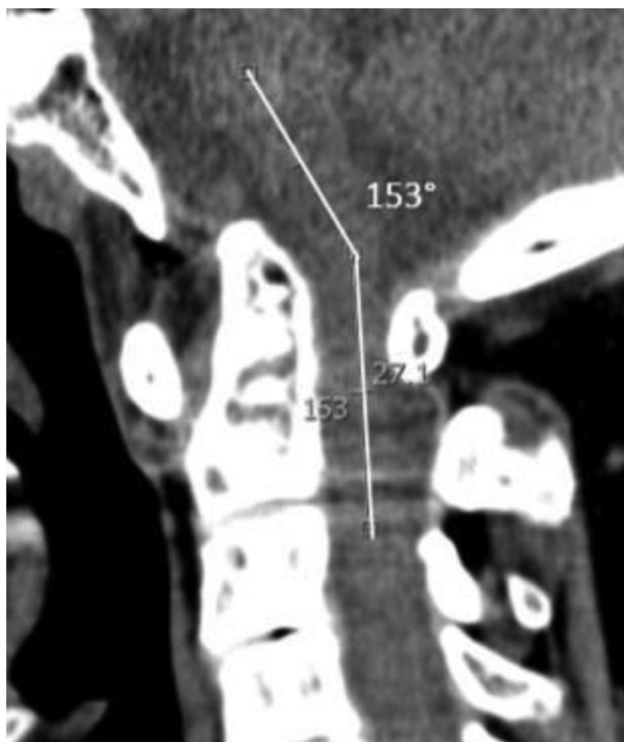


Fig. 10 Ángulo cervicomedular.

evaluar la anatomía de las arterias vertebrales y, por lo tanto, es una herramienta esencial en la planificación preoperatoria.³² La TAC dinámica podría ser más sensible en la detección de la inestabilidad C1-C2 que la resonancia magnética (RM) dinámica.^{33,34}

Resonancia Magnética

En la RM, podemos evaluar tanto la columna cervical alta como la baja. Los principales parámetros que podemos medir son el espacio disponible para la médula, el diámetro medular, y el ángulo cervicomedular.

El espacio disponible para la médula se utiliza tanto en la evaluación de la subluxación C1-C2 como en la de la subluxación subaxial. Cuando es menor a 13 mm, hay riesgo de compresión neurológica.³³ Un diámetro medular menor a 6 mm en la columna cervical alta es un factor de riesgo neurológico.^{35,36} El ángulo cervicomedular normal oscila entre 135° y 175° y, si es menor de 135°, aumenta el riesgo neurológico³⁷ (►Figura 10).

Tratamiento

La indicación quirúrgica incluye dolor, déficit neurológico y parámetros imagenológicos de riesgo. Los objetivos de la cirugía son estabilizar, descomprimir, tratar el dolor, y evitar el daño neurológico irreversible, la muerte súbita y las cirugías innecesarias.³⁸

Para definir la inestabilidad, se usan las radiografías dinámicas en flexión y extensión de la columna cervical. Es inestable aquella columna cuyo intervalo atlantodontoideo es mayor a 3 mm en la radiografía lateral o en la radiografía dinámica en flexión. Son criterios radiológicos que apoyan la cirugía un IAOA mayor a 8 mm o 9 mm y, especialmente, un IAOP menor a 14 mm o un asentamiento craneal de al menos 5 mm. Es un criterio de mal pronóstico un IAOP menor a 10 mm.³¹

Ranawat et al.¹⁰ recomiendan la artrodesis tipo Gallie para la subluxación atlantoaxial anterior, la artrodesis occipitocervical C0-C2 para la subluxación vertical, y la artrodesis posterior para la subluxación subaxial.

En su revisión de la literatura, Beaulieu et al.³⁸ recomiendan la artrodesis posterior C1-C2 en la inestabilidad anterior C1-C2 cuando el IAOP es menor o igual a 14 mm y se confirma inestabilidad dinámica, o cuando el IAOP es menor o igual a 14 mm y existen factores de riesgo en la RM como ángulo cervicomedular menor a 135°, diámetro de la médula en flexión menor a 6 mm, o diámetro del canal óseo menor a 13 mm (►Figura 11).

Para la subluxación vertical, se recomienda la artrodesis pura C0-C2 en pacientes con factores de riesgo en la RM y una columna reductible con maniobras de tracción, y la artrodesis C0-C2 y descompresión en pacientes con inestabilidad vertical irreductible³⁸ (►Figura 12). Las contraindicaciones para las maniobras de reducción mediante tracción son las subluxaciones rotatorias complejas y la subluxación craneatlantodontoidea posterior, por el riesgo de distracción de la arteria vertebral.³⁹

Subluxación C1-C2 anterior

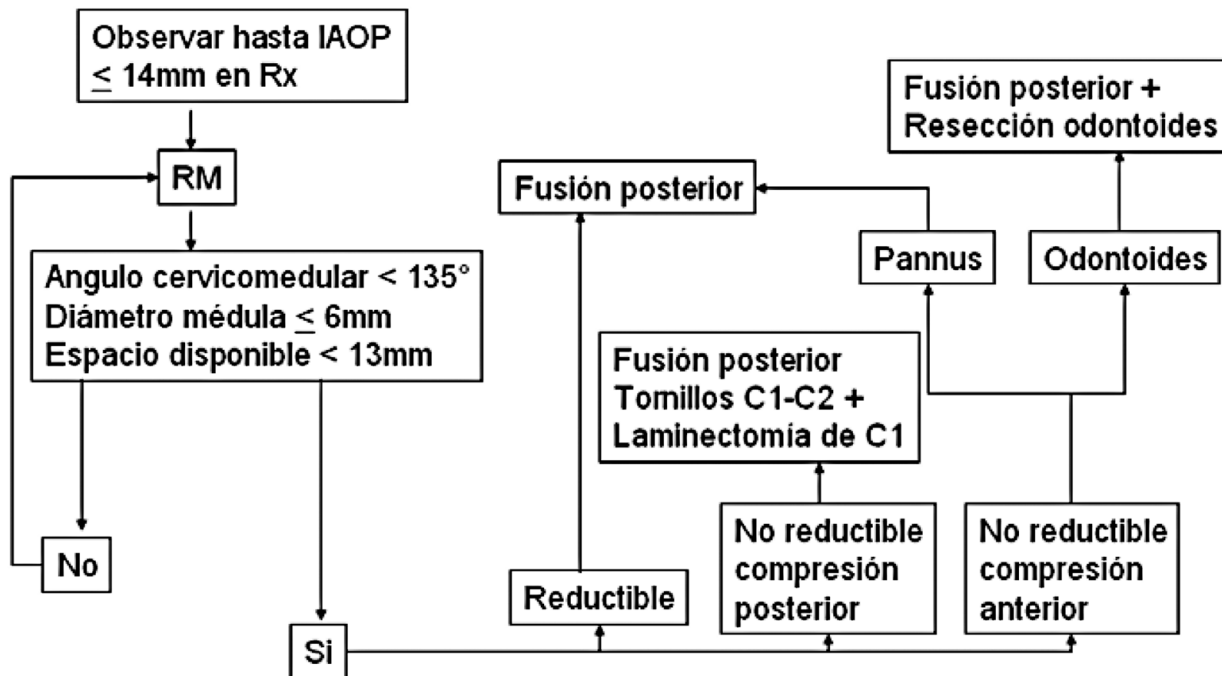


Fig. 11 Toma de decisiones en subluxación C1-C2 anterior. Modificado de Beaulieu et al.³⁸

Subluxación C1-C2 vertical

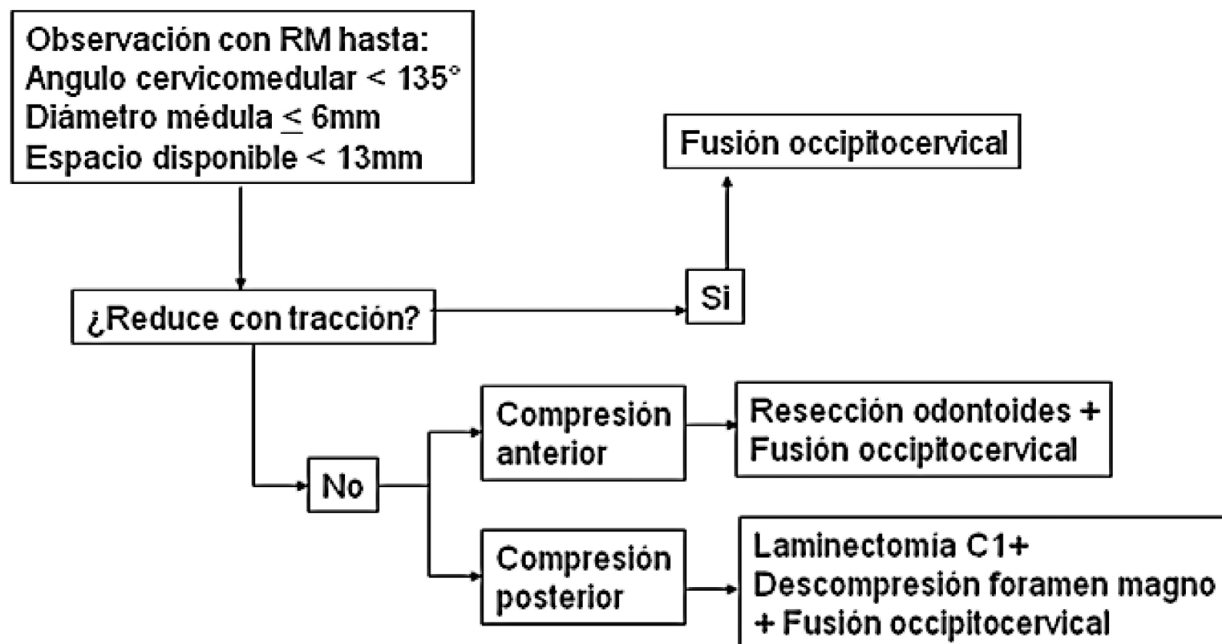


Fig. 12 Toma de decisiones en Subluxación C1-C2 vertical. Modificado de Beaulieu et al.³⁸

Subluxación subaxial

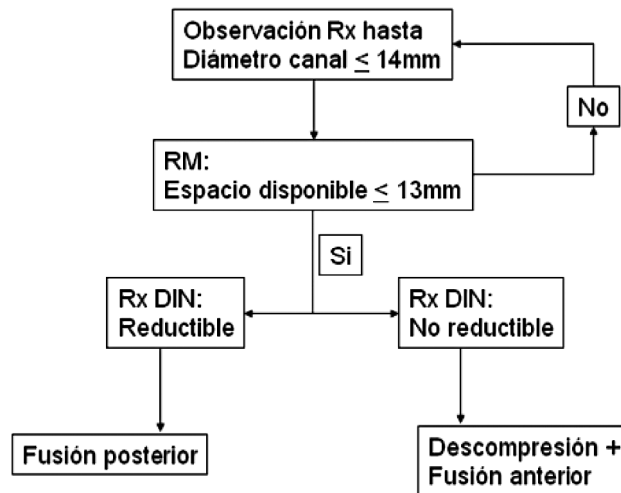


Fig. 13 Toma de decisiones en Subluxación subaxial. Modificado de Beaulieu et al.³⁸

Para la subluxación subaxial, se recomienda la estabilización si existe un diámetro del canal menor a 14 mm o si hay más de 3,5 mm de subluxación. Por último, hay que considerar el déficit neurológico progresivo (→ **Figura 13**).

Técnicas Quirúrgicas

La artrodesis occipitocervical típicamente se extiende hasta C2, pero si existe osteoporosis significativa o subluxación subaxial, puede ser necesario extenderla más hacia distal. Puede acompañarse o no de resección del arco posterior de C1.

La artrodesis C1-C2 es la cirugía de elección siempre que sea posible. Las técnicas quirúrgicas clásicas con amarras, como Gallie y Brooks, han mostrado un grado de pseudoartrosis de hasta un 20%, incluso suplementando con halo.^{40,41}

Las técnicas más modernas han disminuido significativamente las tasas de pseudoartrosis. Goel y Laheri⁴² describieron una técnica de fijación C1-C2 en 30 pacientes con edades y diagnósticos variados, y lograron 100% de fusión sin morbilidad, mortalidad, ni falla de implantes. La técnica consiste en la fijación con placas y tornillos a las masas laterales de C1 y C2, con la posibilidad de colocar una placa más larga en caso de requerirse una fijación occipitocervical.⁴² Posteriormente, Goel et al.⁴³ ampliaron su estudio a 160 casos, y lograron 100% de fusión, pero 3 pacientes fallecieron en su serie.⁴³

Los tornillos transarticulares de Magerl y Seemann⁴⁴ se posicionan a través de un abordaje posterior, protegiendo previamente el nervio occipital mayor y el plexo venoso que lo acompaña, desde C2 en dirección cefálica hasta las masas laterales de C1 bilateralmente.⁴⁴ El uso de tornillos transarticulares en C2 obliga al adecuado estudio de la anatomía vascular y ósea. Una arteria vertebral *high-riding*, un *stock* óseo inadecuado en las masas laterales, y un istmo

angosto en C2 contraindican el uso de la técnica, pues el istmo debe permitir la colocación de tornillos de 3,5 mm; son también contraindicaciones el inadecuado *stock* óseo en las masas de C1 y las subluxaciones irreductibles.⁴⁵

Posteriormente, Harms y Melcher⁴⁶ desarrollaron una técnica de fijación con tornillos poliaxiales a las masas laterales de C1 y pedículos de C2 a través de la *pars*; esta técnica permite superar las limitaciones de los tornillos transarticulares. Los puntos de referencia para la colocación de tornillos en C1 son la articulación C1-C2, y, para los tornillos en C2, la *pars* de C2.⁴⁶ Tanto la técnica de Magerl y Seemann⁴⁴ como la de Harms y Melcher⁴⁶ han mostrado tasas de fusión mayores a 90%, sin diferencias significativas entre las dos.⁴⁷⁻⁵⁰

Un pedículo o *pars* angosto se considera contraindicación para el uso de tornillos en C2; de igual manera, la presencia de *ponticulus posticus* lo es para la instalación de tornillos en C1.⁵¹ Pedículos menores a 6 mm en C2 se asocian a 37% de brechas corticales, contra 21% en pedículos mayores a 6 mm.⁵²

La literatura^{47,53} sugiere que la técnica de Harms y Melcher⁴⁶ podría tener una menor incidencia de lesión vascular que los tornillos transarticulares, y que el uso de tornillos en la *pars* de C2 tendría menor incidencia de lesión vascular que la colocación de tornillos en los pedículos de C2.

En caso de que la anatomía ósea o vascular contraindique los tornillos transarticulares o pediculares en C2, una buena alternativa es la colocación de tornillos a las láminas de C2, descrita por Wright,⁵⁴ que elimina el riesgo de daño de las arterias vertebrales. Los estudios anatómicos muestran que las láminas de C2 en adultos miden en promedio 5,77 mm de grosor⁵⁵ y, en niños entre 3 y 10 años, miden más de 3,5 mm de grosor, siendo una técnica útil en ambos.⁵⁶

Pronóstico

Se ha demostrado que los pacientes con AR tienen mayor prevalencia de comorbilidades e incidencia de complicaciones que los pacientes sin AR en cirugía de columna "no cervical" primaria.⁵⁷ En un análisis de factores de riesgo,⁵⁸ se detectó un 20% de complicaciones en 139 pacientes con AR operados de la columna cervical, y se determinó que los factores de riesgo para complicaciones mayores fueron uso de prednisolona en dosis altas, diagnóstico de subluxación subaxial, artrodesis occipitocervical, y artrodesis larga. El 40% de las complicaciones fueron infecciones y, la mitad de ellas, de herida operatoria.⁵⁸ Sin embargo, en otro estudio,⁵⁷ no se encontró relación entre las infecciones y el uso de prednisolona, metrotrexato, agentes biológicos, ni inhibidores JAK.

El pronóstico postoperatorio de los pacientes con afección reumatoide cervical depende de su estado neurológico, particularmente de su habilidad de marcha. En un estudio, Ranawat et al.¹⁰ mostraron la relación entre el estado neurológico preoperatorio y el resultado postoperatorio. En su serie de 33 pacientes, solo 1 pasó del estadio III de Ranawat al estadio II, y solo 2, del estadio IIIB al IIIA.¹⁰ Schmitt-Sody et al.⁵⁹ demostraron que, de 10 pacientes Ranawat II, 7

mejoraron a Ranawat I, pero solo 1 de 11 pacientes Ranawat IIIA mejoró a II, y 2 de los mismos pacientes empeoraron a IIIB. Los pacientes en estadio IIIB tienen mal pronóstico.

En una revisión sistemática⁶⁰ que incluyó 25 artículos, se concluyó que el 53% de los pacientes Ranawat II y el 56% de los pacientes Ranawat IIIA mejora al menos 1 estadio. Existe un 4% de pacientes estadio I, un 7%, estadio II, y un 9%, estadio IIIA que empeoran neurológicamente después de la cirugía. A pesar de que, de los pacientes Ranawat IIIB, 36% mejora 1 estadio y 21% mejora 2 o más estadios, la mortalidad fue del 43%, significativamente mayor que en los demás estadios: Ranawat I – 13%; II – 20%; y IIIA – 26%. La mortalidad fue significativamente mayor al comparar el estadio IIIA con el estadio I, y no se encontraron diferencias significativas entre los estadios I y II.⁶⁰

Los criterios imagenológicos de mal pronóstico son un IAOP menor a 10 mm, un canal óseo menor a 13 mm, un diámetro medular menor a 6 mm con la columna en flexión, un ángulo cervicomedular menor a 135°, y un área medular menor a 44 mm².^{10,31,35-37} De los pacientes operados por inestabilidad C1-C2, 39% desarrollaron subluxación subaxial, y 54% requirieron una nueva cirugía.⁶¹

Recomendaciones

Debido a las complicaciones posiblemente fatales, el compromiso cervical por AR debe ser sospechado independientemente de la presencia de síntomas. El diagnóstico, a través de exámenes imagenológicos, y el tratamiento oportuno permiten mejorar la calidad y la expectativa de vida de los pacientes y evitar complicaciones graves; asimismo, una adecuada planificación de tratamiento quirúrgico es fundamental para la prevención de potenciales complicaciones. El desarrollo de nuevas técnicas quirúrgicas ha permitido mejorar las tasas de fusión. El conocimiento detallado de la anatomía ósea y vascular puede evitar complicaciones intraoperatorias.

Conflicto de Intereses

Los autores no tienen conflicto de intereses que declarar.

Referencias

- Lipsky P. Harrison's Principles of Internal Medicine. 15th ed. Mc Graw Hill; 1929
- Aletaha D, Neogi T, Silman AJ, et al. 2010 Rheumatoid arthritis classification criteria: an American College of Rheumatology/European League Against Rheumatism collaborative initiative. *Arthritis Rheum* 2010;62(09):2569–2581
- Shlobin NA, Dahdaleh NS. Cervical spine manifestations of rheumatoid arthritis: a review. *Neurosurg Rev* 2021;44(04):1957–1965
- Oda T, Fujiwara K, Yonenobu K, Azuma B, Ochi T. Natural course of cervical spine lesions in rheumatoid arthritis. *Spine* 1995;20(10):1128–1135
- Mathews JA. Atlanto-axial subluxation in rheumatoid arthritis. *Ann Rheum Dis* 1969;28(03):260–266
- Collins DN, Barnes CL, FitzRandolph RL. Cervical spine instability in rheumatoid patients having total hip or knee arthroplasty. *Clin Orthop Relat Res* 1991;(272):127–135
- Sharp J, Purser DW, Lawrence JS. Rheumatoid arthritis of the cervical spine in the adult. *Ann Rheum Dis* 1958;17(03):303–313
- Zhang T, Pope J. Cervical spine involvement in rheumatoid arthritis over time: results from a meta-analysis. *Arthritis Res Ther* 2015 17:148. DOI 10.1186/s13075-015-0643-0
- Dreyer SJ, Boden SD. Natural history of rheumatoid arthritis of the cervical spine. *Clin Orthop Relat Res* 1999;(366):98–106
- Ranawat CS, O'Leary P, Pellicci P, Tsairis P, Marchisello P, Dorr L. Cervical spine fusion in rheumatoid arthritis. *J Bone Joint Surg Am* 1979;61(07):1003–1010
- Gillick JL, Wainwright J, Das K. Rheumatoid Arthritis and the Cervical Spine: A Review on the Role of Surgery. *Int J Rheumatol* 2015;2015:252456
- Weissman BN, Aliabadi P, Weinfeld MS, Thomas WH, Sosman JL. Prognostic features of atlantoaxial subluxation in rheumatoid arthritis patients. *Radiology* 1982;144(04):745–751
- Rasker JJ, Cosh JA. Radiological study of cervical spine and hand in patients with rheumatoid arthritis of 15 years' duration: an assessment of the effects of corticosteroid treatment. *Ann Rheum Dis* 1978;37(06):529–535
- Winfield J, Young A, Williams P, Corbett M. Prospective study of the radiological changes in hands, feet, and cervical spine in adult rheumatoid disease. *Ann Rheum Dis* 1983;42(06):613–618
- Fujiwara K, Fujimoto M, Owaki H, et al. Cervical lesions related to the systemic progression in rheumatoid arthritis. *Spine* 1998;23(19):2052–2056
- Neva MH, Häkkinen A, Mäkinen H, Hannonen P, Kauppi M, Sokka T. High prevalence of asymptomatic cervical spine subluxation in patients with rheumatoid arthritis waiting for orthopaedic surgery. *Ann Rheum Dis* 2006;65(07):884–888
- Pellicci PM, Ranawat CS, Tsairis P, Bryan WJ. A prospective study of the progression of rheumatoid arthritis of the cervical spine. *J Bone Joint Surg Am* 1981;63(03):342–350
- Dedmon LE. The genetics of rheumatoid arthritis. *Rheumatology (Oxford)* 2020;59(10):2661–2670
- Ruiz-Esquivide V, Sanmartí R, Tobacco and other environmental risk factors in rheumatoid arthritis. *Reumatol Clin* 2012;8(06):342–350
- Rana NA, Hancock DO, Taylor AR, Hill AG. Upward translocation of the dens in rheumatoid arthritis. *J Bone Joint Surg Br* 1973;55(03):471–477
- Sunahara N, Matsunaga S, Mori T, Ijiri K, Sakou T. Clinical course of conservatively managed rheumatoid arthritis patients with myelopathy. *Spine* 1997;22(22):2603–2607, discussion 2608
- Riise T, Jacobsen BK, Gran JT. High mortality in patients with rheumatoid arthritis and atlantoaxial subluxation. *J Rheumatol* 2001;28(11):2425–2429
- Mikulowski P, Wollheim FA, Rotmil P, Olsen I. Sudden death in rheumatoid arthritis with atlanto-axial dislocation. *Acta Med Scand* 1975;198(06):445–451
- Meijers KA, Cats A, Kremer HP, Luyendijk W, Onvlee GJ, Thomeer RT. Cervical myelopathy in rheumatoid arthritis. *Clin Exp Rheumatol* 1984;2(03):239–245
- Zoma A, Sturrock RD, Fisher WD, Freeman PA, Hamblen DL. Surgical stabilisation of the rheumatoid cervical spine. A review of indications and results. *J Bone Joint Surg Br* 1987;69(01):8–12
- Neva MH, Kauppi MJ, Kautiainen H, et al; FIN-RACo Trail Group. Combination drug therapy retards the development of rheumatoid atlantoaxial subluxations. *Arthritis Rheum* 2000;43(11):2397–2401
- Kaito T, Hosono N, Ohshima S, et al. Effect of biological agents on cervical spine lesions in rheumatoid arthritis. *Spine* 2012;37(20):1742–1746
- Harrington R, Al Nokhatha SA, Conway R. JAK Inhibitors in Rheumatoid Arthritis: An Evidence-Based Review on the Emerging Clinical Data. *J Inflamm Res* 2020;13:519–531
- Angelini J, Talotta R, Roncato R, et al. JAK-Inhibitors for the Treatment of Rheumatoid Arthritis: A Focus on the Present and

- an Outlook on the Future. *Biomolecules* 2020;10(07):E1002. Doi: 10.3390/biom10071002
- 30 Riew KD, Hilibrand AS, Palumbo MA, Sethi N, Bohlman HH. Diagnosing basilar invagination in the rheumatoid patient. The reliability of radiographic criteria. *J Bone Joint Surg Am* 2001;83(02):194–200
 - 31 Boden SD, Dodge LD, Bohlman HH, Rechtine GR. Rheumatoid arthritis of the cervical spine. A long-term analysis with predictors of paralysis and recovery. *J Bone Joint Surg Am* 1993;75(09):1282–1297
 - 32 Joaquim AF, Ghizoni E, Tedeschi H, Appenzeller S, Riew KD. Radiological evaluation of cervical spine involvement in rheumatoid arthritis. *Neurosurg Focus* 2015;38(04):E4
 - 33 Ellatif M, Sharif B, Baxter D, Saifuddin A. Update on imaging of the cervical spine in rheumatoid arthritis. *Skeletal Radiol* 2022;51(08):1535–1551. Doi: 10.1007/s00256-022-04012-w
 - 34 Reijnierse M, Breedveld FC, Kroon HM, Hansen B, Pope TL, Bloem JL. Are magnetic resonance flexion views useful in evaluating the cervical spine of patients with rheumatoid arthritis? *Skeletal Radiol* 2000;29(02):85–89
 - 35 Dvorak J, Grob D, Baumgartner H, Gschwend N, Grauer W, Larsson S. Functional evaluation of the spinal cord by magnetic resonance imaging in patients with rheumatoid arthritis and instability of upper cervical spine. *Spine* 1989;14(10):1057–1064
 - 36 Kawaida H, Sakou T, Morizono Y, Yoshikuni N. Magnetic resonance imaging of upper cervical disorders in rheumatoid arthritis. *Spine* 1989;14(11):1144–1148
 - 37 Bundschuh C, Modic MT, Kearney F, Morris R, Deal C. Rheumatoid arthritis of the cervical spine: surface-coil MR imaging. *AJR Am J Roentgenol* 1988;151(01):181–187
 - 38 Beaulieu LL, Vial S, Delgado J, et al. Artritis Reumatoidea en Columna Cervical: Algoritmos de Tratamiento. *Coluna/Columna* 2005;4(01):42–49
 - 39 Mallory GW, Halasz SR, Clarke MJ. Advances in the treatment of cervical rheumatoid: Less surgery and less morbidity. *World J Orthop* 2014;5(03):292–303
 - 40 Coyne TJ, Fehlings MG, Wallace MC, Bernstein M, Tator CH. C1–C2 posterior cervical fusion: long-term evaluation of results and efficacy. *Neurosurgery* 1995;37(04):688–692, discussion 692–693
 - 41 Chan DP, Ngian KS, Cohen L. Posterior upper cervical fusion in rheumatoid arthritis. *Spine* 1992;17(03):268–272
 - 42 Goel A, Laheri V. Plate and screw fixation for atlanto-axial subluxation. *Acta Neurochir (Wien)* 1994;129(1-2):47–53
 - 43 Goel A, Desai KI, Muzumdar DP. Atlantoaxial fixation using plate and screw method: a report of 160 treated patients. *Neurosurgery* 2002;51(06):1351–1356, discussion 1356–1357
 - 44 Magerl F, Seemann P-S. Stable Posterior Fusion of the Atlas and Axis by Transarticular Screw Fixation BT - Cervical Spine I: Strasbourg. In: Kehr P, Weidner A, eds. Vienna: Springer Vienna; 1985:322–327
 - 45 Sawin PD, Traynelis VC, Menezes AH. A comparative analysis of fusion rates and donor-site morbidity for autogeneic rib and iliac crest bone grafts in posterior cervical fusions. *J Neurosurg* 1998;88(02):255–265
 - 46 Harms J, Melcher RP. Posterior C1–C2 fusion with polyaxial screw and rod fixation. *Spine* 2001;26(22):2467–2471
 - 47 Elliott RE, Tanweer O, Boah A, et al. Outcome comparison of atlantoaxial fusion with transarticular screws and screw-rod constructs: meta-analysis and review of literature. *J Spinal Disord Tech* 2014;27(01):11–28
 - 48 Meyer B, Kuhlen D. Atlantoaxial fusion: transarticular screws versus screw-rod constructs. *World Neurosurg* 2013;80(05):516–517
 - 49 Elliott RE, Tanweer O, Boah A, et al. Atlantoaxial fusion with transarticular screws: meta-analysis and review of the literature. *World Neurosurg* 2013;80(05):627–641
 - 50 Elliott RE, Tanweer O, Boah A, et al. Atlantoaxial fusion with screw-rod constructs: meta-analysis and review of literature. *World Neurosurg* 2014;81(02):411–421
 - 51 Arslan D, Ozer MA, Govsa F, Kitis O. The Ponticulus Posticus as Risk Factor for Screw Insertion into the First Cervical Lateral Mass. *World Neurosurg* 2018;113:e579–e585
 - 52 Alish H, Parker SL, McGirt MJ, et al. Preoperative radiographic factors and surgeon experience are associated with cortical breach of C2 pedicle screws. *J Spinal Disord Tech* 2010;23(01):9–14
 - 53 Elliott RE, Tanweer O, Boah A, Smith ML, Frempong-Boadu A. Comparison of safety and stability of C-2 pars and pedicle screws for atlantoaxial fusion: meta-analysis and review of the literature. *J Neurosurg Spine* 2012;17(06):577–593
 - 54 Wright NM. Posterior C2 fixation using bilateral, crossing C2 laminar screws: case series and technical note. *J Spinal Disord Tech* 2004;17(02):158–162
 - 55 Cassinelli EH, Lee M, Skalak A, Ahn NU, Wright NM. Anatomic considerations for the placement of C2 laminar screws. *Spine* 2006;31(24):2767–2771
 - 56 Cristante AF, Torelli AG, Kohlmann RB, et al. Feasibility of intralaminar, lateral mass, or pedicle axis vertebra screws in children under 10 years of age: a tomographic study. *Neurosurgery* 2012;70(04):835–838, discussion 838–839
 - 57 Sakuraba K, Omori Y, Kai K, et al. Risk factor analysis of perioperative complications in patients with rheumatoid arthritis undergoing primary cervical spine surgery. *Arthritis Res Ther* 2022;24(01):79. doi: 10.1186/s13075-022-02767-0
 - 58 Bernstein DN, Kurucan E, Menga EN, Molinari RW, Rubery PT, Mesfin A. Comparison of adult spinal deformity patients with and without rheumatoid arthritis undergoing primary non-cervical spinal fusion surgery: a nationwide analysis of 52,818 patients. *Spine J* 2018;18(10):1861–1866
 - 59 Schmitt-Sody M, Kirchhoff C, Buhmann S, et al. Timing of cervical spine stabilisation and outcome in patients with rheumatoid arthritis. *Int Orthop* 2008;32(04):511–516
 - 60 Wolfs JFC, Kloppenburg M, Fehlings MG, van Tulder MW, Boers M, Peul WC. Neurologic outcome of surgical and conservative treatment of rheumatoid cervical spine subluxation: a systematic review. *Arthritis Rheum* 2009;61(12):1743–1752
 - 61 Clarke MJ, Cohen-Gadol AA, Ebersold MJ, Cabanela ME. Long-term incidence of subaxial cervical spine instability following cervical arthrodesis surgery in patients with rheumatoid arthritis. *Surg Neurol* 2006;66(02):136–140, discussion 140