



# Os efeitos do colágeno hidrolisado e do peptídeo de colágeno no tratamento de lesões condrais superficiais: Um estudo experimental

## *The Effects of Hydrolyzed Collagen and Collagen Peptide in the Treatment of Superficial Chondral Lesions: An Experimental Study*

Deivid Ramos dos Santos<sup>1</sup> Debora Pinheiro Xavier<sup>1</sup> Letícia Amanda Pinheiro de Ataíde<sup>1</sup>  
Lívia Guerreiro de Barros Bentes<sup>1</sup> Rafael Silva Lemos<sup>1</sup> Dante Bernardes Giubilei<sup>2</sup>  
Rui Sergio Monteiro de Barros<sup>2,3</sup>

<sup>1</sup>Laboratório de Cirurgia Experimental, Universidade do Estado do Pará, Belém, PA, Brasil

<sup>2</sup>Departamento de Ortopedia e Traumatologia do Hospital Porto Dias, Belém, PA, Brasil

<sup>3</sup>Universidade do Estado do Pará, Belém, PA, Brasil

Endereço para correspondência Deivid Ramos dos Santos, PhD, Belém, Pará, Brasil (e-mail: deivid\_ramos45@hotmail.com).

Rev Bras Ortop 2023;58(1):72–78.

### Resumo

**Objetivo** Avaliar os efeitos do colágeno hidrolisado e do peptídeo de colágeno no tratamento de lesões condrais superficiais de ratos.

**Método** Foram utilizados 18 *Rattus norvegicus* nesta pesquisa. O dano articular foi induzido por uma única infiltração intra-articular de iodoacetato de sódio (solução 2 mg), injetada através do ligamento patelar da articulação dos animais previamente anestesiados. Os animais foram distribuídos em três grupos: grupo controle, grupo peptídeo de colágeno e grupo colágeno hidrolisado. O tratamento foi realizado por 30 dias com a administração via oral do peptídeo de colágeno ou do colágeno hidrolisado. Posteriormente, foi realizada a eutanásia dos experimentos e seguiu-se para o estudo das alterações condrais articulares. Os resultados foram avaliados conforme contagem de condrócitos por *cluster* e através da avaliação histológica segundo Pritzker et al.

**Resultados** Ao observar os estágios de lesão, não foi observada significância estatística entre os grupos controle, colágeno hidrolisado e peptídeo de colágeno ( $p=0,11$ ). Ao observar os escores, houve significância estatística na comparação do

### Palavras-chave

- ▶ colágeno
- ▶ joelho
- ▶ lesão condral
- ▶ ratos
- ▶ tratamento

*Estudo Multicêntrico desenvolvido no Laboratório de Cirurgia Experimental da Universidade do Estado do Pará (UEPA) e no Hospital Porto Dias, Belém, Pará, Brasil.*

### recebido

13 de Maio de 2021

### aceito

18 de Julho de 2022

article Publicado on-line

Outubro 20, 2022

DOI <https://doi.org/10.1055/s-0042-1756332>

ISSN 0102-3616.

© 2022. Sociedade Brasileira de Ortopedia e Traumatologia. All rights reserved.

This is an open access article published by Thieme under the terms of the Creative Commons Attribution-NonDerivative-NonCommercial-License, permitting copying and reproduction so long as the original work is given appropriate credit. Contents may not be used for commercial purposes, or adapted, remixed, transformed or built upon. (<https://creativecommons.org/licenses/by-nc-nd/4.0/>)

Thieme Revinter Publicações Ltda., Rua do Matoso 170, Rio de Janeiro, RJ, CEP 20270-135, Brazil

grupo tratado com colágeno hidrolisado e o grupo peptídeo colágeno ( $p < 0,05$ ), porém sem diferença estatística em relação ao grupo controle.

**Conclusão** Os tratamentos propostos da lesão condral induzida com uso de colágeno hidrolisado ou peptídeos de colágeno via oral mostraram-se eficazes, com estabilização ou regressão da lesão apresentada em ratos, merecendo novas pesquisas experimentais com o intuito de compreender e melhorar o desfecho primário deste trabalho.

## Abstract

**Objective** To evaluate the effects of hydrolyzed collagen and collagen peptide in the treatment of superficial chondral lesions in rats.

**Method** This research employed 18 *Rattus norvegicus*. A single intraarticular infiltration of sodium iodoacetate (2 mg solution) through the patellar ligament induced joint damage in previously anesthetized animals. We divided the animals into three groups, a control group, a collagen peptide group, and a hydrolyzed collagen group. Treatment consisted of oral administration of collagen peptide or hydrolyzed collagen for 30 days. Afterwards, we euthanized the animals and studied the joint chondral changes. We evaluated the results according to the chondrocyte clusters count and a histological evaluation, as per Pritzker et al.

**Results** There was no statistical significance in injury stages between the control, hydrolyzed collagen, and collagen peptide groups ( $p = 0.11$ ). Regarding scores, there was a statistical significance between the groups treated with hydrolyzed collagen and collagen peptide ( $p < 0.05$ ), but not in comparison with the control group.

**Conclusion** The proposed treatments of the induced chondral lesion with the oral administration of hydrolyzed collagen or collagen peptides were effective resulting in lesion stabilization or regression and warranting further experimental research to understand and improve the primary outcome of this study.

## Keywords

- ▶ chondral lesion
- ▶ collagen
- ▶ knee
- ▶ rats
- ▶ treatment

## Introdução

Ainda hoje o tratamento das lesões condrais permanece um desafio para médicos ortopedistas, por conta das características de baixo potencial regenerativo inerentes do tecido cartilaginoso.<sup>1,2</sup>

Tais lesões são causadas por uma gama de fatores metabólicos, genéticos, vasculares e/ou traumáticos. São classificadas conforme o tamanho e espessura da cartilagem acometida.<sup>3,4</sup> Sua incidência real ainda permanece desconhecida, em função de grande parte delas ser assintomáticas e, por conta disso, a maior parte dos pacientes não busca acompanhamento médico, mesmo nos estágios mais avançados da doença. Trata-se da forma comum de doença articular, sobretudo em indivíduos idosos e obesos, manifestando-se por dor, rigidez e limitação da função. As articulações mais comprometidas são aquelas sujeitas a sobrecarga mecânica, em especial a do joelho.<sup>3</sup>

Estima-se que mais de 10% da população acima de 60 anos de idade tenha sérios problemas articulares relacionados a pelo menos algum grau de comprometimento articular.<sup>4</sup> Senna et al.<sup>5</sup> e Henrotin et al.<sup>6</sup> relataram em uma prevalência de 4,14% na população brasileira, e estudos radiológicos mostram alterações em 30% dos homens e mulheres acima de 65 anos, dos quais um terço é sintomático.

Em que pese o papel das lesões de caráter mecânico na degradação da cartilagem articular, o processo inflamatório tem grande importância nas bases fisiopatológicas da doença, desencadeando-a ou acelerando sua evolução.<sup>4</sup> A sequência exata de eventos patológicos permanece pouco compreendida, dificultando o consenso quanto à melhor abordagem terapêutica. Ainda não existe cura e os tratamentos oferecidos atuam na redução dos sintomas.<sup>7</sup>

Recentemente, tratamentos orais de reposição de agentes nutracêuticos possuem recomendação científica fraca. Esse tratamento complementar se apoia no uso de nutrientes produzidos laboratorialmente para reforçar a cartilagem articular e, assim, retardar ou prevenir a evolução da doença.<sup>6</sup>

Nesse contexto, destaca-se o colágeno hidrolisado, obtido a partir reação de hidrólise das fibras ou pó de colágeno bruto, sendo comprovadamente importante na manutenção e reconstrução da pele, ossos, cartilagem e matriz extracelular. Seguro e com efeitos adversos mínimos, sua composição de aminoácidos é rica em prolina, que se acumula preferencialmente na cartilagem e tem efeito condroprotector.<sup>6</sup> Fatores como envelhecimento e má alimentação podem afetar a demanda de colágeno no corpo, contribuindo para o risco de disfunções ósseas e articulares e a eventual necessidade de suplementação alimentar.<sup>5,7,8</sup>

Para além do colágeno, seus fragmentos peptídicos podem ser isolados através de hidrólise enzimática.<sup>6</sup> Os peptídeos de

colágeno possuem propriedades bioativas e são capazes de direcionar a produção de proteínas específicas, eliminar radicais livres, prevenir a oxidação lipídica e atuar como quelantes para metais de transição. Desta forma, são utilizados como suplemento alimentar, sobretudo no combate ao envelhecimento da pele e na prevenção da osteoporose.<sup>9</sup>

Há trabalhos que demonstram a função dos nutracêuticos, comparando o tempo de evolução e/ou prevenção da lesão condral (LC) entre dois grupos de pacientes com LC em joelho, o primeiro sendo submetido ao uso de ácido hialurônico por via oral e um programa de exercícios, e o segundo submetido apenas aos exercícios físicos. Após 1 ano de acompanhamento, foi observado um desfecho diferente para o primeiro grupo, com sintomatologia mais discreta e menor uso de analgésicos.<sup>10-12</sup>

Assim, este trabalho avalia os efeitos do colágeno hidrolisado e do peptídeo de colágeno no tratamento da LC induzida na cartilagem articular de joelhos de ratos após 30 dias da lesão tecidual.

## Método

### Aspectos Éticos

A presente pesquisa seguiu os preceitos da legislação nacional em vigor para a criação e uso de animais (Lei Federal nº 11.794, de 2008) e as normas do Colégio Brasileiro de Experimentação Animal. O anteprojeto de pesquisa foi submetido à aprovação pelo Comitê de Ética no Uso de Animais do Centro de Ciências Biológicas e da Saúde da Universidade do Estado do Pará (UEPA), protocolo nº 09/2019.

### Tipo de Estudo

Este é um estudo experimental, no qual foram utilizados 18 *Rattus norvegicus*, da linhagem Wistar, machos, com peso de  $\pm 240$ g, e 120 dias de idade, provenientes do biotério do Instituto Evandro Chagas. Os animais foram acondicionados em gaiolas plásticas e mantidos em ambiente controlados de temperatura, umidade, luminosidade e ruídos.

Os animais foram distribuídos em três grupos de 6 animais cada: grupo controle (GC); grupo peptídeo de colágeno (GPC); e grupo colágeno hidrolisado (GCH). As doses dos medicamentos para cada grupo foram baseadas em trabalhos prévios publicados na literatura.<sup>10-13</sup>

### Procedimentos cirúrgicos

O dano articular foi induzido através do ligamento patelar por uma única infiltração intra-articular de solução contendo 2 mg de iodoacetato de sódio, em um volume total de 25  $\mu$ L, na articulação do joelho direito dos ratos previamente anestesiados, com o joelho em flexão um ângulo de 90 graus, utilizando uma agulha de 26G X 3/8 de calibre.

### Tratamento

A anestesia realizada nos animais para posterior infiltração no joelho foi feita por injeção intraperitoneal de cetamina e xilazina nas doses de 70mg/kg e 7mg/kg, respectivamente.<sup>14</sup> Nos casos em que foi necessária a utilização de reforço, este foi aplicado pela via intramuscular e a dose foi 1/4 da dose inicial.

Após a indução da lesão articular, todos os animais receberam analgesia com tramadol na posologia de 2mg/Kg, via intraperitoneal e mantidos em gaiolas identificadas por grupos, com ração e água ad libitum, durante 30 dias.

No GC (n = 6): os animais foram submetidos à indução da LC, sem nenhum tratamento administrado.

No GPC (n = 6): os animais foram submetidos à indução da LC e ao tratamento com peptídeo de colágeno (0,16g/kg/dia) por gavagem.

No GCH (n = 6): os animais foram submetidos à indução da LC e ao tratamento com colágeno hidrolisado (0,14g/kg/dia) por gavagem.

O veículo utilizado para a diluição dos componentes do presente estudo foi água purificada. Os pesos dos ratos foram aferidos diariamente, para eventuais ajustes de doses.

### Processamento Histológico

Os animais foram submetidos a eutanásia por superdosagem anestésica. O joelho direito foi dissecado da região coxofemoral até a região do tornozelo, deixando a cápsula articular intacta. As amostras foram fixadas em formol a 10% e submetidas a análise histopatológica. Os joelhos foram mantidos nesta solução por 1 dia e foram desmineralizados em ácido nítrico a 5% por 2 a 3 dias. Estes tecidos foram, então, inseridos em blocos de parafina e secções tibiais foram preparadas e foram empregadas as colorações com hematoxilina-eosina e corante tricômio de Masson.

Para a análise histopatológica, foi realizada a contagem de condrocitos por cluster nas camadas superficial e intermediária; e utilizada a classificação Osteoarthritis Cartilage Histopathology Assessment System (OARSI), no qual a profundidade da lesão é classificada em seis graus e a extensão da lesão na superfície articular, em quatro estágios, conforme exposto na ►Fig. 1.

O estágio de LC foi determinado de acordo com a extensão da lesão sobre a cartilagem articular, conforme descrito na ►Tabela 1.

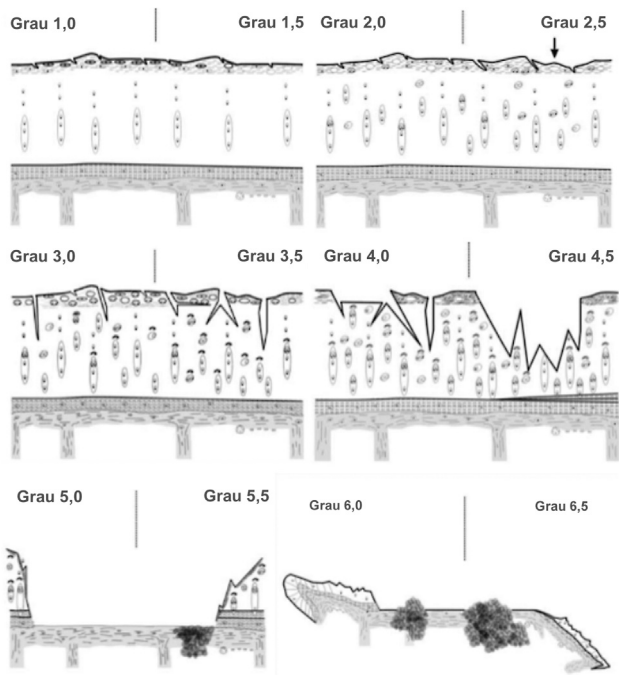
Após a obtenção dos grupos e estágios da lesão, estes dados foram cruzados em uma tabela para a gradação de um escore padronizado disponível na ►Tabela 2.

Como teste de normalidade, foi utilizado o de Kolmogorov-Smirnov. Os dados obtidos no estudo foram submetidos à análise estatística por meio do teste Kruskal-Wallis e, à presença de diferença estatisticamente significativa, foi empregado o teste de Student-Newman-Keuls, adotando-se como nível de significância  $\alpha = 0,05$ . Para tanto, foi utilizado o software BioEstat 5.4.

Foram utilizados os softwares Word 2016 (Microsoft Corp., Redmond, WA, EUA) para a confecção do texto do trabalho, Excel 2016 (Microsoft Corp., Redmond, WA, EUA) para a organização e confecção de tabelas e gráficos e PowerPoint 2016 (Microsoft Corp., Redmond, WA, EUA) para a confecção da apresentação de diapositivos.

## Resultados

Os resultados obtidos a partir do sistema OARSI foram elencados na ►Tabela 3. Inicialmente foi verificada a



**Fig. 1** Análise histopatológica. Grupo 1: normalidade da cartilagem articular. Grupo 2: descontinuidade da superfície articular. Grupo 3: formação de fissuras ou fendas na superfície articular. Grupo 4: presença de erosão na superfície da cartilagem articular. Grupo 5: desnudamento da cartilagem articular. Grupo 6: deformação do osso subcondral (reproduzido de Pritzker et al., 2006).

normalidade dos dados pelo Teste de Lilliefors demonstrando uma distribuição não paramétrica, fazendo-se necessária a aplicação do Teste de Kruskal Wallis, em que se observou uma diferença estatisticamente relevante entre os grupos ( $p = 0,0008$ ), confirmado com o teste de Student-Newman-Keuls.

Segundo os critérios do OARSI, proposto por Pritzker et al.,<sup>15</sup> nota-se correspondência entre os ratos de GC, GCH e GPC ( $p < 0,05$ ) e diferença estatística entre CH e PC ( $p = 0,3632$ ) (► Fig. 2).

Ao observar os estágios de lesão, não foi observada significância estatística entre os grupos ( $p = 0,11$ ) (► Fig. 3).

Com relação aos escores, houve significância estatística na comparação de GCH e GPC ( $p < 0,05$ ), em relação ao GC (► Fig. 4). Os escores dos grupos de colágeno hidrolisado e

**Tabela 1** Estágios (extensão do envolvimento da cartilagem) de gradação de lesão, segundo Pritzker et al.

Estágio	% de envolvimento (superfície, área, volume)
Estágio 0	Sem atividade
Estágio 1	< 10%
Estágio 2	10–25%
Estágio 3	25–50%
Estágio 4	> 50%

**Tabela 2** Escore de gradação histopatológica de lesão a partir do cruzamento entre graus e estágios da lesão (reproduzido de Pritzker et al., 2006)

Graus	Estágios			
	E1	E2	E3	E4
G1	1	2	3	4
G2	2	4	6	8
G3	3	6	9	12
G4	4	8	12	16
G5	5	10	15	20
G6	6	12	18	24

peptídeo de colágeno tiveram 1,66 e 1,83, respectivamente, e o GC teve escore de 3,5.

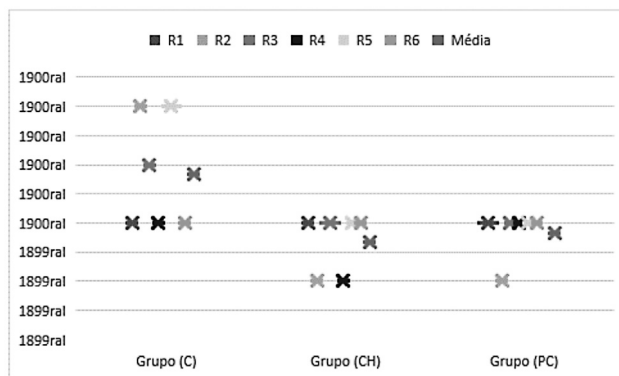
A ► Tabela 4 apresenta o quantitativo de condrócitos por cluster nas camadas superficial e intermediária da cartilagem.

### Discussão

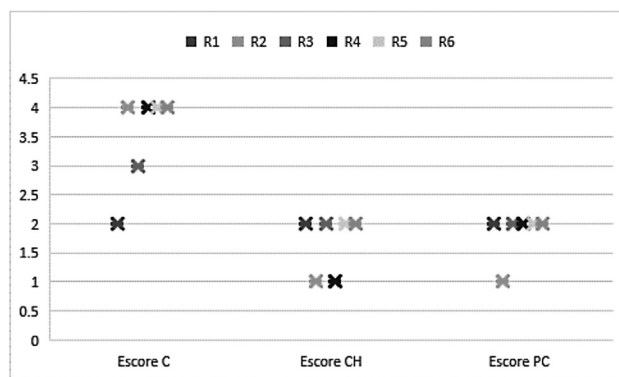
A literatura sustenta o efeito benéfico da administração oral de colágeno hidrolisado na melhora de doenças articulares. Um estudo clínico, randomizado, duplo-cego demonstrou que a administração de 5g de peptídeos de colágeno duas vezes ao dia em pacientes com LC de joelho promoveu redução estatisticamente significativa nos escores do Western Ontario McMaster Universities Osteoarthritis Index

**Tabela 3** Gradação da osteoartrite de joelho dos ratos e seus respectivos grupos, estágios e escores

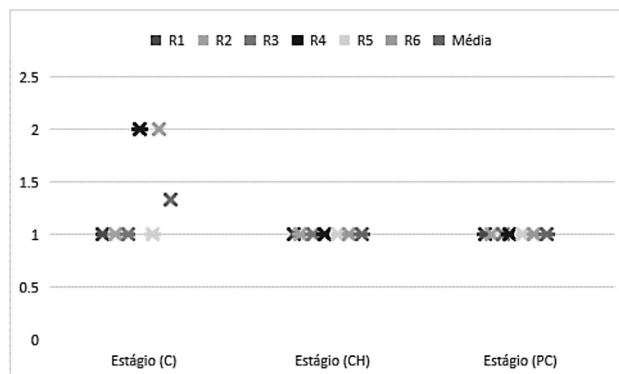
Ratos	Controle			Colágeno hidrolisado			Peptídeo de colágeno		
	Grupo	Estágio	Escore	Grupo	Estágio	Escore	Grupo	Estágio	Escore
R1	2	1	2	2	1	2	2	1	2
R2	4	1	4	1	1	1	1	1	1
R3	3	1	3	2	1	2	2	1	2
R4	2	2	4	1	1	1	2	1	2
R5	4	1	4	2	1	2	2	1	2
R6	2	2	4	2	1	2	2	1	2
Média	2,83	1,33	3,5	1,66	1	1,66	1,83	1	1,83



**Fig. 2** Gráfico estabelecendo correspondência entre os grupos de LC e os ratos de cada grupo ( $p < 0,05$  para todos os grupos;  $p = 0,3632$  para GCH vs. GPC).



**Fig. 4** Gráfico estabelecendo correspondência entre os escores de LC dos ratos de cada grupo (GC, GCH, e GPC) ( $p < 0,05$ ).



**Fig. 3** Gráfico estabelecendo correspondência entre os estágios de LC dos ratos de cada grupo (GC, GCH e GPC) ( $p = 0,11$ ).

**Tabela 4** Contagem de condrócitos por clusters nas zonas superficial e profunda da cartilagem

Zona da cartilagem	Grupo de controle	GCH	GPC
Superficial 12h	2 a 3	3 a 4	3 a 4
Intermediária 12h	4 a 5	4 a 5	4 a 5

**Abreviações:** CH, grupo colágeno hidrolisado; PC, grupo peptídeo de colágeno.

(WOMAC), questionário de qualidade de vida específico desses pacientes.<sup>15</sup>

No presente estudo, houve melhora na gradação da lesão induzida em joelho, indicando que os compostos chegaram até os condrócitos com reconhecimento adequado pelas proteínas de superfície destas células. O acúmulo de colágeno hidrolisado nas articulações de camundongos já foi demonstrado na literatura; sua ação benéfica possivelmente está associada ao estímulo do metabolismo de condrócitos, por meio do qual a biossíntese de colágeno é ativada.<sup>7</sup>

Em relação à contagem dos condrócitos em *clusters* nas camadas superficial e profunda da cartilagem articular, não houve diferença entre os grupos em estudo, à exceção do GC, cuja camada superficial apresentou diminuição na contagem. Este achado contrapõe a literatura, segundo a qual o padrão histológico clássico da cartilagem sob os efeitos da lesão articular inclui o aumento dos *clusters* celulares em tamanho e em número.<sup>7,16,17</sup> Uma possível justificativa reside no modelo experimental de indução de lesão utilizado. O fato de um agente externo causar o dano articular – não sendo intrínseco do balanço entre anabolismo e catabolismo da cartilagem – pode ter gerado a discrepância. Além disso, embora a apoptose em si seja também componente da resposta local à lesão, é possível que a diminuição da contagem esteja relacionada à apoptose, seja como fator indutor, seja como produto da degeneração osteoarticular.

Houve diferença estatisticamente significativa na classificação de grupos histológicos e escores de lesão ( $p < 0,05$ ). O resultado sugere retardo do processo inflamatório inerente e estabilização da degradação da matriz extracelular associada ao aumento da síntese de seus componentes pelos condrócitos. Um estudo experimental em modelos de condrócitos bovinos e humanos afirma que o tratamento com colágeno hidrolisado inibiu a produção de mediadores inflamatórios (a exemplo, óxido nítrico e prostaglandina E-2), mesmo na presença de citocinas pró-inflamatórias (interleucina  $\beta$ -2); diminuiu a produção de metaloproteínases (degradantes da matriz extracelular) e diminuiu a expressão da enzima ciclooxigenase-2, sendo que a expressão destes resultados se deu de forma mais intensa nos condrócitos humanos.<sup>18,19</sup>

Por outro lado, uma metanálise por Bakilan et al.<sup>20</sup> concluiu inexistir evidências de que o colágeno hidrolisado administrado por via oral possa diminuir a destruição da cartilagem. Destaca-se, no entanto, que foram considerados somente ensaios clínicos. Os próprios autores afirmam, no mesmo trabalho, que o colágeno tipo II oral é um novo tratamento com o potencial de prevenir destruição articular, dor e perda de função, necessitando de estudos mais robustos.<sup>18,21,22</sup>

Não houve diferença entre os resultados apresentados pelo tratamento do GCH e do GPC, em conformidade com as conclusões de Kumar et al.,<sup>23</sup> em um ensaio clínico randomizado. Afirma-se, portanto, que apesar da origem dos peptídeos de colágeno, a eficácia permanece a mesma para os experimentos deste estudo.

Em humanos, a redução da dor indiretamente indica a melhora nas condições das articulações dos pacientes com LC em joelho, podendo estar associada com o início de processo



de reparo por acumulação de peptídeo de colágeno no tecido cartilaginoso. O colágeno acumulado ajuda a manter a estrutura e função da cartilagem.<sup>24</sup>

No que diz respeito ao estágio (extensão) da lesão, não houve diferença estatisticamente significativa entre os grupos. De fato, mesmo entre os espécimes do GC, prevaleceu o estágio 1 de lesão. Este resultado pode ser interpretado em associação com achados de Spahn et al.,<sup>24</sup> ao evidenciarem, em estudo no qual se analisou defeitos da LC em joelhos humanos com espectroscopia e histopatologia, que a cartilagem circunjacente ao defeito observado, bem como do restante da articulação, já havia sido alterada mesmo com uma aparência intacta. Assim, embora sem alteração em extensão histologicamente considerável, toda a articulação é comprometida pela degeneração.<sup>20</sup>

Em estudos pré-clínicos, 24% dos pacientes com lesão articular que receberam de 5 a 7 g de colágeno hidrolisado por via oral tiveram melhora substancial com total ausência de dor e 44% indicaram melhora notável.<sup>11</sup> Apesar dos resultados interessantes e sem a descrição de efeitos colaterais, não foi relatada nenhuma análise estatística no trabalho.<sup>11</sup> Foram encontradas poucas descrições de efeitos colaterais em humanos quando utilizadas doses acima de 10 g/dia, sendo que as mais encontradas foram cefaleia e distúrbios gastrointestinais leves, não contraindicando uso quando presentes.

Não é possível concluir se o efeito da administração oral de colágeno é eficaz para os casos em que há maior desgaste da superfície articular. Porém, pesquisas pré-clínicas apontam que os efeitos da suplementação de colágeno na melhora da lesão articular são dose e tempo-dependentes. Em face disto, futuras investigações podem contribuir para a elucidação destes dados, com maior tempo de tratamento sendo empregado para que a evolução da doença a longo prazo, com as intervenções terapêuticas em questão, seja avaliada objetivamente.

## Conclusão

O tratamento proposto da LC induzida com uso de colágeno hidrolisado e peptídeos de colágeno por via oral mostrou-se eficaz, com estabilização ou regressão da lesão apresentada em ratos, merecendo novas pesquisas experimentais com o intuito de compreender e melhorar o desfecho primário deste trabalho.

### Contribuições dos autores

DRS e RSMB: concepção e desenho de estudo. DRS, DBG e LAPA: realização dos procedimentos experimentais. LGBB e RSL: análise laboratorial. DPX, DBG e DRS: análise de dados e histologia. RSMB, DRS e DPX: escrita do artigo, revisão final e submissão.

### Suporte Financeiro

Não houve suporte financeiro de fontes públicas, comerciais, ou sem fins lucrativos.

### Conflito de Interesses

Os autores declaram não haver conflito de interesses.

## Referências

- da Cunha Cavalcanti FM, Doca D, Cohen M, Ferretti M. Updating on diagnosis and treatment of chondral lesion of the knee. *Rev Bras Ortop* 2015;47(01):12–20
- Buckwalter JA, Mankin HJ, Grodzinsky AJ. Articular cartilage and osteoarthritis. *Instr Course Lect* 2005;54:465–480
- McAlindon TE, Bannuru RR, Sullivan MC, et al. OARSI guidelines for the non-surgical management of knee osteoarthritis. *Osteoarthritis Cartilage* 2014;22(03):363–388
- Stevens M, Paans N, Wagenmakers R, et al. The influence of overweight/obesity on patient-perceived physical functioning and health-related quality of life after primary total hip arthroplasty. *Obes Surg* 2012;22(04):523–529
- Senna ER, De Barros AL, Silva EO, et al. Prevalence of rheumatic diseases in Brazil: a study using the COPCORD approach. *J Rheumatol* 2004;31(03):594–597
- Henrotin Y, Lambert C, Couchourel D, Ripoll C, Chiotelli E. Nutraceuticals: do they represent a new era in the management of osteoarthritis? - a narrative review from the lessons taken with five products. *Osteoarthritis Cartilage* 2011;19(01):1–21
- Oesser S, Haggemueller D, Schulze CH. Influence of collagen hydrolysate on the extracellular matrix metabolism of human chondrocytes. *Osteoarthritis Cartilage* 2005;13:S152
- Ferraro V, Anton M, Santé-Lhoutellier V. The “sisters”  $\alpha$ -helices of collagen, elastin and keratin recovered from animal by-products: Functionality, bioactivity and trends of Application. *Trends Food Sci Technol* 2016;51:65–75
- Zague V, de Freitas V, da Costa Rosa M, de Castro GÁ, Jaeger RG, Machado-Santelli GM. Collagen hydrolysate intake increases skin collagen expression and suppresses matrix metalloproteinase 2 activity. *J Med Food* 2011;14(06):618–624
- Wen ZH, Tang CC, Chang YC, et al. Glucosamine sulfate reduces experimental osteoarthritis and nociception in rats: association with changes of mitogen-activated protein kinase in chondrocytes. *Osteoarthritis Cartilage* 2010;18(09):1192–1202
- Bello AE, Oesser S. Collagen hydrolysate for the treatment of osteoarthritis and other joint disorders: a review of the literature. *Curr Med Res Opin* 2006;22(11):2221–2232
- Terencio MC, Ferrándiz ML, Carceller MC, et al. Chondroprotective effects of the combination chondroitin sulfate-glucosamine in a model of osteoarthritis induced by anterior cruciate ligament transection in ovariectomised rats. *Biomed Pharmacother* 2016; 79:120–128
- Rodrigues Neto HR, Andrade EF Junior, Feitosa DJS Junior, et al. Comparison of three experimental models for rat osteoarthritis induction. *J Biosci Med* 2016;4:62–69
- Santos DRD, Teixeira RKC, Araújo NP, et al. A new anesthetic protocol to medullary nerve roots access in rats. *Acta Cir Bras* 2021;36(09):e360908
- Pritzker KP, Gay S, Jimenez SA, et al. Osteoarthritis cartilage histopathology: grading and staging. *Osteoarthritis Cartilage* 2006;14(01):13–29
- Oesser S, Adam M, Babel W, Seifert J. Oral administration of (14)C labeled gelatin hydrolysate leads to an accumulation of radioactivity in cartilage of mice (C57/BL). *J Nutr* 1999;129(10):1891–1895
- Oesser S, Seifert J. Stimulation of type II collagen biosynthesis and secretion in bovine chondrocytes cultured with degraded collagen. *Cell Tissue Res* 2003;311(03):393–399
- Lee GM, Paul TA, Slabaugh M, Kelley SS. The incidence of enlarged chondrons in normal and osteoarthritic human cartilage and their relative matrix density. *Osteoarthritis Cartilage* 2000;8(01):44–52
- Sandell LJ, Aigner T. Articular cartilage and changes in arthritis. An introduction: cell biology of osteoarthritis. *Arthritis Res* 2001;3(02):107–113
- Bakilan F, Armagan O, Ozgen M, Tascioglu F, Bolluk O, Alatas O. Effects of Native Type II Collagen Treatment on Knee Osteoarthritis: A Randomized Controlled Trial. *Eurasian J Med* 2016;48(02): 95–101

- 21 Hwang HS, Kim HA. Chondrocyte Apoptosis in the Pathogenesis of Osteoarthritis. *Int J Mol Sci* 2015;16(11):26035–26054
- 22 Comblain F, Sanchez C, Lespoune I, Balligand M, Serisier S, Henrotin Y. Curcuminoids extract, hydrolyzed collagen and green tea extract synergically inhibit inflammatory and catabolic mediator's synthesis by normal bovine and osteoarthritic human chondrocytes in monolayer. *PLoS One* 2015;10(03):e0121654
- 23 Kumar S, Sugihara F, Suzuki K, Inoue N, Venkateswarathirukumar S. A double-blind, placebo-controlled, randomised, clinical study on the effectiveness of collagen peptide on osteoarthritis. *J Sci Food Agric* 2015;95(04):702–707
- 24 Spahn G, Stojanovic I, Müller-Obliers E, et al. [Characteristics of Focal Degenerative Cartilage Lesions in the Knee Joint. A Radiologic, Spectroscopic, Histological and Biochemical Study]. *Sportverletz Sportschaden* 2015;29(04):209–218