



Vascularización arterial de los dedos de la mano: Anatomía y aplicaciones clínicas en cirugía reconstructiva

Arterial Vascularization of the Fingers: Anatomy and Clinical Applications in Reconstructive Surgery

Júlia Benitez Flores^{1,2} Rosa María Morro Martí^{1,3} Paula López García^{1,4}
Pablo Martínez Collado^{1,5} Anton Fornieles Espinel^{1,5} Manuel Llusa Pérez^{1,5}

¹ Departamento de Anatomía y Embriología Humana, Laboratorio de Macro-Microdissección y Anatomía Quirúrgica, Facultad de Medicina, Universidad de Barcelona, Barcelona, Barcelona, España

² Servicio de Cirugía Ortopédica y Traumatología, Hospital Universitari de Bellvitge, L'Hospitalet del Llobregat, Barcelona, España

³ Servicio de Cirugía Ortopédica y Traumatología, Hospital Mateu Orfila, Mahón, Menorca, España

⁴ Servicio de Angiología y Cirugía Vascular, Hospital Universitari de Bellvitge, L'Hospitalet del Llobregat, Barcelona, España

⁵ Servicio de Cirugía Ortopédica y Traumatología, Hospital Universitari Vall d'Hebron, Barcelona, España

Address for correspondence Júlia Benitez Flores, MD, Servicio de Cirugía Ortopédica y Traumatología, Hospital Universitari de Bellvitge, L'Hospitalet de Llobregat, Facultat de Medicina Hospital Clínic, Universitat de Barcelona, Casanova, 143, 08036 Barcelona, España (e-mail: benitezflores.julia@gmail.com).

Rev Iberam Cir Mano 2022;50(2):e77–e83.

Resumen

Varios autores han descrito variaciones en el calibre de las arterias palmares y dorsales propias de cada dedo, que podrían condicionar el éxito de la cirugía reconstructiva de los dedos, especialmente en lo que respecta al uso de colgajos. El objetivo de este estudio es comparar cualitativamente el tamaño de dichas arterias en cada dedo de la mano. Para ello, se han inyectado con látex seis manos procedentes de cadáveres frescos criopreservados. Los dedos han sido preparados mediante la técnica de transparentación de Spalteholz y una variante de ésta con glicerina.

Los resultados obtenidos muestran una predominancia de la arteria digital palmar propia del lado cubital en los dedos índice y medio, y en el lado radial en el dedo meñique. Las únicas arterias digitales dorsales propias visibles han sido las del pulgar y la del lado radial del índice. Pese a la regularidad del patrón vascular descrito, se pueden producir variaciones anatómicas en cualquier dedo, lo que obliga al cirujano a explorar al paciente mediante el test de Allen modificado y la ecografía Doppler previamente a cualquier intervención quirúrgica.

Palabras Clave

- ▶ mano
- ▶ dedos
- ▶ cadáver
- ▶ lesión de mano
- ▶ cirugía reconstructiva

recibido
05 de abril de 2022
aceptado
14 de junio de 2022

DOI <https://doi.org/10.1055/s-0042-1756205>.
ISSN 1698-8396.

© 2022. SECMA Foundation. All rights reserved.

This is an open access article published by Thieme under the terms of the Creative Commons Attribution-NonDerivative-NonCommercial-License, permitting copying and reproduction so long as the original work is given appropriate credit. Contents may not be used for commercial purposes, or adapted, remixed, transformed or built upon. (<https://creativecommons.org/licenses/by-nc-nd/4.0/>)

Thieme Revinter Publicações Ltda., Rua do Matoso 170, Rio de Janeiro, RJ, CEP 20270-135, Brazil

Abstract

Several authors have reported variations in the size of the proper palmar and dorsal arteries of each digit of the hand, which could affect the success of a reconstructive hand surgery, especially regarding the use of flaps. The aim of the present study is to perform a qualitative comparison of the size of these arteries in each finger. In order to do so, six hands from cryopreserved fresh cadavers were injected with latex. The fingers were prepared using the tissue-clearing technique by Spalteholz and a variation of it with glycerine.

Keywords

- ▶ hand
- ▶ fingers
- ▶ cadaver
- ▶ hand injury
- ▶ reconstructive surgery

The results show a predominance of the proper digital palmar artery in the ulnar side of the index and middle fingers, as well as in the radial side of the small finger. The only proper dorsal digital arteries that were visible were those of the thumb and of the radial side of the index finger. Despite the consistency of the pattern described, anatomic variations can occur in any digit, which force the surgeon to explore the patient through the modified Allen test and Doppler-ultrasound before any surgical intervention.

Introducción

Varios autores han descrito variaciones en el calibre de las arterias palmares y dorsales propias de cada dedo. Puesto que múltiples colgajos descritos en cirugía reconstructiva de la mano se basan en las arterias digitales palmares propias, como el colgajo homolateral de flujo reverso y el colgajo heterodigital o de Littler, una asimetría en el calibre de las arterias digitales palmares condicionaría la elección de la zona donante y, por lo tanto, el resultado de la cirugía. El objetivo de este estudio es comparar cualitativamente el calibre de las arterias digitales palmares y dorsales propias de los lados cubital y radial de cada dedo de la mano.

El primer estudio sobre la vascularización arterial de los dedos fue realizado por Edwards en 1960,¹ a partir de arteriogramas y un espécimen preparado con corrosión con nitrocelulosa. Edwards demostró que no todas las arterias digitales palmares presentan el mismo diámetro, y que dichas variaciones de tamaño siguen un patrón fijo en el pulgar, el índice y el dedo meñique. La arteria predominante se sitúa en el lado cubital en el pulgar y el índice, y en el lado radial en el dedo meñique. Esta arteria predominante presenta un calibre mayor que el de la arteria situada en el lado opuesto del mismo dedo. Por el contrario, las arterias de los dedos medio y anular tienden a presentar un diámetro más parecido y, en caso de no ser así, no siguen ningún patrón determinado. Edwards consideraba que esta disposición ofrecía mayor protección a la arteria de mayor calibre, y describió conexiones transversales palmares entre las arterias digitales palmares de cada dedo, conocidas como arcos transversos digitales, con orígenes constantes y en relación con las poleas de los tendones flexores.

Posteriormente, Leslie et al.² compararon el diámetro de las arterias digitales en los lados cubital y radial de cada dedo a nivel de la diáfisis de la falange proximal, y concluyeron que, en general, la arteria predominante se localiza en el lado cubital en el índice y en el dedo medio, y en el lado radial en el anular y el meñique.

En 1990, Strauch y De Moura³ realizaron un estudio anatómico del sistema arterial de los dedos mediante la disección de 141 dedos procedentes de cadáveres no criopreservados. Dichos autores³ concluyeron que, en el pulgar, el índice y el dedo medio, la arteria digital palmar propia del lado cubital tiende a presentar un mayor calibre. En el dedo anular y el meñique, la arteria predominante se situaría en el lado radial. Consecuentemente, recomendaban priorizar la reconstrucción de la arteria del lado cubital en caso de traumatismo de los tres primeros dedos, siendo lo contrario válido para los dedos anular y meñique.

Recientemente, un estudio realizado por Coderech Carretero et al.⁴ sobre el calibre y la dominancia de flujo de las arterias de la mano y de los dedos mediante ecografía Doppler ha mostrado resultados similares a los comentados previamente. Así, en los tres primeros dedos de la mano, la arteria digital palmar propia del lado cubital presentaba mayor calibre. Por el contrario, la arteria predominante en los dedos anular y meñique se situaba en el lado radial.⁴

Otros autores han centrado su estudio en la vascularización del pulgar, tal como Earley,⁵ que en 1986 demostró que en el 90% de los casos la arteria digital palmar propia del lado cubital del pulgar (diámetro medio de 1,8 mm) presenta un mayor calibre que la del lado radial (diámetro medio de 1,1 mm), siendo pues entre un 25% y 300% más grande.

Los arcos transversos digitales, descritos originalmente por Edwards¹ en 1960, comunican transversalmente las arterias digitales palmares propias de ambos lados de cada dedo. Estas ramas, con orígenes constantes en relación con las poleas de los tendones flexores, son las arterias digital transversa proximal, digital transversa media, y digital transversa distal (→Fig. 1). En el pulgar, hallamos el arco transversal digital proximal en el cuello de la falange, y el arco transversal distal, a nivel del pulpejo.^{1,3}

En cuanto a la vascularización arterial de la cara dorsal de los dedos, ésta depende de las arterias digitales palmares propias y de las arterias digitales dorsales propias.

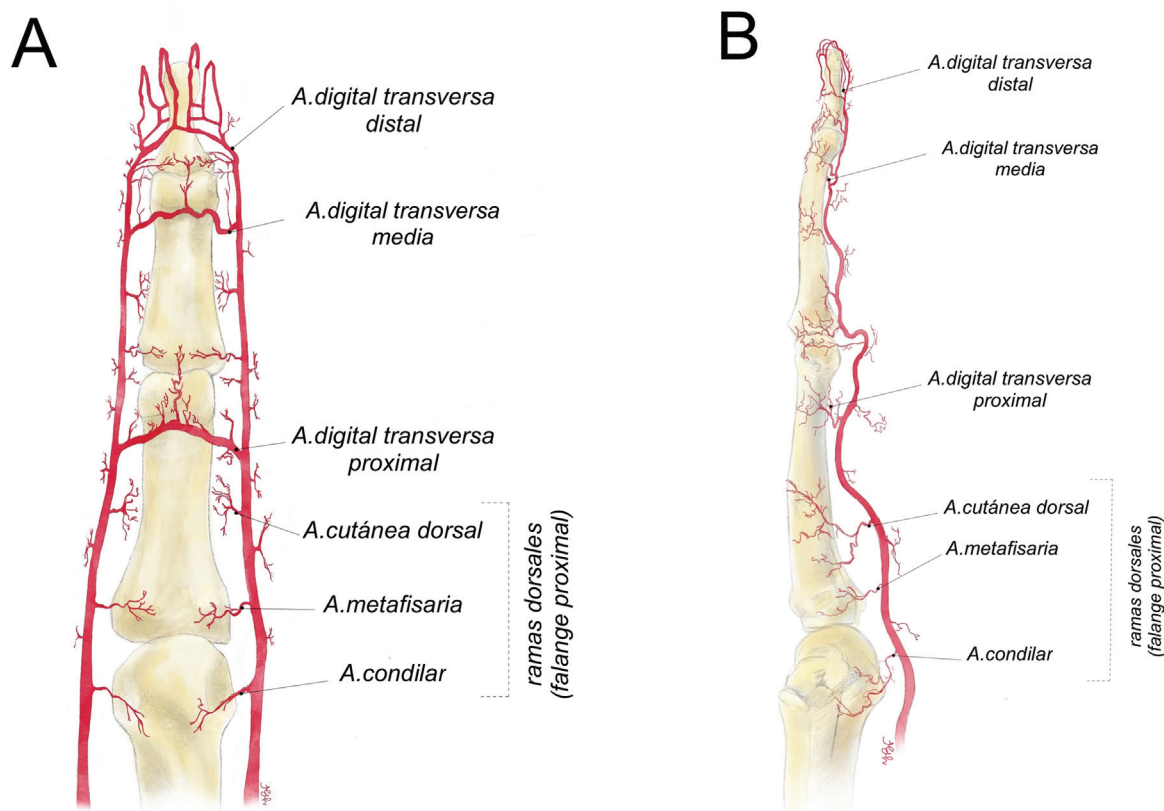


Fig. 1 Arcos digitales transversos de Edwards¹ y ramas dorsales de las arterias digitales palmares propias. Visiones palmar (A) y visión lateral (B)

Las arterias digitales palmares propias emiten tres ramas dorsales a cada lado de cada falange, que presentan una distribución regular y son la arteria condilar, la arteria metafisaria, y la arteria cutánea dorsal (► Fig. 1).³

Las arterias digitales dorsales propias también contribuyen a la vascularización arterial de la cara dorsal de los dedos. Edwards¹ consideraba que las arterias digitales dorsales propias eran ramas insignificantes de las arterias metacarpianas dorsales, con la excepción de las del pulgar. E incluso en los casos en que las arterias digitales dorsales propias se hallaban más desarrolladas, éstas tendían a desaparecer a nivel de la falange proximal.

Los resultados del estudio realizado por Earley,⁵ centrado en la vascularización del pulgar, indican que sus arterias digitales dorsales propias son extremadamente variables y pequeñas, incluso ausentes en caso de que las ramas dorsales de la primera arteria metacarpiana palmar sean grandes. Parks et al.⁶ coinciden con el hecho que las arterias dorsales del pulgar tienen un calibre pequeño y concluyen que pueden presentar orígenes variables: la arteria radial profunda, las arterias de la primera comisura y/o la arteria principal del pulgar.

Materiales y métodos

Se ha procedido a la inyección arterial con látex de seis brazos criopreservados, amputados proximalmente a la articulación del codo. Se han seguido los principios de inyección propuestos por Rees y Taylor.⁷

Así, la arteria braquial ha sido canulada con un catéter, y se han realizado incisiones transversas sobre las falanges distales de todos los dedos. A continuación, se ha inyectado látex a través de la arteria braquial mediante presión manual pulsátil con una jeringa de 60 mL. La salida del látex a través de las incisiones transversas de los dedos ha permitido verificar que la inyección ha sido realizada correctamente.

Se han realizado amputaciones a nivel de las articulaciones metacarpofalángicas o de la muñeca. En uno de los especímenes, se han realizado varias secciones axiales en cada uno de los dedos de la mano.

Posteriormente, se han preparado las piezas mediante la técnica de transparentación de Spalteholz,⁸ así como una versión modificada de dicha técnica con glicerina, con el objetivo de mostrar la vascularización de los dedos sin los artefactos propios de la disección.

En el caso de la técnica de Spalteholz⁸ convencional, se han deshidratado progresivamente algunas de las piezas inyectadas con látex negro sumergiéndolas en 60% de etanol durante 1 semana y después cambiándolas cada semana por una concentración un 10% superior hasta alcanzar la concentración del 100%. Posteriormente, se han sumergido 2 veces durante 1 semana las piezas en una concentración de etanol del 100% y, finalmente, en tolueno durante 2 periodos sucesivos de 1 semana. Por último, las piezas se han colocado en una mezcla de tres partes de salicilato de metilo y dos partes de benzoato de bencilo. Se

Tabla 1 Resultados de la predominancia de las arterias digitales palmares propias para cada dedo, así como las arterias digitales dorsales propias a destacables por tamaño en cada espécimen

		Caso 1	Caso 2	Caso 3	Caso 4	Caso 5	Caso 6
Arterias digitales palmares propias (predominancia)	Pulgar	Radial	Cubital	Cubital	Radial	No diferencias	(Amputación pulgar)
	Índice	Cubital	Cubital	Cubital	Cubital	Cubital	Cubital
	Dedo medio	Cubital	Cubital	Cubital	Cubital	Sin diferencias	Cubital
	Anular	Cubital	Radial	Radial	Sin diferencias	Sin diferencias	Radial
	Meñique	Radial	Radial	Cubital	Radial	Radial	Radial
Arterias digitales dorsales propias (predominancia)	Cubital del pulgar (o lado cubital del pulgar)	Ambas arterias del pulgar y la arteria radial del índice	Cubital del pulgar (o lado cubital del pulgar)	Cubital del pulgar (o lado cubital del pulgar)	Ambas arterias del pulgar	Cubital del pulgar (o lado cubital del pulgar)	
Lateralidad de la mano/técnica empleada	Mano derecha/glicerina	Mano derecha/glicerina	Mano derecha/glicerina (4°-5° dedos) y Spalteholz convencional (1°-3° dedos)	Mano izquierda/Spalteholz	Mano derecha/Spalteholz	Mano derecha/glicerina	

han fotografiado los especímenes mientras estaban inmersos en el líquido, totalmente transparentados.

En el caso de la técnica de Spalteholz⁸ modificada con glicerina, se han sumergido las piezas inyectadas con látex negro o rojo en una mezcla de 50% de agua y 50% de glicerina durante 1 día. Posteriormente, a intervalos sucesivos de 24 horas, se han recambiado los líquidos por concentraciones de glicerina del 75%, 85% y, finalmente, por glicerina pura. Las piezas transparentadas han sido fotografiadas sumergidas en glicerina pura.

Resultados

Los resultados de este estudio, resumidos en la **Tabla 1**, muestran que, en la mayoría de los casos, el diámetro de ambas arterias digitales palmares de cada dedo es diferente. Esta diferencia de calibre sigue un patrón definido en el índice, el dedo medio, y el dedo meñique.

En todos los especímenes, la arteria predominante del dedo índice se sitúa en el lado cubital (**Fig. 2**). De forma parecida, en cinco de los seis casos, la arteria digital palmar del dedo medio es mayor en el lado cubital; en el caso restante, no hay diferencia entre ambas arterias. Por lo que respecta al dedo meñique, la arteria del lado radial presenta mayor diámetro en cinco de los seis especímenes; sólo en un caso la arteria digital predominante se sitúa en el lado cubital (**Fig. 3**).

En el pulgar, un tercio de los especímenes presentan una arteria digital palmar predominante en el lado cubital, un tercio, en el lado radial y, en el tercio restante, no se aprecian diferencias significativas entre ambas arterias (**Fig. 4**). Las arterias digitales palmares del anular, en caso de mostrar un calibre distinto, no siguen un patrón determinado.

En cuanto a las arterias digitales dorsales, las únicas visibles son las dos del pulgar y aquella situada en el lado radial del índice. En el pulgar, la arteria digital dorsal del lado cubital presenta un mayor diámetro que el de la arteria del lado radial en todos los especímenes. Comparativamente, el

diámetro de la arteria digital dorsal del lado cubital del pulgar es mayor que el de la arteria digital dorsal del lado radial del índice.

También hemos observado de forma constante la presencia de los arcos transversos digitales y las ramas dorsales de las arterias digitales palmares (**Fig. 5**).

Discusión

Estudio anatómico

Múltiples estudios^{1,2,3,5} han documentado diferencias en el calibre de las arterias digitales palmares propias de cada

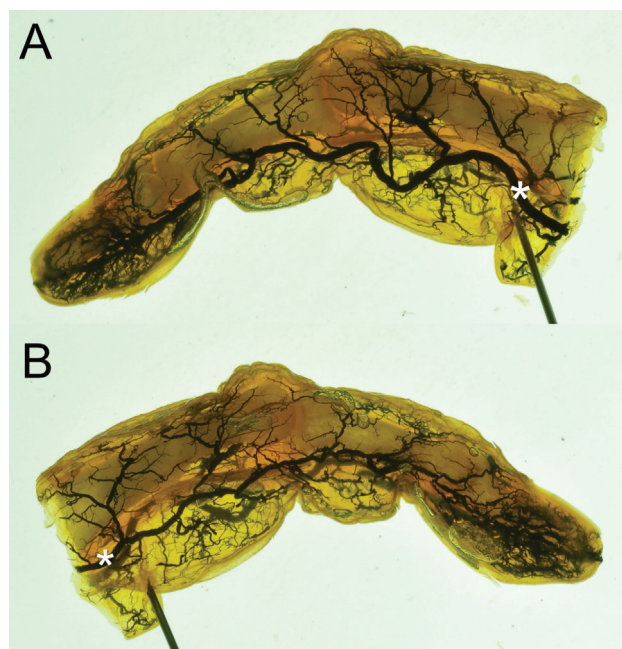


Fig. 2 Bordes cubital (A) y radial (B) del dedo índice de la mano izquierda; preparación con técnica de Spalteholz⁸ convencional. La arteria digital palmar propia de mayor calibre se sitúa en el lado cubital del índice de forma constante.

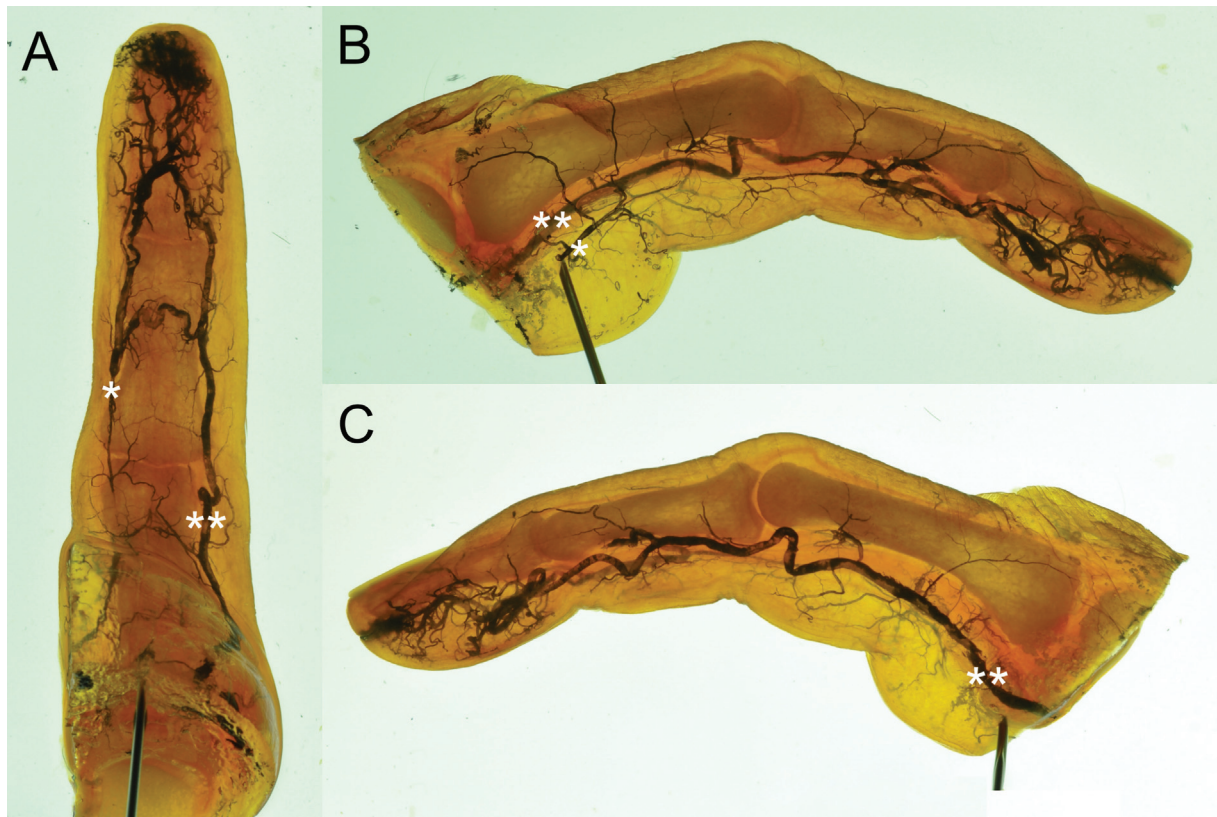


Fig. 3 Visiones palmar (A), radial (B) y cubital (C) del dedo meñique de la mano izquierda; preparación con técnica de Spalteholz[®] convencional. Se trata del único caso de nuestro estudio en que la arteria digital palmar propia del lado radial (*) presenta un diámetro menor que la del lado cubital (**). Hay que destacar que, en la visión radial, la arteria del lado radial presenta un diámetro muy fino, que disminuye hasta casi desaparecer a nivel de la falange proximal. Por transparencia, se puede observar la arteria del lado cubital, de calibre mucho mayor.

dedo. Sin embargo, existen discrepancias sobre el esquema concreto que sigue cada dedo.

Todos los autores que han incluido la vascularización de los dedos trifalángicos en sus estudios^{1,2,3} coinciden en el patrón que siguen el índice y el dedo meñique: la arteria digital palmar propia de mayor calibre se sitúa en el lado cubital en el índice, y en el lado radial en el dedo pequeño. Los resultados de nuestro estudio concuerdan con estos datos, pues, en todos los especímenes examinados, la arteria digital palmar propia del lado cubital en el índice es mayor que la del lado radial, y la arteria digital palmar propia del lado radial en el dedo meñique predomina sobre la del lado cubital. Hemos observado solo una excepción a dicho patrón descrito, el caso de un espécimen que presentaba una arteria digital palmar propia predominante en el lado cubital del dedo meñique. Este resultado refuerza la importancia de realizar un test de Allen modificado previamente a la cirugía, puesto que la existencia de un patrón arterial dominante no excluye la posibilidad de una variante anatómica.

En el caso del pulgar, los resultados de los estudios^{1,3,5} en la literatura muestran una predominancia de la arteria digital palmar propia del lado cubital sobre la del lado radial. En este estudio, sin embargo, no hemos observado dicha predominancia. Nuestros resultados en el pulgar han sido heterogéneos en cuanto a la arteria digital palmar propia de mayor calibre: en el lado cubital en dos casos, radial en dos

casos, y sin diferencias en otro. Es posible que un estudio con mayor número de especímenes apunte hacia una predominancia del lado cubital.

Respecto a los dedos medio y anular, existe más discrepancia en la literatura. Edwards¹ concluye que existen diferencias entre las arterias digitales palmares propias de ambos lados de los dedos medio y anular. De forma parecida, Leslie et al.² consideran que la diferencia de calibre de estas arterias no es estadísticamente significativa, aunque describen una predominancia en el lado cubital en el dedo medio, y en el lado radial en el dedo anular. Por otro lado, Strauch y De Moura³ y Coderech Carretero et al.⁴ sitúan el eje vascular de la mano en la tercera comisura, con una predominancia cubital en el pulgar, el dedo índice y el dedo medio, y una predominancia radial en los dedos anular y meñique. Los resultados de nuestro estudio concuerdan con los obtenidos por dichos autores^{3,4} en el dedo medio, con una arteria digital palmar propia de mayor calibre en el lado cubital en todos los especímenes examinados. Por el contrario, los resultados en el dedo anular son dispares, aunque podría intuirse una cierta predominancia en el lado radial: en tres especímenes, la arteria del lado radial es mayor; en un caso, la predominancia se localiza en el lado cubital; y en los dos casos restantes no se observan diferencias entre ambas arterias. Como en el caso del pulgar, es posible que, aumentando el número de especímenes estudiados, los resultados coincidieran con el

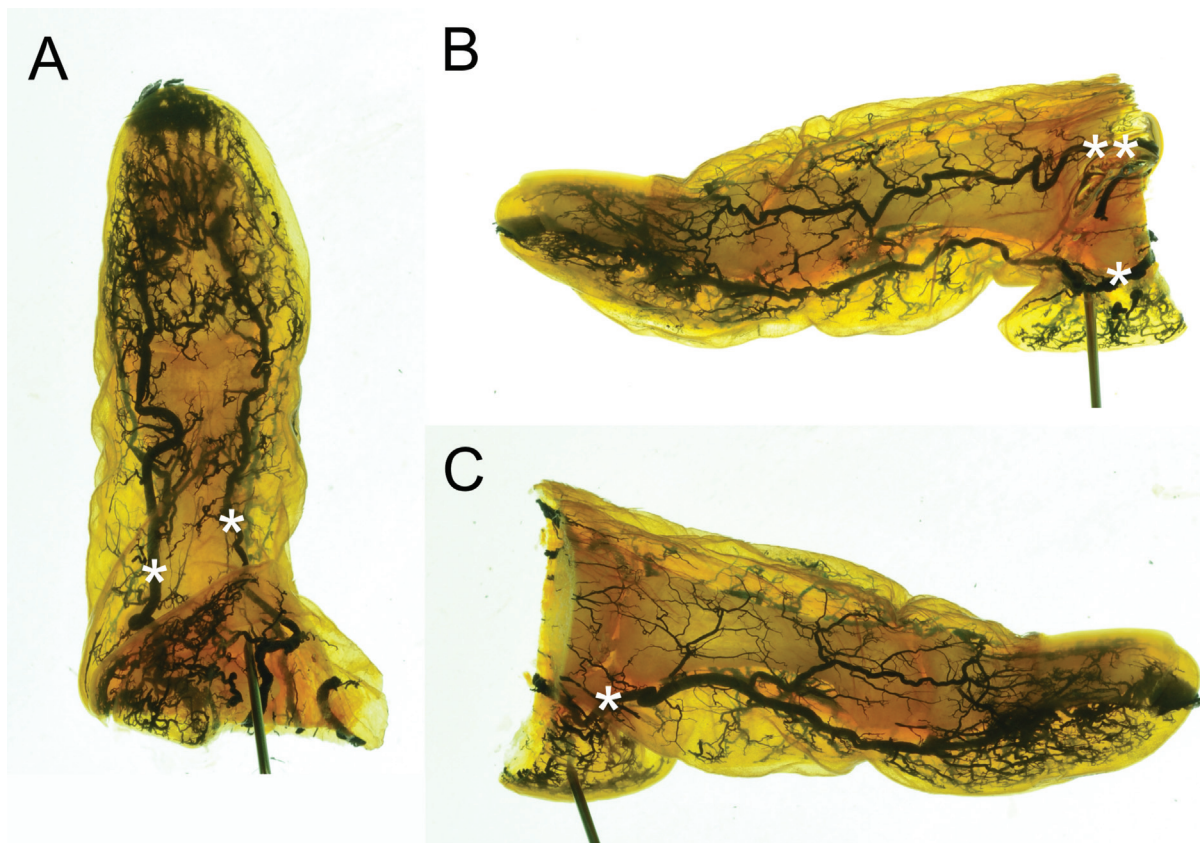


Fig. 4 Visiones palmar (A), cubital (B) y radial (C) del pulgar de la mano izquierda; preparación con técnica de Spalteholz⁸ convencional. No se aprecian diferencias significativas de calibre entre ambas arterias digitales palmares propias (*). Obsérvese la arteria digital dorsal propia del lado cubital (**).

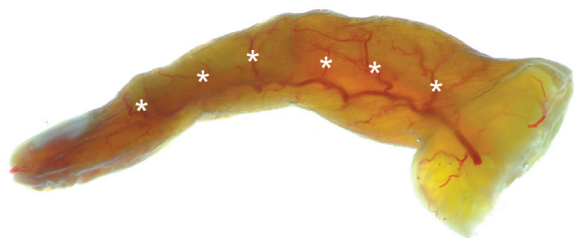


Fig. 5 Visión radial del dedo anular de la mano derecha; preparación con técnica de Spalteholz⁸ con glicerina. Destaca la presencia de las ramas dorsales de las arterias digitales palmares propias (*).

patrón establecido por Strauch y De Moura³ y Coderech Carretero et al.⁴ para cada dedo.

En cuanto a la vascularización arterial de la cara dorsal de los dedos, los resultados de nuestro estudio concuerdan con los obtenidos en estudios previos.^{1,5,6} Las arterias digitales dorsales propias son ramas de diámetro muy pequeño o bien son inexistentes, tal y como concluyó Edwards.¹ La excepción a esta norma serían las arterias digitales dorsales propias del pulgar y la del lado radial del índice. En nuestro estudio, éstas son las únicas arterias digitales dorsales propias visibles, destacando especialmente las del pulgar. Sin embargo, presentan variabilidad de calibre y origen, tal y como apuntan estudios previos.^{1,5,6}

También hemos observado de forma casi constante la presencia de conexiones arteriales entre ambas arterias digitales palmares propias de cada dedo en forma de arcos transversos digitales, descritos por Edwards¹ y estudiados posteriormente por Strauch y De Moura,³ así como la distribución regular de las ramas dorsales de las arterias digitales palmares propias presentada por estos mismos autores.

Limitaciones del estudio

No es posible realizar un estudio comparativo del diámetro de las arterias digitales de forma cuantitativa debido a las limitaciones inherentes a la técnica anatómica utilizada para su estudio. La inyección de látex puede distorsionar, aunque mínimamente y de forma homogénea, el diámetro de los vasos inyectados. Además, existe también una variación cada vez que se realiza la inyección, puesto que existen varios factores difíciles de controlar objetivamente, como la presión aplicada por la persona al inyectar. En la técnica de transparentación de Spalteholz,⁸ también puede darse un cierto grado de distorsión óptica al sumergir las piezas en la mezcla. Finalmente, al tratarse de donantes de los cuales se desconoce la historia clínica, no es posible descartar la presencia de factores que pudieran alterar la estructura vascular del paciente en vida, tal como la arteriopatía periférica.

Conclusión

Las arterias digitales palmares propias de ambos lados presentan diferencias en su diámetro en el índice, el dedo medio, y el dedo meñique. De forma casi constante, la arteria digital palmar propia del lado cubital es mayor que la del lado radial en el índice y el dedo medio, y la del lado radial, mayor que la del lado cubital en el dedo meñique. Sin embargo, las variaciones anatómicas obligan a realizar de forma sistemática un test de Allen modificado y una exploración mediante ecografía Doppler del paciente antes de una cirugía reconstructiva de la mano, pues la diferencia de calibre de ambas arterias digitales palmares de cada dedo puede condicionar el éxito de la intervención.

Las arterias digitales dorsales propias de mayor diámetro son las del pulgar y la del lado radial del índice. El resto de la vascularización arterial de la cara dorsal de los dedos depende de las ramas dorsales de las arterias digitales palmares propias, que se distribuyen de forma regular en cada falange.

Conflicto de Intereses

Los autores no tienen conflicto de intereses que declarar.

Referencias

- 1 Edwards EA. Organization of the small arteries of the hand and digits. *Am J Surg* 1960;99:837-846
- 2 Leslie BM, Ruby LK, Madell SJ, Wittenstein F. Digital artery diameters: an anatomic and clinical study. *J Hand Surg Am* 1987;12(5 Pt 1):740-743
- 3 Strauch B, de Moura W. Arterial system of the fingers. *J Hand Surg Am* 1990;15(01):148-154
- 4 Coderech Carretero J, Corella Montoya F, Grande Barez M, Corella Montoya MÁ, Ocampos Hernández M, Larrainzar-Garijo R. Description and analysis of the dynamic and morphological flow pattern of the main arteries of the wrist and hand in a healthy spanish population. *Rev Esp Cir Ortop Traumatol (Engl Ed)* 2020;64(03):167-176
- 5 Earley MJ. The arterial supply of the thumb, first web and index finger and its surgical application. *J Hand Surg [Br]* 1986;11(02):163-174
- 6 Parks BJ, Arbelaez J, Horner RL. Medical and surgical importance of the arterial blood supply of the thumb. *J Hand Surg Am* 1978;3(04):383-385
- 7 Rees MJW, Taylor GI. A simplified lead oxide cadaver injection technique. *Plast Reconstr Surg* 1986;77(01):141-145
- 8 Spalteholz W. Ueber das Durchsichtigmachen von Menschlichen und Tierischen Präparaten; nebst Anhang: Ueber Knochenfärbung. Leipzig: S. Hirzel; 1911