




Metástase do eixo axial

Axial Axis Metastasis

Marcio Fernando Aparecido de Moura^{1,2}  Suely Akiko Nakagawa³ Diego Pereira Sanches⁴
Karina Costa Maia Vianna⁵

¹Ortopedia Oncológica e Cirurgia da Coluna Vertebral, Hospital de Clínicas e Hospital do Trabalhador da Universidade Federal do Paraná, Curitiba, PR, Brasil

²Departamento de Cirurgia da Universidade Federal do Paraná (UFPR), Curitiba, PR, Brasil

³Ortopedia Oncológica, Hospital AC Camargo Câncer Center, São Paulo, SP, Brasil

⁴Ortopedia Oncológica do Hospital do Trabalhador da Universidade Federal do Paraná, Curitiba, PR, Brasil

⁵Hospital de Clínicas da Universidade Federal do Paraná (HC-UFPR), Curitiba, PR, Brasil

Endereço para correspondência Marcio Fernando Aparecido de Moura, Msc. PhD, Hospital de Clínicas da UFPR, R. Gen. Carneiro, 181 - Alto da Glória, Curitiba, PR, 80060-900, Brasil (e-mail: mm.mm1966@gmail.com).

Rev Bras Ortop 2023;58(1):9–18.

Resumo

As metástases no eixo axial permanecem um desafio para o tratamento cirúrgico bem como para outras modalidades, como quimioterapia, imunoterapia e radioterapia. É inequívoco que a cirurgia proporciona melhorias na dor e na preservação do status neurológico; porém, há permanência desta condição quando associada à radioterapia e a outras modalidades de tratamento. Nesta revisão damos ênfase às formas de tratamento cirúrgico atuais nas diferentes regiões da coluna vertebral e pelve. A evidente possibilidade de tratamentos percutâneos está relacionada a casos iniciais ou tardios, bem como a casos em que há maiores riscos e instabilidade às cirurgias convencionais associadas à radioterapia, e tem se mostrado a opção adequada para o controle local da doença metastática.

Palavras-chave

- ▶ coluna vertebral
- ▶ pelve
- ▶ neoplasias ósseas
- ▶ fraturas espontâneas

Abstract

Axial axis metastasis remains a challenge for surgical as well as other treatment modalities, like chemotherapy, immunotherapy, and radiotherapy. It is unequivocal that surgery provides pain improvements and preservation of neurological status, but this condition remains when associated with radiotherapy and other treatment modalities. In this review, we emphasize the current forms of surgical treatment in the different regions of the spine and pelvis. The evident possibility of percutaneous treatments is related to early or late cases, and in cases in which there are greater risks and instability to conventional surgeries associated with radiotherapy and have been shown to be the appropriate option for local control of metastatic disease.

Keywords

- ▶ spine
- ▶ pelvis
- ▶ bone neoplasms
- ▶ fracture
- ▶ spontaneous

recebido
22 de Junho de 2021
aceito
14 de Junho de 2022

DOI <https://doi.org/10.1055/s-0042-1756158>.
ISSN 0102-3616.

© 2023. Sociedade Brasileira de Ortopedia e Traumatologia. All rights reserved.

This is an open access article published by Thieme under the terms of the Creative Commons Attribution-NonDerivative-NonCommercial-License, permitting copying and reproduction so long as the original work is given appropriate credit. Contents may not be used for commercial purposes, or adapted, remixed, transformed or built upon. (<https://creativecommons.org/licenses/by-nc-nd/4.0/>)

Thieme Revinter Publicações Ltda., Rua do Matoso 170, Rio de Janeiro, RJ, CEP 20270-135, Brazil

Introdução

As metástases ósseas podem estar relacionadas a riscos de danos funcionais e neurológicos. Os impedimentos causados por estes danos não são necessariamente tratados por cirurgias. Há uma série de tratamentos oncológicos como quimioterapia, radioterapia, imunoterapia, embolização, radiofrequência e crioablação que podem ser usados.

No eixo axial, a dinâmica da coluna vertebral, ereta no plano coronal, com três inclinações no plano sagital apoiadas no sacro que se estabiliza na pelve, atravessa a projeção mecânica para o acetábulo, a cabeça e o colo femoral. Em condições normais, este equilíbrio é complexo e único. As lesões metastáticas ao provocarem mudança mecânica, primariamente promoverão dor.^{1,2}

Na vértebra, procura-se indicar o reestabelecimento do equilíbrio, no melhor momento. Isso significa menor morbidade, menor impacto sobre a estabilidade, e menor prejuízo da condição neurológica, levando em consideração a extensão e o prognóstico da doença oncológica. A cirurgia para estabilização da coluna e a descompressão medular é uma indicação formal, porém não absoluta, em condições de déficit neurológico.^{1,2}

O risco mecânico na cintura pélvica e risco de incapacidade de deambulação são indicações formais, e não absolutas, para a abordagem cirúrgica.

Historicamente, a metástase vertebral tem sido tratada com uma combinação de cirurgia de descompressão medular, ampla ou ressecção em bloco, e radioterapia externa de forma isolada ou em conjunto. Este tratamento apresenta morbidade elevada, e a radioterapia isolada fornece o controle algico próximo a 60%, com duração média de 4 meses.³ Porém, as dúvidas de um tratamento cirúrgico foram melhor estabelecidas, e não resta dúvidas que a cirurgia associada à radioterapia fornece controle local melhor que a radioterapia isolada.⁴

Os objetivos do tratamento das metástases ósseas são alívio da dor, prevenção de fraturas patológicas, preservação da função, permitir a descarga de peso precoce, e, se possível, permitir ao paciente o seu retorno às atividades, além de proporcionar uma intervenção que irá durar por toda a vida do paciente.³

Esta é uma revisão sistemática do tratamento das metástases que acometem o eixo axial, desde a forma mais usual às técnicas minimamente invasivas.

Incidência

O câncer é a segunda causa de morte/ano na população mundial, após as doenças cardiovasculares. Em 2017, morreram 9,7 milhões de pacientes com câncer. A maior taxa de mortalidade do câncer foi em pacientes > 70 anos de idade.

Estudos prévios mostram incidência de 5 a 30% de acometimento secundário da coluna vertebral; porém, o estudo pós-mortem mostra de 70 a 90% de acometimento. Há uma prevalência em homens entre 45 e 65 anos de idade.^{5,6}

A prevalência das lesões primárias que acometem o osso é mama, próstata, pulmão, rim e tireóide,^{6,7} e cerca de 10% dos pacientes oncológicos têm seu diagnóstico através de achados de exame.^{8,9}

Mecanismo metastático

O mecanismo de evolução para metástase é complexo, e a via de disseminação mais comum é a hematogênica.^{8,9}

Apresentação clínica

Quatro critérios são fundamentais na decisão do tratamento: 1 - condição neurológica; 2 - condição biomecânica; 3 - extensão do câncer; 4 - comorbidades.

Coluna vertebral

A dor é o principal sintoma que precede os demais.^{3,10,11}

No mecanismo biológico, há ação das citocinas, com a irritação do periósteo, com estímulo de nervos intra-ósseos, em que há aumento da pressão intra-óssea ou efeito de massa pelo tumor. Há melhora com o uso de esteroides. Nesta fase, o tratamento é sistêmico e com radioterapia.

No aparato mecânico, existe mudança estrutural da vértebra. A presença da lesão desestabilizará o arcabouço, e a carga axial determinará o grau de comprometimento, que poderá ser mecânico e/ou neurológico. A sintomatologia poderá preceder as evidências radiográficas. Nesta circunstância, esteroides não funcionam, mas melhora é alcançada com o uso de narcóticos e órteses, sendo a cirurgia a alternativa a ser considerada, antes da quimioterapia e radioterapia.^{2,3,12}

Sinais neurológicos

O acometimento da região cervical ou lombar pode se apresentar com sinais de irritabilidade de raízes, com comprometimento dos respectivos dermatômeros.¹²⁻¹⁵

Comprometimentos dos níveis torácicos podem gerar radiculopatia ipsilateral à lesão, mas são menos característicos.¹²⁻¹⁵

Conforme a área, o trato espinotalâmico pode dar a sintomatologia correspondente à sua compressão. Pode haver dor radicular pela instabilidade vertebral devido à mobilidade, e alívio no repouso.¹²⁻¹⁵

Considerando que a metástase se inicia no corpo de anterior para posterior, podemos encontrar mielopatia, iniciando o quadro com hiperreflexia, sinal de Babinski e Clonus. Com a progressão da lesão, o paciente pode apresentar fraqueza, alteração sensitiva, pressão, alteração da temperatura e dor, e o processo proprioceptivo sofre dano variado, e a sensibilidade fina será a última. Quando isso ocorre, a pressão, dor, e a propriocepção abaixo do nível da compressão são traduzidos com a disfunção autônoma, e devido à compressão medular ou da cauda equina, hipossensibilidade e alteração esfínterianas vesicofecais podem ocorrer. Quando a lesão acomete o cone medular ou o sacro,

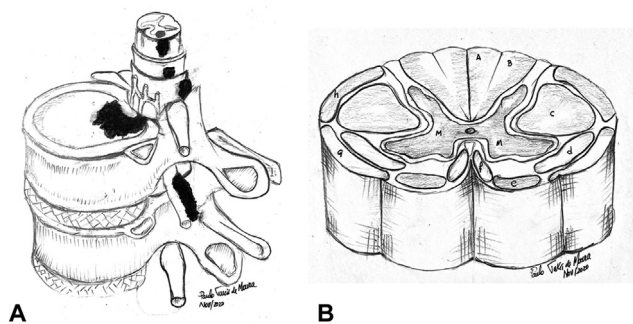


Fig. 1 (A) ilustra a secção transversal da medula espinhal e as possibilidades de metástases na medula espinhal, intraespinal, intradural, extradural intracanal, intraradicular extraforaminal e vertebral óssea. (B) esquema da distribuição dos tratos espinhais sensitivos e o trato motor; a e b) fascículo grácil e cuneiforme: sensibilidade de tato fino, vibração e posição; c) trato corticoespinhal lateral (piramidal), trato da habilidade dos movimentos; d) trato espinho talâmico lateral, trato da dor e temperatura; e) trato espinho talâmico anterior, trato da sensibilidade da pressão; f) trato corticoespinhal anterior (piramidal), trato da habilidade dos movimentos; g) trato espinocerebelar (coluna de Gower), propiocepção; h) trato espinocerebelar (fascículo de Flechsig), propiocepção; m) Área central motora, cornos posterior e anterior. Comumente a compressão ocorre de anterior para, e a perda sensitiva progressiva irá da área de pressão para área motora até a área de sensibilidade fina.

ela leva a alteração esfíncterianas isoladas sem sinais sensitivos e motores.¹²⁻¹⁵

Em lesões abaixo do cone medular, a alteração esfíncteriana é mais tardia e teremos alterações radiculares sendo a dor mecânica proeminente.¹²⁻¹⁵

Fraqueza focal com diminuição de reflexo é observada em casos de comprometimento de raiz isolada ou no plexo braquial, lombar e/ou lombossacro. A ►Fig. 1 demonstra anatomicamente a evolução neurológica da compressão por metástase na medula espinhal, e o entendimento da secção transversal da medula espinhal e a função dos tratos espinhais.¹²⁻¹⁵

Pelve

Na pelve, os sintomas dependem claramente da área cometida. Áreas na asa do íliaco sem comprometimento do sacro terão sintomas na rotação do tronco ou palpação direta; quando envolvem a articulação sacrílica, o paciente apresentará dor ao deambular, sentar-se e mesmo deitado, em casos mais comprometedores da articulação. No acetábulo, veremos essencialmente sintomas relacionados à marcha, indo de desconforto, em lesões menores, à incapacidade plena de apoio quanto maior o envolvimento. Nas regiões dos ramos ísquio e púbico, se a metástase compromete o osso púbico, próximo a sínfise, haverá dor nas rotações e no ato de ficar em pé. Porém, se há comprometimento próximo ao acetábulo, dores na região inguinal são frequentes, mas não impeditivas de andar; já quando a lesão tem predomínio no ísquio, o desconforto para sentar e dor na região glútea, com ou sem irradiação para coxa, são frequentes, mas dependem da extensão da doença.¹⁶

IMAGEM

A imagem é direcionada de acordo com a queixa clínica. Nas lesões vertebrais, recomenda-se realizar estudo de imagem de toda a coluna. Em 20% dos casos, pode-se encontrar lesões em outros níveis vertebrais e na pelve.^{13,17}

Radiografia

A presença de sintomas e a presença da “coruja caolha” representam a perda óssea de 30 a 40%,¹² e a avaliação nos eixos vertebrais indica se a lesão é lítica, blástica ou mista.^{18,19}

Este método é utilizado no monitoramento da evolução mecânica e na avaliação da resposta farmacológica de bifosfonatos.

Cintilografia óssea

O radioisótopo mais usado é o metileno difosfonato de tecnésio-99m, (Tc99) por ser o mais sensível em detectar metástases ósseas.¹⁶ Apresenta sensibilidade e especificidade de 80% e 88%, respectivamente. Em decorrência do baixo custo e dos bons resultados de análise, permanece sendo o exame de investigação óssea utilizado para estadiamento das lesões. Lesões com componente osteolítico, como metástases de tireoide e rim, podem ter captação baixa ou negativa.^{20,21}

Tomografia computadorizada (TC)

A TC tem sido útil em situações clínicas de pacientes manipulados cirurgicamente e com material de implante na vértebra. Pode-se utilizar a TC com a mielografia para determinar o nível da compressão.^{19,22}

Ressonância nuclear magnética (RNM)

A RNM tornou-se o exame de escolha para análise das lesões metastáticas da coluna vertebral, tendo alta sensibilidade e especificidade.³⁰ Ela permite ver a extensão da lesão óssea, epidural e radicular, especialmente em imagem ponderada em T2. Deve-se utilizar a RNM com contraste e estudo da difusão e perfusão.²³

Positron emission tomography/computed tomography (PET/CT)

O 2-[F-18] - fluoro-2-deoxy-D-glucose (FDG) positron emission tomography (PET) auxilia no diagnóstico de implante metastático com melhora da especificidade. Porém, a sensibilidade mantém resultados semelhantes ao da cintilografia óssea. A dificuldade encontra-se em lesões que apresentam áreas osteoblásticas.¹⁹

A diferença entre a cintilografia óssea e a PET/CT é a capacidade de avaliar lesões metastáticas que não comprometem somente o osso. A utilização de outros radiofármacos, como o fluorine, associado à PET tem aumentado a sensibilidade dos resultados.²²

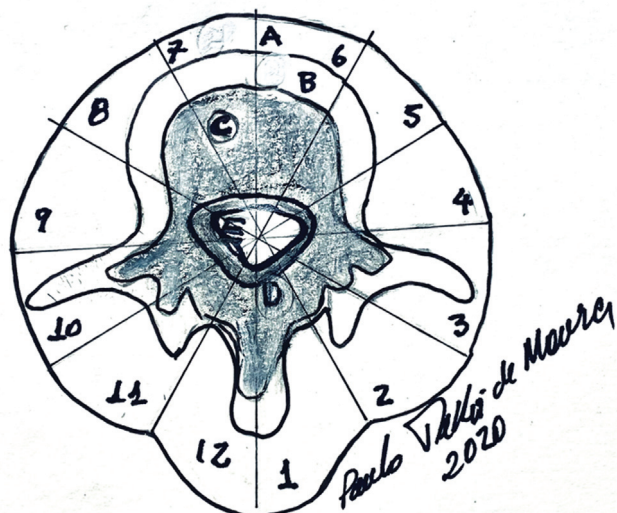


Fig. 2 Classificação de Weinstein, Boriani Biagini (WBB), (1997). As zonas partem, no sentido horário, do processo espinhoso para o anterior, e os prefixos A-E são os níveis radiais do envolvimento vertebral: A: partes moles paravertebrais; B: intra-ósseo superficial; C: intra-ósseo profundo; D: extra-ósseo extra-dural; E: extra-ósseo intra-dural. Permite planejamento da ressecção vertebral.

Estadiamento e classificação

A avaliação inicial da conduta leva em consideração a resposta e a sensibilidade do tumor à radioterapia. No tumor

radiossensível, esperamos ter maior durabilidade do efeito do tratamento, e no tumor radioresponso, esperamos ter uma resposta mais rápida ao tratamento. Essa informação ajuda a prever o quão rápido o tumor irá regredir com o tratamento, o que a torna importante para a decisão dos casos com compressão epidural.

Exemplos de tumores com resposta intermediária em relação à radiosensibilidade: carcinoma de mama, próstata, carcinomas espinocelulares. Exemplos de tumores com respostas pouco favoráveis: carcinoma renal, tireoide e melanoma.

No planejamento cirúrgico, devemos levar em consideração a vascularização tumoral. Classicamente, as metástases de rim e tireoide são hipervascularizadas, com risco de sangramento excessivo no intraoperatório. Sugere-se embolização seletiva préoperatória.

Existem várias classificações disponíveis, que auxiliam para determinar o tratamento. Saliento algumas de uso mais corrente: escore de instabilidade *Spine Instability Neoplastic Score* (SINS), específico para o paciente com câncer vertebral, varia de 0 a 18. Baseado em seis variações radiográficas e/ou clínica. Considera-se estável (0-6); potencialmente instável (7-12), e instável (13-18). O resultado da confiabilidade interobservador foi alto (0.846 e 0.886), especificidade de 80% e sensibilidade de 95%.²⁴ Caso seja necessário mais julgamentos, os escores de Tomita e Takurashi podem auxiliar a decisão.²⁵⁻²⁷

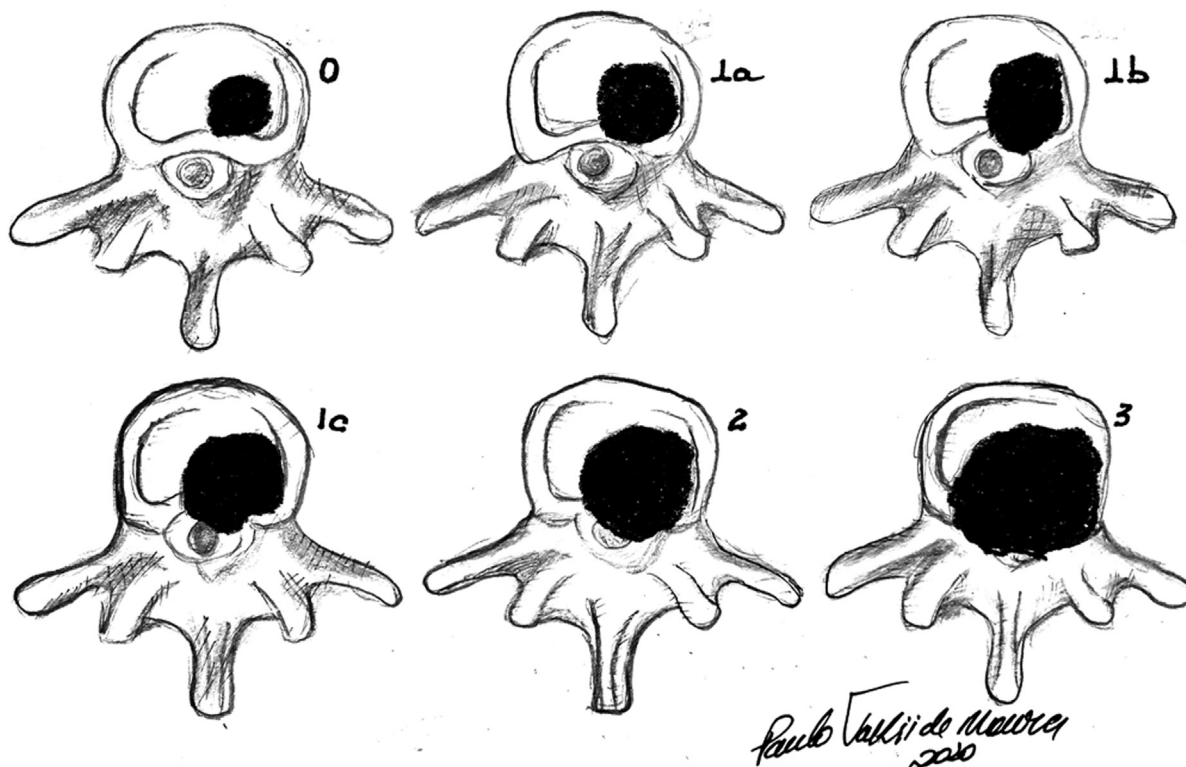


Fig. 3 Graduação dos 6 pontos de compressão medular (6 points epidural spinal cord compression [ESCC]) - 0 - somente doença óssea; 1a - contato sem deformar o saco tecal; 1b - deformação do saco tecal sem tocar a medula; 1c - deformação do saco tecal e tocando a medula; 2 - compressão medular mas com líquido visível ao redor da medula espinhal; 3 - compressão medular sem visibilidade do líquido ao redor da medula - permite entendimento neurológico com análise morfológica da compressão epidural.

O entendimento sobre como está o neurológico e o grau de compressão e por qual via de abordagem são factíveis de fácil entendimento pelo cirurgião. As ► **Figs. 2 e 3** mostram exemplos destas orientações.^{28,29} Porém, o julgamento de quanto a cirurgia será efetiva e benéfica ao paciente é controverso, e várias classificações estão sendo publicadas a fim de evitar a má indicação. O mesmo raciocínio é usado em relação ao uso de novas drogas que têm melhorado a sobrevida de pacientes com o câncer de pulmão, rim e melanoma, de forma que modificam a aplicabilidade destes escores.^{24-27,30-41}

Técnicas cirúrgicas

Abordaremos as lesões localizadas no tecido ósseo vertebral, além da extensão intracanal, com ou sem compressão medular.

Abordaremos sobre as lesões pélvicas e do acetábulo.

Não abordaremos sobre os tratamentos de metástases intracanal, intra ou extra dural ou radiculares.

Cenários clínicos

1- Metástase vertebral única, sem dor e sem comprometimento neurológico

O tratamento sistêmico é o mais indicado. Controle através de exames de imagens.⁴¹

2- Metástase vertebral única, Com Dor e Sem Comprometimento Neurológico

Deve-se avaliar o risco de fratura patológica, e a necessidade de indicar o tratamento cirúrgico ou não. Neste último caso, considerar tratamento sistêmico e radioterapia.^{4,41}

3- Metástase vertebral única, com dor e com comprometimento neurológico

Esta condição clínica é a mais complexa. Ressecções de metástases únicas são questionáveis quanto ao caráter curativo.

Se a metástase for de sarcomas, podemos considerar a quimioterapia e posterior reavaliação. Caso não ocorra progressão da doença, e as metástases mantenham-se ressecáveis, podemos considerar o tratamento cirúrgico. Na metástase única de adenocarcinoma de mama, próstata, e trato gastrointestinal, pode-se apenas alcançar um melhor controle local.

A ressecção da metástase vertebral única do carcinoma renal pode levar a um controle local, sem assegurar plenamente a cura da doença. Na metástase única de carcinoma de tireoide variante papilífero, em que o iodo radioativo e a radioterapia podem não controlar adequadamente a doença, a ressecção pode ser considerada.

Entretanto, a descompressão, a radioterapia e o tratamento sistêmico estão indicados na maioria das vezes, e podem controlar a doença.^{4,41}

A ► **Fig. 4** mostra um exemplo de metástase de osteossarcoma do sacro submetido a ressecção parcial do sacro preservando as raízes de S2 e S1, com controle local adequado.

3a- Metástase vertebral com paralisia completa deve ser abordado?

Deve-se considerar a necessidade de confirmação diagnóstica ou se houve mudança histológica.

Deve-se re-estadiar o paciente e confrontar o status clínico com a cirurgia de margens amplas determinando

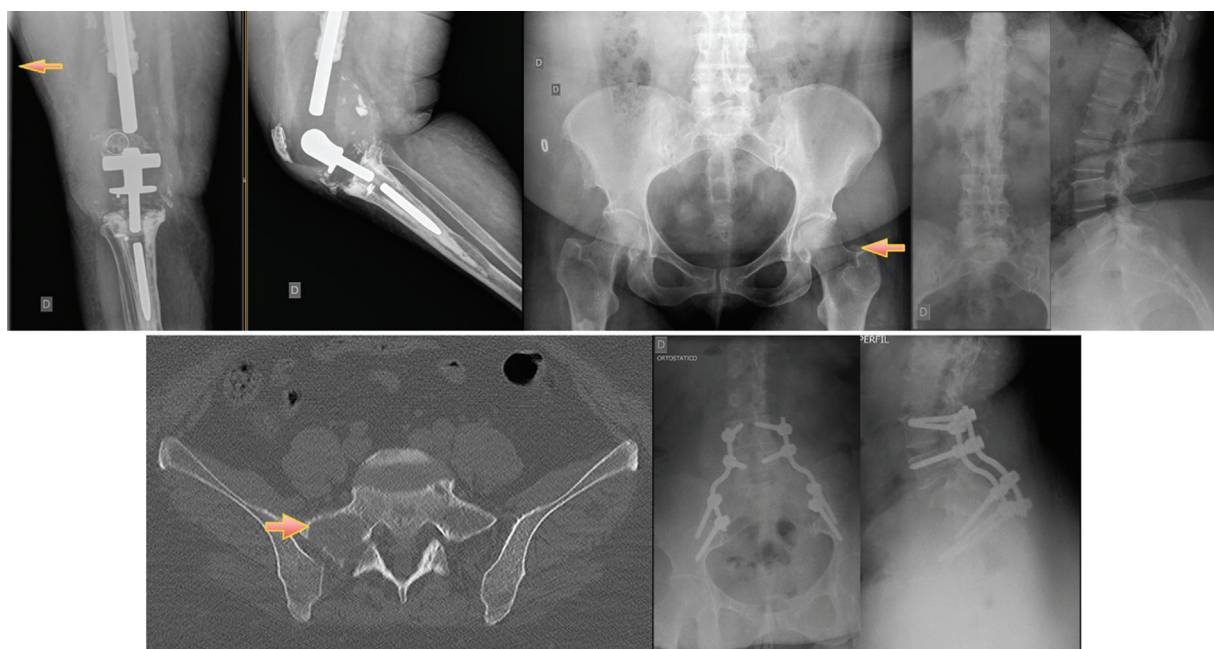


Fig. 4 Paciente do sexo feminino, 47a. osteossarcoma condroblástico, 2008, apresentou-se com fratura patológica do fêmur distal direito, submetida a tratamento neoadjuvante com endoprótese do joelho direito. Em 2017, desenvolveu metástases ósseas disseminadas e recorrência na fossa poplíteia direita. Apresentava lesão sacral com dor intensa ao caminhar, mas retornou a deambular após fixação espinho pélvica. Óbito em 2020 por sepsis proveniente do trato urinário.

o controle local, caso seja metástase única que possa resultar em uma melhor sobrevida. Caso a doença esteja avançada, em outros órgãos e ossos, considera-se o melhor tratamento conforme o tumor primário/tipo histológico.^{41,42}

3b- O dano neurológico é recuperável?

Sabe-se que quanto mais tempo de dano neuronal, menores são as possibilidades de recuperação. E, desde que haja descompressão plena é possível alguma recuperação neurológica. Compressões de longa data, apresentam benefício com a cirurgia de fixação e estabilização, desde que permita colocar o paciente para sentar-se, mobilizar o paciente para prevenir escaras e prevenir outras complicações, além da melhora dores e pode trazer melhorias sensitivas, porém esfinterianas são mais improváveis a recuperação.^{4,41,42}

Na espondilectomia total da vértebra com metástase, provocando um encurtamento até 1,0 cm, gera aporte sanguíneo maior, e devido este aumento de fluxo sanguíneo da medula espinhal a recuperação neurológica tem maior probabilidade de recuperar.⁴³

4- Múltiplas metástases vertebrais, sem dor e sem sintomas neurológicos

Nesta situação clínica é possível mantê-las em observação na espera de respostas oncológicas ao tratamento sistêmico. A proteção com colete e avaliações periódicas, passa a ser uma conduta adequada. O uso de colete é indicado, por fornecer segurança, servir de alerta para cuidados e riscos de quedas, porém não se tem estudos clínicos demonstrando a sua eficácia.^{4,41-43}

5- Múltiplas metástases vertebrais, com dor e sem sintomas neurológicos

O tratamento deve ser discutido de forma multidisciplinar, com a confirmação da vértebra dolorosa e a análise do risco de fratura.

Pode-se considerar as técnicas percutâneas. As vertebroplastias com ou sem o balão, são possíveis, uma vez que o efeito termal e mecânico do cimento ósseo são imediatos. A radioterapia deve ser considerada nesta fase da doença.^{4,41-43}

6- Metástase sacral e transição lombossacra

Esta região sofre uma grande força mecânica de tração e rotação.

A presença da dor deve atentar para a necessidade de intervenção. Ressecções completas necessitam dupla via, e a fixação da coluna lombar com a asa do íliaco é uma tática bastante válida, que desvia as forças mecânicas sem comprometer a função, e é melhor quando a articulação do quadril está íntegra.⁴⁴

7- Metástase pélvica – asa do íliaco e região púbica

Essas duas regiões estão fora do eixo mecânico axial e sagital, mas não do eixo rotacional. As ressecções destas áreas não produzirão impactos importantes na possibilidade de ficar em pé e caminhar, mas podem causar dor e incapacidade no processo rotacional.

A metástase na região púbica, principalmente no sexo masculino, onde pode se formar hérnia incisional associada com

o comprometimento da bolsa escrotal e presença de dor durante a atividade sexual. Estas complicações podem ser amenizadas com o uso de telas e rotações musculares.

A associação de técnicas percutâneas com a introdução de cimento ósseo ou outro método como a radiofrequência podem evitar ressecções.⁴⁵

8- Metástase região acetabular

Na região acetabular, a área de torque é maior na área central, e lesões com predomínio posterior apresentarão dores mais acentuadas ao levantar quando sentado, e na região anterior as dores serão às extensões do tronco.

As técnicas percutâneas com a introdução de cimento ósseo através da mesma técnica utilizada na vertebroplastia tem sido favorável.

Quando houver fratura com comprometimento articular, pode ser necessário a ressecção, e reconstrução com artroplastia e reforço acetabular. A avaliação do risco e benefício é necessária, em discussão multidisciplinar.⁴⁵

Procedimentos pré-cirúrgicos

Sacrifício arterial

Esta técnica é mais realizada em cirurgias cervicais onde o comprometimento da vértebra está associado com a artéria vertebral. Pode ocorrer de maneira inadvertida, ou ser realizada de forma planejada. O prejuízo da oclusão da artéria vertebral está mais relacionado ao dano cerebelar que ao dano encefálico. Outra forma é a embolização super seletiva para conter sangramento intraoperatório, sendo uma tática adequada para diminuir complicações.^{25,46}

Procedimentos cirúrgicos

Sistematizando por localização

Tecnicamente a cirurgia da metade vertebral é a retirada de múltiplos fragmentos ou curetagem da mesma, poucos serviços utilizam a técnica radical coma retirada “em bloco da metástase”.

Junção crânio-cervical

As lesões metastáticas dolorosas e/ou com compressões são bastante críticas, por comprometer o início da medula bem como a área do bulbo, sendo as olivas um local de risco que podem determinar óbito.

Duas abordagens para descompressão são usadas, incisões paravertebral longitudinal e/ou oblíqua. Nos casos em que é necessária a fixação occipito-cervical, a abordagem na linha média será suficiente para este procedimento. Os métodos de fixação com placas ou parafusos pediculares ou facetários são adequados, além da descompressão dos segmentos necessários que incluam parte do occipito-C1-C2.

É necessário estabilização das vértebras abaixo do segmento descomprimido de no mínimo dois corpos vertebrais inferiores ao da descompressão.⁴⁶⁻⁴⁸

Transoral, translingual e transmandibular

Esta abordagem é complexa. É recomendada a participação de um cirurgião de cabeça e pescoço e/ou otorrinolaringologista.

As lesões na região anterior de C1 e C2 são as mais adequadas para este procedimento. O tipo de acesso depende da experiência do cirurgião. As reconstruções após a descompressão são de difícil fixação e há riscos importantes de complicações, afetando a fala, a deglutição e a respiração. Os riscos e benefícios do procedimento devem ser avaliados de forma multidisciplinar.⁴⁶⁻⁴⁸

Abordagem lateral para a junção crânio vertebral e cervicotorácica

A abordagem está relacionada à descompressão de radiculopatias altas C1 a C2.

Os riscos e benefícios do procedimento devem ser avaliados de forma multidisciplinar, principalmente riscos dos pares cranianos e artéria e veia jugular, e a carótida.⁴⁶⁻⁴⁸

Tumor de Pancoast

Neoplasia que envolve o ápice pulmonar com a invasão das vértebras T2/T3, e proximidade com plexo braquial e vasos subclávios, e não obstante com o gânglio estrelado, produz os sintomas conforme o grau de comprometimento das estruturas anatômicas, indo de sintomas de dorsalgia alta e dores na cintura escapular e com progressão dos sintomas neurológicos das raízes comprometidas, em especial das raízes de T1 e T2; sendo a ptose da pálpebra, com exoftalmia - Síndrome de Horner.

As ressecções vertebrais estão associadas à ressecabilidade da lesão e são divididas em três tipos:

Tipo A: quando invade a região do transverso e parte do forâmen intervertebral.

Tipo B: quando esta extensão é menor de 1/3 do corpo vertebral.

Tipo C: quando envolve 2/3 do corpo vertebral.

Assim, a magnitude da cirurgia aumenta conforme este comprometimento.

É notório que complicações advêm desta cirurgia, indo de problemas respiratórios a danos neurológicos, principalmente da raiz de T1.⁴⁹

Acesso cirúrgico transtorácico

O acesso cirúrgico aberto permite exposição ampla, porém com riscos associados a sangramentos e atelectasia. Nesta técnica, há a possibilidade de ressecar quase 75% do corpo vertebral, sendo que a área do pedículo e a parede contralateral ao acesso cirúrgico não podem ser alcançadas de forma adequada.

O acesso cirúrgico em decúbito lateral aborda a região do ângulo da escápula.

Para acesso mais alto, utiliza-se o bordo medial e resseca-se a 4ª costela. Para as vértebras de T5 a T12, resseca-se entre a 7ª e a 8ª costelas.

Normalmente, posiciona-se o paciente em decúbito lateral direito; porém, em oncologia, o posicionamento do paciente depende da localização de maior comprometimento tumoral. As estruturas venosas e o plexo simpático torácico são ligados definitivamente para realizar o procedimento.⁵⁰

Toracoscopia ressecção e reconstrução

O uso da toracoscopia é uma técnica com a indicação de ressecar o corpo vertebral da região anterior em fragmentos. Funciona muito bem para lesões únicas, e deve ser associado com a gaiola de titânico e a placa anterior, mas tem a limitação de impossibilitar a ressecção da parede e do pedículo contra-lateral.

Osteotomia sagital vertebral, hemi-vertebrectomia longitudinal - região torácica e lombar

A abordagem posterior através da linha média, com a ressecção dos elementos posteriores (uni ou bilateral). A ressecção da metade direita da vértebra apresenta maior segurança. A metade esquerda apresenta risco de lesão da aorta.

Esta técnica pode não oferecer margem oncológica adequada.

Abordagem combinada lateral e posterior

Técnica empregada para grandes massas extra vertebrais que envolvem parcialmente o corpo vertebral. A osteotomia é realizada de posterior para anterior, e pode ser somente do arco posterior ou do corpo vertebral.

São técnicas mais difíceis devido à necessidade do sacrifício de vasos e raízes nervosas que atravessam a lesão.⁵¹

Vertebrectomia total de vértebra cervical

Esta é uma abordagem complexa, e que pode envolver o sacrifício da artéria vertebral ou a dissecação e o isolamento da mesma. A abordagem é por dupla via, e a indicação é reservada para casos selecionados. O procedimento sempre é iniciado por via posterior, e seguido pela via anterior.

A ligadura arterial pode ser endovascular ou intraoperatória.⁴⁶⁻⁴⁸

Vertebrectomia total de coluna torácica e lombar

Este procedimento apresenta menor complexidade que na região cervical. Ele é factível em metástase única, e não é indicado em caso de metástase disseminada.^{25,50}

Hemicorporectomia e desarticulação interílioabdominal para lesões em junção vertebro-sacro-pélvica

Essas ressecções extremas são pouco utilizadas em metástases. São mais frequentes em neoplasias primárias com baixo potencial para metástases, com o objetivo curativo.⁵²

Reconstrução da articulação sacro-ílica

Reserva-se para casos de metástases no sacro, especialmente quando estas envolvem a articulação sacroilíaca, sem a indicação de ressecar o sacro, em que há componente de compressão ou fratura. Assim, a fixação da coluna vertebral, geralmente de L4 a L5, e do íliaco promove conforto e reduz a dor, e a descompressão determina melhora, principalmente da síndrome da cauda equina.^{45,53-55}

Ressecção sacral

Reservado principalmente para lesões abaixo da terceira vértebra sacral, que geram pouco prejuízo funcional nos esfínteres. Em alguns casos, pode-se considerar a ressecção total, porém com

sequela esfinteriana. Nessa técnica, deve-se realizar o avanço dos músculos glúteos máximos, para evitar a hérnia incisional do colo sigmoide, e do canal anal, que podem ser dolorosas, principalmente no ato de evacuar e ao ficar sentado.⁵³⁻⁵⁶

Lesão pélvica

É bastante difícil entender que não há uma classificação de risco de fratura para estas lesões metastáticas. Além disso, as situações mecânicas nas três regiões são diferentes. Assim, a localização da metástase, determina a forma de tratamento.^{45,57-59}

Asa do íliaco

A lesão metastática na asa do íliaco não compromete a capacidade de deambular ou bípede-estação; entretanto, compromete os movimentos de rotação com dores nos flancos, e irradiação para as regiões glútea e pélvica. A ressecção simples, sem reconstrução, pode ser indicada. A não colocação de telas ou reinserção da musculatura pode determinar o aparecimento de hérnias incisionais. A radioterapia externa é favorável, mas tem uma demora em ossificar a lesão.^{16,45,57,60}

Ramo isquiopúbico

Esta região é mais sintomática que na asa do íliaco devido à área de apoio, e por ter o centro de rotação junto a sínfise púbica, associado ao impacto da marcha no acetábulo. A cirurgia nesta região difere de acordo com os sintomas e com o sexo do paciente.

A hérnia vesical é frequente e pode ser dolorosa em ambos.

Nas mulheres, pode haver um maior número de infecções urinárias, e até herniações da alça intestinal.

No sexo masculino, hérnia escrotal, hidrocele e, conforme a ressecção, pode haver comprometimento da inserção peniana acarretando mudanças fisiológicas.

Também é relatado coito doloroso após este procedimento.

A radioterapia nesta região passa a ter mais complicações conforme a técnica e os sintomas, devido os órgãos afetados, indo de urgência miccional a estenose de uretra, entre outras.^{16,45,57,60}

Acetábulo

Essa região é mais complexa devido ao envolvimento circunferencial.

Dividimos o envolvimento em anterior, médio e posterior.

O envolvimento pode ser de uma ou mais áreas, e apresentar ou não fratura da articulação.^{45,57-59}

Complicações

Entre as complicações clínicas e cirúrgicas mais frequentes estão a trombose venosa profunda e infecções cirúrgicas.

TRATAMENTOS CIRÚRGICOS MINIMAMENTE INVASIVOS

Injeção de cimento ósseo percutâneo (vertebroplastia, cifoplastia)

Esse tratamento é indicado para lesões vertebrais, dolorosas, sem instabilidade plena, ou que não tenham compressão medular, desde que a parede posterior da vértebra esteja íntegra. Esta é a condição necessária para que o cimento não extravase para o interior do canal medular, e ocasione danos neurológicos.

A via pode ser transpedicular e/ou paravertebral, guiada por radioscopia ou TC.

Lesão única, dolorosa, com diagnóstico, e sem neurológico, é uma ótima indicação. O problema reside quando temos múltiplas lesões, dolorosas, para avaliar adequadamente quais lesões são sintomáticas, e se existe ruptura da cortical ou fraturas.

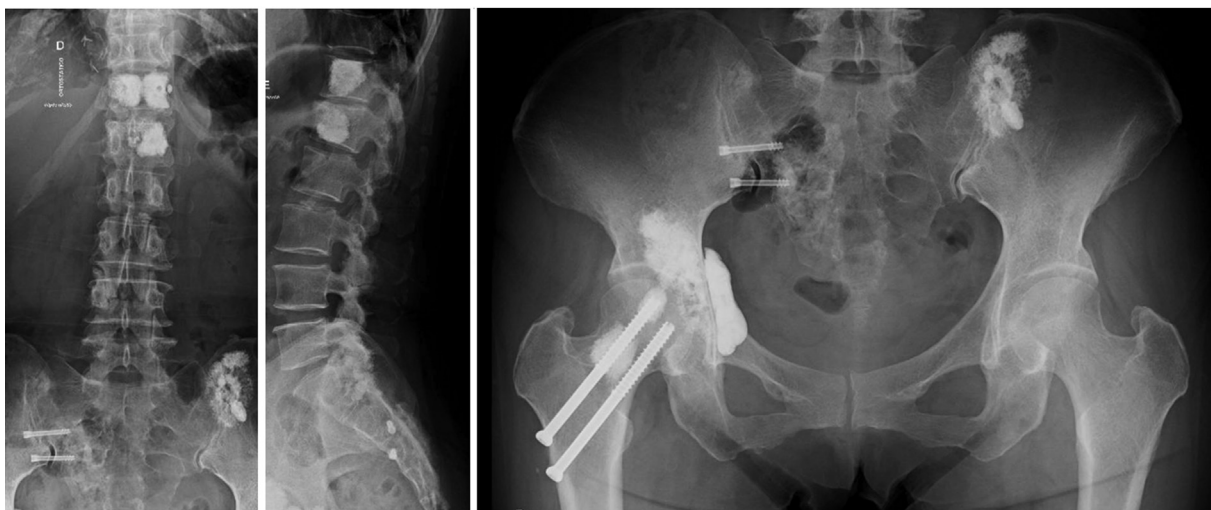


Fig. 5 Paciente, 67a F amarela. História carcinoma papilífero de tireoide, submetida a vários procedimentos percutâneos, radiofrequência associada a vertebroplastia, e cimentado de lesões ao redor da articulação sacroilíaca do acetábulo, acetabuloplastia e fixação percutânea do fêmur proximal, mantendo-a em estabilidade funcional sem interromper o tratamento sistêmico.

As lesões produzem destruição, e o cimento penetra sem esforço na grande maioria dos casos. A penetração do cimento em velocidade e pressão aumentada propicia riscos, entre eles a embolia venosa que, disseminada pelo sistema azigos, pode comprometer o tecido pulmonar, com consequências variadas até o óbito.

A reação frente à quantidade não tem muito fundamento, e é difícil estabelecer quantas vértebras podem ser abordadas no mesmo procedimento. Complicações com a embolia, e parada cardíaca podem ocorrer, e é importante não exceder mais do que três corpos por procedimento.^{58,59}

Radiofrequência

Tratamento paliativo para a vértebra dolorosa, de lesões mistas e blásticas, em que não é necessário reforço mecânico. A técnica introduz a agulha após ter realizado um trajeto com broca ou trefina. Assim, entende-se que a penetração em tecido denso é limitada. As mesmas indicações são seguidas para a vertebroplastia; porém, o tempo e a temperatura devem respeitar a proximidade às estruturas neurais. Se adequadamente posicionada até 100°C por 6 minutos, poderá fornecer um alívio dos sintomas de dor por até 3 meses.^{58,59} **A - Fig. 5** mostra um caso de metástases múltiplas de ca de papilífero de tireoide submetido a vários procedimentos percutâneos com adequado controle da dor e funcional.

Combinação de técnicas percutâneas

É possível combinar técnicas, sejam radiofrequência com vertebroplastia ou outras técnicas, a fim de evitar a falha de um método único.^{58,59}

Considerações finais

O conhecimento amplo da doença metastática, o avanço das variadas formas de tratamentos e as melhorias das técnicas cirúrgicas são necessários para amparar os pacientes nesta fase mais agressiva da doença. Porém, a melhor maneira é a avaliação oncológica frequente para prevenir adverbos adversos.

Conflito de interesses

Os autores declaram não haver conflito de interesses.

Suporte Financeiro

Este estudo não recebeu nenhum suporte financeiro de fontes públicas, comerciais ou sem fins lucrativos.

Referências

- Bogduk N. Functional anatomy of the spine. *Handb Clin Neurol* 2016;136:675–688
- Whyne CM. Biomechanics of metastatic disease in the vertebral column. *Neurol Res* 2014;36(06):493–501
- Bakar D, Tanenbaum JE, Phan K, et al. Decompression surgery for spinal metastases: a systematic review. *Neurosurg Focus* 2016;41(02):E2
- Patchell RA, Tibbs PA, Regine WF, et al. Direct decompressive surgical resection in the treatment of spinal cord compression caused by metastatic cancer: a randomised trial. *Lancet* 2005;366(9486):643–648
- Bubendorf L, Schöpfer A, Wagner U, et al. Metastatic patterns of prostate cancer: an autopsy study of 1,589 patients. *Hum Pathol* 2000;31(05):578–583
- Lee YT. Breast carcinoma: pattern of metastasis at autopsy. *J Surg Oncol* 1983;23(03):175–180
- Chia SK, Speers CH, D'yachkova Y, et al. The impact of new chemotherapeutic and hormone agents on survival in a population-based cohort of women with metastatic breast cancer. *Cancer* 2007;110(05):973–979
- Ryan CJ, Elkin EP, Cowan J, Carroll PR. Initial treatment patterns and outcome of contemporary prostate cancer patients with bone metastases at initial presentation: data from CaPSURE. *Cancer* 2007;110(01):81–86
- Walker MS, Miller PJ, Namjoshi M, Houts AC, Stepanski EJ, Schwartzberg LS. Relationship between incidence of fracture and health-related quality-of-life in metastatic breast cancer patients with bone metastases. *J Med Econ* 2013;16(01):179–189
- Maccauro G, Spinelli MS, Mauro S, Perisano C, Graci C, Rosa MA. Physiopathology of spine metastasis. *Int J Surg Oncol* 2011;2011:107969
- Jesus-Garcia R, Moura M, Granata GSM Junior, et al. Metástases de origem primária desconhecida: primeira manifestação no tecido ósseo. Orientação para o diagnóstico do tumor primário. *Rev Bras Ortop* 1996;31(11):941–946
- Bontoux D, Alcalay M, Eds. *Cancer secondaire des os*. Paris: Expansion scientifique Française; 1997
- Resnik D. *Skeletal Metastases. Diagnosis of bone and joints disorders*. 4th ed. Philadelphia: Saunders; 2002
- Hoppenfield S. *Exame Clínico Musculoesquelético*. Tradução de Claudia Coana. Barueri, SP: Manole; 2016
- Barros Filho TEP, Basile R Junior. *Coluna Vertebral - diagnóstico e tratamento das principais patologias*. São Paulo: Sarvier; 1995
- Spinelli MS, Ziranu A, Piccioli A, Maccauro G. Surgical treatment of acetabular metastasis. *Eur Rev Med Pharmacol Sci* 2016;20(14):3005–3010
- Camargo OP. Abordagem atual das lesões ósseas benignas. *Rev Bras Ortop* 2000;35(07):227–230
- Laredo JD, Lakhdari K, Bellaïche L, Hamze B, Jankiewicz P, Tubiana JM. Acute vertebral collapse: CT findings in benign and malignant nontraumatic cases. *Radiology* 1995;194(01):41–48
- Liu T, Cheng T, Xu W, Yan WL, Liu J, Yang HL. A meta-analysis of 18FDG-PET, MRI and bone scintigraphy for diagnosis of bone metastases in patients with breast cancer. *Skeletal Radiol* 2011;40(05):523–531
- Yang HL, Liu T, Wang XM, Xu Y, Deng SM. Diagnosis of bone metastases: a meta-analysis comparing ¹⁸F-FDG PET, CT, MRI and bone scintigraphy. *Eur Radiol* 2011;21(12):2604–2617
- Haubold-Reuter BG, Diewell S, Schilcher BR, Marinck B, von Schulthess GK. The value of bone scintigraphy, bone marrow scintigraphy and fast spin-echo magnetic resonance imaging in staging of patients with malignant solid tumours: a prospective study. *Eur J Nucl Med* 1993;20(11):1063–1069
- Fogelman I, Cook G, Israel O, Van der Wall H. Positron emission tomography and bone metastases. *Semin Nucl Med* 2005;35(02):135–142
- Mehta RC, Marks MP, Hinks RS, Glover GH, Enzmann DR. MR evaluation of vertebral metastases: T1-weighted, short-inversion-time inversion recovery, fast spin-echo, and inversion-recovery fast spin-echo sequences. *AJNR Am J Neuroradiol* 1995;16(02):281–288
- Fisher CG, DiPaola CP, Ryken TC, et al. A novel classification system for spinal instability in neoplastic disease: an evidence-based approach and expert consensus from the Spine Oncology Study Group. *Spine* 2010;35(22):E1221–E1229

- 25 Tomita K, Kawahara N, Kobayashi T, Yoshida A, Murakami H, Akamaru T. Surgical strategy for spinal metastases. *Spine* 2001;26(03):298–306
- 26 Tokuhashi Y, Matsuzaki H, Oda H, Oshima M, Ryu J. A revised scoring system for preoperative evaluation of metastatic spine tumor prognosis. *Spine* 2005;30(19):2186–2191
- 27 Kawahara N, Tomita K, Murakami H, Demura S. Total en bloc spondylectomy for spinal tumors: surgical techniques and related basic background. *Orthop Clin North Am* 2009;40(01):47–63, vi
- 28 Bilsky MH, Laufer I, Fournery DR, et al. Reliability analysis of the epidural spinal cord compression scale. *J Neurosurg Spine* 2010;13(03):324–328
- 29 Boriani S, Weinstein JN, Biagini R. Primary bone tumors of the spine. Terminology and surgical staging. *Spine* 1997;22(09):1036–1044
- 30 Harrington KD. Metastatic disease of the spine. *J Bone Joint Surg Am* 1986;68(07):1110–1115
- 31 Oken MM, Creech RH, Tormey DC, et al. Toxicity and response criteria of the Eastern Cooperative Oncology Group. *Am J Clin Oncol* 1982;5(06):649–655
- 32 Karnofsky DA. Clinical evaluation of anticancer drugs: Cancer chemotherapy. *GANN Monograph* 1967;2:223–231
- 33 Bauer HC, Wedin R. Survival after surgery for spinal and extremity metastases. Prognostication in 241 patients. *Acta Orthop Scand* 1995;66(02):143–146
- 34 van der Linden YM, Dijkstra SP, Vonk EJ, Marijnen CA, Leer JWDutch Bone Metastasis Study Group. Prediction of survival in patients with metastases in the spinal column: results based on a randomized trial of radiotherapy. *Cancer* 2005;103(02):320–328
- 35 Wibmer C, Leithner A, Hofmann G, et al. Survival analysis of 254 patients after manifestation of spinal metastases: evaluation of seven preoperative scoring systems. *Spine* 2011;36(23):1977–1986
- 36 Rades D, Douglas S, Veninga T, et al. Validation and simplification of a score predicting survival in patients irradiated for metastatic spinal cord compression. *Cancer* 2010;116(15):3670–3673
- 37 Katagiri H, Okada R, Takagi T, et al. New prognostic factors and scoring system for patients with skeletal metastasis. *Cancer Med* 2014;3(05):1359–1367
- 38 Rades D, Hueppe M, Schild SE. A score to identify patients with metastatic spinal cord compression who may be candidates for best supportive care. *Cancer* 2013;119(04):897–903
- 39 Crnalic S, Löfvenberg R, Bergh A, Widmark A, Hildingsson C. Predicting survival for surgery of metastatic spinal cord compression in prostate cancer: a new score. *Spine* 2012;37(26):2168–2176
- 40 Lei M, Li J, Liu Y, Jiang W, Liu S, Zhou S. Who are the best candidates for decompressive surgery and spine stabilization in patients with metastatic spinal cord compression? A new scoring system. *Spine* 2016;41(18):1469–1476
- 41 Laufer I, Rubin DG, Lis E, et al. The NOMS framework: approach to the treatment of spinal metastatic tumors. *Oncologist* 2013;18(06):744–751
- 42 Fan Y, Zhou X, Wang H, et al. The timing of surgical intervention in the treatment of complete motor paralysis in patients with spinal metastasis. *Eur Spine J* 2016;25(12):4060–4066
- 43 Murakami H, Kawahara N, Demura S, Kato S, Yoshioka K, Tomita K. Neurological function after total en bloc spondylectomy for thoracic spinal tumors. *J Neurosurg Spine* 2010;12(03):253–256
- 44 Charest-Morin R, Fisher CG, Versteeg AL, et al. Clinical presentation, management and outcomes of sacral metastases: a multicenter, retrospective cohort study. *Ann Transl Med* 2019;7(10):214
- 45 Müller DA, Capanna R. The surgical treatment of pelvic bone metastases. *Adv Orthop* 2015;2015:525363
- 46 Westbroek EM, Pennington Z, Ehresman J, Ahmed AK, Gailloud P, Sciubba DM. Vertebral Artery Sacrifice versus Skeletonization in the Setting of Cervical Spine Tumor Resection: Case Series. *World Neurosurg* 2020;139:e601–e607
- 47 Karam YR, Menezes AH, Traynelis VC. Posterolateral approaches to the craniocervical junction. *Neurosurgery* 2010;66(3, Suppl) 135–140
- 48 O'Sullivan MD, Lyons F, Morris S, Synnott K, Munigangaiah S, Devitt A. Metastasis Affecting Craniocervical Junction: Current Concepts and an Update on Surgical Management. *Global Spine J* 2018;8(08):866–871
- 49 Palumbo VD, Fazzotta S, Fatica F, et al. Pancoast tumour: current therapeutic options. *Clin Ter* 2019;170(04):e291–e294
- 50 Tomita K, Kawahara N, Baba H, Tsuchiya H, Fujita T, Toribatake Y. Total en bloc spondylectomy. A new surgical technique for primary malignant vertebral tumors. *Spine* 1997;22(03):324–333
- 51 Gokaslan ZL, York JE, Walsh GL, et al. Transthoracic vertebrectomy for metastatic spinal tumors. *J Neurosurg* 1998;89(04):599–609
- 52 Weaver JM, Flynn MB. Hemispherectomy. *J Surg Oncol* 2000;73(02):117–124
- 53 Varga PP, Szoverfi Z, Lazary A. Surgical resection and reconstruction after resection of tumors involving the sacropelvic region. *Neurol Res* 2014;36(06):588–596
- 54 Liu G, Hasan MY, Wong HK. Minimally invasive iliac screw fixation in treating painful metastatic lumbosacral deformity: a technique description and clinical results. *Eur Spine J* 2016;25(12):4043–4051
- 55 Buraimoh MA, Yu CC, Mott MP, Graziano GP. Sacroiliac stabilization for sacral metastasis: A case series. *Surg Neurol Int* 2017;8:287
- 56 Sammarco AG, Sheyn DD, Krantz TE, et al. A novel measurement of pelvic floor cross-sectional area in older and younger women with and without prolapse. *Am J Obstet Gynecol* 2019;221(05):521.e1–521.e7
- 57 Harrington KD. The management of acetabular insufficiency secondary to metastatic malignant disease. *J Bone Joint Surg Am* 1981;63(04):653–664
- 58 Wenger M. Vertebroplasty for metastasis. *Med Oncol* 2003;20(03):203–209
- 59 Lu CW, Shao J, Wu YG, et al. Which Combination Treatment Is Better for Spinal Metastasis: Percutaneous Vertebroplasty With Radiofrequency Ablation, 125I Seed, Zoledronic Acid, or Radiotherapy? *Am J Ther* 2019;26(01):e38–e44
- 60 Moser TP, Onate M, Achour K, Freire V. Cementoplasty of pelvic bone metastases: systematic assessment of lesion filling and other factors that could affect the clinical outcomes. *Skeletal Radiol* 2019;48(09):1345–1355