




Quiste óseo aneurismático del atlas: Tratamiento con denosumab y reporte de caso

Aneurysmal Bone Cyst of the Atlas: Treatment with Denosumab and Case Report

Sebastián Droguett^{1,2} Jorge Hernández² Francisco Adriaola^{1,2} 

¹Servicio de Ortopedia y Traumatología, Hospital Base Valdivia, Valdivia, Chile

²Instituto de Aparato Locomotor y Rehabilitación, Facultad de Medicina, Universidad Austral de Chile, Valdivia, Los Ríos, Chile

Address for correspondence: Sebastián Droguett, MD, Servicio de Ortopedia y Traumatología, Hospital Base Valdivia, Calle Bueras 1.003, Valdivia, Los Ríos, Chile (e-mail: sdroguettparra@gmail.com).

Rev Chil Ortop Traumatol 2024;65(1):e34–e39.

Resumen

Palabras Clave

- ▶ quiste óseo aneurismático
- ▶ denosumab
- ▶ columna vertebral
- ▶ atlas

Abstract

Keywords

- ▶ aneurysmal bone cyst
- ▶ denosumab
- ▶ spine
- ▶ atlas

Presentamos un caso de quiste óseo aneurismático (QOA) de ubicación infrecuente y comportamiento agresivo en un paciente masculino de 28 años, en que la resección quirúrgica es controversial por el riesgo de iatrogenia y eventual recurrencia. El tratamiento con denosumab ha sido recientemente propuesto como una alternativa para el manejo de QOAs irresecables o recurrentes; sin embargo, la literatura disponible es escasa. Reportamos nuestra experiencia en un caso y analizamos la bibliografía disponible.

We present a case of aneurysmal bone cyst (ABC) of infrequent location and aggressive behavior in a 28-year-old male patient, in which surgical resection is controversial due to the risk of iatrogenicity and eventual recurrence. Treatment with denosumab has been recently proposed as an alternative for the management of unresectable or recurrent ABCs; however, the available literature is sparse. We report our experience with one case and analyze the available literature.

Introducción

Los quistes óseos aneurismáticos (QOAs) son tumoraciones óseas biológicamente benignas, de baja incidencia (entre 0,14 y 0,32 por 100 mil individuos) y más frecuente en las primeras 2 décadas de la vida. Los QOAs primarios representan el 70% de los casos, mientras que los

secundarios corresponden al 30% restante, y pueden asociarse a otras patologías óseas como tumores de células gigantes (TCGs), osteosarcoma y fibrodisplasia.¹

Usualmente producen efecto de masa, inflamación, dolor y destrucción ósea; en algunos casos, particularmente agresivos, se asocian a fracturas patológicas. Habitualmente comprometen las metáfisis de huesos

recibido

30 de mes de julio de 2021

aceptado

29 de junio de 2022

DOI <https://doi.org/10.1055/s-0042-1755609>.

ISSN 0716-4548.

© 2024. Sociedad Chilena de Ortopedia y Traumatología. All rights reserved.

This is an open access article published by Thieme under the terms of the Creative Commons Attribution-NonDerivative-NonCommercial-License, permitting copying and reproduction so long as the original work is given appropriate credit. Contents may not be used for commercial purposes, or adapted, remixed, transformed or built upon. (<https://creativecommons.org/licenses/by-nc-nd/4.0/>)

Thieme Revinter Publicações Ltda., Rua do Matoso 170, Rio de Janeiro, RJ, CEP 20270-135, Brazil

largos, con mayor frecuencia, el fémur distal y la tibia proximal. Los QOAs con presentación espinal representan entre el 10% y el 30% del total, y pueden producir déficits neurológicos; de estos últimos, los cervicales corresponden a entre el 11% y el 41%, mientras que los que comprometen al Atlas no superan el 10% de los cervicales, siendo una ubicación extremadamente infrecuente.^{2,3}

La radiografía convencional permite el primer acercamiento, y evidencia un aspecto quístico radiolúcido preferentemente metafisario, que puede expandirse al hueso cortical. La resonancia magnética (RM) con contraste demuestra cavidades quísticas con niveles líquido-líquido, altamente sugerentes de QOA; sin embargo, estos hallazgos no son patognomónicos. Por último, cuando su realización sea factible, una tomografía computarizada (TC) prequirúrgica permitiría delimitar las lesiones. Actualmente, el diagnóstico debe ser confirmado mediante biopsia y correlacionado con los hallazgos imagenológicos.¹

La historia natural puede ser impredecible, y los QOAs pueden comportarse de forma rápidamente destructiva y expansiva; es por esto que habitualmente se tratan de forma quirúrgica (curetaje y relleno o resección amplia con posterior reconstrucción); sin embargo, la cirugía tiene una tasa de complicaciones entre el 15% y el 30% y riesgo de resección insuficiente entre el 10% y el 44%.³ Dado lo anterior, los QOAs, particularmente los espinales, constituyen un gran desafío

terapéutico, que, sumado a la escasa literatura disponible, dificulta la toma de decisiones.

En el siguiente caso, presentamos un QOA de la masa lateral izquierda del atlas en la etapa III de Enneking, en el que opciones terapéuticas como resección quirúrgica, embolización selectiva, escleroterapia o radioterapia no eran factibles, por lo que se propuso realizar un tratamiento alternativo con denosumab.

Caso Clínico

Paciente masculino de 28 años, con antecedente de linfoma no Hodgkin tratado hacía quince años. El paciente fue derivado a traumatología por cuadro insidioso y progresivo de cinco meses de evolución, consistente en odinofagia y cervicalgia izquierda irradiada al hemicráneo y al hombro ipsilateral, que limitaba la movilidad y afectaba el sueño. El paciente no tenía historia de baja de peso, sensación febril u otro síntoma de interés. A la exploración física, no se observaron masas evidentes ni adenopatías tanto a la inspección como a la palpación, no había dolor en la línea media cervical, y el examen neurológico resultó normal; solo destacaba la limitación de los rangos de movimiento a las movilizaciones activa y pasiva cervicales por dolor difuso mal caracterizado.

Debido al antecedente neoplásico, se inició estudio con TC de columna cervical con y sin contraste (→Figura 1), que

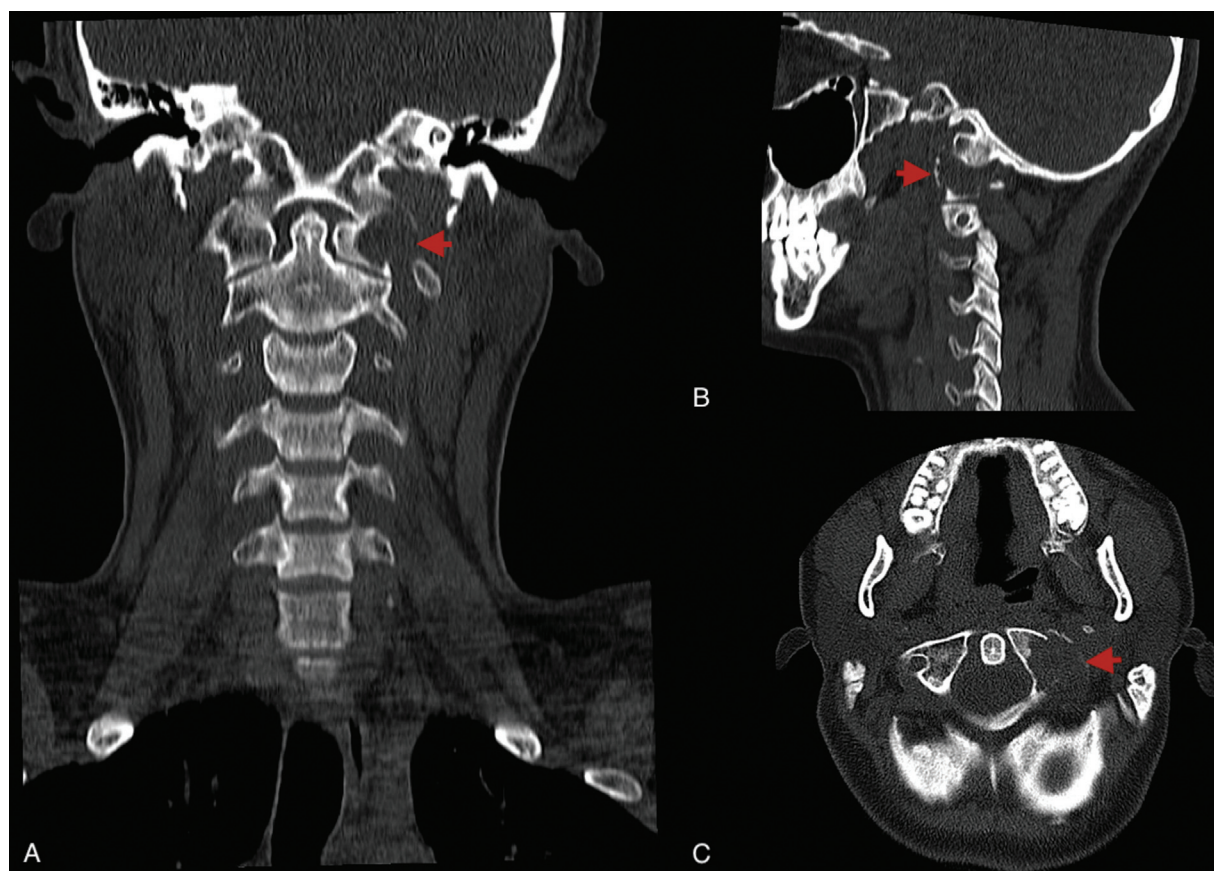


Fig. 1 Tomografía axial computarizada cervical sin contraste. Cortes coronal (A), sagital (B) y axial (C). Evidencian lesión lítica expansiva a nivel de la masa lateral izquierda del Atlas.

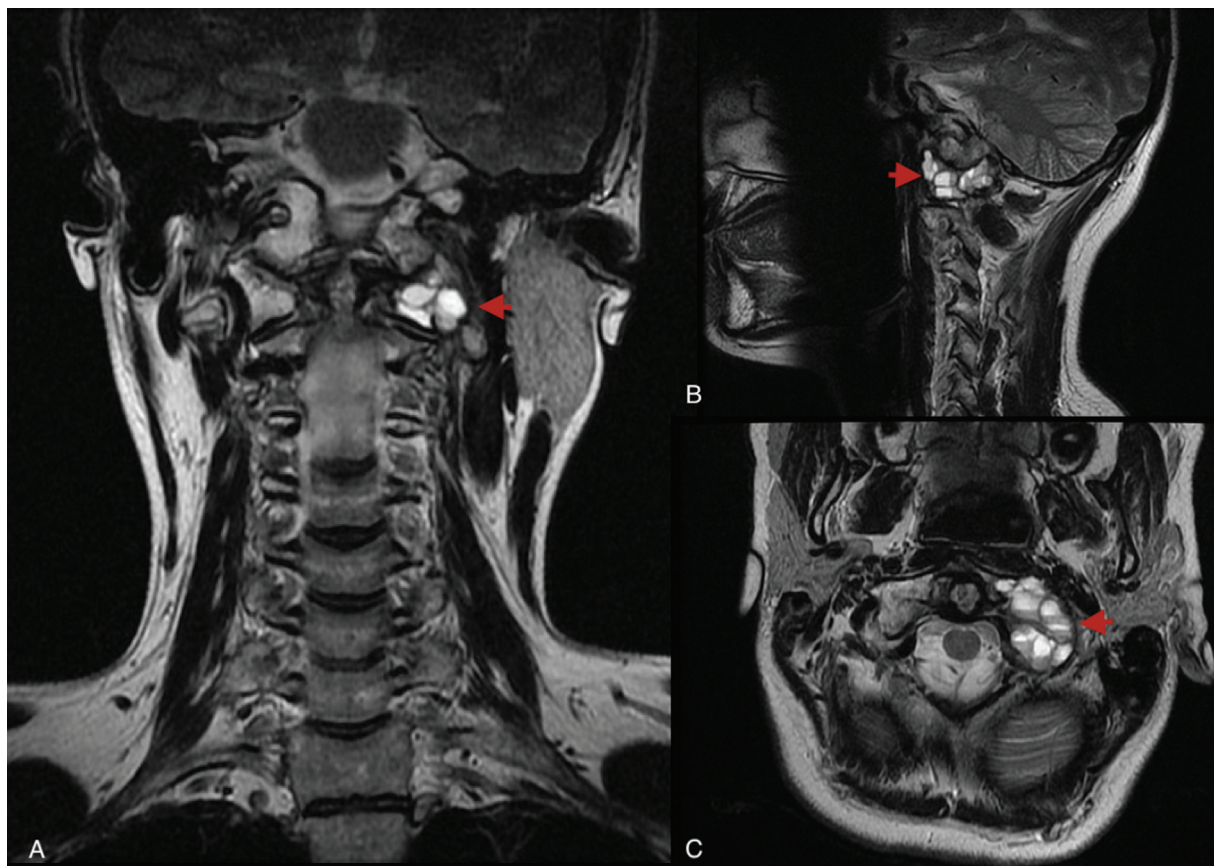


Fig. 2 Resonancia magnética cervical con contraste en secuencia T2. Cortes Coronal (A), Sagital (B) y Axial (C), que evidencian lesión de 28 × 15 × 21 mm en la masa lateral izquierda del atlas, con múltiples niveles líquido-líquido en su interior.

evidenció una lesión lítica expansiva en la masa lateral izquierda del atlas, con contenido de densidad de partes blandas en su interior, y TC de tórax-abdomen-pelvis que descartaba otras lesiones. El estudio fue complementado con RM con contraste, que permitió caracterizar la lesión, la cual medía 28 × 15 × 21 mm y presentaba múltiples niveles líquido-líquido en su interior, hallazgos muy sugerentes de QOA (► **Figura 2**). Junto a esto se realizó cintigrama óseo, que no evidenció otras lesiones. De acuerdo con lo anterior, se realizó biopsia por punción guiada bajo TC (► **Figura 3**), que confirmó la hipótesis diagnóstica.

Dadas la evolución rápidamente progresiva y la ubicación de complejo acceso quirúrgico, se propuso ingresar a protocolo de tratamiento con denosumab de acuerdo con experiencia similar reportada en literatura.³ Previamente, se comprobaron niveles normales de calcio, fósforo y vitamina D, así como examen dental compatible. Se inició tratamiento con denosumab 120 mg por vía subcutánea de administración mensual por 6 meses, con suplementación diaria oral de 1.000 mg de calcio elemental y 1.000 UI de vitamina D, más control mensual con equipo médico tratante. Junto a esto, se indicó el uso permanente de collar Filadelfia por lesión altamente inestable.

A los cuatro meses de tratamiento, se controló con TC cervical sin contraste (► **Figura 4**), que evidenció un proceso de corticalización de la lesión y ausencia tanto de expansión

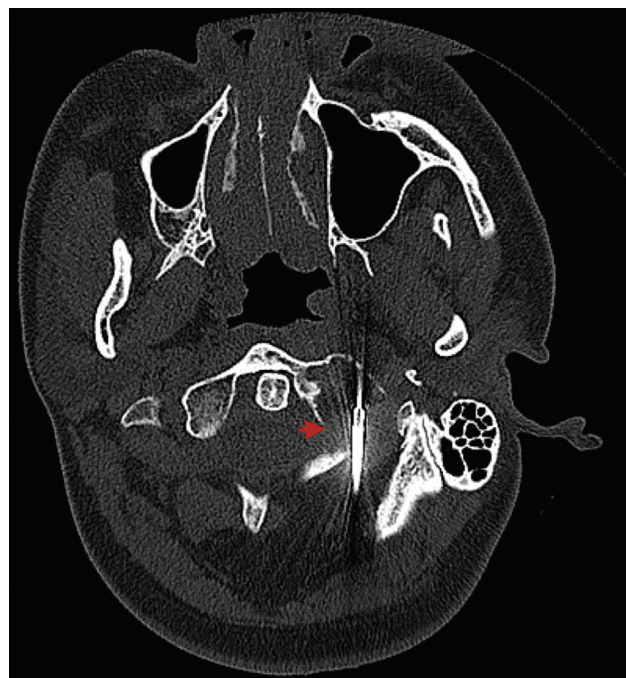


Fig. 3 Biopsia por punción del atlas, guiada bajo tomografía axial computarizada.

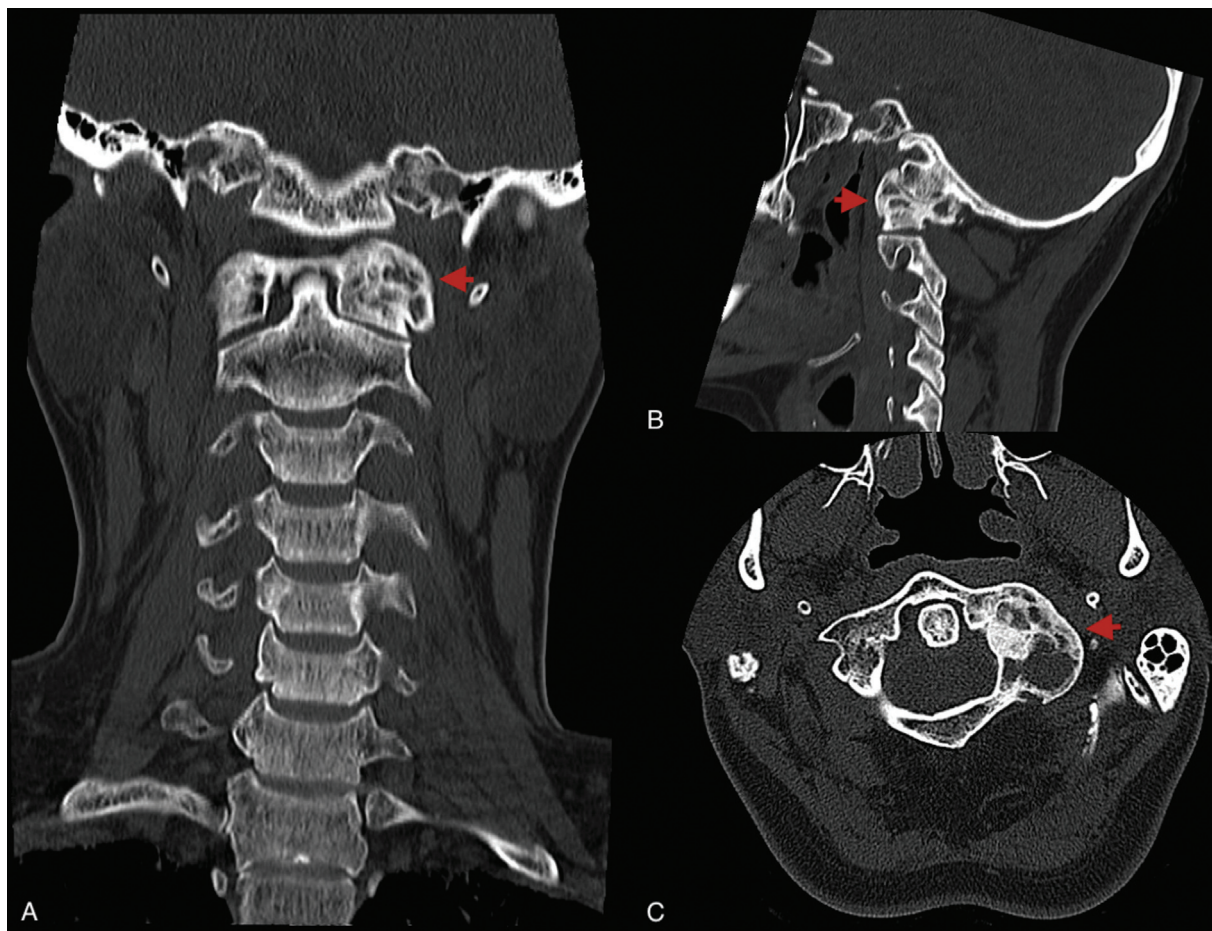


Fig. 4 Tomografía axial computarizada cervical sin contraste, a los cuatro meses del tratamiento. Cortes coronal (A), sagital (B) y axial (C), en los que se observan signos de corticalización inicial de la lesión.

tumoral como de fracturas patológicas. A los seis meses, el paciente ya presentaba evidente disminución del dolor, examen neurológico normal, y no tenía complicaciones que interfirieran en la adherencia al tratamiento, salvo náuseas ocasionales que fueron bien toleradas; dado lo anterior, se retiró inmovilización y se extendió el tratamiento por otros seis meses más con control mensual. A los 9 meses con denosumab, se encontraba completamente asintomático, y a los 12 meses completó tratamiento, con TC que evidenció gran corticalización de la lesión (► **Figura 5**) y ninguna complicación clínica ni de laboratorio. A los seis meses tras el tratamiento, se realizó el último estudio imagenológico con TC, el cual no evidenció cambios respecto al previo ni recidiva tumoral (► **Figura 6**). Al año de seguimiento, el paciente persiste asintomático y sin complicaciones derivadas del tratamiento ya concluido.

Discusión

Los QOAs han sido históricamente atribuidos a un aumento en la presión ósea venosa, que resulta en dilatación de pequeños vasos y posterior reabsorción de la matriz ósea. Desde el punto de vista histológico, comprenden lesiones cavitarias rellenas de sangre y delimitadas por tejido conectivo que incluye fibroblastos y células gigantes

multinucleadas (CGMs), entre otras. Estudios recientes^{2,4,5} han demostrado la expresión del oncogén USP6, que detiene la maduración de osteoblastos y aumenta la síntesis de metaloproteinasas mediante la vía RANK-RANKL (Activador del receptor del factor nuclear kappa beta - Activador del receptor del factor nuclear kappa beta); esta última favorecida por la alta expresión de RANK por medio de las CGMs, comportándose de forma similar a los TCGs.

En los últimos años, y basado en la experiencia positiva del tratamiento con denosumab en TCGs, se ha propuesto extender su indicación a QOAs de alto riesgo quirúrgico o recidivantes, debido a su acción que bloquea al RANKL. Habitualmente es bien tolerado y seguro; sin embargo, puede desencadenar vómitos, fatiga, dolores musculares, hipocalcemia asintomática e hipercalcemia severa de rebote tras su suspensión, por lo que requiere un control estricto durante y después del tratamiento. Otras complicaciones generales derivadas de su uso, tales como osteonecrosis mandibular, infecciones, fracturas atípicas y retardo del crecimiento, han sido reportadas, pero no en QOAs.^{2,6-10}

La experiencia de casos de QOAs tratados con denosumab en la literatura es muy escasa, tal como se concluye en el trabajo publicado por Alhumaid y Abu-Zaid,² quienes revisaron la literatura disponible en PubMed desde enero

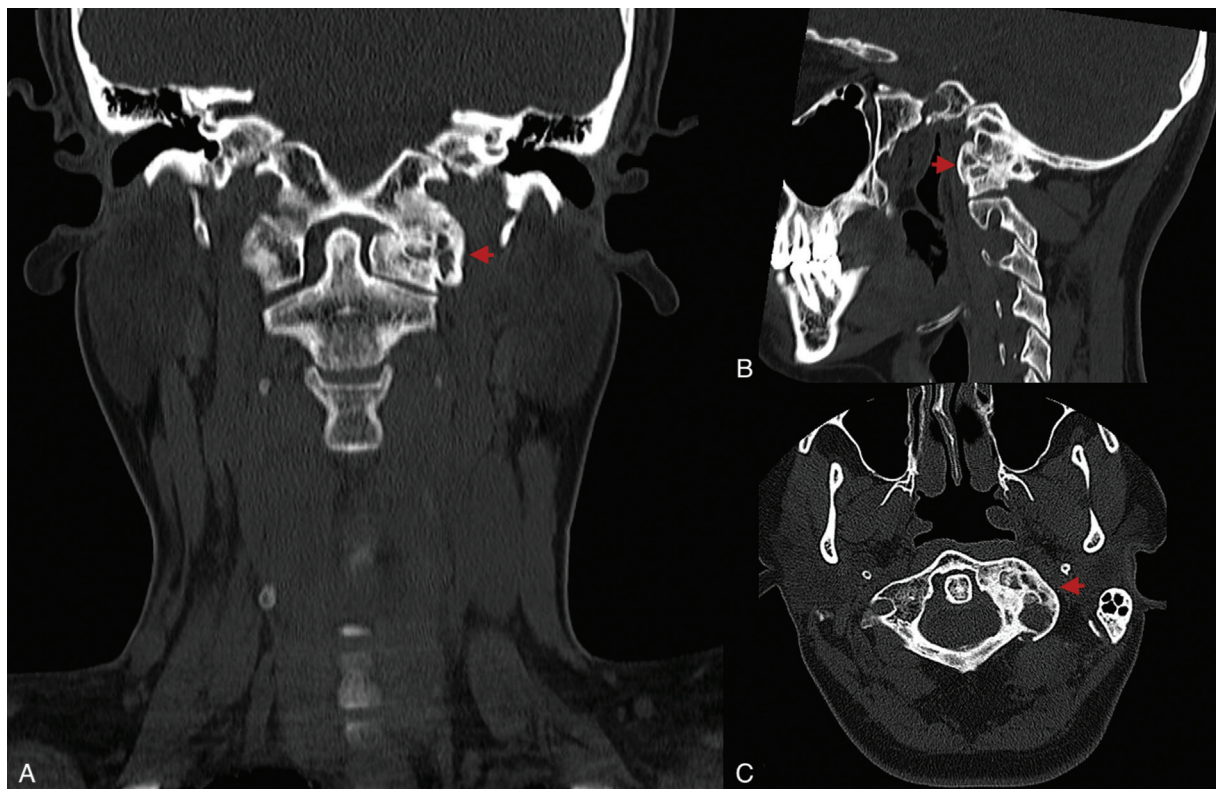


Fig. 5 Tomografía axial computarizada cervical sin contraste, a los doce meses del tratamiento. Cortes coronal (A), sagital (B) y axial (C), en los que se aprecia gran corticalización de la lesión.

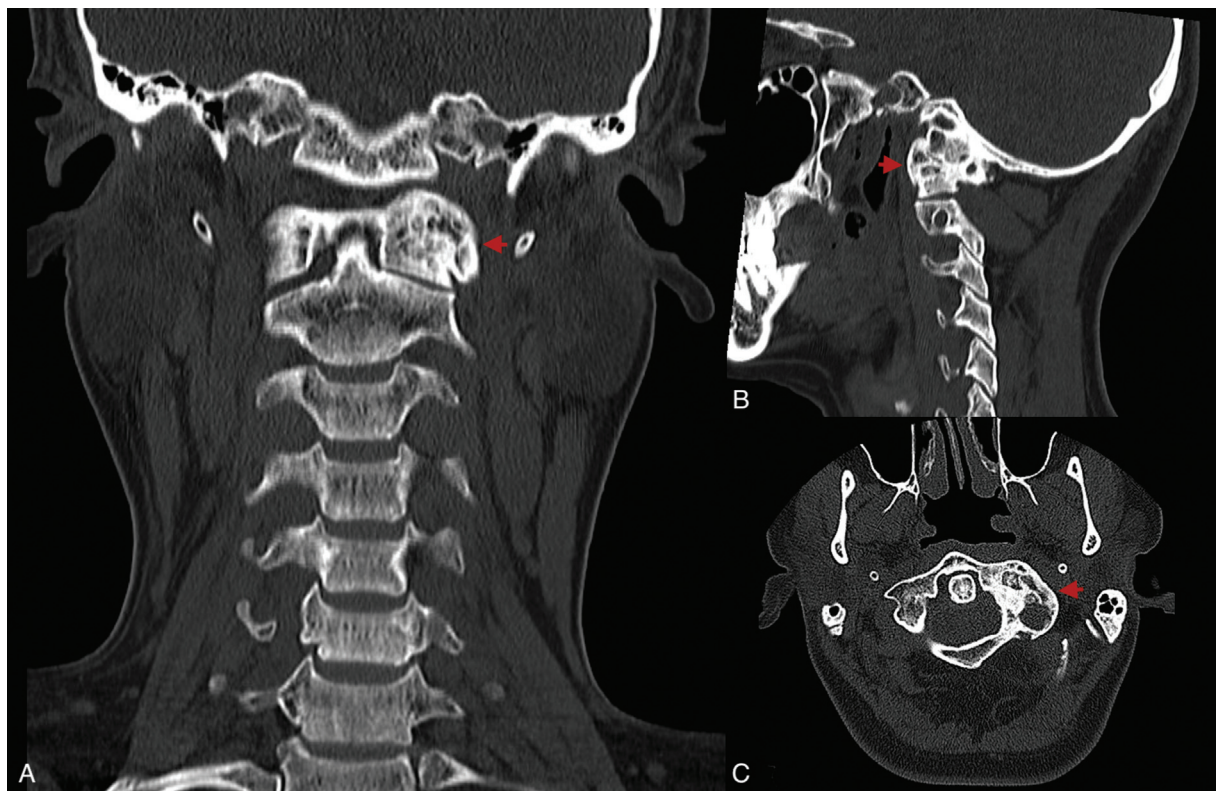


Fig. 6 Tomografía axial computarizada cervical sin contraste seis meses después del tratamiento. Cortes coronal (A), sagital (B) y axial (C), en los que se aprecia lesión prácticamente similar al control previo.

de 1990 a enero del 2019 utilizando como palabras clave *aneurysmal bone cyst* y *denosumab*, y obtuvieron un total de 12 estudios y solo 30 pacientes hasta dicho periodo de tiempo. Al momento de plantear esta alternativa terapéutica en el caso expuesto aquí, esta era la mayor revisión disponible. Por otro lado, y a nuestro conocimiento, la experiencia publicada por Patel et al.³ es la única publicada similar a la nuestra y, dado esto, sirvió a modo de referencia y guía para nuestro caso.

Si bien se plantea que es un tratamiento seguro y con buenos resultados preliminares tanto clínicos como imagenológicos, en pacientes con QOAs localmente avanzados, recurrentes o inoperables, su indicación es aún muy reciente, por lo que hasta el momento no existe un protocolo único o recomendación de tratamiento para el uso de denosumab en QOA. Es por esto último que en algunas experiencias clínicas se ha extrapolado el esquema de denosumab en TCG para el QOA; sin embargo, se requieren mayores estudios para definir conclusiones sólidas.

Conflicto de intereses

Los autores no tienen conflicto de intereses que declarar.

Nivel de evidencia

Nivel de evidencia tipo V

Referencias

- 1 Rapp TB, Ward JP, Alaia MJ. Aneurysmal bone cyst. *J Am Acad Orthop Surg* 2012;20(04):233-241
- 2 Alhumaid I, Abu-Zaid A. Denosumab Therapy in the Management of Aneurysmal Bone Cysts: A Comprehensive Literature Review. *Cureus* 2019;11(01):e3989
- 3 Patel RS, Dhamne CA, Gopinathan A, Kumar N, Kumar N. Denosumab: a potential treatment option for aneurysmal bone cyst of the atlas. *Eur Spine J* 2018;27(Suppl 3):494-500
- 4 Palmerini E, Ruggieri P, Angelini A, et al. Denosumab in patients with aneurysmal bone cysts: A case series with preliminary results. *Tumori* 2018;104(05):344-351
- 5 Grahneis F, Klein A, Baur-Melnyk A, et al. Aneurysmal bone cyst: A review of 65 patients. *J Bone Oncol* 2019;18:100255
- 6 Dürr HR, Grahneis F, Baur-Melnyk A, et al. Aneurysmal bone cyst: results of an off label treatment with Denosumab. *BMC Musculoskelet Disord* 2019;20(01):456
- 7 Kurucu N, Akyuz C, Ergen FB, et al. Denosumab treatment in aneurysmal bone cyst: Evaluation of nine cases. *Pediatr Blood Cancer* 2018;65(04):. Doi: 10.1002/pbc.26926
- 8 Pittman K, Antill YC, Goldrick A, Goh J, de Boer RH. Denosumab: Prevention and management of hypocalcemia, osteonecrosis of the jaw and atypical fractures. *Asia Pac J Clin Oncol* 2017;13(04):266-276
- 9 Skubitza KM, Peltola JC, Santos ER, Cheng EY. Response of Aneurysmal Bone Cyst to Denosumab. *Spine* 2015;40(22):E1201-E1204
- 10 Kulkarni AG, Patel A. Denosumab: A potential new treatment option for recurrent Aneurysmal Bone Cyst of the spine. *SICOT J* 2019;5:10