



Una causa rara del síndrome del nervio interóseo posterior: Lipoma intraneural

A Rare Cause of Posterior Interosseous Nerve Syndrome: Intraneural Lipoma

Rúben Malcata Nogueira¹ Nelson Teixeira¹ Nuno Ramos¹

¹Departamento de Cirugía Plástica, Reconstructiva y Maxilofacial, Centro Hospitalar Lisboa Ocidental, Lisboa, Portugal

Dirección para correspondencia Rúben Malcata Nogueira, MD, Rua Damião de Góis 24, 3º Esquerdo – 1400-089, Lisboa, Portugal (e-mail: malcatanogueira@gmail.com).

Rev Iberam Cir Mano 2022;50(2):e146–e150.

Resumen

El síndrome del nervio interóseo posterior (NIP) es una condición definida por la neuropatía por compresión de esta rama del nervio radial causada por traumatismos, lesiones ocupantes de espacio, neuritis braquial, o compresión espontánea. Su presentación clínica se caracteriza por un inicio insidioso de los síntomas, generalmente un déficit en la extensión de los dedos sin alteración sensitiva. En este artículo, presentamos un caso clínico de una mujer de 72 años con un lipoma intraneural que causó compresión extrínseca por 11 meses y tuvo una recuperación completa después de la extirpación quirúrgica. Además de la escasez de casos clínicos descritos en la literatura (solo tres hasta la fecha), también destacamos la excelente evolución de la paciente, independientemente de su edad y de la duración de los síntomas.

Keywords

- ▶ PIN
- ▶ posterior interosseous nerve syndrome
- ▶ intraneural lipoma
- ▶ lipoma

Abstract

Posterior interosseous nerve (PIN) syndrome is a condition defined by compressive neuropathy of this radial nerve branch caused by trauma, space-occupying lesions, brachial neuritis, or spontaneous compression. Its clinical presentation is characterized by an insidious onset of symptoms, usually a deficit in finger extension without sensitive impairment. In the present article, we report a clinical case of a 72-year-old female with an intraneural lipoma that had been causing extrinsic compression for 11 months, and had a full recovery after surgical excision. Besides the paucity of clinical cases described in the literature (only three to date) we also emphasize the excellent outcome of the patient, regardless of her age and of the duration of symptoms.

Palabras clave

- ▶ NIP
- ▶ síndrome del nervio interóseo posterior
- ▶ lipoma intraneural
- ▶ lipoma

Introducción

La extremidad superior es un sitio común de neuropatías por compresión. Un conocimiento completo de su anatomía y de la relación de cada nervio con diferentes músculos y estructuras

vasculares es vital para diagnosticar con precisión el nervio específico y el sitio de compresión involucrado. Aunque menos común que el síndrome del túnel carpiano, el síndrome del nervio interóseo posterior (NIP) es una afección que requiere

recibido
23 de abril de 2020
aceptado
14 de junio de 2022

DOI <https://doi.org/10.1055/s-0042-1755314>.
ISSN 1698-8396.

© 2022. SECMA Foundation. All rights reserved.
This is an open access article published by Thieme under the terms of the Creative Commons Attribution-NonDerivative-NonCommercial-License, permitting copying and reproduction so long as the original work is given appropriate credit. Contents may not be used for commercial purposes, or adapted, remixed, transformed or built upon. (<https://creativecommons.org/licenses/by-nc-nd/4.0/>)
Thieme Revinter Publicações Ltda., Rua do Matoso 170, Rio de Janeiro, RJ, CEP 20270-135, Brazil

atención especial, ya que puede conducir a un diagnóstico erróneo si no se considera correctamente.¹

El nervio radial surge de las raíces nerviosas C5-T1, y sale del cordón posterior del plexo braquial. Baja por el brazo y se divide en ramas superficiales y profundas en el antebrazo proximal. Con mayor frecuencia, la rama profunda se sumerge en el compartimiento posterior entre las cabezas del supinador para emerger como el NIP. Se describen algunas variantes anatómicas, que afectan principalmente a la arcada de Frohse, y puede existir una mayor susceptibilidad al pinzamiento. El NIP inerva los músculos extensores del antebrazo, excepto el extensor radial del carpo.²

Las neuropatías por compresión que afectan el nervio radial distal al codo incluyen el síndrome del túnel radial (STR), el síndrome del NIP y el síndrome de Wartenberg. Cada una de estas condiciones tiene síntomas distintos que pueden ayudar a llegar al diagnóstico correcto.¹

El síndrome del NIP se caracteriza por un inicio insidioso, que a menudo se presenta con un déficit variable en la extensión de la muñeca y los dedos y con algún grado de desviación radial. Sin embargo, debido al extensor radial largo del carpo inervado por el nervio radial, la extensión de la muñeca no suele verse afectada.³ La mayoría de las veces es autolimitada y se trata de forma conservadora. Sin embargo, cuando los síntomas son refractarios al tratamiento conservador, generalmente se requiere descompresión quirúrgica.⁴

El síndrome del NIP puede deberse a un traumatismo, a lesiones ocupantes de espacio, a neuritis braquial, y a compresión espontánea.³ El sitio más común de compresión es la arcada de Frohse (el borde proximal del supinador). Las actividades repetitivas de pronación/supinación también pueden causar estos síntomas.⁵

A diferencia del síndrome del túnel carpiano, el síndrome del NIP afecta con más frecuencia a los hombres que a las mujeres,

en una proporción de 2 a 1. También ocurre con el doble de frecuencia en la extremidad derecha.⁵ A veces hay una presentación indolora del síndrome del NIP que puede conducir a un diagnóstico erróneo, más frecuentemente con el síndrome del túnel radial y la ruptura del tendón, especialmente cuando los hallazgos neurológicos son incompletos (ya que hay un deterioro funcional sensible en el STR).

El pronóstico es especialmente bueno (tanto para la neuropraxis como para la axonotmesis) en las lesiones ocupantes de espacio, con buenas posibilidades de recuperación completa siempre que el inicio de los síntomas no supere las doce semanas.⁶

Reporte de un caso

Una mujer de 72 años con diabetes mellitus tipo 2 e hipertensión arterial fue remitida a nuestro departamento tras no poder extender los dedos de la mano derecha por 11 meses. El desarrollo de los síntomas fue progresivo y simultáneo con la aparición de una masa radial volar subcutánea en su antebrazo.

Al examen físico, presentaba déficit en la extensión de los dedos y tumoración subcutánea indolora, móvil, blanda, y regular. No había desviación radial ni cubital, ni déficits sensitivos. La fuerza de extensión de la muñeca se mantuvo (puntaje de 4/5 en la Escala del Consejo de Investigación Médica para la Fuerza Muscular) (► Figs. 1-4).

El estudio de ultrasonido mostró una masa hiperecogénica con señal hipocogénica, y la resonancia magnética mostró una hiperintensidad homogénea tanto en T1 como en T2.

Elegimos un abordaje posterolateral modificado con una incisión en forma de S. Intraoperatoriamente, pudimos identificar fácilmente el NIP, y se identificó y se extirpó totalmente un lipoma intraneural englobado en las fibras

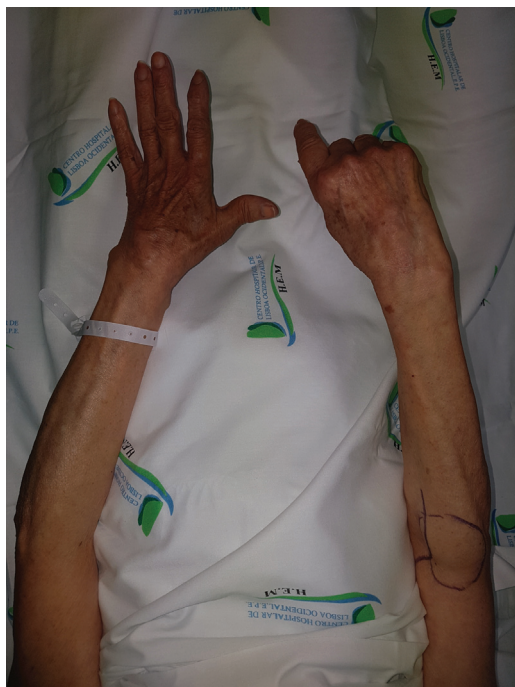

Fig. 1 Vista dorsal preoperatoria.

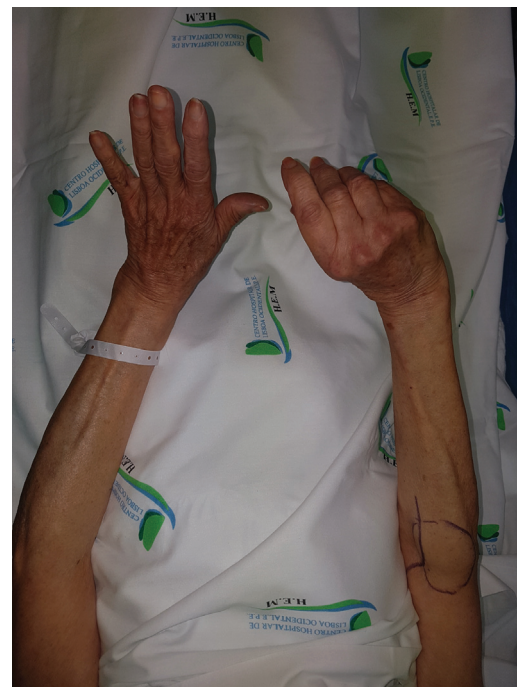

Fig. 2 Vista volar preoperatoria.

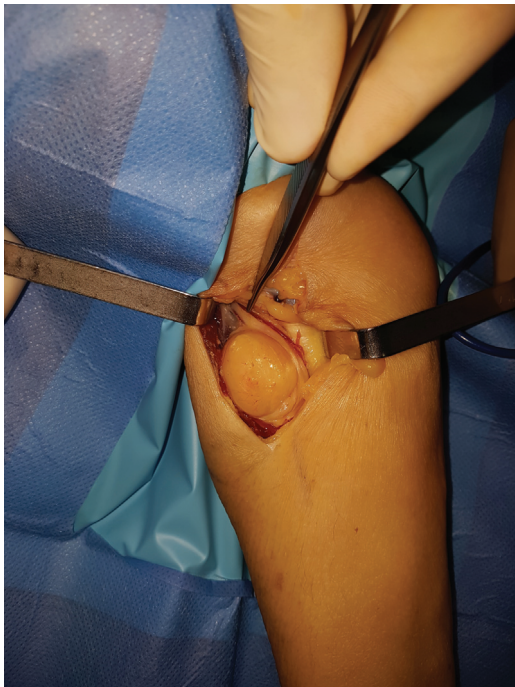

Fig. 3 Extensión preoperatoria.

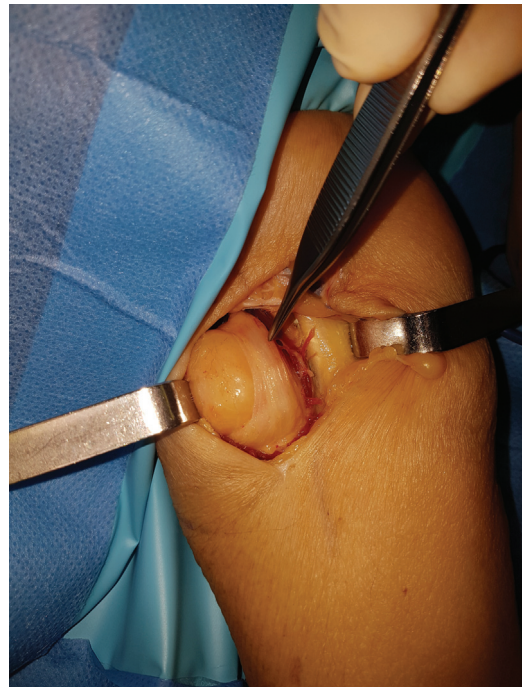


Fig. 4 Extensión preoperatoria.

nerviosas, sin daño mayor al nervio (► **Figs. 5-7**). El examen anatomopatológico reveló hiperplasia de adipocitos con algo de tejido fibroso, lo que confirma nuestro diagnóstico clínico de lipoma.

Después de 3 meses de rehabilitación, se logró una recuperación total con extensión completa de los dedos y fuerza contra resistencia mantenida (puntaje de 5/5 en la Escala del Consejo de Investigación Médica para la Fuerza Muscular) (► **Figs. 8-11** y ► **Video 1**).

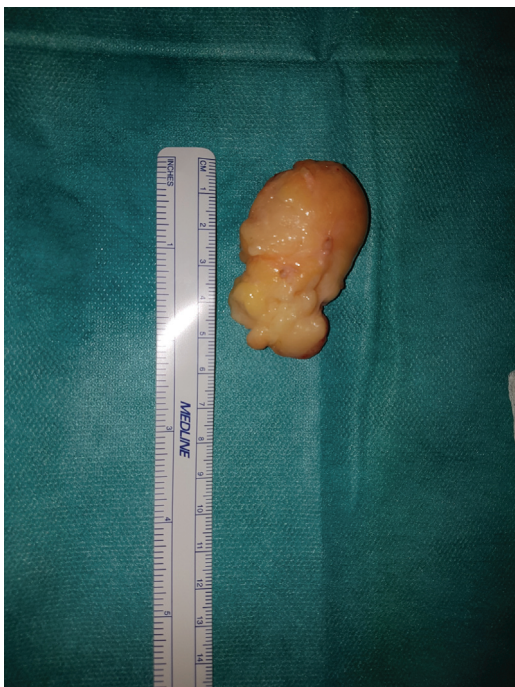

Fig. 5 Lipoma del NIP intraneural intraoperatorio.

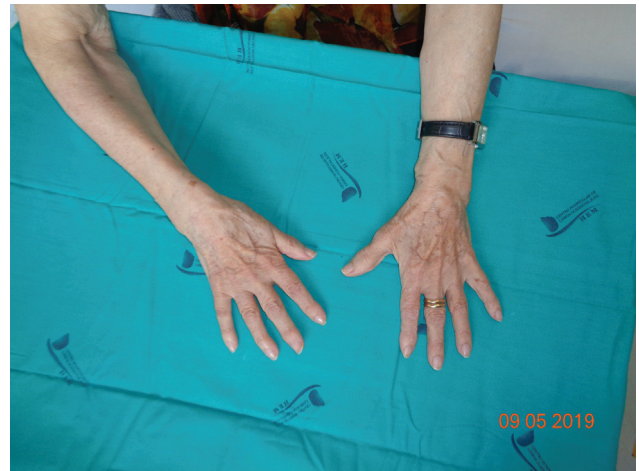

Fig. 6 Lipoma del NIP intraneural intraoperatorio.

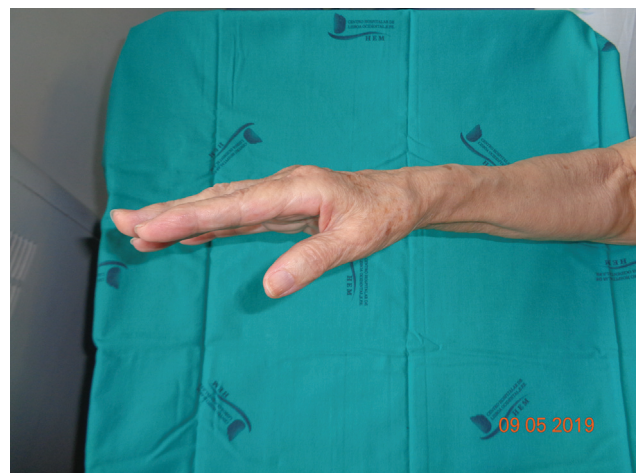

Fig. 7 Lipoma.

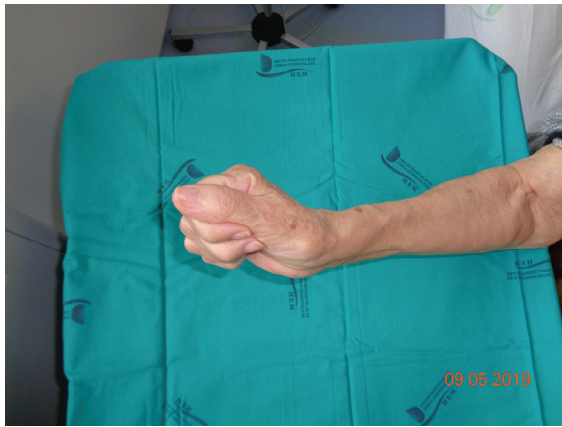

Fig. 8 Flexión posoperatoria.

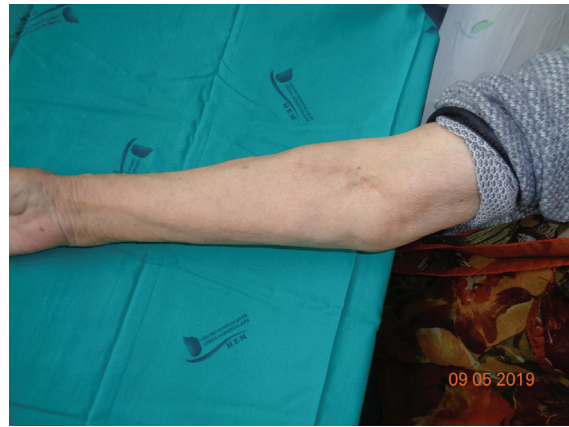


Fig. 9 Extensión posoperatoria.

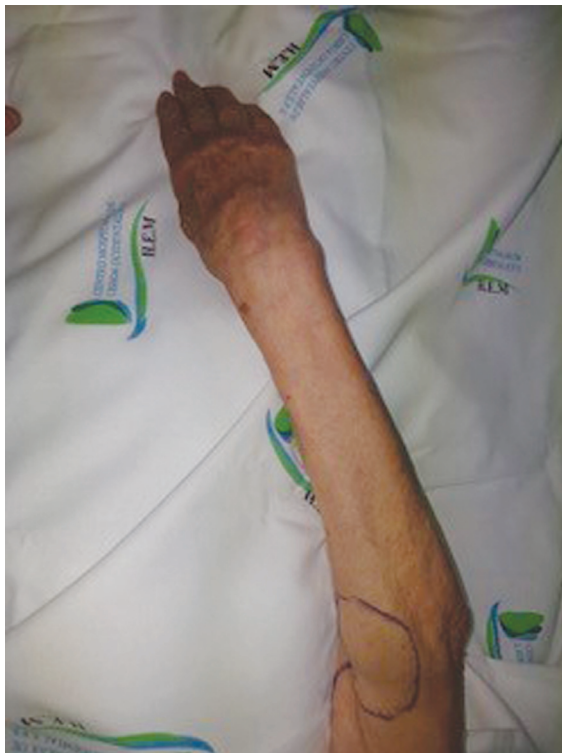

Fig. 10 Cicatriz postoperatoria.

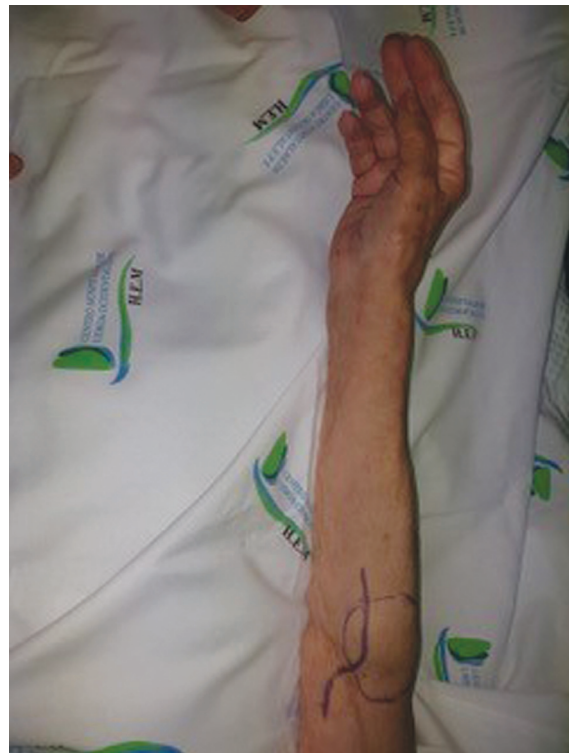

Fig. 11 Comparación posoperatoria con la mano izquierda.

Video 1



Recuperación posoperatoria. Online content including video sequences viewable at: <https://www.thieme-connect.com/products/ejournals/html/10.1055/s-0042-1755314>.

Discusión

El diagnóstico diferencial del síndrome del NIP incluye el STR, el síndrome de Wartenberg y también las roturas de tendones. La historia clínica y el examen físico son vitales para establecer un diagnóstico. Tanto el STR como el síndrome de Wartenberg

pueden involucrar los mismos sitios de compresión que el síndrome del NIP; sin embargo, presentan dolor en el antebrazo sin debilidad motora. Las roturas tendinosas suelen tener una presentación más brusca, con déficit funcional desde el primer día, y pueden estar causadas por traumatismos o por fracturas (agudas o subagudas).

El síndrome del NIP puede ser causado por compresión extrínseca o intrínseca. La compresión extrínseca es una condición poco común que requiere un diagnóstico precoz y un tratamiento quirúrgico oportuno. Los lipomas de nervio periférico son tumores benignos, con un patrón de crecimiento lento, que están compuestos por glóbulos blancos. Por lo general, son extraneurales, provocan un inicio lento de los síntomas, y pueden ser intramusculares, intermusculares o paraóseos. Los lipomas intraneurales son

Tabla 1 Literatura sobre el síndrome del nervio interóseo posterior por lipoma intraneural

Año	Autor	Edad (años)	Género	Síntomas*	Tipo de lipoma	Patología	Tratamiento	Evolución
2019	Nogueira et al. (presente estudio)	72	Femenino	0/5ª de extensión de dedos	Intraneural	Fibras nerviosas adheridas a la cápsula	Resección total	5/5ª de extensión
2018	Patel et al. ⁷	66	Masculino	0/5ª extensión de dedos	Intraneural	Fibras nerviosas adheridas a la cápsula	Resección total	4/5ª de extensión
2016	Yamamoto et al. ⁸	60	Femenino	Asintomático	No especificado	Fibras nerviosas en el tejido graso	Resección subtotal	5/5ª de extensión
2007	Matsuo et al. ⁹	60	Masculino	Parestesia dorsal de la mano y extensión de 3/5ª de dedos	Intraneural	Fibras nerviosas en el tejido graso	Resección total con sacrificio del nervio interóseo posterior y reconstrucción tendinosa	4/5ª extensión

Nota: *Puntaje en la Escala del Consejo de Investigación Médica para la Fuerza Muscular.

muy poco frecuentes; solo se han descrito tres casos clínicos en la literatura,⁷⁻⁹ y en ocasiones puede ser mal diagnosticado con hamartomas fibrolipomatosos del nervio u otras condiciones similares. Sin embargo, estas entidades clínicas se presentan de manera diferente, con lipomas intraneurales que tienen una cápsula bien definida y hamartomas que consisten en tejido fibroso y graso con fibras nerviosas en su interior.

El mejor abordaje quirúrgico debe adaptarse a cada paciente, ya que depende de la relación anatómica del tumor con las estructuras neurovasculares. Los abordajes quirúrgicos más comunes son el posterolateral y el anterior. Aunque el abordaje posterolateral requiere menos disección, puede ser más desafiante, ya que los tumores pueden dificultar la visualización directa del NIP.

En este caso clínico, elegimos un abordaje posterolateral modificado con una incisión en forma de S para minimizar el riesgo de contracturas y permitir una mejor exposición. Encontramos un tumor bien encapsulado que estaba englobado en fibras nerviosas y causaba compresión extrínseca del NIP. Después de la escisión total del lipoma, solo se tuvieron que cortar algunas fibras nerviosas.

Según nuestro conocimiento, solo hay tres casos clínicos descritos⁷⁻⁹ hasta la fecha de síndrome del NIP causado por un lipoma intraneural que conduce a una compresión extrínseca (► **Tabla 1**).

A pesar del mal pronóstico funcional predecible considerando la edad de la paciente y la duración de los síntomas (11 meses), este caso clínico muestra una mejoría dramática en la función y la calidad de vida, sin deterioro en las actividades de la vida diaria.

Conflicto de intereses

Los autores no tienen conflicto de intereses que declarar.

Referencias

- Nakano KK. Nerve entrapment syndromes. *Curr Opin Rheumatol* 1997;9(02):165-173
- Glover NM, Murphy PB. StatPearls [Internet]. StatPearls Publishing/Treasure Island (FL) Feb 7, 2019. Anatomy, Shoulder and Upper Limb, Radial Nerve
- Kim DH, Murovic JA, Kim YY, Kline DG. Surgical treatment and outcomes in 45 cases of posterior interosseous nerve entrapments and injuries. *J Neurosurg* 2006;104(05):766-777
- Lubahn JD, Cermak MB. Uncommon nerve compression syndromes of the upper extremity. *J Am Acad Orthop Surg* 1998;6(06):378-386
- Cravens G, Kline DG. Posterior interosseous nerve palsies. *Neurosurgery* 1990;27(03):397-402
- Menorca RM, Fussell TS, Elfar JC. Nerve physiology: mechanisms of injury and recovery. *Hand Clin* 2013;29(03):317-330
- Patel AP, Aoun SG, Al Tamimi M. Intraneural Posterior Interosseous Nerve Lipoma with Complete Paralysis: Case Report and Review of the Literature. *Cureus* 2018;10(05):e2689. Doi: 10.7759/cureus.2689
- Yamamoto D, Yamauchi D, Tsuchiya H. Intraneural lipoma of the posterior interosseous nerve. *J Hand Surg Eur Vol* 2016;41(08):882-883
- Matsuo T, Sugita T, Shimose S, Kubo T, Yasunaga Y, Ochi M. Intraneural lipoma of the posterior interosseous nerve. *J Hand Surg Am* 2007;32(10):1530-1532