



Reconstrucción de ruptura crónica del aparato extensor del dedo con autoinjerto de *palmaris longus*: Reporte de caso

Reconstruction of Chronic Injury to the Extensor Apparatus of the Finger with *Palmaris Longus* Autograft: Case Report

Luis Beraún Coronel¹ Jorge Eric Danz del Pozo²

¹Servicio de Cirugía Ortopédica y Traumatología, Hospital II-2 MINSA Tarapoto, Tarapoto, Perú

²Servicio de Cirugía Ortopédica y Traumatología, Hospital Nacional Dos de Mayo, Lima, Perú

Address for correspondence Luis Beraún Coronel, MD, Servicio de Cirugía Ortopédica y Traumatología, Hospital II-2 MINSA Tarapoto, Jr. Angel Delgado Morey Nro. 503, 22200, Tarapoto, Perú (e-mail: langel_15@hotmail.com).

Rev Iberam Cir Mano 2022;50(2):e142–e145.

Resumen

Las lesiones crónicas del aparato extensor de los dedos son producto de una lesión inicial que no fue tratada o fue tratada inadecuadamente. Estas lesiones requieren de un adecuado y minucioso manejo para lograr un buen resultado funcional. Presentamos el caso de un paciente de 26 años con lesión traumática del aparato extensor del tercer dedo debido a un accidente de tránsito ocurrido 8 meses antes. Intraoperatoriamente, requirió abordar desde la zona I hasta la V de Verdan y reconstruir con autoinjerto de *palmaris longus* (PL). El paciente obtuvo un excelente resultado funcional a las 12 semanas, que persistía hasta los 9 meses de seguimiento.

Palabras clave

- ▶ aparato extensor
- ▶ reconstrucción
- ▶ autoinjerto
- ▶ palmaris longus

Abstract

Chronic injuries of the extensor apparatus of the fingers are the product of an initial injury that was not treated or was treated inadequately. These injuries require adequate and thorough management to achieve a good functional result. We present the case of a 26-year-old patient with a traumatic injury to the extensor apparatus of the third finger due to a traffic accident that occurred 8 months before. It required an intraoperative approach from Verdan zones I to V, and reconstruction with a palmaris longus (PL) autograft. The patient obtained an excellent functional result at 12 weeks, which persisted up to 9 months of follow-up.

Keywords

- ▶ extensor apparatus
- ▶ reconstruction
- ▶ autograft
- ▶ palmaris longus

Introducción

Las lesiones en el aparato extensor de los dedos son muy frecuentes debido a su superficialidad, que la hace vulnerable ante un evento traumático.¹ Este aparato, conformado por

tendones de la musculatura extrínseca (tendón del extensor común de los dedos, ECD), intrínseca (tendones de los músculos interóseos y lumbricales), y la aponeurosis extensora (ligamentos retinaculares y cubierta del tendón extensor),² se encuentra interconectado para realizar la

recibido

10 de febrero de 2020

aceptado

10 de junio de 2022

DOI <https://doi.org/>

10.1055/s-0042-1754329.

ISSN 1698-8396.

© 2022. SECMA Foundation. All rights reserved.

This is an open access article published by Thieme under the terms of the Creative Commons Attribution-NonDerivative-NonCommercial-License, permitting copying and reproduction so long as the original work is given appropriate credit. Contents may not be used for commercial purposes, or adapted, remixed, transformed or built upon. (<https://creativecommons.org/licenses/by-nc-nd/4.0/>)

Thieme Revinter Publicações Ltda., Rua do Matoso 170, Rio de Janeiro, RJ, CEP 20270-135, Brazil

extensión; el compromiso de uno o varios de estos componentes, sumado a la cronicidad de la lesión, que muchas veces se acompaña de retracciones, contracturas y adherencias,³ resulta en un abordaje dificultoso, con alta posibilidad de fracaso.

Las lesiones crónicas, a su vez, se acompañan de defectos tendinosos que requieren de técnicas de reconstrucción que conllevan al uso de injertos tendinosos. La reconstrucción debe ser precisa, puesto que el acortamiento en tan solo 1 mm puede resultar en la pérdida de movimiento digital.⁴

En este estudio, reportamos un caso de lesión crónica del aparato extensor tratado mediante reconstrucción con autoinjerto de *palmaris longus* (PL) en un solo tiempo quirúrgico.

Caso Clínico

Varón de 29 años que sufrió accidente de tránsito, con historia clínica de fractura expuesta de fémur, luxofractura expuesta en el antebrazo izquierdo, amputación del segundo dedo de la mano izquierda, y múltiples heridas en el dorso de la mano, fue atendido en emergencia y luego tratado para la estabilización de las fracturas. El paciente acudió por consulta externa ocho meses después por imposibilidad para la extensión completa del tercer dedo. Al examen físico, presentaba cicatriz en el dorso del tercer dedo de 5 cm de longitud desde la zona metacarpofalángica (MTCF) hasta la zona interfalángica proximal, limitación completa de la extensión de las articulaciones interfalángicas, y extensión completa de la articulación MTCF, quedando el dedo en forma de garra al extender (►Fig. 1A), con flexión conservada de los dedos.

Al realizar la planificación preoperatoria, se evaluó clínicamente la presencia del tendón del PL; una vez confirmada, se procedió quirúrgicamente, con previo bloqueo anestésico y manguito de isquemia, a realizar una incisión dorsal que incluyó la cicatriz y amplió sinuosa y progresivamente desde la zona V a la zona I de Verdan, hallándose ruptura y adherencia del tendón del ECD a nivel de la diáfisis de la falange proximal con presencia de abundante fibrosis, alteración de la anatomía de las zonas extensoras III a V de Verdan (►Fig. 1B). Se procedió a liberar la

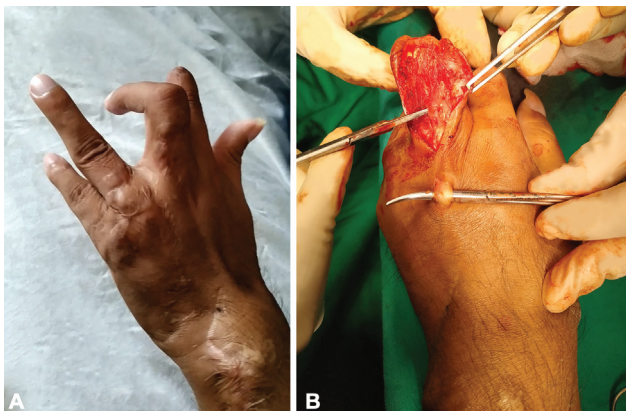


Fig. 1 (A) Actitud en garra del tercer dedo a la extensión; se evidencian también las lesiones en la piel. (B) Adherencia del tendón de ECD en la falange proximal, lo que permitía la extensión de la articulación MTCF.

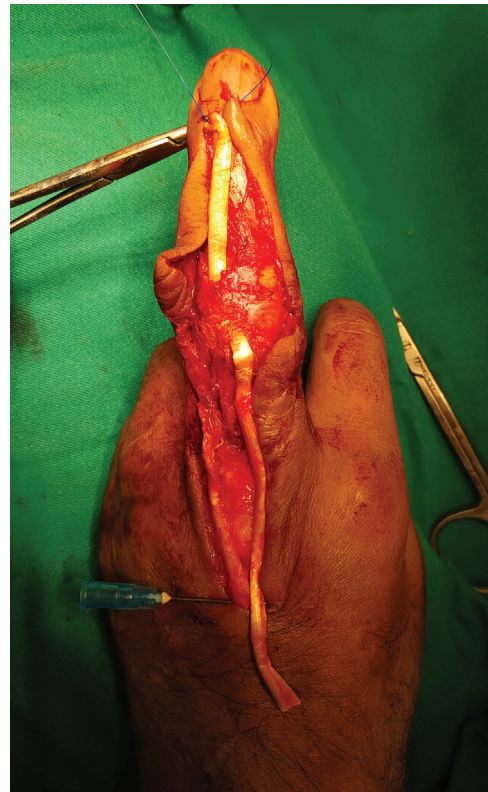

Fig. 2 El injerto tendinoso luego de atravesar por debajo del remanente de los ligamentos retinaculares hasta llegar a la falange distal.

adherencia hasta el punto en que se empezó a evidenciar integridad del tendón del ECD. Luego, se realizó la extracción de injerto del tendón del PL mediante pequeñas incisiones en la región volar del antebrazo, y se calculó en extensión el segmento de injerto del tendón a usar, desde el cabo proximal en la zona V de Verdan hasta la zona I (►Fig. 2). Posteriormente, con nylon 3-0 y técnica de sutura tipo Kessler modificada, se realizó la tenorrafia de la zona proximal, reforzándose el epitendón con nylon 5-0. Luego, se atravesó el injerto por debajo de un remanente de los ligamentos retinaculares hasta llegar a la falange distal (►Fig. 3). A nivel

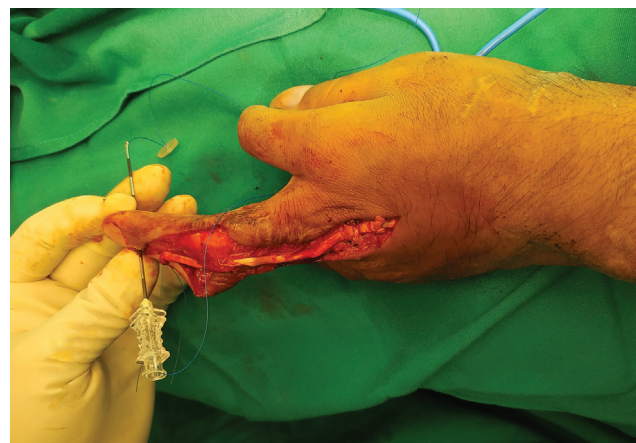


Fig. 3 Paso del nylon a través de la aguja epidural, previo enlazado a un botón.

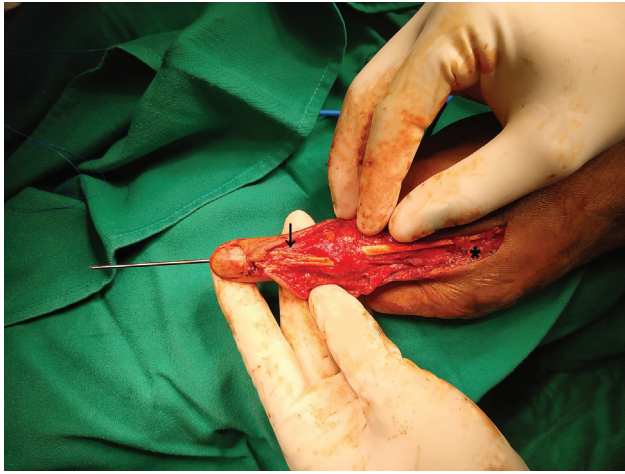


Fig. 4 (Flecha negra) Extremo distal del tendón luego de realizar la tenodesis; se dio forma de abanico y se fijó los bordes a las bandas laterales conjuntas. (Asterisco negro) Recreación de la banda sagital con injerto de tendón restante, para evitar la luxación del tendón en la flexión.

de la base falange distal, se realizó una perforación oblicua con broca de 1,5 mm, y se atravesó el agujero con una aguja epidural de 18 G. Entonces, 2 cabos de nylon 3-0 previamente enlazados a los agujeros de un botón se atravesaron por la aguja epidural, se extrajo la aguja, y se fijaron los cabos al extremo del tendón. Al extremo distal del tendón, se le dio forma aplanada fijando los bordes con nylon 5-0 a las bandas laterales conjuntas. Posteriormente, se bloqueó la articulación interfalángica distal (IFD) con aguja de Kirschner de 1.2 mm. En la región proximal, a nivel de la cabeza del metacarpiano, con el injerto de tendón restante se recreó un ligamento que imitaba la función de la banda sagital, y se la fijó a la cápsula con nylon 4-0 (► Fig. 4). Se procedió al lavado con solución salina, síntesis de la piel, y colocación de férula antebraquiopalmar en posición neutra. Se retiraron los puntos a los 10 días; a los 21 días, se retiró la férula de yeso; y a las 6 semanas, se retiró tópicamente la aguja de Kirschner y el botón, indicando movilización pasiva de los dedos y luego

terapia física a las 8 semanas. Se hizo control a las 12 semanas, y el paciente presentaba un grado de movilidad activa total de 230, que corresponde a un resultado funcional excelente de acuerdo a la fórmula de la American Society for Surgery of the Hand (ASSH)⁵ (► Fig. 5A y B), y que persistió hasta el final del seguimiento de 9 meses.

Discusión

En las lesiones del aparato extensor de los dedos, se recomienda realizar un manejo oportuno debido a que estas lesiones obstaculizan la rutina diaria de la persona; además, en una lesión crónica, difícilmente se logra un excelente resultado funcional por la complejidad, la longitud del defecto tendinoso, las retracciones, las adherencias, y la rigidez articular que se acompañan generalmente.^{3,4} Se ha dedicado poca atención en la literatura al manejo de las lesiones crónicas del aparato extensor, a diferencia de las lesiones crónicas de la zona flexora.⁴ Los reportes encontrados refieren el uso de injerto local tendinoso en defectos de 0.5 cm a 1 cm dependiendo de la zona de lesión, y la interposición de injerto tendinoso en lesiones mayores, de preferencia, injerto de tendón del PL.^{3,6} En lesiones de las zonas III a V, Lebailly y Chantelot⁷ recomiendan realizar una plastia de Foucher usando un hemitendón del ECD, que se gira en forma de bisagra y se fija a nivel de la falange media. Adams⁸ reportó la reconstrucción del aparato extensor por etapas, usando primero implantes de silicona hasta la formación de un túnel fibroso. Luego, en un segundo tiempo, se reemplazó el espacio con injerto de tendón, y se obtuvieron mejores resultados insertando el injerto a nivel de la falange media, debido a que en la distal tuvieron casos con retraso de la extensión de la articulación interfalángica proximal (IFP) y disminución de la flexión de la articulación IFD, debido a que la fuerza de contracción del ECD se dirigió primero a la articulación IFD.⁸

En el caso presentado aquí, frente al gran defecto tendinoso y con el objetivo de restaurar el mecanismo

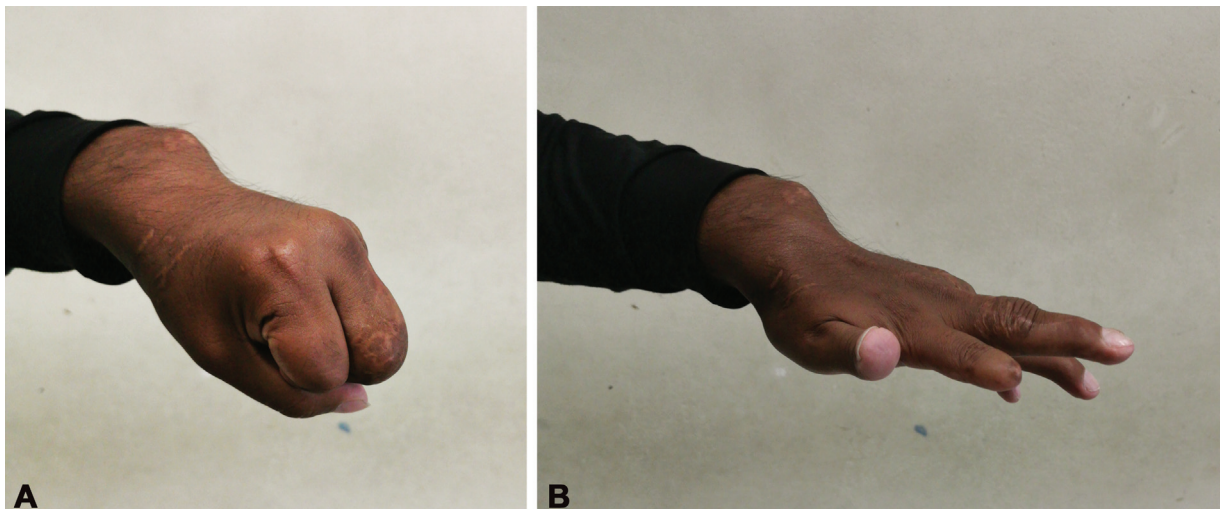


Fig. 5 (A,B) A las 12 semanas, se observa ya un excelente resultado funcional, que se mantiene hasta los 9 meses de seguimiento.

extensor, se propuso reconstruir con un injerto tendinoso largo y de forma más tubular, para lograr obtener mayor momento de fuerza. Existen diferentes puntos anatómicos para la obtención de injertos tendinosos; sin embargo, se prefirió, por la cercanía y la facilidad, el injerto del PL del mismo lado de la lesión. En el examen clínico previo, es importante verificar la existencia de este tendón, debido a que está ausente en entre el 2.8% y el 24% de la población.⁹ En nuestro caso, se imitó al segundo tiempo quirúrgico propuesto por Adams⁸ para evitar el retraso de la articulación IFP; luego de fijar el tendón en la falange distal, se le dio forma aplanada en abanico, reposando sobre la zona del ligamento triangular en la falange media, para formar una adherencia, permitiendo la extensión de la IFP y, por momento de fuerza, la extensión de la articulación MTCE.¹⁰ Los bordes se fijaron a las bandas laterales conjuntas, para transmitir la tensión al tendón terminal y lograr la extensión de la IFD, y también para limitar en la flexión el desplazamiento lateral de los tendones extensores laterales. Se estabilizó la articulación IFD con aguja de Kirschner para evitar posibles deformidades, como el dedo en martillo, y disminuir la fuerza de tensión a su nivel.

A nivel de la cabeza del metacarpiano, imitando la función de las bandas sagitales – que son cintillas que mantienen el eje del tendón cuando se realiza la flexión –,^{2,10} se recreó este ligamento fijándolo a la cápsula articular, evitando así la luxación del injerto tendinoso (→ Fig. 4).

Con lo expuesto, creemos que el caso podría servir como ejemplo alternativo a reproducir en más pacientes con lesiones crónicas del aparato extensor con gran defecto tendinoso, y en que la anatomía muchas veces se ve alterada.

Conflicto de Intereses

Los autores no tienen conflicto de intereses que declarar.

Referencias

- 1 Griffin M, Hindocha S, Jordan D, Saleh M, Khan W. Management of extensor tendon injuries. *Open Orthop J* 2012;6:36–42. Doi: 10.2174/1874325001206010036
- 2 Kapandji Al. Capítulo 5: La mano. En: *Fisiología articular: esquemas comentados de mecánica humana*. España: Médica Panamericana; 2006:234–249
- 3 Bellemère P. Treatment of chronic extensor tendons lesions of the fingers. *Chir Main* 2015;34(04):155–181. Doi: 10.1016/j.main.2015.05.0
- 4 Kochevar A, Rayan G, Angel M. Extensor tendon reconstruction for zones II and IV using local tendon flap: a cadaver study. *J Hand Surg Am* 2009;34(07):1269–1275. Doi: 10.1016/j.jhsa.2009.04.009
- 5 Kleinert HE, Verdan C. Report of the Committee on Tendon Injuries (International Federation of Societies for Surgery of the Hand). *J Hand Surg Am* 1983;8(5 Pt 2):794–798
- 6 Türker T, Hassan K, Capdarest-Arest N. Extensor tendon gap reconstruction: a review. *J Plast Surg Hand Surg* 2016;50(01): 1–6. Doi: 10.3109/2000656X.2015.1086363
- 7 Lebailly F, Chantelot C. Appareil extenseur: plaie récente avec perte de substance tendineuse. En *La traumatologie des parties molles de la main*. Francia: Springer; 11–20 Doi: 10.1007/978-2-287-99068-7_2
- 8 Adams BD. Staged extensor tendon reconstruction in the finger. *J Hand Surg Am* 1997;22(05):833–837
- 9 Soltani AM, Peric M, Francis CS, et al. The variation in the absence of the palmaris longus in a multiethnic population of the United States: an epidemiological study. *Plast Surg Int* 2012; 2012:282959. Doi: 10.1155/2012/282959
- 10 Marshall TG, Sivakumar B, Smith BJ, Hile MS. Mechanics of Metacarpophalangeal Joint Extension. *J Hand Surg Am* 2018;43 (07):681.e1–681.e5