



Espondilodiscitis por *Haemophilus parainfluenzae*: Un reporte de caso

Spondylodiscitis due to Haemophilus parainfluenzae: A Case Report

Ratko Yurac¹ Macarena Santorcuato¹ Guisela Quinteros² Juan J. Zamorano¹ Bartolomé Marré¹

¹Departamento de Cirugía Ortopédica, Clínica Alemana de Santiago-Universidad del Desarrollo, Santiago, Región Metropolitana, Chile

²Departamento de Cirugía Ortopédica-Cirugía de Columna, Hospital Regional de Talca, Talca, Región del Maule, Chile

Address for correspondence Ratko Yurac Barrientos, MD, Clínica Alemana de Santiago, Avenida Vitacura 5.951, Santiago, Región Metropolitana, Chile (e-mail: ryurac@gmail.com).

Rev Chil Ortop Traumatol 2022;63(2):e139–e144.

Resumen

Introducción *Haemophilus parainfluenzae* (HP) es un cocobacilo gram negativo y un patógeno oportunista. Rara vez se asocia a infecciones vertebrales o musculoesqueléticas, y está muy poco reportado en la literatura.

Presentación del caso Una mujer de 45 años, sana, que presentaba un historial de dos semanas de lumbalgia progresiva, fiebre, coriza y congestión nasal, y que tenía discitis intervertebral causada por HP, confirmada por dos hemocultivos positivos y hallazgos progresivos de resonancia magnética (RM) de columna lumbar. Los hallazgos de la RM fueron atípicos, y consistían en un absceso del psoas y pequeñas colecciones de líquido epidural e intraespinal anterior asociadas con espondilodiscitis. El diagnóstico inicial se retrasó debido a que la RM inicial no reveló hallazgos que sugirieran un proceso infeccioso. El tratamiento consistió en un ciclo prolongado de administración intravenosa seguida de antibióticos orales, lo que finalmente produjo una buena respuesta clínica.

Palabras clave

- ▶ *Haemophilus parainfluenzae*
- ▶ lumbalgia
- ▶ espondilodiscitis
- ▶ resonancia magnética
- ▶ absceso del psoas

Discusión y conclusión El HP es un patógeno muy raro en la espondilodiscitis. No obstante, debe tenerse en cuenta, especialmente en pacientes que presentan lumbalgia y fiebre y/o bacteriemia por microorganismos gram negativos. El estudio inicial debe incluir una RM de la columna con contraste. Aunque es poco común, la espondilodiscitis y un absceso del psoas pueden presentarse concomitantemente. Los antibióticos prolongados son el pilar del tratamiento.

recibido
20 de septiembre de 2020
aceptado
18 de mayo de 2022

DOI <https://doi.org/10.1055/s-0042-1753550>.
ISSN 0716-4548.

© 2022. Sociedad Chilena de Ortopedia y Traumatología. All rights reserved.

This is an open access article published by Thieme under the terms of the Creative Commons Attribution-NonDerivative-NonCommercial-License, permitting copying and reproduction so long as the original work is given appropriate credit. Contents may not be used for commercial purposes, or adapted, remixed, transformed or built upon. (<https://creativecommons.org/licenses/by-nc-nd/4.0/>)

Thieme Revinter Publicações Ltda., Rua do Matoso 170, Rio de Janeiro, RJ, CEP 20270-135, Brazil

Abstract

Introduction *Haemophilus parainfluenzae* (HP) is a gram-negative coccobacillus and an opportunistic pathogen. It is rarely associated with spinal- and musculoskeletal-site infections, and very little reported in the literature.

Case Presentation An otherwise healthy, 45-year-old woman who presented with a two-week history of progressive low back pain, fever, coryza and nasal congestion, was found to have intervertebral discitis caused by HP, confirmed by two positive blood cultures and progressive lumbar spine magnetic resonance imaging (MRI) findings. The MRI findings were atypical, consisting of a psoas abscess and small anterior epidural and intraspinal fluid collections associated with spondylodiscitis. The initial diagnosis was delayed because the initial MRI failed to reveal findings suggestive of an infectious process. The treatment consisted of a long course of intravenous followed by oral antibiotics, ultimately yielding a good clinical response.

Discussion and Conclusion *Haemophilus parainfluenzae* is a very rare pathogen in spondylodiscitis. Nonetheless, it should be considered, especially in patients presenting with low back pain and fever and/or gram negative bacteremia. The initial work-up should include contrast-enhanced MRI of the spine. Although rare, spondylodiscitis and a psoas abscess can present concomitantly. Prolonged antibiotics are the mainstay of treatment.

Keywords

- ▶ *Haemophilus parainfluenzae*
- ▶ low back pain
- ▶ spondylodiscitis
- ▶ magnetic resonance imaging
- ▶ psoas abscess

Introducción

Haemophilus parainfluenzae (HP) es un cocobacilo gram negativo que forma parte de la flora nativa de la boca, así como de los tractos respiratorio, digestivo y urogenital.¹ Desde estos sitios, puede acceder al torrente sanguíneo, causando bacteriemia, convirtiéndose así en un patógeno oportunista responsable por infecciones como meningitis, laringitis, endocarditis, neumonía y abscesos hepáticos. Rara vez se asocia con infecciones musculoesqueléticas, pero se han publicado informes² que documentan infecciones que afectan la cadera, la clavícula, la articulación acromioclavicular, la rodilla, el tobillo y la columna. Presentamos un caso raro de espondilodiscitis por *H. parainfluenzae*. Por lo que sabemos, solo otros cuatro casos similares se han informado previamente en la literatura.^{1,3-5}

Presentación del caso

Esta presentación de caso fue autorizada por la paciente. Una mujer de 45 años, sin antecedentes mórbidos, se presentó en Urgencias con una historia de 2 semanas de dolor lumbar progresivo, agravado 24 horas antes de la admisión y asociado con malestar general, fiebre de hasta 38°C, coriza y congestión nasal. No tenía antecedentes de trauma, ni otros signos de alarma. Al examen físico, presentaba dolor localizado en la zona lumbar baja que aumentaba a la palpación espinal generalizada. No tenía dolor irradiado ni déficit neurológicos, y tenía puño percusión renal negativa.

En Urgencias, presentaba dolor intenso persistente a pesar de recibir una dosis intravenosa de un analgésico, por lo que ingresó para control del dolor y estudio diagnóstico. Entre los exámenes solicitados al ingreso, se detectó proteína C reactiva (PCR) elevada, examen de orina

normal y cultivo de orina y hemocultivo negativos. Una tomografía computarizada (TC) abdominal y pélvica normal descartó otros focos infecciosos.

Fue estudiada más a fondo con imágenes de resonancia magnética (RM) de columna lumbar (► **Figura 1**), que reveló espondilolistesis lítica en el nivel L5-S1, combinada con estenosis foraminal derecha y posible pinzamiento de la raíz L5 (inconsistente con los síntomas de la paciente). No se identificaron hallazgos que sugirieran un proceso infeccioso en la RM inicial.

Durante su hospitalización, se observó un aumento significativo de la PCR (de 3,81 mg/dL a 17,4 mg/dL y luego a 26 mg/dL; valor normal: < 0,5 mg/dL), junto con la detección de baciliformes (77%) en el hemograma completo (HC), por lo que se volvió a pancultivar y se inició antibioterapia intravenosa (ATB IV) empírica con ceftriaxona. Dos hemocultivos resultaron positivos para HP.

Durante los siguientes días, los marcadores inflamatorios de la paciente se normalizaron progresivamente, y ella se volvió afebril. Sin embargo, continuaba con dolor lumbosacro refractario. En consecuencia, se ordenaron más estudios de imágenes, incluida una ecografía transesofágica (negativa para vegetaciones) y una RM con contraste de la columna lumbosacra, que reveló una colección en el músculo psoas izquierdo, una pequeña acumulación de líquido epidural anterior en L4-L5, y signos sugestivos de hidrosalpinx derecho asociado con líquido libre (posible piosalpinx).

Debido a estos hallazgos de RM, se supuso que tenía bacteriemia por HP, lo que comprometía los anexos uterinos y los tejidos blandos perivertebrales, por lo que se agregó metronidazol a su régimen ATB IV durante 21 días completos de tratamiento combinado (ceftriaxona + metronidazol).

Dada su evolución clínica positiva y la reducción progresiva del dolor, tras consultar con el Servicio de Enfermedades

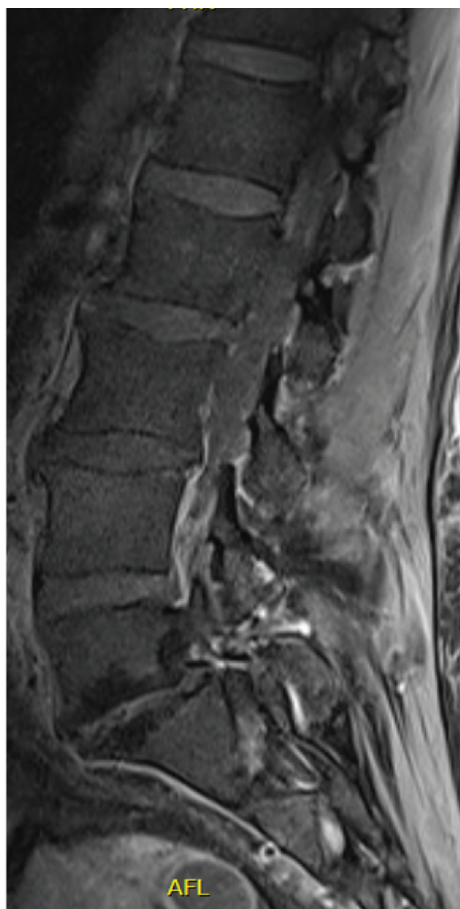


Fig. 1 Resonancia magnética (RM) inicial de la columna lumbar.

Infeciosas, fue dada de alta a la paciente a su domicilio con indicación de completar el tratamiento ATB oral con cefuroxima durante tres a seis semanas más. Sin embargo, cinco días después del alta, volvió a Urgencias con dolor lumbar intenso recurrente, ahora irradiado a la nalga derecha, sin deterioro neurológico. Los laboratorios también revelaron ligeros aumentos en la PCR (de 1,60 mg/dL a 2,93 mg/dL) y la velocidad de sedimentación globular (VSG; de < 20 mm/hora a 32 mm/hora).

La paciente fue readmitida para el manejo del dolor y más estudios, incluida la repetición de la RM de la columna lumbar (► **Figura 2**), que reveló una acumulación de líquido más pequeña en el psoas izquierdo, pero también, señal de anomalía en el disco L3-L4, en continuidad con las colecciones descritas anteriormente, y edema de los cuerpos vertebrales adyacentes. Estos hallazgos se consideraron compatibles con espondilodiscitis.

Ante este aumento de marcadores inflamatorios, el empeoramiento del cuadro clínico de la paciente y los nuevos hallazgos de la RM, se realizó biopsia transpedicular del disco L3-L4 y osea de cuerpo vertebral L4 para posterior análisis histológico y cultivos (► **Figura 3**), suspendiéndose los antibióticos hasta después del procedimiento. A pesar de que la paciente tenía dos hemocultivos previos positivos para HP, se decidió por una biopsia de columna porque la paciente había empeorado sus síntomas a pesar de una terapia antibiótica adecuada para HP (ceftriaxona + metronidazol inicialmente, seguidos de cefuroxima).

La PCR universal dio negativo para el ADN bacteriano, y todos los cultivos líquidos y de tejido (seis en total) del disco y del hueso fueron negativos. La histología del tejido óseo y

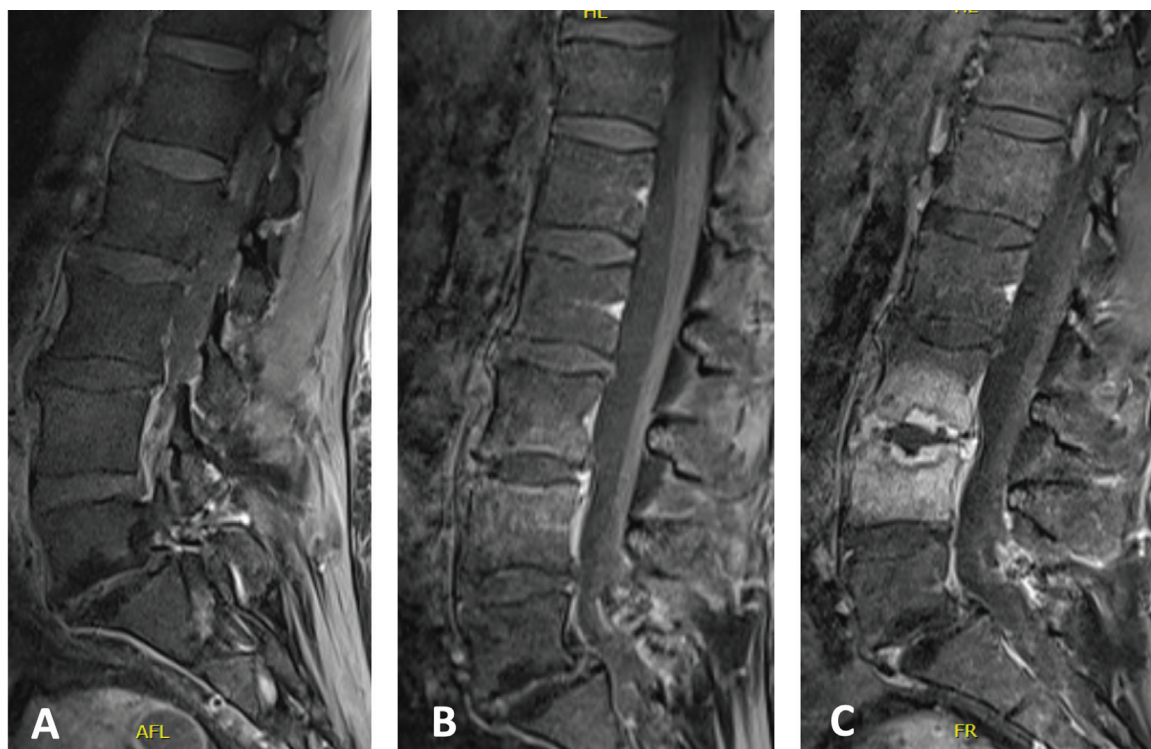


Fig. 2 Progresión de los hallazgos de la RM en las plataformas vertebrales comprometidas; (A) RM inicial de la columna lumbar; (B) RM de la columna lumbar siete días después de la inicial; (C) RM de columna lumbar 30 días después de la inicial.

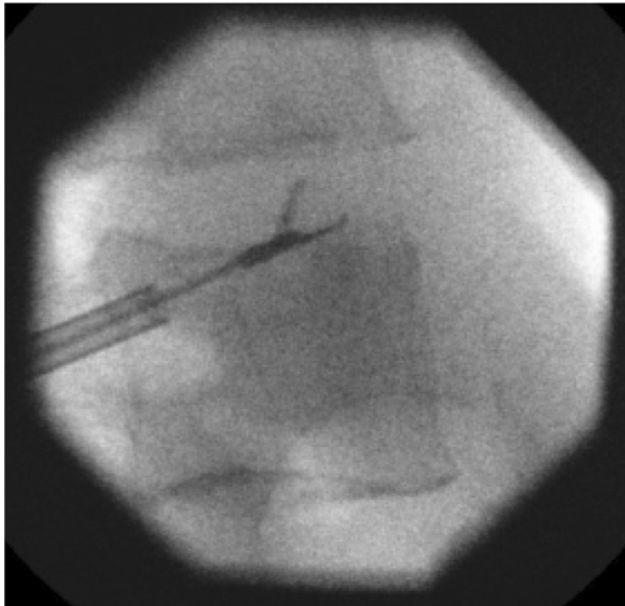

Fig. 3 Biopsia de disco transpedicular L3-L4.

fibrocartilaginoso fue compatible con osteomielitis crónica, sin reconocer microorganismos. Se confirmó el diagnóstico de espondilodiscitis por HP, y se pautó tratamiento ATB IV con ceftriaxona durante seis semanas, seguido de otras seis semanas de tratamiento ATB oral con ciprofloxacino. También se inició un programa de rehabilitación con fisioterapia y ortesis lumbar.

La evolución del curso clínico de la paciente incluyó la remisión completa del dolor, normalización progresiva de parámetros inflamatorios y ninguna otra complicación durante las visitas de seguimiento posteriores (> -Figura 4). La última imagen disponible es una TC de la columna lumbar obtenida tres meses después de su ingreso inicial (-Figura 5). A los 12 meses de seguimiento la paciente se ha mantenido asintomática, y se encuentra trabajando sin limitaciones en sus actividades de la vida diaria.

Discusión

La espondilodiscitis por HP fue descrita por primera vez en 1987 por Olk et al.³ Desde entonces, solo se han reportado otros tres casos en la literatura.^{1,4,5}

Aunque HP forme parte de la flora autóctona y, por lo general, solo tenga un papel patógeno en pacientes inmunodeprimidos,⁶ casi la totalidad de los casos comunicados de infecciones musculoesqueléticas se produjeron en sujetos inmunocompetentes,² al igual que nuestra paciente. El único factor de riesgo que tenía era su sobrepeso, con un índice de masa corporal de 31,8 kg/m², que entra en la categoría de obesidad.

Es de destacar que todos los casos de infecciones espinales por HP informados anteriormente^{1,3-5} se habían sometido a un procedimiento invasivo en los tres meses anteriores (dos casos sometidos a endoscopia superior, uno, a un procedimiento dental, y uno, a septoplastia nasal).²

En pacientes que presentan dolor lumbar y fiebre y/o bacteriemia (especialmente grampositiva), la espondilodiscitis siempre debe descartarse mediante un estudio adecuado.⁷ La RM con contraste sigue siendo el estándar de oro para la documentación radiográfica de esta, con 96% de sensibilidad y 94% de especificidad.⁸

Dicho esto, la RM tiene limitaciones, especialmente cuando los cambios iniciales son atípicos. En nuestra paciente, el nivel de sospecha clínica inicial de espondilodiscitis fue bajo, a pesar de que se realizó una RM para evaluar el dolor lumbar con fiebre. Las imágenes iniciales entonces no eran sugestivas de infección; en consecuencia, la infección se consideró poco probable, y el paciente recibió un manejo inicial subóptimo. Cabe señalar que no se utilizó contraste durante la RM inicial.

También se debe señalar que esta paciente tenía un absceso en el psoas y una pequeña colección intraespinal epidural anterior asociada con espondilodiscitis, que nuevamente es una presentación atípica. Los abscesos del músculo psoas, una condición muy poco común, en su

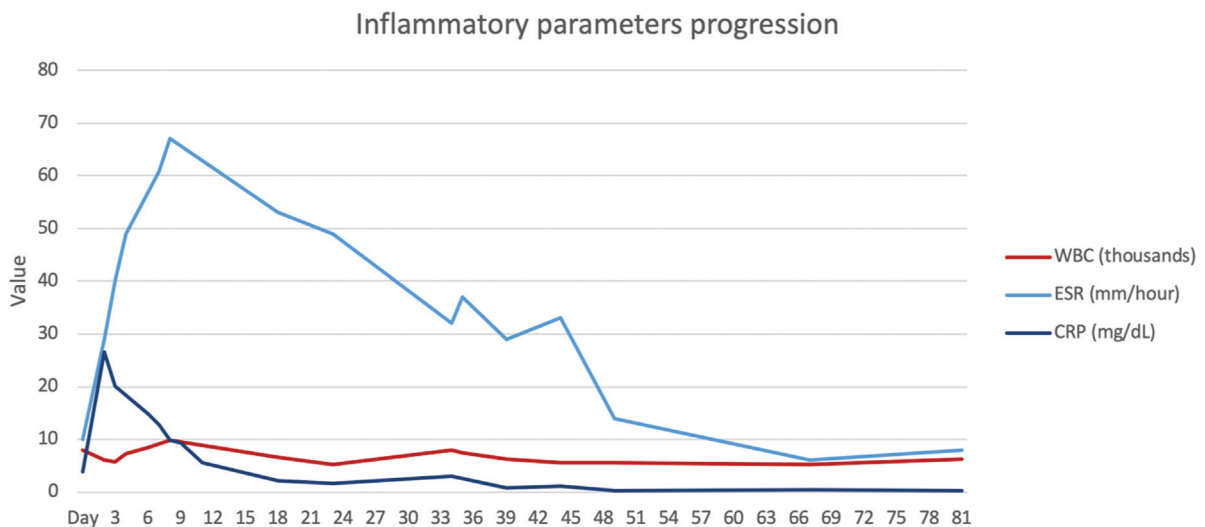


Fig. 4 Progresión de los parámetros inflamatorios en el tiempo. El día 1 corresponde a los análisis de sangre realizados al ingreso el primer día. Abreviaturas: CRP, proteína C reactiva ESR, velocidad de sedimentación globular WBC, recuento de glóbulos blancos.

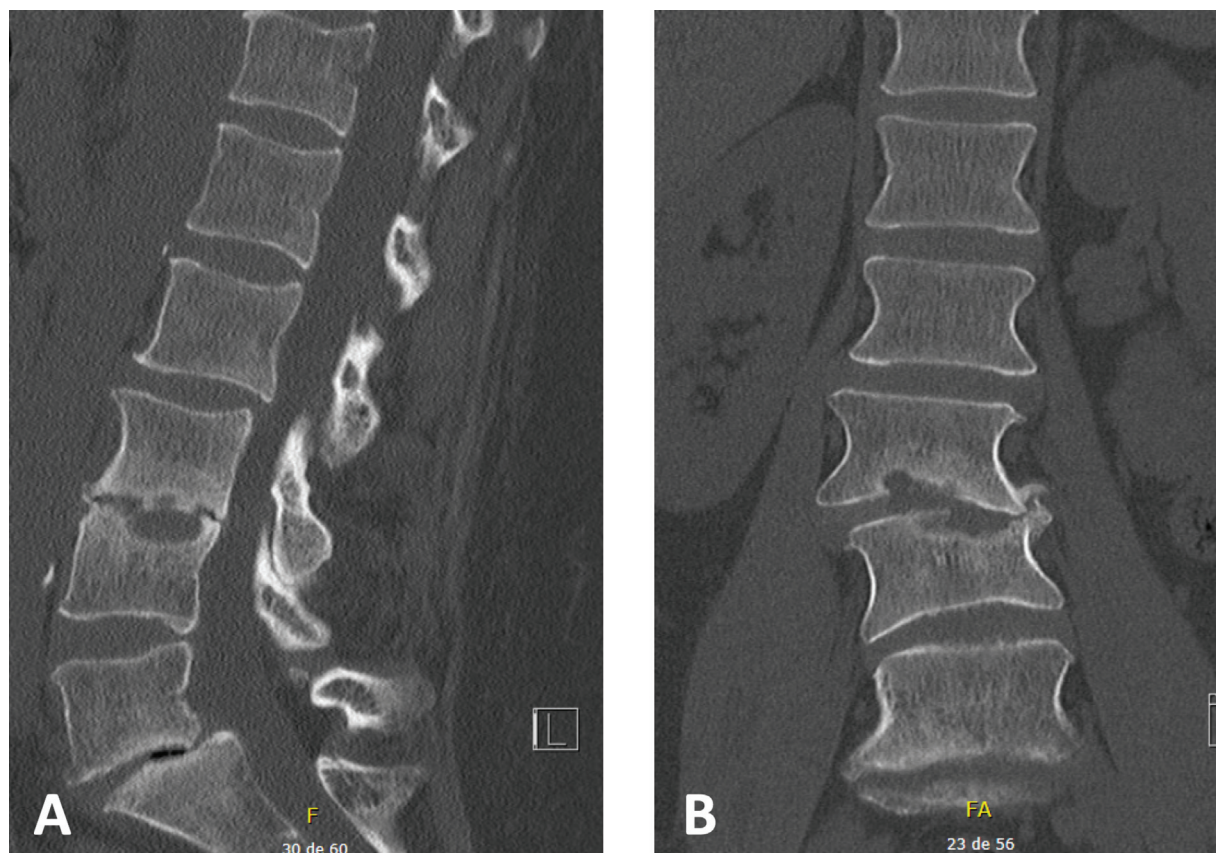


Fig. 5 Tomografía computarizada de columna lumbar tres meses después de la primera hospitalización; (A) vista sagital; (B) vista coronal.

mayoría tienden a ser primarios;⁹ y, cuando son secundarios (distinguidos de un absceso del iliopsoas), la mayoría se debe a espondilodiscitis de la columna lumbar.¹⁰

Aunque la asociación entre espondilodiscitis y absceso del psoas es infrecuente, tres de los cuatro casos de espondilodiscitis por HP informados previamente³⁻⁵ se asociaron con un absceso de psoas bilateral, además de un absceso epidural; y uno solo tenía un absceso epidural. Sin embargo, se necesitan más estudios para determinar si existe una verdadera asociación entre esta presentación atípica de dolor de espalda y la etiología de la espondilodiscitis.

Dicho todo esto, ante una lumbalgia persistente e inexplicada, y particularmente en el contexto de una bacteriemia con imágenes iniciales no concluyentes, puede ser necesaria una imagen de seguimiento con RM de contraste para descartar una presentación atípica de espondilodiscitis.

Finalmente, debemos tener en cuenta que el pilar del tratamiento para la espondilodiscitis son los antibióticos, incluyendo un mínimo de cuatro a seis semanas de administración intravenosa, y no menos de tres meses de antibióticos en general.⁷

Conclusiones

El HP es un patógeno muy raro en la espondilodiscitis. No obstante, en pacientes con lumbalgia persistente asociada a fiebre de origen poco claro, debe ser considerado. Aunque

generalmente es un organismo benigno, la bacteriemia por HP puede causar un compromiso osteoarticular grave.

El estudio inicial debe incluir una RM con contraste del segmento de la columna afectado, que inicialmente puede revelar pocas o ninguna anomalía. Es posible que se necesiten imágenes de seguimiento para llegar a un diagnóstico preciso y oportuno.

El manejo prolongado de antibióticos es el pilar del tratamiento.

Financiamiento

Los autores declaran que no han recibido financiamiento para la realización de este estudio.

Referencias

- Kohr BS, Liaw SJ, Liao HC, Yang CC, Lee MH. Bone and Joint Infections Caused by *Haemophilus parainfluenzae*. *Infect Dis Clin Pract* 2007;15(03):206–208
- O'Neil CR, Wilson E, Missaghi B. Bone and Joint Infections due to *Haemophilus parainfluenzae*: Case Report and Review of the Literature. *Can J Infect Dis Med Microbiol* 2016;2016:4503025. Doi: 10.1155/2016/4503025
- Olk DG, Hamill RJ, Proctor RA. *Haemophilus parainfluenzae* vertebral osteomyelitis. *Am J Med Sci* 1987;294(02):114–116. Doi: 10.1097/0000441-198708000-00011
- Auten GM, Levy CS, Smith MA. *Haemophilus parainfluenzae* as a rare cause of epidural abscess: case report and review. *Rev Infect Dis* 1991;13(04):609–612. Doi: 10.1093/clinics/13.4.609

- 5 Beauvais C, Berenbaum F, Spentchian M, Prier A, Kaplan G. Early diagnosis of vertebral osteomyelitis due to a rare pathogen: *Haemophilus parainfluenzae*. *J Rheumatol* 1992;19(03):491–493
- 6 Oill PA, Chow AW, Guze LB. Adult bacteremic *Haemophilus parainfluenzae* infections. Seven reports of cases and a review of the literature. *Arch Intern Med* 1979;139(09):985–988. Doi: 10.1001/archinte.139.9.985
- 7 Berbari EF, Kanj SS, Kowalski TJ, et al; Infectious Diseases Society of America. 2015 Infectious Diseases Society of America (IDSA) Clinical Practice Guidelines for the Diagnosis and Treatment of Native Vertebral Osteomyelitis in Adults. *Clin Infect Dis* 2015;61(06):e26–e46. Doi: 10.1093/cid/civ482
- 8 Modic MT, Feiglin DH, Piraino DW, et al. Vertebral osteomyelitis: assessment using MR. *Radiology* 1985;157(01):157–166. Doi: 10.1148/radiology.157.1.3875878
- 9 Desandre AR, Cottone FJ, Evers ML. Iliopsoas abscess: etiology, diagnosis, and treatment. *Am Surg* 1995;61(12):1087–1091
- 10 López VN, Ramos JM, Meseguer V, et al; GTI-SEMI Group. Microbiology and outcome of iliopsoas abscess in 124 patients. *Medicine (Baltimore)* 2009;88(02):120–130. Doi: 10.1097/MD.0b013e31819d2748