



# Técnica de reconstrução do pé com prótese de calcâneo feita sob medida em câncer primário – Relato de caso\*

## *Technique for Foot Reconstruction with Custom-made Calcaneal Prosthesis in Primary Malignancy – A Case Report*

Aditya K. S. Gowda<sup>1</sup> Mohit Dhingra<sup>1</sup> Madhubari Vathulya<sup>2</sup> Rajkumar K. Seenivasagam<sup>3</sup>

<sup>1</sup> Departamento de Ortopedia, Instituto All India de Ciências Médicas, Rishikesh, Uttarakhand, Índia

<sup>2</sup> Departamento de Cirurgia Plástica, Instituto All India de Ciências Médicas, Rishikesh, Uttarakhand, Índia

<sup>3</sup> Departamento de Cirurgia Oncológica, Instituto All India de Ciências Médicas, Rishikesh, Uttarakhand, Índia,

Endereço para correspondência: Mohit Dhingra, MS orthopedics, Professor Adjunto, Departamento de Ortopedia, Instituto All India de Ciências Médicas, Rishikesh, Uttarakhand, 249203, Índia (e-mail: modisbanu77@gmail.com).

Rev Bras Ortop 2023;58(2):342–346.

### Resumo

O pé é um local incomum para tumores ósseos, e compreende cerca de 3% de todos os tumores esqueléticos, em especial ao redor do calcâneo. A cirurgia radical cria um vazio no pé, o que afeta de forma negativa a capacidade de resgate do membro. As cirurgias de reconstrução do calcâneo não são comumente realizadas por causa da instabilidade da prótese, defeito de partes moles, e consequente possibilidade de insucesso pós-operatório. Assim, apresentamos aqui um caso raro de sarcoma sinovial originário da bainha do tendão tibial posterior com acometimento secundário do osso calcâneo. Considerando as experiências prévias de diferentes cirurgiões, projetamos uma prótese sob medida com modificações relevantes.

### Palavras-chave

- ▶ calcâneo
- ▶ neoplasias ósseas
- ▶ próteses e implantes

### Abstract

The foot is an uncommon location for osseous tumors, comprising ~ 3% of all skeletal tumors, which occur particularly around the calcaneum. Radical surgery creates a void in the foot which adversely affects the ability to salvage it. Calcaneal replacement surgeries are not commonly performed due to factors involving instability of the prosthesis, soft-tissue defects, and resultant failure, which can occur in the postoperative period. Thus, we herein report a rare case of synovial sarcoma arising from the sheath of the tibialis posterior tendon, with secondary involvement of the calcaneus bone. Considering the previous experiences of different surgeons, a custom-made prosthesis was designed with relevant modifications.

### Keywords

- ▶ bone neoplasms
- ▶ calcaneus
- ▶ prostheses and implants

\* Estudo conduzido no Instituto All India de Ciências Médicas, Rishikesh, Índia

recebido  
02 de Abril de 2022  
aceito  
27 de Maio de 2022  
article Publicado on-line  
Julho 22, 2022

DOI <https://doi.org/10.1055/s-0042-1753532>.  
ISSN 0102-3616.

© 2022. Sociedade Brasileira de Ortopedia e Traumatologia. All rights reserved.

This is an open access article published by Thieme under the terms of the Creative Commons Attribution-NonDerivative-NonCommercial-License, permitting copying and reproduction so long as the original work is given appropriate credit. Contents may not be used for commercial purposes, or adapted, remixed, transformed or built upon. (<https://creativecommons.org/licenses/by-nc-nd/4.0/>)

Thieme Revinter Publicações Ltda., Rua do Matoso 170, Rio de Janeiro, RJ, CEP 20270-135, Brazil

## Introdução

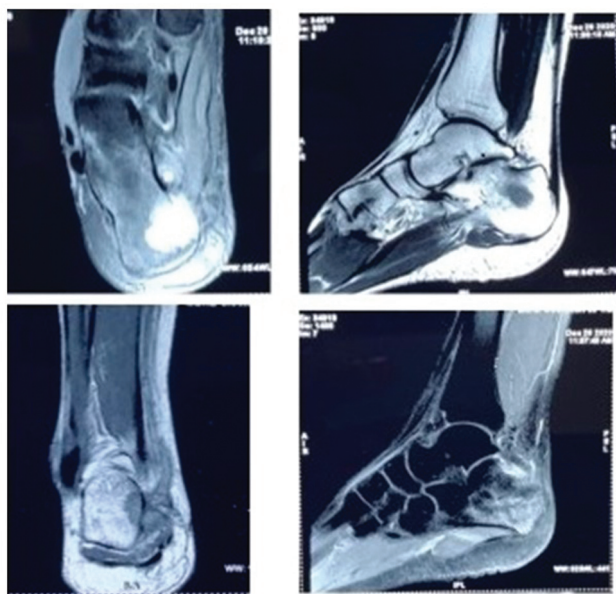
O pé é um local incomum para tumores ósseos, e compreende cerca de 3% de todos os tumores esqueléticos, em especial ao redor do calcâneo.<sup>1,2</sup> A cirurgia radical para o tratamento desses tumores malignos requer a remoção do osso do calcâneo, o que cria um vazio no pé que afeta de forma negativa a capacidade de resgate do membro. As cirurgias de reconstrução do calcâneo não são comumente realizadas por causa da instabilidade da prótese, defeito de partes moles, e consequente possibilidade de insucesso pós-operatório.<sup>3,4</sup> Apresentamos aqui um caso raro de sarcoma sinovial da bainha do tendão tibial posterior com acometimento secundário do osso calcâneo. Considerando as experiências prévias de diferentes cirurgiões, projetamos uma prótese sob medida com modificações relevantes.

## Relato de Caso


Este relato de caso foi aprovado pelo comitê de ética institucional (n° 139/IEC/PGM/2021), e o paciente assinou o termo de consentimento livre e esclarecido para participação no estudo.

Um homem de 25 anos apresentava piora progressiva de dor no pé direito e dificuldade para deambular. Clinicamente, havia edema na face medial da região do calcânar, de consistência macia a firme, e a pontuação na escala da Musculoskeletal Tumor Society (MSTS) era de 12,5. Os achados ao exame neurológico eram normais. As radiografias também eram normais, mas a ressonância magnética (RM) mostrou características sugestivas de sarcoma de partes moles com origem no tendão tibial posterior e acometimento secundário do calcâneo do pé direito (►Fig. 1).

Uma biópsia realizada para confirmação histopatológica inferiu o diagnóstico de sarcoma sinovial.



**Fig. 1** A ressonância magnética mostra o sarcoma do tendão tibial posterior com acometimento secundário do calcâneo.



**Fig. 2** Transformação de arquivos DICOM para a reconstrução tridimensional e modificações.

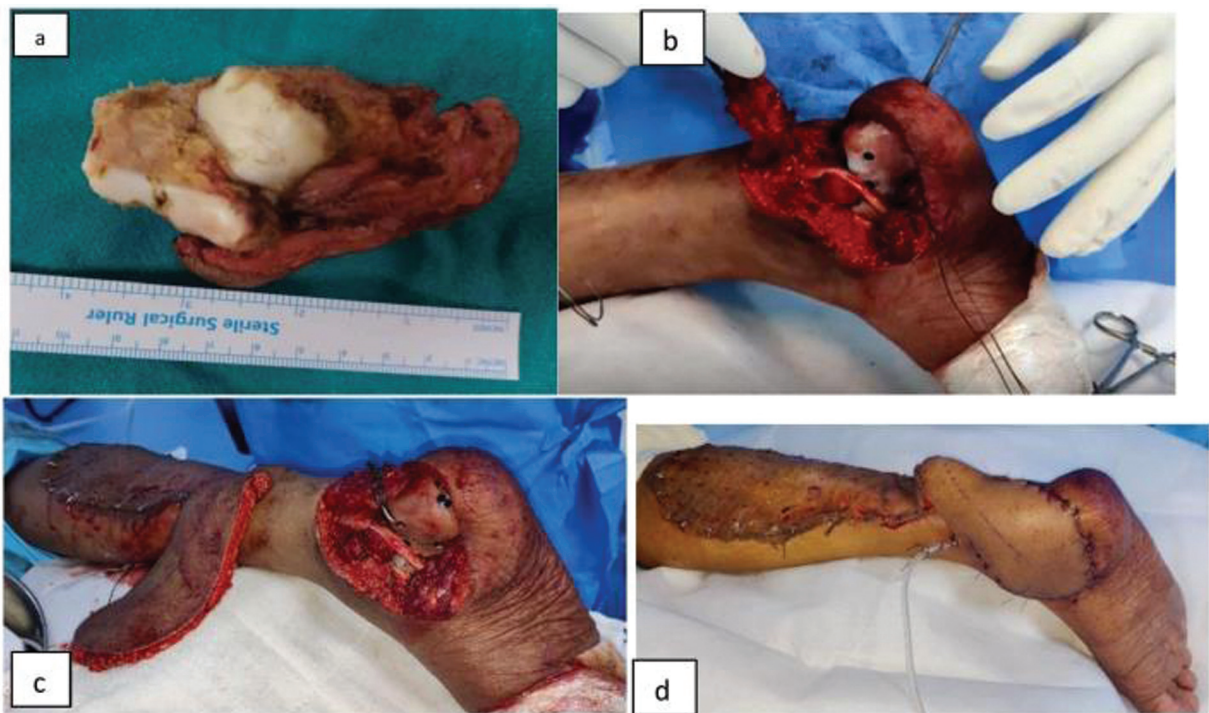
Fizemos o planejamento com base no acometimento do calcâneo, e oferecemos as opções de reconstrução óssea ao paciente. Uma prótese foi feita sob medida com base em arquivos de Comunicação de Imagens Digitais em Medicina (Digital Imaging and Communications in Medicine, DICOM, em inglês) da tomografia computadorizada de ambos os pés (XL Orthotics, Índia) (►Fig. 2). O corpo e as facetas posterior, média e anterior do calcâneo, assim como os orifícios de fixação do tendão do calcâneo e da fásia plantar da prótese modificada, foram revestidos com hidroxiapatita. Também planejamos a colocação de dois parafusos de bloqueio do calcâneo ao tálus para dar estabilidade ao construto (►Fig. 3).

A excisão da lesão sarcomatosa foi feita por incisão medial estendida. A lesão também se estendia até o nervo tibial, que, por isso, foi extirpado juntamente com o tecido tumoral e o osso calcâneo. A superfície articular do tálus e do cuboide foi removida, deixando o osso subcondral exposto para sua articulação com as superfícies pareadas do calcâneo revestidas com hidroxiapatita. A prótese do calcâneo foi então fixada combinando as facetas com suas correspondentes no tálus e no cuboide com o auxílio de parafusos de bloqueio. O tendão calcâneo e a fásia plantar foram reparados com Ethibond (Ethicon, Inc., Raritan, NJ, Estados Unidos). O defeito de tecido mole foi coberto com retalho sural local (►Fig. 4). O paciente foi readmitido após três semanas para a reconstrução do defeito neurológico com enxerto interposicional do nervo sural e anastomose do coto proximal do nervo sural com o coto distal do nervo plantar e do enxerto distal do nervo sural com o coto proximal do nervo tibial, restabelecendo a sensibilidade do pé à dor (►Fig. 5).

Às seis semanas do pós-operatório, o paciente foi a uma série de radiografias (►Fig. 6). A sustentação de peso foi liberada de acordo com a tolerância à dor aos 3 meses. O efeito anestésico caiu 50% durante o período de acompanhamento. O paciente caminha confortavelmente com apoio, sem qualquer instabilidade, e apresenta pontuação de 21 na escala da MSTS.<sup>5</sup>



**Fig. 3** Protótipo do implante e prótese final feita sob medida e revestida com hidroxiapatita.



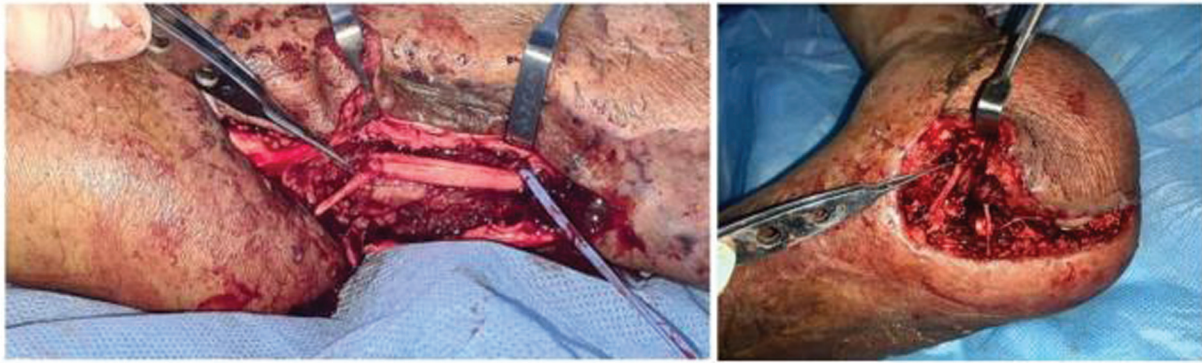
**Fig. 4** (A) Sarcoma sinovial excisado com o calcâneo; (B) reinserção do tendão calcâneo na prótese; (C) implante do calcâneo com parafusos e fixação do tendão calcâneo e da fáscia plantar; e (D) cobertura do defeito com retalho sural.

## Discussão

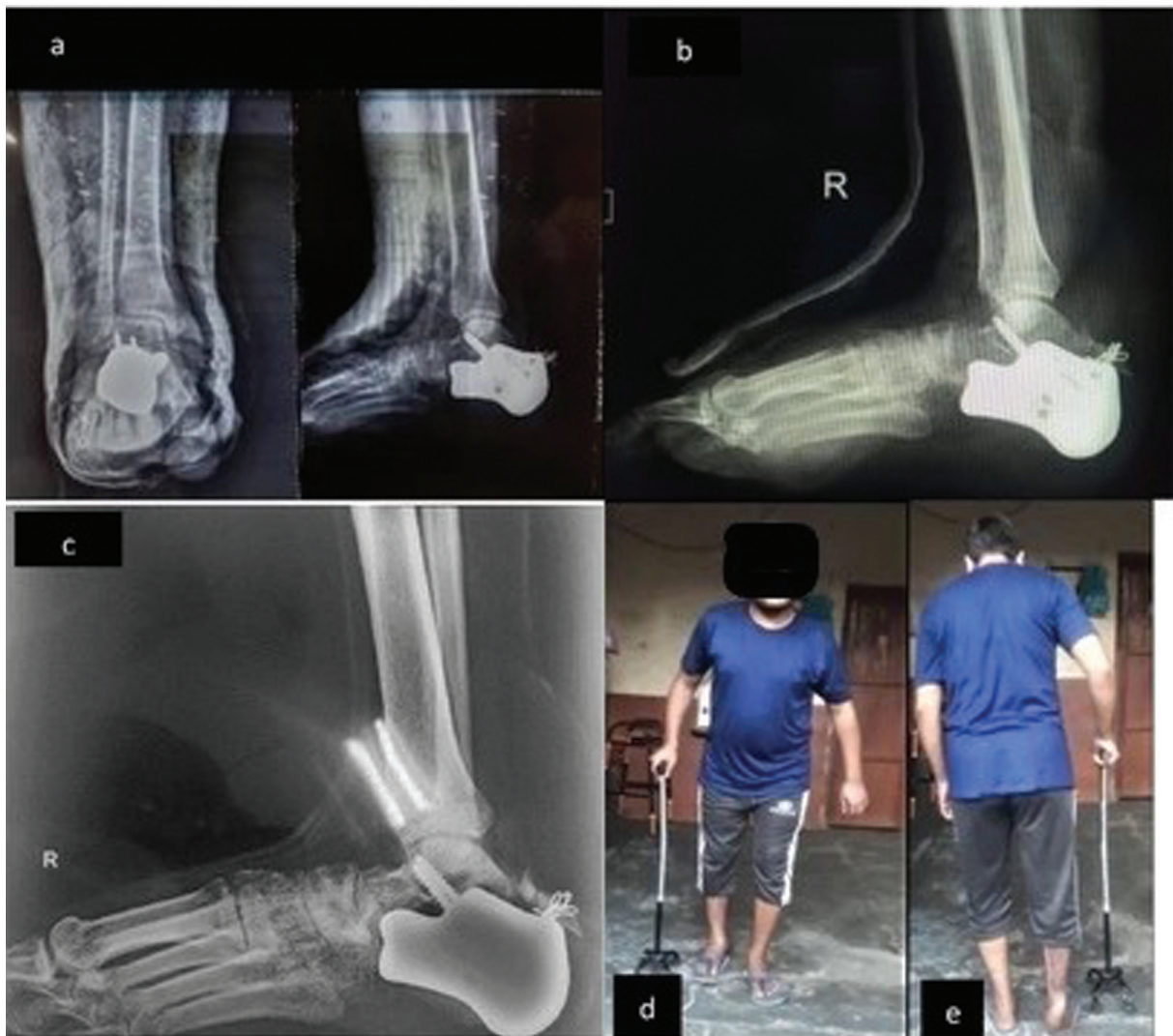As cirurgias de resgate de membros são sempre difíceis. O desafio é maior quando o tumor é raro e há pouco apoio da indústria em termos de implantes e seus desenhos. Existem

poucos relatos de casos<sup>4,6</sup> sobre a reconstrução biológica do calcâneo excisado com crista ilíaca vascularizada e aloenxerto composto de fíbula pediculada. Além disso, há poucas pesquisas com desenvolvimento de próteses para reconstrução do calcâneo.<sup>7</sup> Embora essas experiências anteriores com





**Fig. 5** Neurotização do pé por meio de transferência do nervo sural para o coto distal do nervo tibial.



**Fig. 6** (A) Radiografia pós-operatória; (B) radiografia do tornozelo aos 3 meses; (C) radiografia do tornozelo aos 6 meses; e (D,E) quadro clínico do paciente, que anda com apoio.

aloenxertos tenham obtido resultados aceitáveis, a limitação da resistência desses ossos implantados é preocupante, pois pode haver falha durante as atividades de sustentação de peso.

A maior parte da literatura se refere ao tumor primário do calcâneo sem acometimento dos tecidos moles adjacentes, em que a reconstrução pode ser feita com os tecidos à

disposição.<sup>2</sup> A prótese aqui utilizada era inovadora por alguns motivos. Primeiro, a prótese foi feita sob medida com a ajuda de dados da tomografia computadorizada do pé do paciente e criação de uma réplica do calcâneo do próprio indivíduo. Em segundo lugar, visamos o crescimento interno do osso subcondral do tálus e do cuboide para dar estabilidade no longo prazo; por isso, revestimos as superfícies das facetas do implante com hidroxiapatita (Imanishi e Choong<sup>3</sup> poliram as superfícies articulares da prótese). Em terceiro lugar, modificamos a prótese ainda mais, colocando dois orifícios para parafusos de fixação do calcâneo ao tálus no perioperatório, dando estabilidade instantânea ao construto. Não havia nenhuma informação sobre qualquer modificação na literatura. A quarta vantagem do uso dessa prótese foi a impressão dos pontos de ancoragem para fixação do tendão calcâneo e da fásia plantar com suturas passadas pelos orifícios; além disso, o revestimento de hidroxiapatita ajuda a incorporar a manga óssea, se presente, ao implante no devido tempo. Por fim, a prótese foi feita de titânio para torná-la leve e forte o bastante para sustentar o peso do paciente no longo prazo. Em conclusão, esta técnica exigiu poucos dias, incluindo planejamento meticuloso, projeto do implante, revisão do projeto pelo cirurgião, impressão tridimensional, e confecção de um protótipo.

As cirurgias de ressecção têm morbidade devido à perda de tecidos moles. Os defeitos são cobertos com o retalho local à disposição. Além disso, a inervação sensorial do pé foi refeita em uma cirurgia de neurotização com anastomose do coto proximal do nervo sural ao coto distal do nervo tibial posterior. Até o momento, a recuperação do paciente é satisfatória. Essa modificação pode servir de referência para a realização de mais estudos sobre próteses de reconstrução para aumento de sua estabilidade e durabilidade.

#### Suporte Financeiro

Os autores declaram que não receberam apoio financeiro para a pesquisa, autoria e/ou publicação deste artigo.

#### Conflito de Interesses

Os autores não têm conflito de interesses a declarar.

#### Contribuições dos Autores

Cada autor contribuiu de forma individual e significativa para o desenvolvimento deste artigo: AKSG auxiliou na cirurgia, redigiu o manuscrito do relato de caso, e fez a pesquisa bibliográfica. MD planejou e realizou a cirurgia, editou o manuscrito, e auxiliou na análise dos resultados e na discussão. MV e RKS planejaram e realizaram a cirurgia, e revisaram o relato de caso.

#### Referências

- 1 Malawer MM, Sugarbaker PH. Musculoskeletal cancer surgery: treatment of sarcomas and allied diseases. Dordrecht, The Netherlands: Springer Science & Business Media; 2001
- 2 Yan L, Zong J, Chu J, et al. Primary tumours of the calcaneus. *Oncol Lett* 2018;15(06):8901–8914
- 3 Imanishi J, Choong PFM. Three-dimensional printed calcaneal prosthesis following total calcaneectomy. *Int J Surg Case Rep* 2015; 10:83–87
- 4 Kurvin LA, Volkering C, Kessler SB. Calcaneus replacement after total calcaneectomy via vascularized pelvis bone. *Foot Ankle Surg* 2008;14(04):221–224
- 5 Muscolo DL, Ayerza MA, Aponte-Tinao LA. Long-term results of allograft replacement after total calcaneectomy. A report of two cases. *J Bone Joint Surg Am* 2000;82(01):109–112
- 6 Chou LB, Malawer MM. Osteosarcoma of the calcaneus treated with prosthetic replacement with twelve years of followup: a case report. *Foot Ankle Int* 2007;28(07):841–844
- 7 Wilson TJ. Novel Uses of Nerve Transfers. *Neurotherapeutics* 2019;16(01):26–35