



Un caso raro de cervicalgia

A Rare Case of Cervicalgia

Iraia Berasategi Noriega¹ Paúl Vicente Alonso de Armiño^{2,3} Daniel Marín Puyalto⁴
Marta Sancho Rodrigo⁵ Marta Molinedo Quílez⁶ Luis Lobo Escolar² Pilar Poveda Serrano⁷

¹ Residente Formación Segundo Año de COT, Hospital San Jorge de Huesca, Huesca, Aragón, España

² Facultativo Especialista de Área de COT, Hospital San Jorge de Huesca, Huesca, Aragón, España

³ Tutor de Formación MIR (Médicos Internos Residentes), España

⁴ Residente Formación de Último Año de COT, Hospital San Jorge de Huesca, Huesca, Aragón, España

⁵ Facultativa Especialista de Área de COT, Hospital San Jorge de Huesca, Huesca, Aragón, España

⁶ Residente Formación Tercer Año de COT, Hospital San Jorge de Huesca, Huesca, Aragón, España

⁷ Servicio de Urgencias, Hospital San Jorge de Huesca, Huesca, Aragón, España

Address for correspondence Iraia Berasategi Noriega, Avenida Martínez de Velasco 36, C.P.: 22004, Huesca, Aragón, España (e-mail: Iraia.berasategi@gmail.com).

Rev Chil Ortop Traumatol 2022;63(2):e93–e99.

Resumen

Objetivo Subrayar la importancia del diagnóstico detallado del dolor y realizar autocrítica por la tardanza diagnóstica de una cervicalgia mecánica.

Material y Métodos Se presenta una paciente con dolor súbito en el cuello, con radiografías y exploración normales. La resonancia magnética (RM) resultó aparentemente anodina y se trató como cervicalgia mecánica. Tras varias consultas con el Servicio de Urgencias, se realizó una radiografía que informó de anomalía entre las primeras vértebras y se amplió con una tomografía computarizada (TC) que reveló fractura de odontoides y destrucción de la segunda cervical de origen metastásico.

Resultados La paciente fue tratada con radioterapia más collarín cervical y varios ciclos de quimioterapia, y falleció a los dos años.

Discusión Los cánceres que más frecuentemente metastatizan en la columna vertebral son los de mama, pulmón y próstata, siendo las localizaciones más frecuentes la torácica (70%), la lumbar (20%) y, por último, la cervical (10%). Cuando el tumor se descubre como metástasis, como en nuestro caso, estos pacientes tienen una alta tasa de mortalidad. Según nuestro conocimiento, en la literatura hay pocos casos descritos de neoplasias descubiertas como fractura patológica de odontoides.

Conclusión El dolor cervical no mecánico debido a una metástasis en odontoides, a consecuencia de una neoplasia de pulmón no diagnosticada, es un caso raro en la literatura y de complejo diagnóstico, en que una historia clínica detallada de la

Palabras Clave

- ▶ cervicalgia
- ▶ metástasis
- ▶ odontoides
- ▶ retraso diagnóstico

recibido
12 de enero de 2020
aceptado
18 de mayo de 2022

DOI <https://doi.org/10.1055/s-0042-1751289>.
ISSN 0716-4548.

© 2022. Sociedad Chilena de Ortopedia y Traumatología. All rights reserved.

This is an open access article published by Thieme under the terms of the Creative Commons Attribution-NonDerivative-NonCommercial-License, permitting copying and reproduction so long as the original work is given appropriate credit. Contents may not be used for commercial purposes, or adapted, remixed, transformed or built upon. (<https://creativecommons.org/licenses/by-nc-nd/4.0/>)

Thieme Revinter Publicações Ltda., Rua do Matoso 170, Rio de Janeiro, RJ, CEP 20270-135, Brazil

evolución del dolor y la presencia de signos de alarma son de vital importancia para su sospecha y rápido diagnóstico, mediante técnicas como la RM.

Abstract

Objective To underline the importance of a detailed diagnosis of pain and perform self-criticism regarding the delay in diagnosis of a case of mechanical cervicalgia.

Material and methods We present the case of a patient with sudden neck pain, with normal X-rays. The magnetic resonance imaging (MRI) scan was apparently unremarkable, and the condition was treated as mechanical cervicalgia. After several consultations in the Emergency Department, a new X-ray was performed, which showed an anomaly between the first vertebrae and is accompanied by a computed tomography (CT) scan that revealed a fracture of the odontoid apophysis and destruction of the second cervical vertebra of metastatic origin.

Results The patient was treated with radiotherapy plus cervical collar and several cycles of chemotherapy, and died two years later.

Discussion The cancers that most frequently metastasize to the spine are those of the breast, lung and prostate, with the most frequent location being thoracic (70%), lumbar (20%), and, finally, cervical (10%). When the tumor is discovered as a metastasis, as in our case, these patients have a high mortality rate. To our knowledge, few cases of neoplasms discovered as pathological fractures of the odontoid apophysis have been described in the literature.

Conclusion Non-mechanical cervicalgia due to metastasis of the odontoid apophysis as a result of an undiagnosed lung neoplasm is a rare case in the literature and a complex diagnosis, in which a detailed clinical history of the evolution of pain and the presence of red flags are of vital importance for its suspicion and rapid diagnosis, through techniques such as MRI.

Keywords

- ▶ cervicalgia
- ▶ metastasis
- ▶ odontoid apophysis
- ▶ delay in diagnosis

Introducción

La columna vertebral es la localización más frecuente de metástasis óseas puesto que, de todos los pacientes con cáncer, entre 5% y el 10% de ellos padece metástasis vertebrales.¹ Estas son más frecuentes en pacientes con cáncer de mama, pulmón y próstata, y son de predominancia masculina. Aunque no son las más frecuentes en cuanto a números generales, las metástasis espinales sintomáticas más frecuentes son las torácicas (70%), seguidas de las lumbares (20%), y, por último, las cervicales (10%).^{1,2}

En este artículo, se presenta una causa de dolor cervical no mecánico debido a una metástasis de C2, a consecuencia de una neoplasia de pulmón no diagnosticada. Se quiere subrayar la complejidad del diagnóstico por imagen y la importancia de una historia clínica detallada de la evolución del dolor y de la presencia de síntomas y signos clínicos de alarma, además de realizar autocrítica por la tardanza en el diagnóstico de esta cervicalgia complicada, esperando que sirva para mejorar en casos futuros.

Materiales y Métodos

Presentamos un caso clínico de rara incidencia ocurrido en nuestro hospital que comunicamos para su divulgación.

Una mujer de 59 años que acudió al Servicio de Urgencias por presentar dolor súbito en el cuello, sin pérdida de peso, síndrome compartimental ni radiculopatía asociada y sin encontrar masas, megalias ni adenopatías. La paciente no tenía antecedentes personales de interés, no era fumadora ni refirió alergias medicamentosas conocidas. Se encontraba afebril y con constantes vitales mantenidas. La exploración física se correspondía con la normalidad, sin dolor a la palpación de las apófisis espinosas cervicales ni de la musculatura paravertebral, con reflejos bilaterales conservados y sin alteraciones de fuerza ni de sensibilidad. Tras estos hallazgos, fue diagnosticada de cervicalgia mecánica, por lo que se decidió por el tratamiento conservador con analgesia domiciliaria.

A la semana, la paciente volvió a acudir al Servicio de Urgencias ante la no remisión de los síntomas, y contó en esta ocasión que el dolor cervical se incrementaba en bipedestación y se aliviaba en decúbito. Ante la persistencia del dolor, se le indicó estudio de imagen, y se realizaron radiografías de columna cervical, en las que se objetivó la disminución del espacio discal C5-C6, sin observar otras alteraciones. En esta ocasión, se incrementó el tratamiento subiendo de escalón en la escala analgésica, y la paciente comenzó a tomar tramadol.

Acudió una tercera vez a los servicios sanitarios, por lo que fue derivada a las consultas de Traumatología. Se le amplió el estudio diagnóstico de imagen, con la realización de

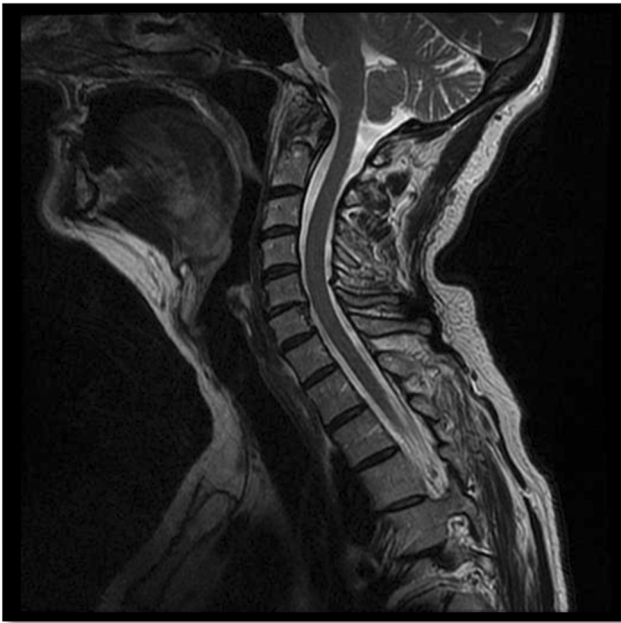

Fig. 1 Imagen de RM en que no se informa de hallazgos sugestivos de patología en las vértebras C1-C2.

resonancia magnética (RM) y de un electroneurograma (ENG). La RM nos informó de la existencia de pinzamiento de C5-C6 con retrolistesis, pero sin afectación del canal medular, y en el ENG no se encontraron repercusiones axonales de los miotomas C5-C6. Ante la aparente cervicalgia convencional, se derivó la paciente al Servicio de Rehabilitación, en el que fue recibida a los ocho meses del inicio de los síntomas (► **Figura 1**)

Tras las primeras sesiones de tratamiento rehabilitador y ante la no mejoría de la sintomatología, se decidió repetir las radiografías, en las que se informó de una anomalía entre la primera y la segunda vértebras cervicales, de la que no se había informado previamente. (► **Figura 2A**) Ante los hallazgos, se solicitó la realización de una tomografía computarizada (TC), en que se objetivó una fractura de odontoides con impactación sobre el clivus, fractura del arco anterior del cuerpo de C2, masa de partes blandas, y patrón óseo apolillado. (► **Figura 2B**)

Ante este hallazgo, se realizó un estudio de extensión que evidenció una masa pulmonar sugestiva de neoplasia pulmonar primaria y afectación metastásica del lóbulo hepático derecho, de ambas glándulas suprarrenales, y de los cuerpos vertebrales D2 y D3. En la biopsia, se confirmó el diagnóstico: carcinoma pobremente diferenciado con mutación del receptor del factor de crecimiento epidérmico (*epidermal growth factor receptor*, EGFR, en inglés).

La paciente comenzó tratamiento oncológico con erlotinib y radioterapia de masa cervical, además de ácido zolendrónico y manejo del dolor, con buena respuesta clínica y radiológica a nivel pulmonar. Al año, presentó metástasis cerebrales, para las que se desestimó el tratamiento radioterápico, y se decidió comenzar la terapia con bevacizumab, que no resultó favorable y,

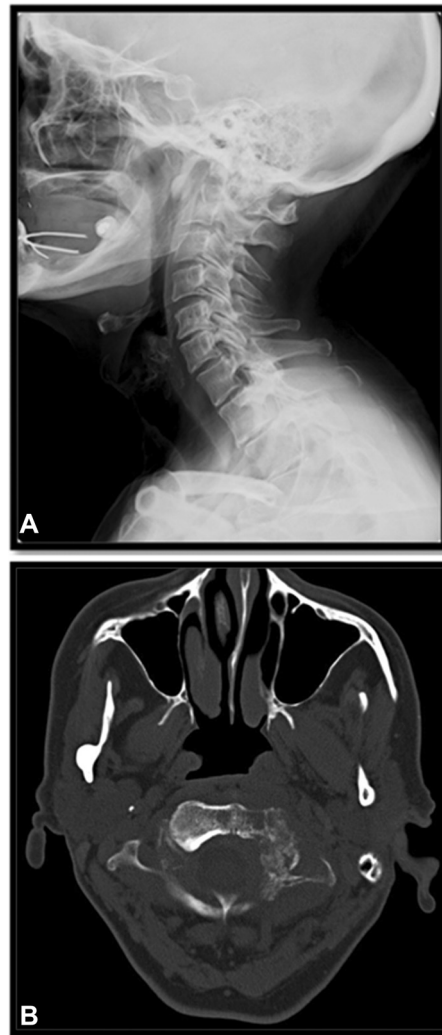


Fig. 2 (A) Imagen de radiografía simple realizada seis meses después de las radiografías anteriores, en que se informa por primera vez de alteraciones en las primeras vértebras cervicales. (B) Imagen de la TC diagnóstica, realizada en la misma época de las segundas radiografías.

lamentablemente, la paciente falleció 21 meses después del diagnóstico.

Discusión

En la columna vertebral, las vértebras menos frecuentes respecto a la aparición de metástasis son las cervicales, en tan solo hasta un 10% de las ocasiones.² Las lesiones pueden ser osteoblásticas u osteolíticas y, para identificarse en un estudio de radiografía simple, la vértebra debe estar afectada al menos entre un 30% y un 50%.³ Algunos autores⁴ afirman que en 1 de cada 10 casos en los que aparecen metástasis espinales, el paciente aún no había sido diagnosticado de cáncer, convirtiéndose en un paciente de alta mortalidad por el avanzado estado de enfermedad en el que se encuentra debido a la demora en el diagnóstico. Un 60% de las metástasis en la columna cervical son ocasionadas por un tumor de mama, pulmón o próstata.⁵ A pesar del porcentaje que metastatiza en la columna cervical, poca importancia se le ha dado a las metástasis en la odontoides,^{6,7} y por lo que

Tabla 1 Diagnóstico diferencial del dolor mecánico e inflamatorio¹²

Cervicalgia	Mecánica	No mecánica
Características	<ul style="list-style-type: none"> • Uni o bilateral. • Acompañada de cefaleas. • Dolor no constante de predominio vespertino. • Empeora con el ejercicio y mejora con el reposo. 	<ul style="list-style-type: none"> • Uni o bilateral. • Acompañada de inestabilidad. • Dolor constante de predominio matutino. • Empeora con el ejercicio, pero no mejora con el reposo. Interfiere en el descanso nocturno.
Causas	<ul style="list-style-type: none"> • Alteraciones estructurales (lesiones óseas, ligamentosas y de partes blandas), patología degenerativa, alteraciones reumatológicas... 	<ul style="list-style-type: none"> • Invasión vertebral tumoral o destrucción de la vértebra. • Fractura patológica.
Comienzo	<ul style="list-style-type: none"> • Comienzo insidioso con empeoramiento lento. • Comienzo agudo en relación con traumatismo importante. 	<ul style="list-style-type: none"> • Comienzo insidioso con empeoramiento rápido progresivo. • Comienzo agudo tras traumatismo mínimo.
Edad	<ul style="list-style-type: none"> • Pacientes de edad avanzada en relación con cambios degenerativos. 	<ul style="list-style-type: none"> • Pacientes de cualquier edad que presenten signos de alarma.
Diagnóstico radiológico	<ul style="list-style-type: none"> • Radiografía tras 6 a 8 semanas de tratamiento conservador sin mejoría. • Tomografía computarizada/Resonancia magnética solo si se observa disfunción neurológica o fractura. 	<ul style="list-style-type: none"> • Radiografía al inicio de la sintomatología, ± resonancia magnética. • Exploración neurológica completa.

sabemos hay pocos casos descritos en la literatura,¹ siendo además un reto diagnóstico.

La cervicalgia o dolor cervical es el dolor en la región cervical que puede extenderse al cuello, a la cabeza, o a la extremidad superior, que limita los movimientos y que se puede acompañar de disfunción neurológica (en 1% de los casos). Se trata de un dolor muy frecuente, consecuencia generalmente de una sobrecarga muscular o de otras lesiones neuromusculares traumáticas, como el “latigazo cervical”. El dolor de espalda en general se estima que lo padecen cuatro de cada cinco adultos. Si bien el más frecuente es el de la zona lumbar, el dolor cervical tiene una prevalencia puntual entre el 10% y el 13%, apareciendo en algún momento de la vida hasta en el 70% de la población, y ocasionando entre 11% y 14% de las bajas laborales.⁸ Generalmente el dolor responde bien al tratamiento

conservador, pero si se prolonga en el tiempo o empeora, puede ser señal de algo más serio.^{9,10}

Tras haber cumplido los 40 años, es normal comenzar a notar cierta rigidez de la columna cervical, causada por la artrosis y por su consiguiente tensión muscular. De hecho, las carillas y cápsulas articulares interapofisarias son las causantes de entre el 25% y el 75% del dolor cervical idiopático. Además de estas, en la columna cervical existen múltiples estructuras que pueden resultar en dolor cervical, como los ligamentos, las raíces nerviosas, la musculatura paravertebral y el disco intervertebral, causando este último el dolor de manera indirecta por irritación de estructuras nerviosas o a consecuencia de la inestabilidad asociada a su herniación.⁹⁻¹²

La cervicalgia aislada o simple suele localizarse en la parte paramedial posterior de la musculatura cervical, se irradia

Tabla 2 Causas de cervicalgia^{10,11}

Dolor mecánico	Irradiada	No segmentaria
		Segmentaria: radiculopatías
Dolor inflamatorio	Enfermedades reumáticas: AR, EA y otras espondiloartropatías, artrosis crónica juvenil, polimialgia reumática, polimiositis, enfermedad de Forestier-Rotes Querol, hiperostosis anquilosante juvenil	
	Tumores (primarios o metastásicos): de próstata, mama, pulmón, tiroides...	
	Infecciones: discitis (<i>Staphylococcus aureus</i> , <i>Mycobacterium</i> ...), osteomielitis, meningitis, herpes zóster, enfermedad de Lyme, ...	
Dolor referido	Enfermedades abdominales y diafragmáticas (vesícula biliar, absceso subfrénico, páncreas, hernia hiatal, úlcera péptica), aneurisma de aorta, cardiopatía isquémica, tumores del vértice pulmonar, insuficiencia, vertebrobasilar, patología acromioclavicular, patología temporomandibular, síndrome del desfiladero torácico	

Tabla 3 Clasificación de Nurick de la incapacidad derivada de la mielopatía cervical¹⁵

Grado I	Sin dificultad para la deambulaci3n.
Grado II	Alteraci3n leve de la marcha, sin afectar las actividades laborales.
Grado III	Alteraci3n de la marcha que limita la actividad laboral.
Grado IV	Deambulaci3n tolerada con asistencia.
Grado V	Deambulaci3n no tolerada, postraci3n en cama.

hacia el occipucio, el hombro, o la regi3n periescapular, y es de comienzo insidioso, sin distribuci3n metam3rica, y asociado a calor, hormigueo e incluso cefalea. No existe distribuci3n metam3rica, y puede que la rotaci3n cervical est3 muy limitada. Cuando el dolor se extiende por el territorio de un nervio perif3rico, se trata de una radiculopatía, y los pacientes generalmente refieren dolor agudo y sensaci3n de hormigueos y quemaz3n, y puede haber tambi3n alteraciones de fuerza y sensibilidad.

Es importante saber que la cervicalgia puede ser mecánica (80%) o de car3cter inflamatorio (20% restante), a consecuencia de procesos tumorales, inflamatorios o infecciosos (► **Tabla 1**; ► **Tabla 2**).

Según la duraci3n, la cervicalgia puede ser aguda (menos de siete días), subaguda (entre siete días y siete semanas) y cr3nica (m3s de siete semanas). Una de las causas m3s frecuentes de dolor agudo es el esguince cervical y la cervicalgia postraumática secundaria a un accidente de tráfico conocida como "latigazo cervical".¹⁰ La mayoría de los pacientes se recuperan antes de las 6 semanas, pero entre un 10% y un 15% de los casos llegan a ser cr3nicos, que son m3s frecuentes en mujeres de mediana edad y est3n relacionados con trabajos de alta exigencia. Los sntomas que nos pueden indicar que nos encontramos ante una lesi3n m3s grave son la aparici3n de dolor desproporcionado con el traumatismo ocurrido, signos de afectaci3n neurol3gica o p3rdida de fuerza/sensibilidad, dolor nocturno, o dolor asociado a presi3n en el pecho. Hay que decir que no se ha encontrado una clara correlaci3n entre el grado de cervicoartrosis y la intensidad del dolor, pero se ha observado que la personalidad neur3tica y la presencia de cuadros depresivos son factores que aumentan la probabilidad de recurrencia de dolor cervical.^{13,14}

Como en todo en medicina, resulta b3sico realizar una correcta anamnesis y exploraci3n ffsica que nos ayuden a clasificar primariamente a los pacientes. Es de vital importancia realizar una buena anamnesis, indagar acerca de los antecedentes personales (incluyendo edad, profesi3n y deportes, adem3s de indagar sobre posibles alteraciones

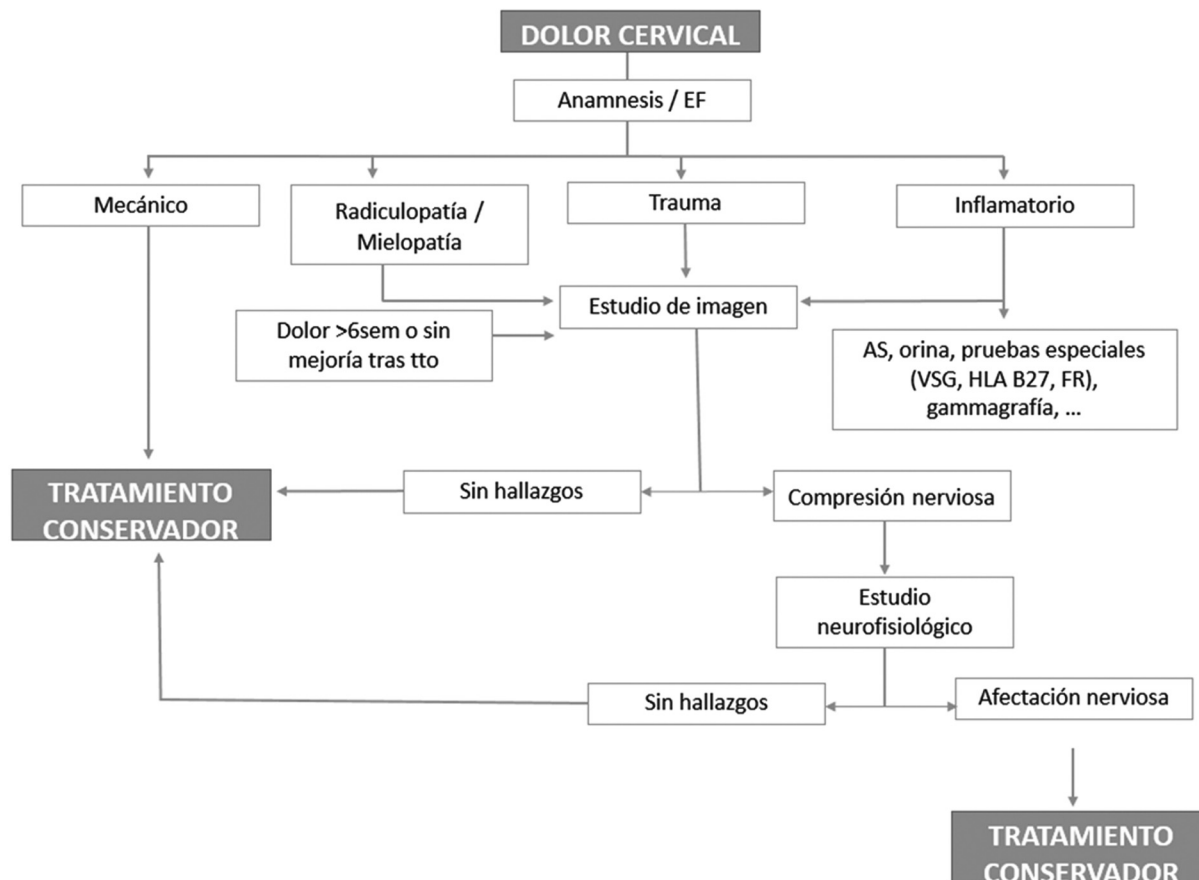


Diagrama 1 Actuaci3n ante el dolor cervical.¹⁰⁻¹²

psíquicas) y familiares, y preguntar por las características del dolor (inicio agudo o larvado, de evolución aguda, crónica o recidivante, inflamatorio o mecánico, o si tiene afectación radicular). Deberemos preguntar de la misma manera por los síntomas y signos acompañantes, como cefaleas, alteraciones visuales, mareos y/o acúfenos, síncope ocasionados por los movimientos, fiebre o síntomas constitucionales. El grado de limitación funcional es determinado por la clasificación de Nurick en función de la alteración de la marcha y sus consecuencias laborales¹⁵ (► **Tabla 3**).

Los signos de alarma son signos y síntomas clínicos que se consideran indicadores de riesgo de padecer patología grave subyacente. Muchas guías clínicas recomiendan el uso de los signos de alarma a modo de tamizaje para detectar patología espinal grave, puesto que hasta el 4% de los dolores cervicales vistos en atención primaria y hasta casi el 6% de los atendidos en el Servicio de Urgencias resultan finalmente en patología importante.¹⁶ En un estudio realizado por Shaw et al.,¹⁶ se mostró una sensibilidad muy variable entre los signos de alarma tomados a estudio, desde el 62% que presentaba el mal estado general, el 38% del dolor en flancos o el 35,8% de los síntomas urinarios, hasta el 1,1% del herpes zóster o de la pérdida de peso no justificada. Por el contrario, todos los signos de alarma tomados a estudio mostraron una alta especificidad, por encima del 90%.¹⁶ A pesar de que en el estudio¹⁶ se demostró mayor incidencia de patología grave ante la presencia de signos de alarma, hay que decir que la utilidad de estas aún resulta un poco incierta, ante su deficiente definición e inespecificidad actualmente.

La prueba complementaria básica y con la comenzamos nuestro estudio diagnóstico es la radiografía simple de columna cervical en dos proyecciones (anteroposterior y lateral). Si el dolor comienza asociado a traumatismo o se trata de un dolor de características inflamatorias, se realiza el estudio radiográfico desde el primer momento. En ausencia de estos, las indicaciones para realizar las radiografías son la presencia de los signos de alarma previamente mencionadas, como:^{10,16}

- Edad mayor de 70 años, comienzo de síntomas antes de los 20 años o después de los 55 años, mal estado general, fiebre, pérdida de peso no voluntaria, comienzo insidioso, y alteración del descanso nocturno.
- Antecedentes personales de tuberculosis, aneurisma de aorta abdominal, nefrolitiasis, infección bacteriana reciente, inmunosupresión, embarazo, cáncer, abuso de drogas por vía parenteral (ADVP), artritis reumatoide (AR), osteoporosis o fractura patológica, enfermedad de Paget espinal, herpes zóster, traumatismo mayor, antecedente reciente de intervención en columna, y portación de instrumentación espinal.
- Iatrogenia: uso prolongado de corticoides, anticoagulación.
- Exploración física con dolor incoercible, dolor no mecánico constante y progresivo, rigidez matutina de más de 30 minutos, anestesia en silla de montar, alteraciones progresivas de la fuerza o de la marcha,

alteración progresiva de la sensibilidad, incontinencia del esfínter anal, y mejoría del dolor tras ejercicio.

- Síntomas asociados: urinarios, retención o incontinencia urinaria, dolor torácico o abdominal, alteraciones dérmicas, y colitis.

Ante la presencia de signos de alarma, la indicación es comenzar directamente con estudio de imagen complementario a la exploración física. En ocasiones, ante sospecha de patología grave, se recomienda comenzar directamente con un estudio de imagen más exhaustivo, como la RM, tal y como indican Childress y Stuek¹⁷ en un artículo reciente, pues la radiografía simple tiene una baja sensibilidad para estos tipos de presentaciones clínicas.

La existencia de clínica neurológica obliga a solicitar una RM, puesto que es la técnica que mejor visualiza las partes blandas y la patología intrarraquídea. Hasta en un 30% de sujetos asintomáticos se pueden detectar protrusiones o extrusiones de disco intervertebral. La TC resulta útil para ampliar el estudio radiográfico, porque permite una mejor valoración del hueso y de las partes blandas adyacentes. Para localizar las raíces o los nervios afectados, se utiliza el ENG.

A modo de resumen y de forma ordenada, se presenta un algoritmo sobre cómo actuar frente al dolor cervical¹⁰ en el **Diagrama 1**.

Conclusión

A pesar del menor porcentaje de metástasis cervicales en comparación con el resto de la columna, no hay que olvidarse de ellas ni subestimar esta localización axial. El patrón de dolor difiere del mecánico típico al inflamatorio, y una exhaustiva y bien detallada historia clínica es esencial para un correcto y rápido diagnóstico. La presencia de signos de alarma al inicio del cuadro es indicación para realizar una RM, que sigue siendo el patrón oro para la detección de metástasis óseas. A modo de crítica personal, hay que reconocer que en la primera RM ya se observaban indicios de patología maligna, una vez estudiadas las imágenes con mayor detenimiento.

Conflict of interests

The authors have no conflict of interests to declare.

Referencias

- 1 Lakemeier S, Westhoff CC, Fuchs-Winkelmann S, Schofer MD. Odontoid process metastasis of bronchial carcinoma as a rare cause for nonmechanical neck pain: a case report. *Cases J* 2009; 2:8173
- 2 Aydinli U, Ozturk C, Bayram S, Sarihan S, Evrensel T, Yilmaz HS. Evaluation of lung cancer metastases to the spine. *Acta Orthop Belg* 2006;72(05):592-597
- 3 Harrington KD. Metastatic disease of the spine. *J Bone Joint Surg Am* 1986;68(07):1110-1115
- 4 Stark RJ, Henson RA, Evans SJ. Spinal metastases. A retrospective survey from a general hospital. *Brain* 1982;105 (Pt 1):189-213

- 5 Bartanusz V, Porchet F. Current strategies in the management of spinal metastatic disease. *Swiss Surg* 2003;9(02):55–62
- 6 Rayan F, Mukundan C, Shukla DD, Barrington RL. Odontoid metastasis: a potential lethal complication. *J Orthop Traumatol* 2009;10(04):199–201
- 7 Lally JF, Cossrow JI, Dalinka MK. Odontoid fractures in metastatic breast carcinoma. *AJR Am J Roentgenol* 1977;128(05):817–820
- 8 Calvo Gutiérrez J, Collantes Estévez E. Protocolo diagnóstico de la cervicalgia inflamatoria. *Medicine (Baltimore)* 2013;111(31):1949–1953
- 9 Gimenez Serrano S. Cervicalgias. Tratamiento integral. *Farmacia profesional* Vol 18 Núm 2 Febrero 2004
- 10 Lopez Cuenca S, et al. Guía clínica de cervicalgia y dorsalgia. *Fisterra* 2016
- 11 Fernández Castro M. Protocolo diagnóstico de la cervicalgia. *Medicine (Baltimore)* 2009;10(30):2038–2041
- 12 Cheng JS, McGirt MJ, Degin C. Neck pain. En: Firestein GS, Budd RC, Gabriel SE, McInnes IB, O'Dell JR, editors. *Kelly's Textbook of Rheumatology*. 9th ed. Philadelphia, PA: Elsevier Saunders; 2012
- 13 Côté P, van der Velde G, Cassidy JD, et al; Bone and Joint Decade 2000–2010 Task Force on Neck Pain and Its Associated Disorders. The burden and determinants of neck pain in workers: results of the Bone and Joint Decade 2000–2010 Task Force on Neck Pain and Its Associated Disorders. *Spine* 2008;33(4, Suppl):S60–S74
- 14 Haldeman S, Carroll L, Cassidy JD, Schubert J, Nygren ABone and Joint Decade 2000–2010 Task Force on Neck Pain and Its Associated Disorders. The Bone and Joint Decade 2000–2010 Task Force on Neck Pain and Its Associated Disorders: executive summary. *Spine* 2008;33(4, Suppl):S5–S7
- 15 Rao R. Neck pain, cervical radiculopathy and cervical myelopathy. *The Journal of Bone & Joint Surgery. JBJS.ORG* Volume 84-A - Number 10 - October 2002
- 16 Shaw B, Kinsella R, Henschke N, Walby A, Cowan S. Back pain “red flags”: which are most predictive of serious pathology in the Emergency Department? *Eur Spine J* 2020;29(08):1870–1878
- 17 Childress MA, Stueck SJ. Neck pain: initial evaluation and management. *Am Fam Physician* 2020;102(03):150–156