



Diagnóstico de roturas del manguito rotador por ecografía y resonancia magnética: ¿La morfología acromial influye en los resultados?

Ultrasound and Magnetic Resonance Imaging Diagnosis for Rotator Cuff Tears: Does Acromial Morphology Affect the Results?

Patricio Meleán^{1,2} Walter Rojas¹ Mauricio Agloni³ Guillermo Droppelmann⁴

¹Departamento de Traumatología y Ortopedia, Equipo de Hombro, Clínica MEDS, Santiago, Chile

²Departamento de Traumatología y Ortopedia, Coordinador Transversal Cirugía de Hombro y Codo, Red Salud, Chile

³Unidad de Traumatología, Equipo de Hombro y Codo, Hospital la Florida, Santiago, Chile

⁴Unidad Académica, Clínica MEDS, Santiago, Chile

Address for correspondence Patricio Meleán, Departamento de Traumatología y Ortopedia, Equipo de Hombro, Clínica MEDS, Av. Jose Alcalde Delano 10581, Lo Barnechea, Santiago, Chile 7691236 (e-mail: patricio.melean@gmail.com).

Rev Chil Ortop Traumatol 2022;63(2):e77–e82.

Resumen

Introducción Actualmente no existen estudios que evalúen la concordancia entre la ecografía (ECO) y la resonancia magnética (RM) observando parámetros como el índice acromial (IA) y el ángulo crítico (AC) para roturas del manguito rotador (MR). Se considera que la mayor cobertura de la huella por un IA o AC incrementados podría afectar la adecuada visualización del MR en estudios de ECO al interponerse entre el complejo tendíneo y el transductor ecográfico.

Objetivo Estimar la concordancia de la ECO y la RM en el diagnóstico de pacientes con roturas del MR confirmadas por artroscopia con IA y AC mayores al promedio normal (0,7 y 35°, respectivamente). Secundariamente, determinar si la concordancia diagnóstica es comparable entre tipos de rotura (espesor completo o parciales).

Materiales y Métodos Estudio retrospectivo de una serie consecutiva de 100 pacientes con roturas totales o parciales del MR confirmadas por artroscopia.

Resultados La edad media del grupo de estudio fue de $55,7 \pm 10,5$ años. La media del IA fue de $0,77 \pm 0,08$, y la del AC, de $37,42^\circ \pm 5,88^\circ$. La concordancia entre la ECO y la RM y el IA fue $> 0,7$ de 56,7% ($K = 0,27$; $p = 0,01$); $y < 0,7$ de 35,7% ($K = 0,01$; $p = 0,46$), respectivamente. Y la concordancia entre la ECO y la RM y el AC fue $> 35^\circ$ de 61,5% ($K = 0,32$; $p = 0,001$); $y < 35^\circ$ de 33,3% ($K = -0,00$; $p = 0,52$), respectivamente.

Conclusión La concordancia diagnóstica de la ECO comparada con la de la RM, en pacientes con roturas del MR confirmada por artroscopia y con IA y AC mayores al

Palabras Clave

- ▶ manguito rotador
- ▶ ecografía
- ▶ resonancia magnética
- ▶ índice acromial
- ▶ ángulo crítico

recibido

26 de enero de 2021

aceptado

26 de abril de 2022

DOI <https://doi.org/10.1055/s-0042-1750094>.

ISSN 0716-4548.

© 2022. Sociedad Chilena de Ortopedia y Traumatología. All rights reserved.

This is an open access article published by Thieme under the terms of the Creative Commons Attribution-NonDerivative-NonCommercial-License, permitting copying and reproduction so long as the original work is given appropriate credit. Contents may not be used for commercial purposes, or adapted, remixed, transformed or built upon. (<https://creativecommons.org/licenses/by-nc-nd/4.0/>)

Thieme Revinter Publicações Ltda., Rua do Matoso 170, Rio de Janeiro, RJ, CEP 20270-135, Brazil

Abstract**Keywords**

- ▶ rotator cuff
- ▶ ultrasound
- ▶ magnetic resonance imaging
- ▶ acromial index
- ▶ critical shoulder angle

promedio normal, fue justa. La concordancia diagnóstica de la ECO comparada con la RM, en pacientes con IA y AC menores al promedio normal, fue pobre. La capacidad diagnóstica fue similar entre la ECO y la RM para roturas parciales y totales.

Introduction Currently, there are no studies that evaluate the agreement between ultrasound (US) and magnetic resonance imaging (MRI) scans in rotator cuff (RC) tears by the observation of parameters such as the acromial index (AI) and critical shoulder angle (CSA). We hypothesize that the greater coverage of the footprint by increased AI or CSA could affect the proper visualization of the RC in US scans by its interposition between the tendinous complex and the US transducer.

Objective To estimate the agreement between US and MRI in the diagnosis of patients with RC tears confirmed by arthroscopy and with AI and CSA greater than the normal average values (0.7 and 35° respectively). The secondary objective is to determine if the diagnostic agreement is comparable regarding different types of tear (partial and complete).

Materials and Methods A retrospective study of a consecutive case series of 100 patients with partial or complete RC tears confirmed by arthroscopy.

Results The mean age of the study group was of 55.7 ± 10.5 years. The mean AI was of 0.77 ± 0.08, and the mean CSA was of 37.42° ± 5.88°. The agreement regarding the US, the MRI and the AI was > 0.7 of 56.7% (K = 0.27; *p* = 0.01); and < 0.7 of 35.7% (K = 0.01; *p* = 0.46) respectively. And the agreement regarding the US, the MRI and the CSA was > 35° of 61.5% (K = 0.32; *p* = 0.001); and < 35° of 33.3% (K = -0.00; *p* = 0.52) respectively.

Conclusion The diagnostic agreement of the US compared with the MRI, in patients with RC tears confirmed by arthroscopy and with AI and CSA greater than the normal average values was fair. The diagnostic agreement of the US compared with the MRI, in patients with AI and CSA lower than the normal average values was poor. The diagnostic performance of the US and MRI was similar for partial and complete tears.

Introducción

La patología del manguito rotador (MR) es la afección más común que se observa en la atención ambulatoria de los subespecialistas de cirugía de hombro.¹⁻⁴

Su diagnóstico inicial está basado en dos pilares, el clínico y el imagenológico. En cuanto a los exámenes imagenológicos, los más solicitados son las radiografías (Rxs) anteroposteriores (APs) de hombro y axiales subacromiales, con el objetivo de analizar la morfología del acromion y su inferencia en la patología del MR, midiéndose, entre varios datos, el espacio subacromial, el tipo de acromion, y recientemente, el índice acromial (IA), o cobertura lateral de la huella del húmero proximal por el acromion, y el ángulo crítico (AC), que documenta la angulación más lateral del acromion.^{1,2}

El segundo examen más frecuentemente solicitado es la ecografía (ECO) de hombro, que puede detectar con una especificidad y sensibilidad adecuadas las roturas del MR, y tiene la ventaja de ser un examen dinámico que permite en ocasiones observar en tiempo real el pinzamiento anterior del MR con el acromion.^{1,3}

Por su parte, el uso de la resonancia magnética (RM) cambió sustancialmente el diagnóstico de roturas del MR,

pues presenta una sensibilidad diagnóstica entre 80% y 97% para roturas del espesor completo del MR y de 67% a 89% para roturas parciales, porcentajes mayores que las descritas obtenidas tradicionalmente con el uso de ECO.¹

Existen estudios⁵⁻⁷ que señalan que la ECO tiene una sensibilidad de 80,8% y una especificidad de 100% para detectar roturas del MR tanto completas como parciales. Cuando se eliminan las roturas parciales, la sensibilidad se eleva a 94,7%, y la especificidad sigue igual: 100%.⁸

Asimismo, una revisión de Cochrane⁹ indican que la ECO tiene una sensibilidad de 91% y una especificidad de 85% para detectar roturas del MR. En cuanto a la RM, presenta un 98% de sensibilidad y un 79% especificidad. La misma revisión⁹ señala que la sensibilidad y la especificidad de la ECO y de la RM para detectar roturas del MR es similar (*p* = 0,13), pero ambas presentan una menor sensibilidad para detectar roturas parciales, siendo más baja la de la ECO.

En la actualidad, no existen estudios que determinen el nivel de concordancia entre imágenes (ECO y RM), considerando la morfología acromial, tras la observación de parámetros como el IA y el ángulo crítico AC, evaluados en la Rx.

Conceptualmente, ambas mediciones presentan una mayor cobertura de la huella del supra y del infraespinoso,

independientemente de la inclinación glenoidea, por lo que una mayor cobertura de la huella por un IA o AC incrementados podría afectar una adecuada visualización del MR en estudios ecográficos al interponerse entre el complejo tendíneo y el transductor ecográfico.

Hasta el momento, ningún estudio ha analizado la concordancia diagnóstica entre la ECO y la RM en roturas del MR confirmadas durante la artroscopia en pacientes con IA o AC mayores o menores al promedio descrito en la literatura.

Objetivos

El objetivo primario de este estudio es estimar la concordancia diagnóstica entre la ECO y la RM en el diagnóstico de pacientes con roturas del MR confirmadas por artroscopia (patrón de referencia), con IA y AC mayores al promedio normal (0,7 y 35°, respectivamente).

El objetivo secundario es determinar si la concordancia diagnóstica es comparable entre tipos de rotura (espesor completo, espesor parcial bursal, espesor parcial articular).

Hipótesis

La concordancia entre la ECO y la RM en el diagnóstico de roturas del MR es similar en pacientes con roturas confirmadas durante la artroscopia, con y sin IA o AC incrementados.

El desempeño diagnóstico es mejor para roturas parciales bursales del MR en pacientes con IA y AC menores a 0,7 y 35° respectivamente.

Materiales y Métodos

Se realizó un estudio retrospectivo de una serie consecutiva de pacientes con patología del MR (roturas totales o parciales) confirmada por artroscopia (patrón de referencia) que presentaban exámenes de Rx, ECO y RM del mismo hombro afectado tomados en un período menor de seis meses de evolución entre los exámenes.

Se realizó una estimación del tamaño de la muestra utilizando la prueba estadística *t*-test para dos muestras mediante el registro de medias y desviaciones estándar contenidas en la literatura^{1,10-12} acerca del diagnóstico de roturas de MR evaluadas por ECO y RM.

Se consideró un nivel de significación estadística de 0,05, una potencia del 80%, y un contraste de hipótesis de dos colas. La cantidad de sujetos por grupo fue de 50, es decir, un total de 100 participantes.

Se utilizó una base de datos de imágenes (IMPAX, Agfa Healthcare, Mortsel, Bélgica) de ECO, RM y Rx con diagnóstico de rotura del MR confirmada por artroscopia desde enero del 2013 hasta enero del 2019.

Criterios de Inclusión

1. Roturas del MR (supraespinoso/infraespinoso) operadas por artroscopia, estudiadas en un período menor a seis meses por Rx AP verdadera, ECO y RM.

Criterios de Exclusión

1. Estudio imagenológico incompleto.
2. Antecedentes de cirugías previas abierta o artroscópica.
3. Secuelas funcionales o lesiones traumáticas previas de la región de la cintura escapular ipsilateral (luxaciones esternoclaviculares, fracturas de clavícula, luxación acromioclavicular (LAC) previas, fracturas de escápula, o fracturas y luxaciones del húmero proximal).
4. Roturas del MR definidas como intrasustancia.
5. Rigidez de hombro (impide una adecuada evaluación por ECO).

Análisis Radiológico

Se analizaron imágenes digitales del Sistema de Comunicación y Archivado de Imágenes (Picture Archiving and Communication System, PACS, en inglés):

- (a) El IA según Nyffeler et al.¹³ en una Rx AP verdadera, se elaboró una primera línea que conecta los márgenes óseos superior e inferior de la cavidad glenoidea, que representa el plano de la superficie articular. La segunda y tercera líneas paralelas siguen el borde lateral del acromion y el borde más lateral del húmero proximal. Se midió la distancia entre la cavidad glenoidea y el acromion (GA) y la distancia de la cavidad glenoidea al borde más lateral del húmero proximal (GH), y el IA se calculó como la relación entre estas dos mediciones (→ **Figura 1**).
- (b) El AC: se midió en una Rx AP verdadera, evaluando el ángulo conformado entre una línea paralela al plano de la fosa glenoidea dirigida de cefálico a caudal y el punto inferior y lateral del acromion. (→ **Figura 1**)

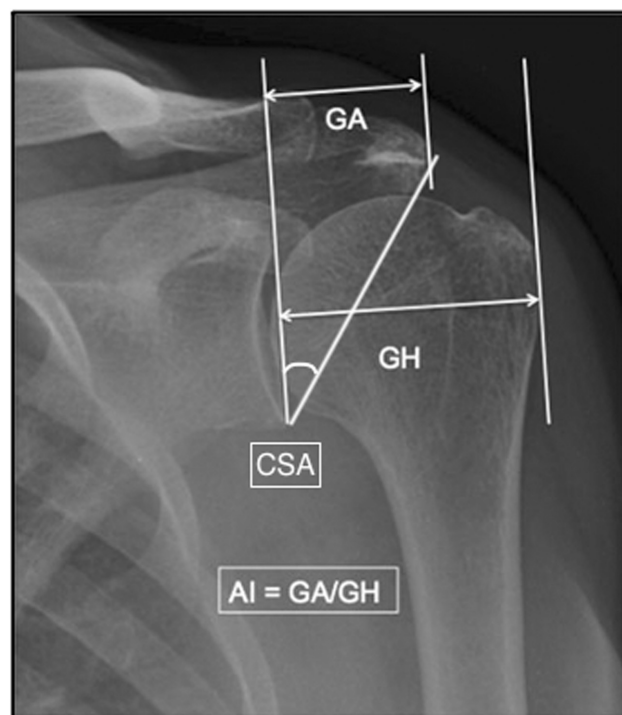


Fig. 1 Mediciones del IA y del AC. Abreviaturas: AC, ángulo crítico; IA, índice acromial.

Estadística

El IA y el AC se analizaron con pruebas de Pearson para correlacionar resultados entre sí y con las roturas del espesor completo, parciales bursales, parciales articulares y el MR sano documentados en la ECO y la RM. Los valores para el IA y el AC fueron estudiados con pruebas de Mann-Whitney.

Se evaluó la concordancia entre los diagnósticos de no rotura, rotura parcial y rotura del espesor total evaluados en la RM y la ECO mediante el coeficiente de Kappa de Cohen.

Ética

El presente protocolo fue evaluado y aprobado previo a su realización por el Comité de Ética Científico Adultos del Servicio de Salud Metropolitano Oriente de Santiago de Chile.

Resultados

La edad media del grupo de estudio fue de $55,7 \pm 10,5$ años. La media del IA fue de $0,77 \pm 0,08$, y la del AC, de $37,42 \pm 5,88$. El 64,7% de los sujetos eran del género masculino. Se destaca que existe diferencia estadísticamente significativa entre la edad de los sujetos y el diagnóstico de rotura del MR ($p = 0,006$).

Se evaluó la concordancia entre los diagnósticos de no rotura, rotura parcial y rotura total evaluados en la RM y la ECO cuando se presentó un IA mayor a 0,7. Se obtuvo un porcentaje de acuerdo de un 56,67% con un coeficiente de Kappa de 0,27 ($p = 0,01$). Según la interpretación de Landis y Koch,¹⁴ esto presentaría una concordancia justa.

Al evaluar la concordancia entre los diagnósticos de no rotura, rotura parcial y rotura total, evaluados en la RM y la ECO mediante el coeficiente de Kappa de Cohen cuando se presentó un AC mayor a 35° , se obtuvo un porcentaje de acuerdo de un 61,54%, con un coeficiente de Kappa de 0,32 ($p = 0,001$). Según la interpretación de Landis y Koch,¹⁴ esto presentaría una concordancia justa.

Asimismo, se evaluó la concordancia entre los diagnósticos de no rotura, rotura parcial y rotura total, evaluados en la RM y la ECO mediante el coeficiente de Kappa de Cohen cuando se presentó un IA menor a 0,7, y se obtuvo un porcentaje de acuerdo de un 35,71%, con un coeficiente de Kappa de 0,01 ($p = 0,46$). Según la interpretación de Landis y Koch,¹⁴ esto presentaría una concordancia pobre.

Observando la concordancia entre los diagnósticos de no rotura, rotura parcial y rotura total, evaluados en la RM y la ECO mediante el coeficiente de Kappa de Cohen cuando se presentó un AC menor a 35° , se obtuvo un porcentaje de acuerdo de un 33,33%, con un coeficiente de Kappa de -0,00 ($p = 0,52$). Según la interpretación de Landis y Koch,¹⁴ esto presentaría una concordancia pobre.

Se evaluó la concordancia entre los diagnósticos de no rotura, rotura parcial y rotura total, evaluados en la RM y la ECO mediante el coeficiente de Kappa de Cohen cuando se presentó un IA mayor a 0,7 y un AC mayor a 35° , y se obtuvo un porcentaje de acuerdo de un 60,87%, con un coeficiente de Kappa de 0,30 ($p = 0,02$). Según la interpretación de Landis y Koch,¹⁴ esto presentaría una concordancia justa.

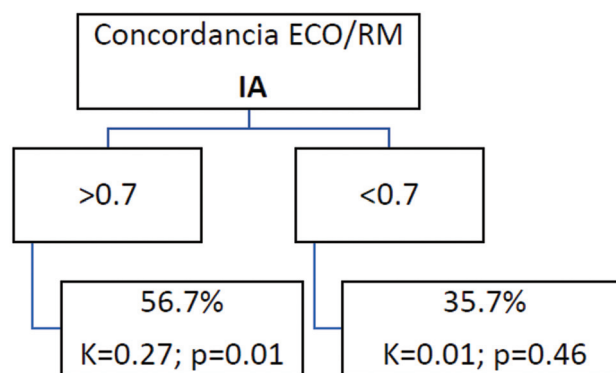


Fig. 2 Concordancia entre la ECO y la RM en casos con IA mayor y menor a 0,7. Abreviaturas: ECO, ecografía; IA, índice acromial; K, valor de kappa; p, diferencia estadística; RM, resonancia magnética.

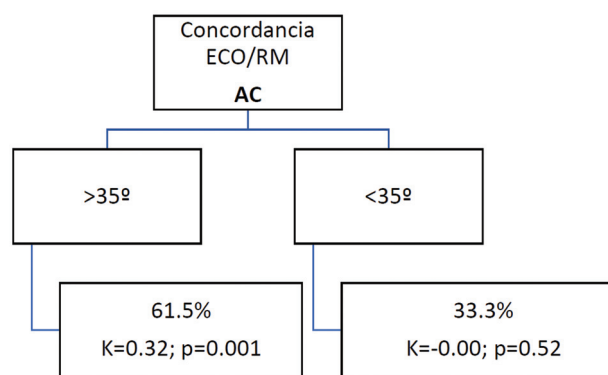


Fig. 3 Concordancia entre la ECO y la RM en casos con AC mayor y menor a 35° . Abreviaturas: AC, ángulo crítico; ECO, ecografía; K, valor de kappa; p, diferencia estadística; RM, resonancia magnética.

Finalmente, se apreció la concordancia entre los diagnósticos de no rotura, rotura parcial y rotura total, evaluados en la RM y la ECO mediante el coeficiente de Kappa de Cohen cuando se presentó un IA menor a 0,7 y un AC menor a 35° , y se obtuvo un porcentaje de acuerdo de un 27,27%, con un coeficiente de Kappa de -0,15 ($p = 0,79$). Según la interpretación de Landis y Koch,¹⁴ esto presentaría una concordancia pobre.

Los resultados descritos se resumen en las **Figuras 2, 3 y 4**.

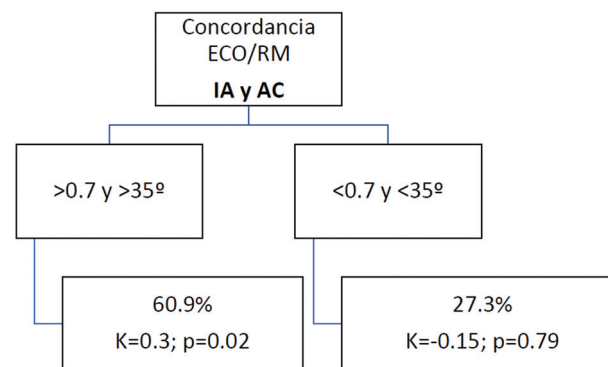


Fig. 4 Concordancia entre la ECO y la RM en casos con IA y AC mayores y menores a 0,7 y 35° respectivamente. Abreviaturas: AC, ángulo crítico; ECO, ecografía; IA, índice acromial; K, valor de kappa; p, diferencia estadística; RM, resonancia magnética.

Discusión

Actualmente, en la literatura^{1-4,10,15-18} todavía existe debate y no hay consenso al analizar los causales que condicionan las roturas del MR.

La injerencia de factores intrínsecos ha sido ampliamente discutida por algunos autores;¹⁸⁻²⁰ en esta teoría de daño del MR, se explica que la causa primaria para la rotura sería la degeneración del tendón en pacientes de mayor edad.

Otros autores^{11,12,21} favorecen la teoría extrínseca de daño del MR, en la cual se explica que los tendones del MR son dañados de manera crónica por un pellizcamiento subacromial, principalmente en las zonas anterior y lateral del acromion.

Neer²² afirmó que un 95% de las roturas del MR eran causadas por un pellizcamiento crónico debajo del acromion, y, clásicamente, muchos autores^{13,23} han enfocado su trabajo en la investigación de la morfología acromial y su influencia en las roturas del MR, analizando la forma del acromion, la inclinación anterior, el ángulo lateral acromial, y la cobertura lateral del acromion sobre la cabeza humeral.

Nyffeler et al.¹³ estudiaron un grupo de 105 pacientes con rotura del espesor completo del MR, lo compararon con un grupo de 47 pacientes de edad similar con artrosis de hombro y MR intacto y, finalmente, con un grupo de 70 voluntarios también de la misma edad con MR intacto (documentado por ECO). Los autores¹³ observaron que existían diferencias significativas en el IA lateral entre pacientes con rotura del MR y el grupo de control, y asociaron un IA incrementado con roturas del MR como causal.

Zumstein et al.²⁴ estudiaron una cohorte de pacientes sometidos a reparación del MR, y encontraron un IA mayor en los pacientes en los cuales se observó una rerrotura del MR. Estos autores²⁴ evidenciaron que una extensión lateral acromial puede ser un factor de riesgo para rotura y rerrotura del MR, y tiene predominantemente que ver con la función deltoidea secundaria a una fuerza de vector ascendente en la cabeza humeral. Dicha fuerza pellizcaría contra el acromion, causando daño degenerativo crónico y, por fin, la rotura del MR.^{25,26}

En cuanto al AC, Moor et al.²⁷ introdujeron este concepto el año 2013, tras concluir que ángulos $> 35^\circ$ se encontraban más frecuentemente asociados a roturas del MR en su casuística.

Al analizar la capacidad diagnóstica de la ECO para roturas del MR, Teefey et al.²⁸ realizaron un estudio prospectivo de 71 casos consecutivos, y compararon hallazgos de ECO y RM y los cotejaron con la artroscopia (patrón de referencia). Documentaron²⁸ que la ECO y la RM tienen una capacidad diagnóstica comparable para identificar y medir roturas del espesor completo y parciales.

La hipótesis del presente estudio fue la de que la mayor cobertura de la huella por un IA o AC incrementados podría afectar a una adecuada visualización del MR en estudios ecográficos al interponerse entre el complejo tendíneo y el transductor ecográfico.

Los resultados del presente estudio demuestran lo opuesto. El IA y el AC incrementados de manera aislada

presentaron una concordancia justa entre la ECO y la RM; cuando ambos parámetros se encontraban incrementados en el mismo caso, la concordancia también fue justa.

Logramos concluir que cuando el IA y el AC fueron menores, así también en los casos en los que ambos parámetros eran menores en el mismo paciente, la concordancia fue pobre en todos los puntos evaluados.

Se desconoce al momento, el porqué de nuestros hallazgos. Probablemente, esto sea secundario a una evaluación ecográfica inadecuada al contemplar el borde lateral acromial medializado o de geometría alterada en relación con lo habitual, haciendo que, técnicamente, la evaluación del área de la huella no sea la óptima.

Dentro las debilidades del presente estudio se mencionan la recopilación de datos de manera retrospectiva y el hecho de que los parámetros medidos en las radiografías (IA y AC) se realizaron por tres evaluadores diferentes. No se realizaron análisis intra e interobservador previos; esto podría afectar los resultados descritos. No se analizó la movilidad del hombro al momento de realizar el estudio de ECO, por lo que la desproyección del acromion para visualizar adecuadamente el tendón del manguito rotador pudo no haber sido óptima.

Se necesitan más estudios que evalúen los parámetros analizados en el presente estudio, para poder validar nuestros resultados y comprender de mejor forma lo descrito previamente.

Conclusión

La concordancia diagnóstica entre la ECO y la RM en pacientes con roturas del MR confirmadas en artroscopia, con IA y AC mayores al promedio normal, fue justa. La concordancia diagnóstica entre la ECO y la RM en pacientes con roturas del MR confirmadas en artroscopia, con IA y AC menores al promedio normal, fue pobre. La capacidad diagnóstica fue similar entre la ECO y la RM para roturas parciales y totales.

Referencias

- 1 Pfalzer F, Ende D, Huth J, Bauer G, Mauch F. Clinical and MRI results after arthroscopic rotator cuff repair using the double-row technique. A consecutive study. [Klinische und magnetresonanztomographische Ergebnisse nach arthroskopischer Rotatorenman schettenrekonstruktion in "Double-row"-Technik. Eine serielle Studie]. *Obere Extremität* 2011;6(04):267-274 Doi: 10.1007/s11678-011-0117-1
- 2 Papadopoulos P, Karataglis D, Boutsiadis A, Fotiadou A, Christoforidis J, Christodoulou A. Functional outcome and structural integrity following mini-open repair of large and massive rotator cuff tears: a 3-5 year follow-up study. *J Shoulder Elbow Surg* 2011;20(01):131-137
- 3 Hanusch BC, Goodchild L, Finn P, Rangan A. Large and massive tears of the rotator cuff: functional outcome and integrity of the repair after a mini-open procedure. *J Bone Joint Surg Br* 2009;91(02):201-205. Doi: 10.1302/0301-620X.91B2.21286
- 4 Cummins CA, Murrell GAC. Mode of failure for rotator cuff repair with suture anchors identified at revision surgery. *J Shoulder Elbow Surg* 2003;12(02):128-133. Doi: 10.1067/mse.2003.21

- 5 Jacobson JA, Lancaster S, Prasad A, van Holsbeeck MT, Craig JG, Kolowich P. Full-Thickness and Partial-Thickness Supraspinatus Tendon Tears: Value of US Signs in Diagnosis. *Radiology* 2004;230(01):234–242
- 6 Fang Zheng et al. Role of Ultrasound in the Detection of Rotator-Cuff Syndrome: An Observational Study. *Med Sci Monit* 2019; 25:5856–5863
- 7 Okorooha KR, Mehran N, Duncan J, Washington T, Spiering T, Bey MJ, Moutzouros V. Characterization of Rotator Cuff Tears: Ultrasound Versus Magnetic Resonance Imaging. *Orthopedics* 2016;40(01):e124–e130
- 8 Gilat R, Atoun E, Cohen O, et al. Recurrent rotator cuff tear: is ultrasound imaging reliable? *J Shoulder Elbow Surg* 2018;27(07): 1263–1267. Doi: 10.1016/j.jse.2017.12.017
- 9 Lenza M, Buchbinder R, Takwoingi Y, Johnston RV, Hanchard NC, Faloppa F. Magnetic resonance imaging, magnetic resonance arthrography and ultrasonography for assessing rotator cuff tears in people with shoulder pain for whom surgery is being considered. *Cochrane Database Syst Rev* 2013;9(09):CD009020. Doi: 10.1002/14651858.CD009020.pub2
- 10 Kluger R, Bock P, Mittlböck M, Krampla W, Engel A. Long-term survivorship of rotator cuff repairs using ultrasound and magnetic resonance imaging analysis. *Am J Sports Med* 2011; 39(10):2071–2081. Doi: 10.1177/0363546511406395
- 11 Harrison AK, Flatow EL. Subacromial impingement syndrome. *J Am Acad Orthop Surg* 2011;19(11):701–708. Doi: 10.5435/00124635-201111000-00006
- 12 Papadonikolakis A, McKenna M, Warme W, Martin BI, Matsen FA III. Published evidence relevant to the diagnosis of impingement syndrome of the shoulder. *J Bone Joint Surg Am* 2011;93(19): 1827–1832. Doi: 10.2106/jbjs.j.01748
- 13 Nyffeler RW, Werner CM, Sukthankar A, Schmid MR, Gerber C. Association of a large lateral extension of the acromion with rotator cuff tears. *J Bone Joint Surg Am* 2006;88(04):800–805. Doi: 10.2106/JBJS.D.03042
- 14 Landis JR, Koch GG. The measurement of observer agreement for categorical data. *Biometrics* 1977 Mar;33(01):159–174
- 15 Miller BS, Downie BK, Kohlen RB, et al. When do rotator cuff repairs fail? Serial ultrasound examination after arthroscopic repair of large and massive rotator cuff tears. *Am J Sports Med* 2011;39(10):2064–2070. Doi: 10.1177/0363546511413372
- 16 Cho NS, Lee BG, Rhee YG. Arthroscopic rotator cuff repair using a suture bridge technique: is the repair integrity actually maintained? *Am J Sports Med* 2011;39(10):2108–2116. Doi: 10.1177/0363546510397171
- 17 Denard PJ, Burkhart SS. Techniques for managing poor quality tissue and bone during arthroscopic rotator cuff repair. *Arthroscopy* 2011;27(10):1409–1421. Doi: 10.1016/j.arthro.2011.05.015
- 18 Laron D, Samagh SP, Liu X, Kim HT, Feeley BT. Muscle degeneration in rotator cuff tears. *J Shoulder Elbow Surg* 2012; 21(02):164–174. Doi: 10.1016/j.jse.2011.09.027
- 19 Kang JR, Gupta R. Mechanisms of fatty degeneration in massive rotator cuff tears. *J Shoulder Elbow Surg* 2012;21(02):175–180. Doi: 10.1016/j.jse.2011.11.017
- 20 Kolbe AB, Collins MS, Sperling JW. Severe atrophy and fatty degeneration of the infraspinatus muscle due to isolated infraspinatus tendon tear. *Skeletal Radiol* 2012;41(01): 107–110. Doi: 10.1007/s00256-011-1265-5
- 21 Garofalo R, Karlsson J, Nordenson U, Cesari E, Conti M, Castagna A. Anterior-superior internal impingement of the shoulder: an evidence-based review. *Knee Surg Sports Traumatol Arthrosc* 2010;18(12):1688–1693. Doi: 10.1007/s00167-010-1232-z
- 22 Neer CS II. Anterior acromioplasty for the chronic impingement syndrome in the shoulder: a preliminary report. *J Bone Joint Surg Am* 1972;54(01):41–50
- 23 Bigliani LU, Ticker JB, Flatow EL, Soslowsky LJ, Mow VC. The relationship of acromial architecture to rotator cuff disease. *Clin Sports Med* 1991;10(04):823–838
- 24 Zumstein MA, Jost B, Hempel J, Hodler J, Gerber C. The clinical and structural long-term results of open repair of massive tears of the rotator cuff. *J Bone Joint Surg Am* 2008;90(11):2423–2431. Doi: 10.2106/JBJS.G.00677
- 25 Kitay GS, Iannotti JP, Williams GR, Haygood T, Kneeland BJ, Berlin J. Roentgenographic assessment of acromial morphologic condition in rotator cuff impingement syndrome. *J Shoulder Elbow Surg* 1995;4(06):441–448. Doi: 10.1016/s1058-2746(05) 80036-9
- 26 Hamid N, Omid R, Yamaguchi K, Steger-May K, Stobbs G, Keener JD. Relationship of radiographic acromial characteristics and rotator cuff disease: a prospective investigation of clinical, radiographic, and sonographic findings. *J Shoulder Elbow Surg* 2012;21(10):1289–1298. Doi: 10.1016/j.jse.2011.09.028
- 27 Moor BK, Bouaicha S, Rothenfluh DA, Sukthankar A, Gerber C. Is there an association between the individual anatomy of the scapula and the development of rotator cuff tears or osteoarthritis of the glenohumeral joint?: A radiological study of the critical shoulder angle *Bone Joint J* 2013;95-B(07): 935–941. Doi: 10.1302/0301-620X.95B7.31028
- 28 Teefey SA, Rubin DA, Middleton WD, Hildebolt CF, Leibold RA, Yamaguchi K. Detection and quantification of rotator cuff tears. Comparison of ultrasonographic, magnetic resonance imaging, and arthroscopic findings in seventy-one consecutive cases. *J Bone Joint Surg Am* 2004;86(04):708–716