



Avaliação dos resultados clínicos do tratamento artroscópico de lesões do manguito rotador pela técnica de *suture bridge* modificada*

Evaluation of the Clinical Outcomes of the Arthroscopic Treatment of Rotator Cuff Tears Using the Modified Suture Bridge Technique

João Manoel Fonseca Filho¹ Guilherme do Val Sella² Luis Henrique Lima de Souza²
Renato Miyadahira² João Roberto Polydoro Rosa³ Alberto Naoki Miyazaki^{1,2}

¹ Grupo de Cirurgia do Ombro e Cotovelo, Hospital Alemão Oswaldo Cruz, São Paulo, SP, Brasil

² Grupo de Cirurgia do Ombro, Departamento de Ortopedia e Traumatologia, Faculdade de Ciências Médicas da Santa Casa de São Paulo (FCMSCSP), São Paulo, SP, Brasil

³ Grupo de Cirurgia de Trauma do Esporte, Departamento de Ortopedia e Traumatologia, Faculdade de Ciências Médicas da Santa Casa de São Paulo (FCMSCSP), São Paulo, SP, Brasil

Endereço para correspondência João Manoel Fonseca Filho, MD, Rua Frei Caneca, 640, apto. 264, Torre Natura, São Paulo, SP, 01307-000, Brasil (e-mail: drjoaoortopedia@me.com).

Rev Bras Ortop 2022;57(6):984–991.

Resumo

Objetivo Avaliar os resultados clínicos pós-operatórios do reparo artroscópico de lesões do manguito rotador com uma configuração de sutura desenvolvida por nós a partir de modificação do Suture Bridge (Arthrex, Naples, FL, Estados Unidos).

Métodos Estudo retrospectivo de 28 pacientes do gênero masculino (41,2%) e 40 do gênero feminino (58,8%), com média de idade de 60 anos. Todos foram submetidos a reparo do manguito rotador com a técnica *Suture Bridge* modificada e acompanhados por um período mínimo de 18 meses. Os pacientes foram avaliados clinicamente através da Escala de Ombro da University of California, Los Angeles (UCLA).

Resultados A amplitude de movimento média no pós-operatório foi elevação de 134° (variação: 110° a 140°), rotação lateral de 58° (variação: 40° a 70°), e rotação medial de T10 (variação: L4 a T7). O aumento médio de elevação foi de 15°, o de rotação lateral, de 14°, e o de rotação medial, de 2 níveis vertebrais. Os resultados foram considerados excelentes em 61 casos (83,6%) e bons, em 8 (10,9%). Em 4 casos (5,5%), o resultado foi regular.

Palavras-chave

- ▶ cicatrização
- ▶ isquemia
- ▶ lesões do manguito rotador
- ▶ recidiva
- ▶ técnicas de sutura

* Trabalho desenvolvido no Departamento de Ortopedia e Traumatologia, Hospital Alemão Oswaldo Cruz, São Paulo, SP, Brasil.

recebido

24 de Abril de 2021

aceito

18 de Fevereiro de 2022

Publicado on-line

Agosto 2, 2022

DOI <https://doi.org/10.1055/s-0042-1746179>

ISSN 0102-3616.

© 2022. Sociedade Brasileira de Ortopedia e Traumatologia. All rights reserved.

This is an open access article published by Thieme under the terms of the Creative Commons Attribution-NonDerivative-NonCommercial-License, permitting copying and reproduction so long as the original work is given appropriate credit. Contents may not be used for commercial purposes, or adapted, remixed, transformed or built upon. (<https://creativecommons.org/licenses/by-nc-nd/4.0/>)

Thieme Revinter Publicações Ltda., Rua do Matoso 170, Rio de Janeiro, RJ, CEP 20270-135, Brazil

Conclusão Os resultados clínicos pós-operatórios do reparo artroscópico de lesões do manguito rotador, pela técnica *Suture Bridge* modificada, foram excelentes e bons na maioria dos casos (69; 94,5%).

Abstract

Objective To evaluate the postoperative clinical outcomes of the arthroscopic repair of rotator cuff injuries using a suture configuration we have developed based on a modification of the Suture Bridge (Arthrex, Naples, FL, United States).

Methods A retrospective study with 28 male (41.2%) and 40 female (58.8%) subjects with a mean age of 60 years. All patients underwent rotator cuff repair with the modified Suture Bridge technique and follow-up for a minimum period of 18 months. The clinical assessment was performed using the University of California, Los Angeles (UCLA) Shoulder Score.

Results The mean postoperative range of motion was of 134° (range: 110° to 140°) for elevation, 58° (range: 40° to 70°) for lateral rotation, and T10 (range: L4 to T7) for medial rotation. The mean increase was of 15° for elevation, 14° for lateral rotation, and 2 vertebral levels for medial rotation. The outcomes were excellent in 61 (83.6%) cases, good in 8 (10.9%), and regular in 4 cases (5.5%).

Conclusion The modified Suture Bridge technique for the arthroscopic repair of rotator cuff injuries led to excellent or good postoperative clinical outcomes in most cases (69; 94.5%).

Keywords

- ▶ wound healing
- ▶ ischemia
- ▶ rotator cuff injuries
- ▶ recurrence
- ▶ suture techniques

Introdução

O conhecimento da anatomia do manguito rotador é acompanhado pela evolução das técnicas de reparo das lesões que nele ocorrem.^{1–3} Tais técnicas almejam: promover melhor estabilidade biomecânica do reparo, maximizar o contato entre o tendão e o leito ósseo, e permitir uma distribuição uniforme de tensão, o que proporciona um ambiente favorável à cicatrização.^{4,5}

Uma das configurações consagradas de sutura da lesão do manguito rotador (LMR) é a fileira dupla, em que uma ou mais âncoras são colocadas adjacentes à cartilagem articular e as outras, lateralmente. Esta configuração, descrita inicialmente por Lo e Burkhart,⁶ não interliga a fileira medial à lateral; consequentemente, não há compressão do tendão contra o leito ósseo,^{7,8} e isso pode comprometer a cicatrização.^{2,3,8,9}

Diversas modificações dessa técnica foram desenvolvidas com o objetivo de pressionar toda a área mobilizada do tendão à sua zona de inserção.^{1,2,5} Essas alterações foram chamadas de sutura “transóssea equivalente”, pois os fios de sutura das âncoras da fileira medial são posicionados sobre a superfície bursal do tendão e, em seguida são tensionados, aproximando-os ao osso, e, então, interligados às âncoras da fileira lateral.

Concomitantemente a essa evolução, tem se teorizado sobre a importância do suprimento sanguíneo para o manguito rotador após o seu reparo.¹⁰ Com o auxílio de angiograma e fluxometria por Doppler-laser, compreendem-se cada vez mais a sua vascularização e fluxo sanguíneo. Apesar da rica rede de anastomose arterial na região muscular, a região tendínea mostra-se mais delicada e predisposta a lesão e hipofluxo, havendo até corredores avasculares.^{10,11}

A partir destas observações, podemos inferir que uma sutura como a Suture Bridge (SB; Arthrex, Naples, FL, Estados Unidos),¹² na qual os fios que interligam as fileiras se cruzam, pode comprometer a vascularização do tendão e sua cicatrização.

Buscando aprimorar o arsenal terapêutico, o objetivo deste trabalho é avaliar os resultados clínicos pós-operatórios do reparo artroscópico das LMRs, utilizando uma configuração de sutura desenvolvida por nós e a partir de uma modificação da SB. Detalharemos neste artigo tal modificação, denominada Suture Bridge modificada (SBM).

Casuística e Métodos

Realizamos a cirurgia em posição de “cadeira de praia”, sob anestesia geral associada a bloqueio anestésico interescaletico. A primeira etapa é a inspeção artroscópica da articulação, seguida da abordagem do espaço subacromial. Após exploração da lesão, são feitas as mobilizações dos tendões e a cruentização do leito ósseo no tubérculo maior, e, então, repara-se a lesão.

A técnica consiste no uso de pelo menos um ponto de fixação medial, com uma âncora carregada com dois fios na margem articular associada à fixação lateral com uma única âncora de interferência.

Em caso de lesões pequenas e em algumas médias com acometimento apenas do tendão supraespal, utiliza-se apenas uma âncora medial convencional carregada com dois fios, o que totaliza quatro pontas de fio. Todas as pontas transfixam o tendão no sentido da face articular para a bursal, e, então, são dispostas paralelamente às fibras do tendão e entre si. As pontas centrais são suturadas e formam

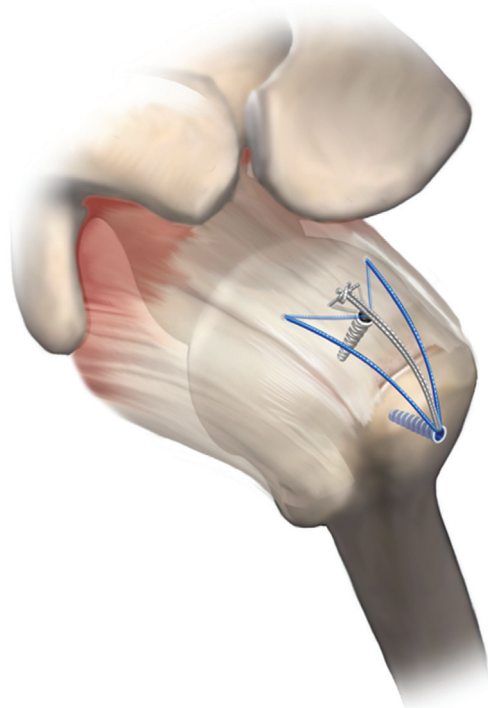


Fig. 1 Suture Bridge modificada (SBM) com uma âncora medial. Exemplo ilustrativo da configuração da técnica de SBM para lesões pequenas e médias.

um ponto de colchoeiro central, o que resulta na aproximação da face articular do tendão ao osso subjacente, ao passo que as pontas periféricas são deixadas livres. Em seguida, as quatro pontas de fio são tracionadas e fixadas na face lateral do tubérculo maior por meio de uma âncora sem fio (de interferência), o que gera um ponto de fixação lateral (►Figura 1).

Nas lesões médias e grandes com acometimento de mais de um tendão, emprega-se técnica similar, e se repetem duas vezes a mesma configuração, com duas âncoras mediais convencionais carregadas com dois fios cada uma, que totalizam dois grupos com quatro pontas de fio cada. Há apenas uma modificação a ser feita: após a realização dos pontos de colchoeiro centrais, uma das pontas é desprezada, de tal modo que as seis pontas de fio remanescentes (três de cada grupo) serão tracionadas até o ponto de fixação lateral. As pontas desprezadas são cortadas, pois na âncora de interferência lateral só há espaço para seis pontas de fio (►Figura 2).

Todos os pacientes seguiram regimes de reabilitação similares. Os ombros foram imobilizados com tipoia funcional por quatro a seis semanas, e, então, manteve-se apenas o acompanhamento fisioterapêutico até que se completassem seis meses de reabilitação.

Entre janeiro de 2016 e fevereiro de 2019, foram operados 71 pacientes, 5 com ombros bilaterais, num total de 76 ombros, os quais foram submetidos a tratamento cirúrgico artroscópico por SBM, executada pelos autores.

Desses, foram incluídos os pacientes com LMRs completas pequenas, médias e grandes, segundo a classificação de DeOrio e Cofield,¹³ com acometimento do tendão do supra e/ou infraespinal, com ou sem lesão associada do cabo longo

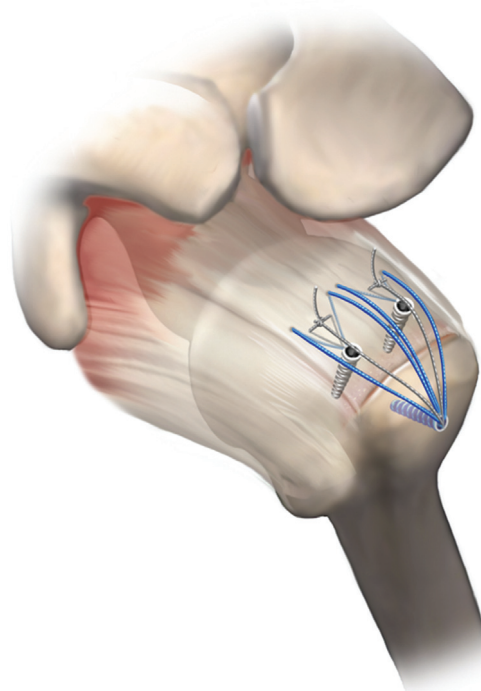


Fig. 2 Suture Bridge modificada (SBM) com duas âncoras mediais. Exemplo ilustrativo da configuração da técnica de Suture Bridge modificada para lesões médias e grandes.

do bíceps, submetidos à cirurgia exclusivamente primária por SBM, e com seguimento mínimo de um ano e meio. Os critérios de exclusão foram: acometimento dos demais tendões do manguito rotador e cirurgia prévia no ombro avaliado. Foram excluídos 3 pacientes devido à presença de lesão do tendão do músculo subescapular, e a amostra final totalizou 68 pacientes (73 ombros).

Deste total, 28 eram do gênero masculino (41,2%) e 40, do feminino (58,8%). A média de idade foi de 60 anos, com variação de 44 a 81 anos. Antes dos procedimentos cirúrgicos, os pacientes apresentavam média de movimento de elevação de 119° (variação: 30° a 140°), 44° (variação: 10° a 60°) de rotação lateral, e T12 (variação: trocânter a T7) de rotação medial (►Tabela 1).

No pós-operatório 13 ombros (17,8%) apresentavam pseudoparesia do manguito rotador,¹⁴ com média de 72° (variação: 30° a 80°) de elevação, 43° (variação: 10° a 60°) de rotação lateral, e L5 (variação: trocânter a T10) de rotação medial (►Tabela 2).

Em 48 casos (65,8%), utilizamos 2 âncoras (1 medial e 1 lateral), conforme a ►Figura 1, e, em 25 casos (34,2%), 3 âncoras (2 mediais e 1 lateral) (►Figura 2).

Os pacientes foram divididos em dois grupos conforme a etiologia da LMR; o grupo I consistiu dos pacientes de etiologia traumática, e o grupo II, degenerativa; eles foram reavaliados segundo a Escala de Ombro da University of California, Los Angeles (UCLA), modificada¹⁵ (►Figura 3). As amplitudes de movimento (ADMs) ativas foram registradas no pré-operatório e comparadas aos valores registrados no pós-operatório, de acordo os parâmetros da American Academy of Orthopaedic Surgeons (AAOS). No grupo I, houve

Tabela 1 Comparação entre funções pré e pós-operatórias, estratificadas por ombro, por tipo de movimento, por quantidade de tendões acometidos, por quantidade de âncoras, e pela pontuação na Escala de Ombro da UCLA

CasoS	Gênero	Trauma	EL pré e pós-op	RL pré e pós-op	RM pré e pós-op	Nº de tendões acometidos	Nº de âncoras (medial/lateral)	UCLA pós-op
1	F		140/140	60/90	T12/T7	1	1/1	35
2	M		140/140	60/60	T12/L3	1	1/1	35
3	F		140 /140	60/70	T7/T7	1	1/1	35
4	M		80/120	60/60	GLÚT/T10	1	1/1	35
5	F		80 /120	60/60	GLÚT/L4	1	1/1	35
6	F	+	80/130	40/60	GLÚT/T7	1	1/1	35
7	F	+	130 /130	60/60	T10/T7	1	1/1	35
8	M		130 /130	60/60	T12/T7	1	1/1	35
9	M	+	140 /140	60/60	T7/T7	1	1/1	35
10	M	+	140/140	60/65	T7/T7	1	1/1	35
11	M	+	140/140	60/70	T12/T8	1	1/1	35
12	F		80/120	10/60	GLÚT/L3	1	1/1	32
13	F	+	80/130	60/65	TROC/T7	1	1/2	35
14	M		80/130	60/70	TROC/T8	1	1/1	35
15	F		130/130	60/65	T12/T7	1	1/1	35
16	M		130/140	60/45	T12/T8	1	1/1	35
17	M		130/130	50/60	T10/T9	1	1/1	35
18	F		130/135	60/60	T10/T9	1	1/1	35
19	F		80/120	50/50	TROC/L4	1	1/1	27
20	M		80/110	50/50	TROC/L3	1	1/1	27
21	F		130/130	60/60	T9/T7	1	1/1	34
22	M		110/140	60/60	T9/T9	1	1/1	35
23	M	+	120/140	60/60	T10/T7	1	1/1	35
24	M	+	80/110	40/60	GLÚT/T12	2	1/2	32
25	F		30/140	40/60	T12/T12	1	1/1	35
26	F	+	130/140	40/70	T12/L2	1	1/1	35
27	F	+	60/130	50/60	T10/L1	1	1/1	35
28	F		140/140	60/60	T7/T9	1	1/1	35
29	F		130/140	30/60	T12/T7	2	1/2	35
30	M		120/140	40/60	T12/T10	2	1/2	35
31	M	+	120/140	30/60	T12/T10	2	1/2	35
32	M		130/140	40/60	T12/T7	1	1/1	35
33	M		120/140	30/60	T12/T7	1	1/1	34
34	M	+	130/140	60/60	T12/T7	2	1/2	34
35	F		130/140	60/60	T12/T10	2	1/1	35
36	M		130/140	30/60	T12/T10	1	1/1	34
37	M		120/140	30/60	T12/T10	2	1/2	34
38	F		110/130	30/50	T10/T10	2	1/2	35
39	M	+	110/140	20/60	L1/L1	2	1/1	35
40	M	+	60/130	20/60	T12/T10	1	1/1	34
41	F	+	120/120	30/40	T12/T12	2	1/1	30
42	F		130/140	20/70	L1/L1	2	1/1	34

(Continued)

Tabela 1 (Continued)

CasoS	Gênero	Trauma	EL pré e pós-op	RL pré e pós-op	RM pré e pós-op	N° de tendões acometidos	N° de âncoras (medial/lateral)	UCLA pós-op
43	F		130/130	40/50	T12/T12	2	1/2	34
44	F		100/140	30/60	T12/T8	1	1/1	35
45	F		130/130	40/50	T12/T9	1	1/1	35
46	F		120/140	40/60	T12/T12	2	1/2	35
47	F	+	130/140	40/60	T12/T12	2	1/2	35
48	F		130/130	50/60	T12/T7	2	1/2	33
49	F		70/110	20/50	T12/L1	2	1/2	30
50	M		120/140	60/60	T9/T7	2	1/2	35
51	M		130/130	40/40	T12/T10	2	1/2	35
52	M		120/140	40/60	T12/T12	2	1/1	35
53	F		120/140	30/60	T12/T12	1	1/1	35
54	F		120/130	30/50	T12/T12	1	1/2	35
55	F		120/130	40/60	T12/T12	1	1/1	34
56	F		130/140	30/60	T12/T9	2	1/2	35
57	F		130/140	40/60	T10/T9	1	1/1	35
58	F		130/140	40/60	T12/T7	2	1/1	35
59	F		130/130	40/60	T12/T9	1	1/1	35
60	F		120/140	30/70	T12/T7	2	1/2	35
61	F	+	120/120	30/50	T12/L3	1	1/1	27
62	M		130/130	40/45	T12/L4	1	1/1	27
63	F		140/140	60/70	T12/T9	1	1/1	35
64	F		140/140	60/60	T9/T9	1	1/1	35
65	F		140/140	60/60	T7/T7	1	1/1	35
66	F	+	120/140	40/60	T12/T10	1	1/1	35
67	F		130/130	60/50	T9/T10	2	1/1	35
68	F		130/130	60/40	T9/L2	2	1/2	32
69	F		130/140	30/60	T12/L2	1	1/1	32
70	F		120/130	30/60	T12/L2	2	1/2	35
71	M	+	120/140	30/60	T12/T9	2	1/2	35
72	M	+	120/130	30/40	T7/T7	2	1/2	35
73	M		120/130	30/40	T12/T10	2	1/2	32

Abreviatura: EL, elevação em graus; F, feminino; GLÚT, glúteo; M, masculino; PÓS-OP, pós-operatório; PRÉ-OP, pré-operatório; RL, rotação lateral em graus; RM, rotação medial de acordo com nível vertebral; TROC, trocânter; UCLA, Escala de Ombro da University of California, Los Angeles.

Nota: Número de tendões acometidos: 1 = supraespinhal; 2 = supraespinhal + infraespinhal.

4 lesões pequenas, 10 médias, e 6 grandes; já no grupo II, foram observadas 6 lesões pequenas, 30 médias, e 17 grandes.

Para análise estatística, todos os dados foram avaliados por meio do programa Minitab (Minitab, LLC, State College, PA, Estados Unidos), versão 19. As informações obtidas foram comparadas por meio do teste exato de Fisher e do teste do qui-quadrado ($p < 0,05$).

Este estudo foi aprovado pela Comissão de Ensino e Pesquisa do Hospital Alemão Oswaldo Cruz (CAAE: 26308719.0.0000.0070).

Resultados

A ADM média no pós-operatório foi: elevação de 134° (variação: 110° a 140°), rotação lateral de 58° (variação: 40° a 70°) e rotação medial de T10 (variação: L4 a T7). Houve ganho de movimento em todas as direções na maioria dos ombros operados (→ **Tabela 1**). O aumento médio de elevação foi de 15°, o de rotação lateral, de 14°, e o de rotação medial, de 2 níveis vertebrais.

Em relação aos grupos, no de etiologia traumática (grupo I), um paciente foi submetido a cirurgia em vigência de capsulite

Tabela 2 Amplitude de movimento ativa dos pacientes com pseudoparesia

Pré-operatório				Pós-operatório			
	EL	RL	RM	EL	RL	RM	
Casos							
4	80	60	GLÚT	120	60	T10	
5	80	60	GLÚT	120	60	L4	
6	80	40	GLÚT	130	60	T7	
12	80	10	GLÚT	120	60	L3	
13	80	60	TROC	130	65	T7	
14	80	60	TROC	130	70	T8	
19	80	50	TROC	120	50	L4	
20	80	50	TROC	110	50	L3	
24	80	40	GLÚT	110	60	T12	
25	30	40	T12	140	60	T12	
27	60	50	T10	130	60	L1	
40	60	20	T12	130	60	T10	
49	70	20	T12	110	50	L1	

Abreviaturas: EL, elevação em graus; GLÚT, glúteo; RL, rotação lateral em graus; RM, rotação medial de acordo com nível vertebral; TROC, trocânter.

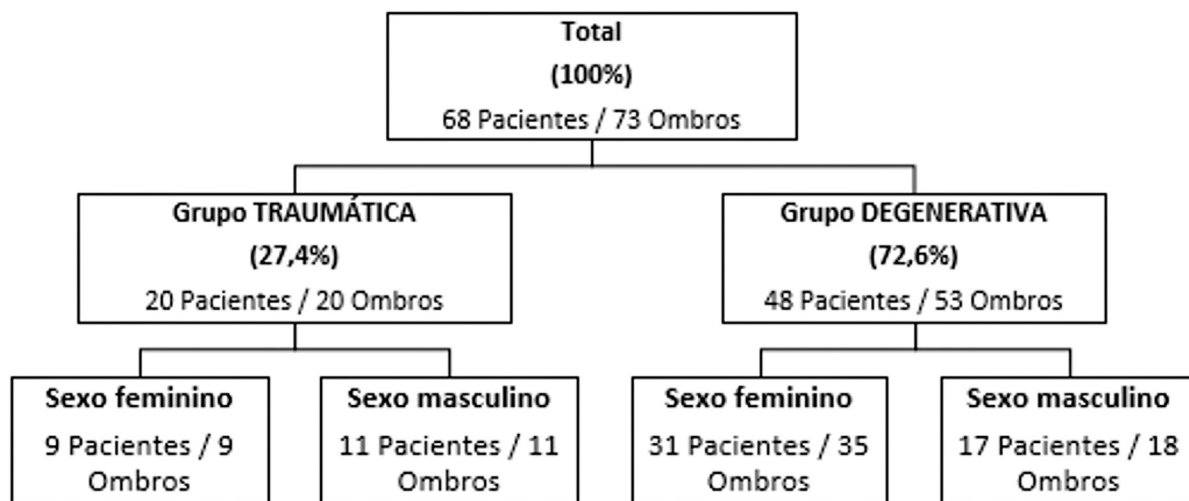


Fig. 3 Estratificação dos pacientes e casos segundo grupo etiológico e gênero.

adesiva. Na avaliação final, esse grupo apresentou aumento médio da elevação ativa de 21°, ganho médio de rotação lateral de 10,5°, e ganho médio de rotação medial de 2 níveis vertebrais. A média na Escala de ombro da UCLA foi de 32,4 pontos (variação: 27 a 35 pontos). No grupo II, de etiologia degenerativa, um paciente foi submetido a cirurgia em vigência de capsulite adesiva, assim como outros dois, que a desenvolveram depois. Esse grupo teve aumento médio da elevação ativa de 13,4°, ganho médio de rotação lateral de 13,1°, e ganho médio de rotação medial de 2 níveis vertebrais. A média na Escala de Ombro da UCLA foi de 34,7 pontos (variação: 27 a 35 pontos). Comparando-os, não houve diferença estatística entre os grupos com relação ao gênero ($p = 0,101$), à idade ($p = 0,450$), ou ao tamanho da lesão ($p = 0,300$). Além disso, tampouco houve correlação entre a etiologia e os ganhos nos diferentes movi-

mentos: elevação ($p = 0,363$), rotação lateral ($p = 0,324$), e rotação medial ($p = 0,134$), conforme a **Tabela 3**.

Não houve correlação estatisticamente significativa entre a pontuação final na Escala de Ombro da UCLA e as seguintes variáveis: tamanho da lesão ($p = 0,452$), gênero ($p = 0,256$), número de âncoras utilizadas ($p = 0,163$), etiologia ($p = 0,839$), e faixa etária no momento da cirurgia ($p = 1$). Tampouco houve correlação estatística entre a faixa etária e o tamanho da lesão ($p = 0,941$).

Houve correlação estatística significativa entre o tamanho da lesão e a quantidade de âncoras utilizadas ($p < 0,005$). Nas 23 lesões grandes, foram utilizadas 3 âncoras; nas 10 pequenas, 2 âncoras; já em relação às 40 médias, 2 casos (2,7%) foram tratados com 3 âncoras, ao passo que as 38 restantes (52,1%), com 2 âncoras.

Tabela 3 Ganho na amplitude de movimento e UCLA por grupo etiológico

	Grupo I – etiologia traumática	Grupo II – etiologia degenerativa	p
EL	21	13,4	0,363
RL	10,5	13,1	0,324
RM	2	2	0,134
UCLA	32,4	34,7	0,839

Abreviaturas: EL, elevação em graus; RL, rotação lateral em graus; RM, rotação medial pela quantidade de níveis vertebrais; UCLA, Escala de Ombro da University of California, Los Angeles.

Discussão

A técnica de SB é um reparo que propicia resistência suficiente para a manutenção da sutura e da cicatrização tendínea.^{1,3,5,8,9} Todavia, tal sutura pode predispor à redução do fluxo sanguíneo do tendão, uma vez que os fios não sejam dispostos em paralelo às suas fibras, desrespeitando a microvascularização.^{2,3,10,11} Com o intuito de preservar a biologia do tendão e acreditando-se que a cicatrização esteja diretamente relacionada à vascularização do manguito rotador, modificamos a SB de modo a obter a resistência fornecida por este tipo de reparo, sem criar áreas de isquemia em regiões com perfusão já fragilizada. Desse modo, nossa sutura visa manter corredores vasculares que preservam o fluxo sanguíneo, que progride de medial para lateral¹⁶ (►Figura 4).

Em uma revisão sistemática, Hein et al.⁸ avaliaram as taxas de rerotura comparando 3 técnicas, e encontraram um total de 26% de falhas para fileira simples, 21% para fileira dupla, e 21% para SB. Esse estudo⁸ incluiu 2.048 ombros, e os autores mostraram que, em números absolutos, a fileira dupla apresentou menos casos de complicação do que a SB nas lesões pequenas, médias e grandes. No entanto, as taxas de rerotura foram menores na SB apenas nas lesões extensas. Segundo Bedeir et al.¹⁷, caso não haja mobilidade

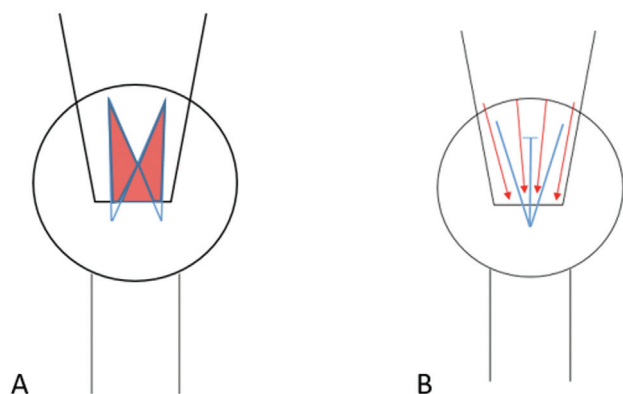


Fig. 4 Fluxo sanguíneo após o reparo tendíneo. Imagem esquemática que mostra (A) manguito rotador reparado com técnica de *Suture Bridge* (linhas azuis) e regiões de isquemia delimitadas pelas áreas em vermelho; (B) manguito rotador reparado com técnica SBM (linhas azuis) com corredores vasculares e fluxo sanguíneo preservados (setas vermelhas).

tendínea adequada nas lesões extensas, a lesão não é reduzida anatomicamente à sua zona de inserção, mesmo submetendo o coto tendíneo a tração exagerada. Por outro lado, nas lesões menores, o reparo é possível mesmo com a soltura inadequada, mantendo-se o tecido tensionado a cargas suprafsiológicas e reinserindo-o no osso, o que predispõe a uma construção pouco biológica e pode causar maior isquemia.^{2,17} Já do ponto de vista clínico, numa meta-análise, Ren et al.¹⁸ demonstraram superioridade na pontuação da Escala de Ombro da UCLA nos pacientes submetidos ao reparo com SB em comparação aos reparados com fileira dupla.

Assim como os ótimos resultados funcionais encontrados na literatura em relação à SB,¹⁸⁻²¹ os pacientes incluídos neste trabalho apresentaram excelente evolução no aspecto clínico (Escala de Ombro da UCLA = 34 pontos), com ganho de ADM em comparação ao pré-operatório, tanto em lesões traumáticas quanto degenerativas. Tal resultado também é descrito na literatura para outros tipos de reparo. Abechain et al.²² compararam os resultados clínicos após reparo artroscópico entre dois grupos, de lesões traumáticas e não traumáticas, avaliaram pacientes com idades similares às dos nossos (grupo traumático: média de idade 59 anos; grupo não traumático: média de 59,5 anos), e obtiveram resultados semelhantes em ambos os grupos, independentemente de sua etiologia, assim como observado neste estudo.

Também verificamos resultados satisfatórios nos pacientes que apresentavam pseudoparesia previamente à abordagem cirúrgica, com reversão em todos os casos. Com resultado similar em um estudo prévio, Miyazaki et al.¹⁹ avaliaram a evolução de pacientes com LMRs grandes e extensas, associadas a pseudoparesia, submetidos a reparo artroscópico. Foi observada melhora funcional na quase totalidade dos pacientes operados (37 de 38 pacientes). Desse modo, podemos inferir que a SBM também é uma sutura estável e resistente, que proporciona resultados similares aos de outros reparos já descritos.¹⁹

Podemos dizer que, como evolução desfavorável, houve 4 pacientes com resultado funcional regular (Escala de Ombro da UCLA = 27 pontos). Dois destes pacientes foram submetidos a cirurgia em vigência de capsulite adesiva, e outros dois desenvolveram-na após o procedimento. Todos apresentavam lesões médias e foram submetidos a reparo com duas âncoras (►Figura 1). Os casos operados em vigência de capsulite adesiva foram submetidos a capsulotomias anterior e inferior, e, assim como os demais casos que desenvolveram a doença no decorrer da evolução após a cirurgia, foram submetidos a bloqueio anestésico do nervo supraescapular a cada 14 dias subsequentemente, no decorrer de 5 meses a 1 ano (média de 7,75 meses). Apesar da pontuação de 27 na Escala de Ombro da UCLA, ao final da série de bloqueios anestésicos, todos apresentaram pontuação de 35. A capsulite adesiva foi apenas uma intercorrência do tratamento, que felizmente não interferiu negativamente nem na função final dos pacientes, nem na sutura em si.

Não faz parte da nossa rotina ambulatorial pós-operatória solicitar exames de imagem, como a ressonância magnética. No entanto, com o intuito de saber se houve ou não adesão do

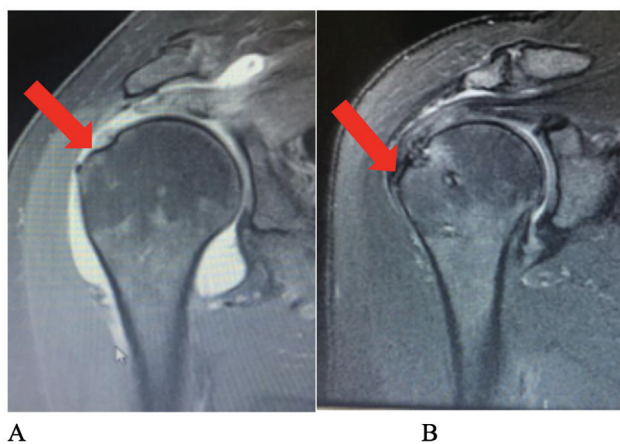


Fig. 5 Cicatrização do tendão no osso. Imagens de ressonância magnética do ombro direito do paciente número 51; (A) imagem pré-operatória em coronal ponderada em T2, que mostra lesão tendinosa (seta vermelha); (B) imagem em coronal ponderada em T2, 18 meses após a cirurgia, que mostra cicatrização da lesão (seta vermelha).

tendão à sua zona de inserção, solicitamos de forma aleatória esse método de imagem em seis casos, e verificamos em todos eles a ocorrência da cicatrização e integração tendínea no osso, assim como da manutenção da SBM (► **Figura 5**).

Apesar dos resultados promissores com baixo número de complicações, ausência de rerroturas e melhora funcional da quase totalidade dos pacientes, temos que ponderar os seguintes fatores como falhas em nosso trabalho: casuística pequena, seguimento curto, e ausência de grupo de controle.

Conclusão

Os resultados clínicos pós-operatórios do reparo artroscópico de LMRs pela técnica de SBM foram excelentes e bons na maioria (94,5%) dos casos, quando avaliados pela Escala de Ombro da UCLA após 1 ano e meio de acompanhamento.

Suporte Financeiro

O presente trabalho foi realizado com o apoio da Coordenação de Aperfeiçoamento de Pessoal de Nível Superior — Brasil (CAPES) — Código de Financiamento 001.

Conflito de Interesses

Os autores declaram não haver conflito de interesses.

Referências

- Park MC, Cadet ER, Levine WN, Bigliani LU, Ahmad CS. Tendon-to-bone pressure distributions at a repaired rotator cuff footprint using transosseous suture and suture anchor fixation techniques. *Am J Sports Med* 2005;33(08):1154–1159
- Quigley RJ, Gupta A, Oh JH, et al. Biomechanical Comparison of Single-Row, Double-Row, and Transosseous-Equivalent Repair Techniques after Healing in an Animal Rotator Cuff Tear Model. *J Orthop Res* 2013;31(08):1254–1260
- Park MC, Peterson A, Patton J, McGarry MH, Park CJ, Lee TQ. Biomechanical effects of a 2 suture-pass medial inter-implant mattress on transosseous-equivalent rotator cuff repair and considerations for a “technical efficiency ratio”. *J Shoulder Elbow Surg* 2014;23(03):361–368

- Park MC, Tibone JE, ElAttrache NS, et al. Part II: Biomechanical assessment for a footprint-restoring transosseous-equivalent rotator cuff repair technique compared with a double-row repair technique. *J Shoulder Elbow Surg* 2007;16(04):469–476
- Busfield BT, Glousman RE, McGarry MH, Tibone JE, Lee TQ. A Biomechanical Comparison of 2 Technical Variations of Double-Row Rotator Cuff Fixation: The Importance of Medial Row Knots. *Am J Sports Med* 2008;36(05):901–906
- Lo IK, Burkhart SS. Double-row arthroscopic rotator cuff repair: Re-establishing the footprint of the rotator cuff. *Arthroscopy* 2003;19(09):1035–1042
- Mazzocca AD, Millett PJ, Guaniche CA, Santangelo SA, Arciero RA. Arthroscopic single-row versus double-row suture anchor rotator cuff repair. *Am J Sports Med* 2005;33(12):1861–1868
- Hein J, Reilly JM, Chae J, Maerz T, Anderson K. Retear rates after arthroscopic single-row, double-row, and Suture Bridge rotator cuff repair at minimum of one year of imaging follow-up: a systematic review. *Arthroscopy* 2015;31(11):2274–2281
- Park MC, ElAttrache NS, Tibone JE, et al. Part I: Footprint contact characteristics for a transosseous-equivalent rotator cuff repair technique compared with a double-row repair technique. *J Shoulder Elbow Surg* 2007;16(04):461–468
- Christoforetti JJ, Krupp RJ, Singleton SB, Kissenberth MJ, Cook C, Hawkins RJ. Arthroscopic suture bridge transosseous equivalent fixation of rotator cuff tendon preserves intratendinous blood flow at the time of initial fixation. *J Shoulder Elbow Surg* 2012;21(04):523–530
- Ikemoto RY, Murachovsky J, Nascimento LGP, Bueno RS, Ueno FH, Akita J Junior. Microvascular evaluation of the supraspinatus tendon borders in rotator cuff lesions. *Rev Bras Ortop* 2007;42(11/12):382–386
- Park MC, ElAttrache NS, Ahmad CS, Tibone JE. “Transosseous-equivalent” rotator cuff repair technique. *Arthroscopy* 2006;22(12):1360.e1-5
- DeOrto JK, Cofield RH. Results of a second attempt at surgical repair of a failed initial rotator-cuff repair. *J Bone Joint Surg Am* 1984;66(04):563–567
- Tokish JM, Alexander TC, Kissenberth MJ, Hawkins RJ. Pseudoparalysis: a systematic review of term definition, treatment approaches, and outcomes of management techniques. *J Shoulder Elbow Surg* 2017;26(06):e177–e187
- Ellman H, Hunker G, Bayer M. Repair of rotator cuff. Factors influencing reconstruction. *J Bone Joint Surg Am* 1986;68(08):1136–1144
- Dukan R, Ledinet P, Donadio J, Boyer P. Arthroscopic Rotator Cuff Repair With a Knotless Suture Bridge Technique: Functional and Radiological Outcomes After a Minimum Follow-Up of 5 Years. *Arthroscopy* 2019;35(07):2003–2011
- Bedeir YH, Jimenez AE, Grawe B. Recurrent tears of the rotator cuff: Effect of repair technique and management options. *Orthop Rev (Pavia)* 2018;10(02):7593
- Ren YM, Zhang HB, Duan YH, Sun YB, Yang T, Tian MQ. Comparison of arthroscopic suture-bridge technique and double-row technique for treating rotator cuff tears: A PRISMA meta-analysis. *Medicine (Baltimore)* 2019;98(20):e15640
- Miyazaki AN, Santos PD, Sella GD, Checchia CS, Salata TR, Checchia SL. Evaluation of the functional results after rotator cuff arthroscopic repair with the suture bridge technique. *Rev Bras Ortop* 2017;52(02):164–168
- Kim KC, Shin HD, Lee WY, Han SC. Repair integrity and functional outcome after arthroscopic rotator cuff repair: double-row versus suture-bridge technique. *Am J Sports Med* 2012;40(02):294–299
- Kim KC, Shin HD, Lee WY, Yeon KW, Han SC. Clinical outcomes and repair integrity of arthroscopic rotator cuff repair using suture-bridge technique with or without medial tying: prospective comparative study. *J Orthop Surg Res* 2018;13(01):212
- Abechain JJK, Godinho GG, Matsunaga FT, Netto NA, Daou JP, Tamaoki MJS. Functional outcomes of traumatic and non-traumatic rotator cuff tears after arthroscopic repair. *World J Orthop* 2017;8(08):631–637