



Índice de recurrencia de tumor de células gigantes con curetaje y cementación

Recurrence Rate of Giant-Cell Tumor Treated by Curettage and Cementation

José Humberto Rodríguez-Franco¹

¹ Traumatología Pediátrica, UMAE Dr. Victorio de la Fuente Narváez, Ciudad de México, México

Rev Chil Ortop Traumatol 2022;63(1):e33–e39.

Dirección para correspondencia Jose Humberto Rodriguez Franco, Dr., Instituto Mexicano del Seguro Social (IMSS), Calzada Héroes de Chapultepec, 621, Col. Centro, Oaxaca de Juárez, México, ZIP code 68000 (e-mail: beto_rquezfranco@hotmail.com).

Resumen

Objetivo Identificar la tasa de recurrencia de tumor de células gigantes (TCG) en pacientes tratados con curetaje y cementación con seguimiento mínimo de tres años.

Material y métodos Cohorte retrospectiva y observacional de pacientes con diagnóstico de TCG en estadios 1 y 2 de Enneking tratados con curetaje intralesional y cementación entre 1981 y 2011. Se registraron edad, sexo, región anatómica, y tiempo de recurrencia. Se utilizó estadística descriptiva con medidas de tendencia central y medidas de dispersión (desviación estándar) para variables cuantitativas, y porcentajes para variables cualitativas.

Resultados Entre 1981 y 2011, se identificaron 375 casos de TCG, de los cuales 141 (37,6%) fueron tratados con este método. El seguimiento fue de 48 a 240 meses, y la edad, de 27 ± 9 años; 45% de los pacientes eran mujeres, y 55%, varones, con una relación mujer:hombre de 1,2:1. El hueso más afectado fue la tibia (38%), seguida del fémur (32%), del húmero (16%), y del radio (10%). En 88,6%, la resección fue curetaje intralesional, y el resto, marginal. Hubo 15,7% de casos de TCG con fractura, y recidiva en 12,7%.

Discusión Se ha demostrado que este método de tratamiento reduce el riesgo de recurrencia por los efectos adyuvantes locales de la cementación acrílica. La recurrencia ocurre en los dos primeros años de seguimiento. Sin embargo, hay autores que respaldan que el margen quirúrgico es el único factor que influencia el riesgo de recurrencia local. La extensión extraósea del TCG no es contraindicación para curetaje intralesional y adyuvante con metilmetacrilato.

Conclusiones Reportamos tasa una de recurrencia similar a la de la literatura, siendo un recurso factible de reconstrucción de miembros.

Palabras Clave

- ▶ tumor de células gigantes
- ▶ tratamiento
- ▶ resección
- ▶ polimetilmetacrilato

recibido
10 de marcha de 2021
aceptado
19 de agosto de 2021

DOI <https://doi.org/10.1055/s-0042-1745833>.
ISSN 0716-4548.

© 2022. Sociedad Chilena de Ortopedia y Traumatología. All rights reserved.

This is an open access article published by Thieme under the terms of the Creative Commons Attribution-NonDerivative-NonCommercial-License, permitting copying and reproduction so long as the original work is given appropriate credit. Contents may not be used for commercial purposes, or adapted, remixed, transformed or built upon. (<https://creativecommons.org/licenses/by-nc-nd/4.0/>)

Thieme Revinter Publicações Ltda., Rua do Matoso 170, Rio de Janeiro, RJ, CEP 20270-135, Brazil

Abstract

Objective To identify the recurrence rate of giant-cell tumor (GCT) in patients treated by curettage and adjuvant therapy with polymethyl metacrylate with a minimum follow-up of 3 years.

Methods Observational and retrospective cohort with patients with diagnoses of Enneking stages 1 and 2 GCT treated through intralesional curettage and cementation between 1981 and 2011. Age, gender, anatomic location and relapse period were recorded. The data was analyzed with measures of central tendency and dispersion (standard deviation) for the quantitative variables, percentages for the qualitative variables.

Results Between 1981 and 2011 375 cases of GCT were identified, 141 (36.7%) of which were treated by this method. The follow-up ranged from 48 to 240 months, the age was of 27 ± 9 years, 45% of the patients were female, and 55%, male, with a female:male ratio of about 1.2:1. The tibia was the most frequent affected bone (38%), followed by the femur (32%), the humerus (16%), and the radius (10%). The resection technique was intralesional curettage in about 88.6% of the cases, and marginal resection in the remaining cases. Pathologic fracture was present in approximately 15.7%, and recurrence occurred in approximately 12.7%.

Discussion We demonstrated that this treatment method decreases the risk of recurrence due to the local adjuvant effects of acrylic cementation. Recurrence events occur in the first two years after resection. However, some authors defend that the surgical margin is the only factor that influences the risk of local recurrence. The extraosseous extension of GCT is not a contraindication to perform intralesional curettage or to prescribe the adjuvant treatment with polymethyl metacrylate.

Conclusions We reported a recurrence rate similar to that of the literature, and this is a feasible resource for limb reconstruction.

Keywords

- ▶ giant-cell tumor
- ▶ treatment
- ▶ resection
- ▶ polymethyl metacrylate

Introducción

El tumor de células gigantes (TCG) en el hueso es una neoplasia de origen mesenquimatoso que comúnmente se presenta como una lesión osteolítica en la región epifisiometáfisaria de los huesos largos. Explica más de 20% de todas las neoplasias óseas primarias, y 5% de los tumores óseos primarios en la edad adulta, que ocurren típicamente entre los 20 y 50 años de edad y sin diferencia por género.^{1,2} En pacientes esqueléticamente maduros, es localmente agresivo en más del 80% de los casos, y 75% se presentan alrededor de la rodilla.² Entre 10% y 15% de los casos ocurren en el radio distal,³ sitio particularmente propenso a recurrencia.⁴

La recurrencia local es común debido a márgenes quirúrgicos estrechos.³

Varias modalidades han sido utilizadas en el tratamiento del TCG. Sin embargo, tasas de recurrencia de 10% a 54% han sido reportadas,⁵ lo que permite presumir que sean un reflejo de la eficacia del tratamiento. El tratamiento óptimo del TCG sigue siendo controvertido.⁶

El objetivo de este estudio es identificar la tasa de recurrencia de TCG en pacientes tratados con curettaje y cementación, y con seguimiento mínimo de 3 años (–Figura 1).

Material y Métodos

Cohorte retrospectiva y observacional del registro de pacientes con diagnóstico de TCG de cualquier sexo y edad,

tratados con curettaje intralesional y cementación entre los años 1981 y 2011. Los casos elegibles para esta alternativa de tratamiento fueron aquellos en los estadios 1 y 2 de Enneking (sin invasión a tejidos blandos). Se identificaron edad, sexo, región anatómica, recurrencia, y tiempo medio de la misma.

La técnica de muestreo fue por conveniencia de casos consecutivos.

Se utilizó estadística descriptiva con medidas de tendencia central: media, mediana y moda para datos no agrupados de las variables cuantitativas, además de medidas de dispersión (desviación estándar). Se utilizó estadística descriptiva con medidas de frecuencia simple: porcentajes, para las variables cualitativas. Se realizaron cálculos de incidencia.

El presente estudio se ajusta a las normas éticas en materia de investigación científica en seres humanos del código de Nüremberg y sus modificaciones. Asimismo, se encuentra en total apego con el Reglamento de la Ley General de Salud en Materia de Investigación para la Salud de México y a las normas éticas institucionales. No necesitó cartas de consentimiento informado, puesto que se tomó la información de fuentes secundarias.

El equipo de investigadores no presentó aportaciones por terceros ni patrocinios.

Resultados

Se presentaron 375 casos de TCG. La edad media de presentación fue de 27 años (media de $27 \pm 11,9$ años;

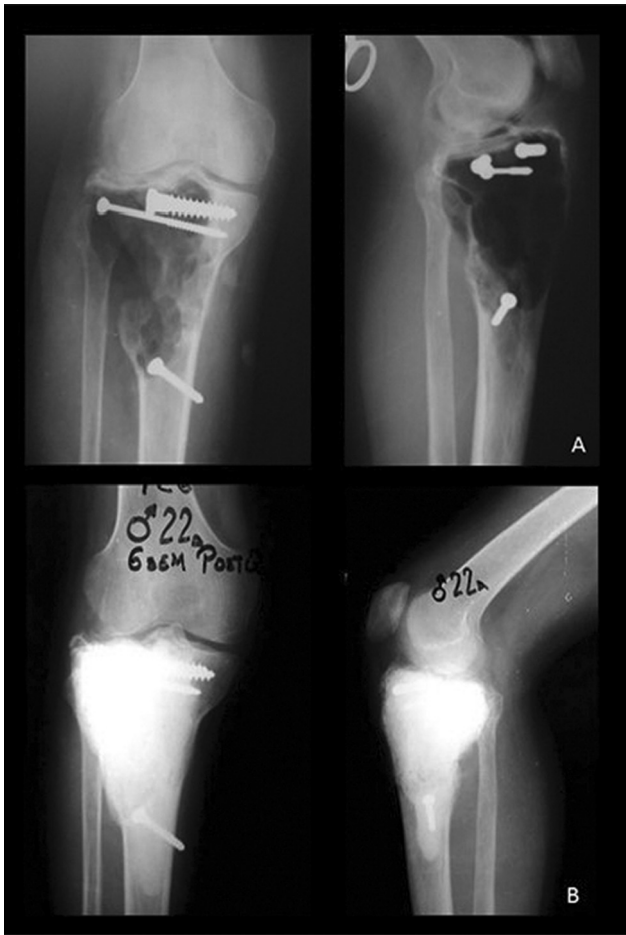

Fig. 1 Ejemplificación trans y posquirúrgica: (A) Radiografía transoperatoria posterior a legrado intralesional y posterior a preparación de lecho de cementación de TCG de estadio II de Campanacci asociado a fractura patológica de meseta tibial. (B) Radiografía a los 15 años de seguimiento, sin aflojamiento de cemento y tornillería de 6,5 mm, sin datos radiográficos de recurrencia.

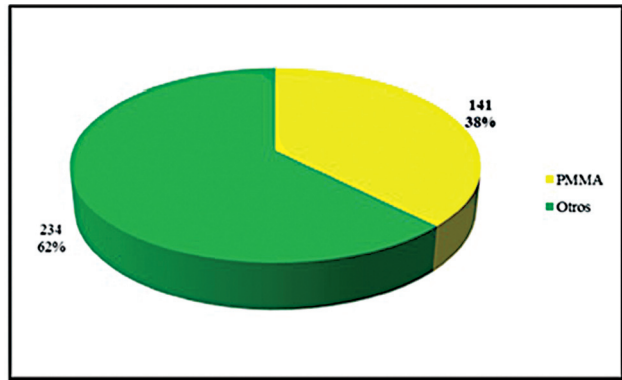


Fig. 3 Modalidad de tratamiento en TCG. PMMA (polimetilmetacrilato): curetaje y cementación. Otros: otras modalidades de tratamiento.

rango: 12 a 80 años), con un pico de incidencia en la tercera década de la vida (45.33%, $n=233$). Respecto al sexo, 190 casos (50,6%) se presentaron en varones, y 185 (49,4%), en mujeres, con una razón hombre:mujer de 1,03:1. (► **Figura 2**)

En total, 141 casos (37,6%) fueron tratados mediante curetaje y cementación (► **Figura 3**). Se obtuvo seguimiento medio de 144 meses, con rango de 48 a 240 meses. Los pacientes tratados con este método tuvieron una media de edad de 27 ± 9 años (rango: 13 a 64 años) y, con respecto al sexo, 77 (54,6%) casos se presentaron en varones y 64 (45,4%), en mujeres.

De los casos tratados, el 100% se presentaron en el esqueleto apendicular, de los cuales el 38,3% (54 casos) fueron en la tibia, 32,6% (46 casos) en el fémur, 11,3% (16 casos) en el húmero, 8,5% (12 casos) en el radio, 3,5% (5 casos) en los huesos cortos, 2,8% (4 casos) en el cúbito, 1,4% (2 casos) en la clavícula, y 1,4% (2 casos) en el peroné. En total, 22 casos (15,7%) se presentaron con fractura patológica (► **Figura 4**).

Hubo recurrencia de la enfermedad en 12,7% (18) de los casos (► **Figura 5**). En total, 16 pacientes fueron sometidos a tratamiento quirúrgico de resección en bloque, y la

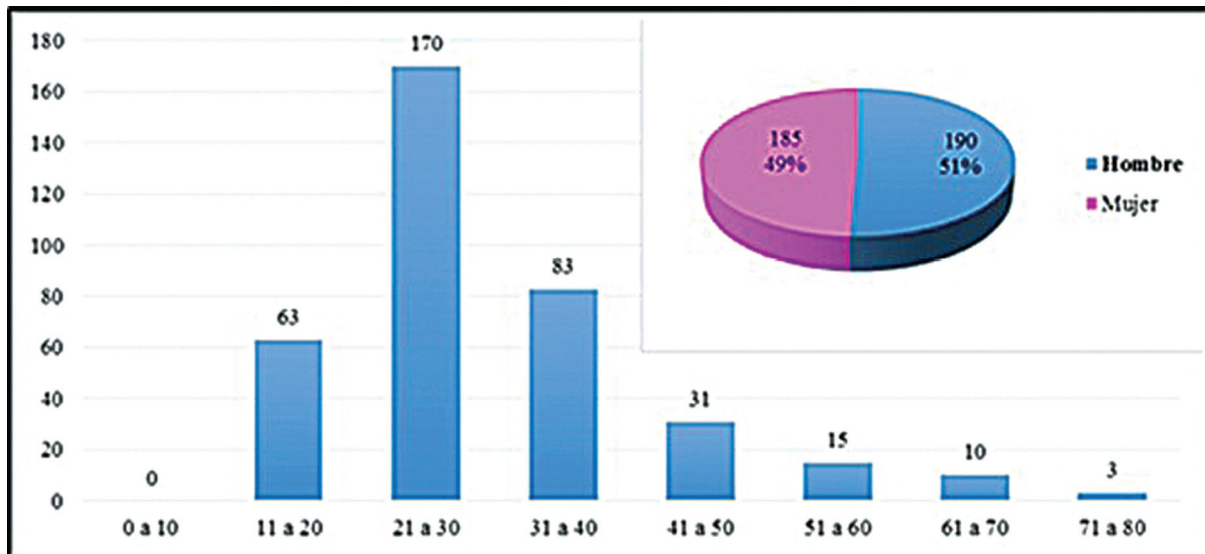


Fig. 2 Distribución de TCG por edad y sexo.

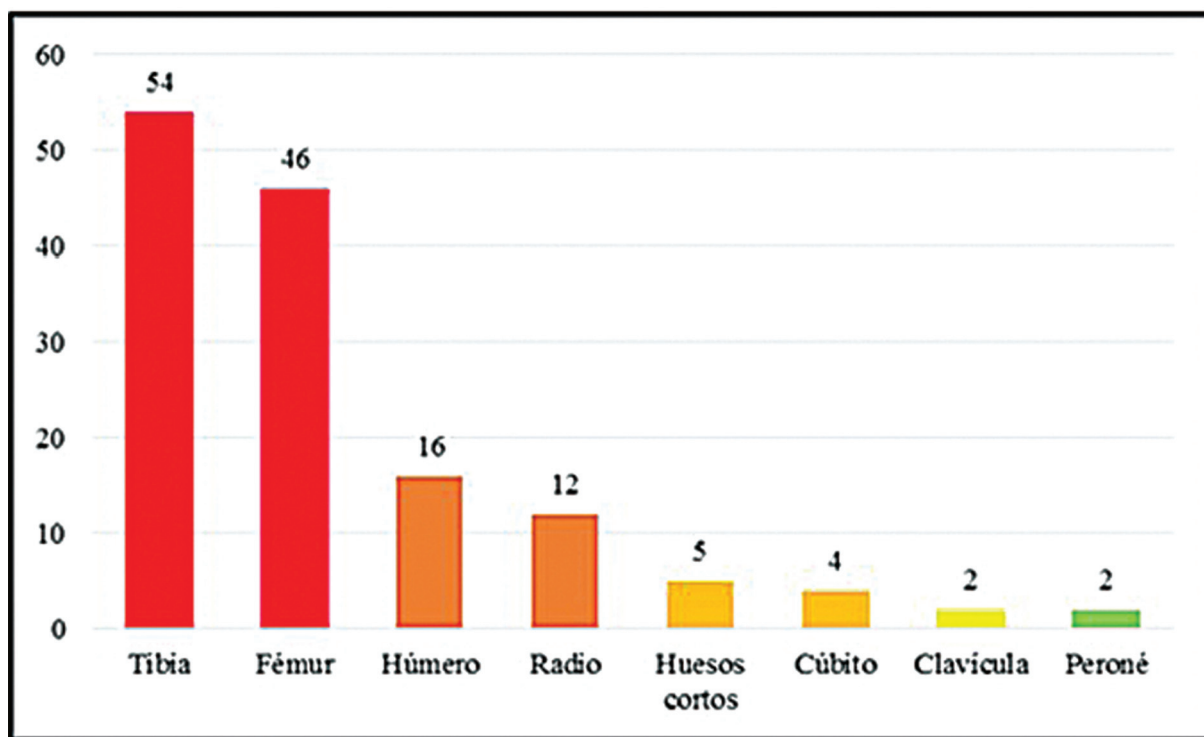


Fig. 4 Sitios de afección anatómica en TCG tratado mediante curetaje y cementación. Nótese el mayor número de casos en huesos largos del miembro inferior.

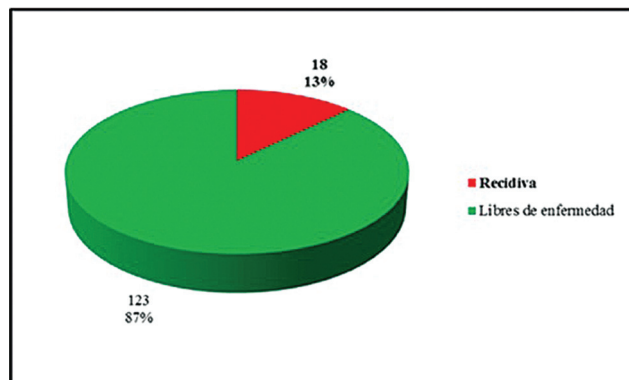


Fig. 5 Tasa de recurrencia en TCG tratado con curetaje y cementación. Ningún caso fue tratado con curetaje y cementación de revisión. Un caso no fue tratado por complicaciones hematológicas.

reconstrucción se llevó al cabo con artrodesis de resección con clavo endomedular en 6 casos, prótesis tumoral en 9 casos, artrodesis de resección con fijación externa en 1 caso; 1 caso más fue sometido a nueva resección marginal y cementación, y 1 caso no fue tratado por complicaciones hematológicas (*coagulopatía*).

Discusión

El tratamiento clásico del TCG ha sido curetaje e injerto óseo para la preservación de la función de la articulación adyacente.⁷ En 1969, Vidal et al.⁸ trataron 2 casos de TCG con cemento acrílico en un intento de crear estabilidad después del curetaje, y Persson et al.⁷ trataron 14 pacientes con el mismo método, y obtuvieron una tasa de

recurrencia del 15%. Esta técnica es simple, no hay necesidad de injerto óseo, la fijación y estabilización inmediatas son obtenidas, la función articular, preservada, el control de la enfermedad es mejor, y la recurrencia local es fácil de detectar.⁵

Respecto a la cementación, el tratamiento térmico induce menor viabilidad celular.⁵ Wilkins et al.⁹ demostraron necrosis ósea a los 60° C. Leeson¹⁰ ha demostrado que la reacción de polimerización produce necrosis, extendiendo el margen quirúrgico macroscópico con disminución de probabilidad de recurrencia, y, por otro lado, el monómero liberado posee toxicidad.¹¹ Los márgenes así obtenidos son de 1,5 mm a 2 mm en el hueso esponjoso, y de 0,5 mm en el cortical.¹²

Otra ventaja de la cementación es la posibilidad de fijación inmediata y estabilización de grandes defectos, especialmente en los huesos de carga.⁵ Por otro lado, si el constructo fallara, el metilmetacrilato no impide otras formas de tratamiento, tales como injerto óseo o reconstrucción total articular.⁶

Actualmente no hay consenso de la técnica quirúrgica de curetaje óptima, incluyendo adyuvantes para limitar la recurrencia y posiblemente en combinación de barrido de alta velocidad para mejorar la efectividad del curetaje.^{3,13,14}

La mayoría de los casos de recurrencia ocurren dentro de dos años de la cirugía inicial, pero puede ser vista hasta siete años después del tratamiento quirúrgico.¹³

O'Donnell et al.¹⁶ estudiaron 69 pacientes, con 25% de recurrencia local, tiempo medio de aparición de 2 años independientemente de la edad y del sexo del paciente, tasa de recurrencia mayor en pacientes no fresados con

alta velocidad, y sin aplicación de fenol. Jamshidi et al.² reportaron recurrencia en una media de 30 meses (rango: 6 a 54 meses), mayor con curetaje simple (33,3%) respecto a barrido de alta velocidad (16,6%), y sin diferencias en cuanto a cementación, confirmando los hallazgos de O'Donnell et al.¹⁶ Zuo et al.³ demostraron que este método reduce el riesgo de recurrencia. Bini et al.⁶ incluyeron 38 pacientes, con tasa de recurrencia de 8%: 1 caso en tejidos blandos y el resto local, lo que sugiere que la baja recurrencia primaria depende del desbridamiento meticuloso y agresivo y, secundariamente de los efectos adyuvantes locales de la cementación acrílica. Boons et al.¹² describieron recurrencia en cuatro pacientes. Becker et al.¹⁴ presentaron mayor riesgo de recurrencia local en tumores extracompartimentales, y este método, reduce el riesgo de recurrencia local presente en 22% comparado con curetaje simple y aporte de injerto óseo. En tumores intracompartimentales tratados con este método, se encontraron resultados libres de recurrencia en el 87% contra 64% de los extracompartimentales.¹⁴ Kivioja et al.¹⁷ informaron 19% de recurrencia local, 75% diagnosticadas en los 2 primeros años después de la cirugía, y ninguna después de 5 años. Gitelis et al.¹⁸ encontraron recurrencia en 12,5% (5 pacientes) en una media de 58,2 meses de seguimiento. Labs et al.¹⁹ reportaron recurrencia local de 13,3% (2 pacientes); de ellos, sólo uno con adyuvante de metilmetacrilato. Fraquet

et al.²⁰ estudiaron 30 pacientes con recurrencia en 30%, el 77% en los 2 primeros años de seguimiento, y 66% en el fémur distal. De acuerdo a los autores, las propiedades citotóxicas del cemento pueden reducir la recurrencia del 25% al 17%. Zhang et al.²¹ evaluaron 101 pacientes con recurrencia de 12,7%, y concluyeron que el aspecto clave es el legrado agresivo y el cemento como adyuvante. Balke et al.,²² en 91 pacientes, describieron recurrencia en 27,6% tratados con este método, disminuyendo dicha posibilidad por un factor de 8 cuando se comparó con el curetaje intralesional aislado. Portabella et al.,²³ en 10 casos de TCG tratados con legrado y cementación, con seguimiento medio de 11 años, no observaron recidivas, y atribuyeron sus resultados a la técnica quirúrgica.²⁴

En población mexicana, Moreno-Wright et al.¹¹ encontraron recurrencia del 25,7% entre los 6 y 16 meses de seguimiento, de los cuales 1 (2,8%) paciente falleció por actividad tumoral y el resto fue tratado con resección en bloque.

Respecto al tratamiento consistente en curetaje intralesional, y adyuvante con fenol y metilmetacrilato, Klenke et al.²⁶ evaluaron 41 pacientes con tratamiento de legrado intralesional, recurrencia de 25%, e intervalo promedio de recurrencia en 16 ± 12 meses; los que recibieron aporte de metilmetacrilato y fenol local

Tabla 1 Detalle de las series publicadas de tumor de células gigantes y cementación

AUTOR	AÑO	CASOS	SEGUIMIENTO (meses)	TRATAMIENTO	RECURRENCIA
Persson et al. ⁷	1984	14	-	RM y PMMA	15,0%
Rock ³⁰	1990	677	-	Variable	25,5%
O'Donnell et al. ¹⁶	1994	69	48	RM, PMMA, fenol	25,0%
Bini et al. ⁶	1995	38	63	RM, PMMA	8,0%
Dreinhöffer et al. ³²	1995	10	-	RM, PMMA	40,0%
Portabella et al. ²³	1998	10	132	RM, PMMA	0,0%
Zhang et al. ²¹	1999	101	96	RM, PMMA	12,7%
Labs et al. ¹⁹	2001	11	56	RM, PMMA	13,3%
Boons et al. ¹²	2002	4	84	RM, PMMA	25,0%
Moreno-Wright et al. ¹¹	2003	31	56,5	RM, PMMA	27,5%
Saiz et al. ²⁸	2004	40	-	RM, PMMA, fenol	12,5%
Gitelis et al. ¹⁸	2005	40	58,2	RM, PMMA	12,5%
Lackman et al. ²⁷	2005	63	108	RM, PMMA, fenol	5,4-7,7%
Jamshidi et al. ²	2008	82	74	RM, PMMA	16,6%
Becker et al. ¹⁴	2008	102	64,2	RM, PMMA	22,0%
Kivioja et al. ¹⁷	2008	194	2,4-216	RM, PMMA	19,0%
Balke et al. ²²	2008	91	12,4	RM, PMMA	27,6%
Fraquet et al. ²⁰	2009	30	76	RM, PMMA	30,0%
Klenke et al. ²⁶	2011	41	108	RM, PMMA, fenol	25,0%
Zuo et al. ^{3*}	2013	374	60-108	RM, PMMA	-
Gao et al. ²⁹	2014	31	38,8	RM, PMMA	12,9%
Abat et al. ²⁴	2015	71	144	RM, IO	28,2%

Abreviaturas: IO, injerto óseo; PMMA, polimetilmetacrilato; RM, resección marginal.

Nota: *Revisión sistemática y metaanálisis.

tuvieron mejor sobrevida libre de recurrencia (85%) que los que recibieron injerto óseo y aplicación de fenol (66%), por lo que la utilización de fenol no mejoró la tasa libre de recurrencia.²⁶ Lackman et al.²⁷ evaluaron 63 pacientes con recurrencia local entre 5,4% y 7,7%. Saiz et al.²⁸ evaluaron 40 pacientes sometidos a este tipo de tratamiento, con recurrencia de 12,5% en media de 11 meses.

Gao et al.²⁹ reportaron tasas de recurrencia local en 12,9% de los casos tratados con curetaje y cementación. De éstas, 81,3% en los 2 primeros años de seguimiento.²⁹

Rock,³⁰ en 677 casos tratados con resección intralesional y varios adyuvantes, reportó una tasa de recurrencia total de 25,5% en una media de 21 meses, es decir, 81% de las recurrencias en los 3 primeros años de seguimiento. McDonald et al.³¹ identificaron el margen quirúrgico como único factor que influencia el riesgo de recurrencia local.

Dreinhöfer et al.³² reportaron 10 casos con fractura a su presentación tratados con curetaje y cementación, con recurrencia en 20% en el primer año de seguimiento y 40% en total. Estos autores³² recomiendan este método en fracturas patológicas. Sin embargo, O'Donnell et al.¹⁶ reportaron recurrencia en el 50% de pacientes con fractura patológica (→ **Tabla 1**).

Lackman et al.,²⁷ Dreinhöfer et al.,³² y otros autores prueban que la extensión extraósea del TCG no es contraindicación para curetaje intralesional y adyuvante con metilmetacrilato.^{26,32}

Con uso de adyuvantes, la tasa de recurrencia oscila entre el 27% y 15% en comparación con el legrado intralesional aislado, con tasa de recurrencia del 49%.¹⁵ Turcotte³³ reportaron tasas de recurrencia similares sin uso de metilmetacrilato u otros adyuvantes, lo que contradice esta premisa. Sin embargo, Abat et al.²⁴ observaron, en 71 casos, con seguimiento medio de 12 años, tratados con resección y aporte de injerto óseo en el defecto residual, una tasa de recurrencia de 28,2%.

Gambini et al.³⁴ refieren el uso de terapia adyuvante como parte del tratamiento del TCG, y menor riesgo de recurrencia relacionado con la minuciosidad de la excisión del tumor, pues los adyuvantes por sí solos no pueden prevenir la recurrencia si el tumor no es extirpado adecuadamente.³⁴

Algunas de las consideraciones de la técnica quirúrgica recomendadas por otros autores para el tratamiento de esta patología incluyen: exposición suficiente, aislamiento tumoral, manipulación cuidadosa para evitar contaminación de los tejidos blandos, curetaje minucioso, barrido intracavitario, adición de adyuvantes, y reconstrucción ósea suficiente.³⁵

Conclusión

De acuerdo a la evidencia disponible, en nuestro medio, la resección intracompartimental en combinación con cementación acrílica en el tratamiento del TCG es una opción viable, puesto que se obtuvieron tasas de recurrencia similares a las reportadas por otros autores.

Conflicto de Intereses

Los autores no tienen conflicto de intereses que declarar.

Referencias

- Kafchitsas K, Habermann B, Proschek D, Kurth A, Eberhardt C. Functional results after giant cell tumor operation near knee joint and the cement radiolucent zone as indicator of recurrence. *Anticancer Res* 2010;30(09):3795–3799
- Jamshidi K, Sami S, Modares-Nejad HR, Jhansoz A. Local recurrence in giant cell tumor of bone: Comparative study of two methods of surgical approach. *JRMS* 2008;13(05):223–229
- Zuo D, Zheng L, Sun W, Fu D, Hua Y, Cai Z. Contemporary adjuvant polymethyl methacrylate cementation optimally limits recurrence in primary giant cell tumor of bone patients compared to bone grafting: a systematic review and meta-analysis. *World J Surg Oncol* 2013;11(156):1–7
- Wysocki RW, Soni E, Virkus WW, Scarborough MT, Leurgans SE, Gitelis S. Is intralesional treatment of giant cell tumor of the distal radius comparable to resection with respect to local control and functional outcome? *Clin Orthop Relat Res* 2015;473(02):706–715
- Komiya S, Inoue A. Cementation in the treatment of giant cell tumor of bone. *Arch Orthop Trauma Surg* 1993;112(02):51–55
- Bini SA, Gill K, Johnston JO. Giant cell tumor of bone. Curettage and cement reconstruction. *Clin Orthop Relat Res* 1995;(321):245–250
- Persson BM, Ekelund L, Lövdahl R, Gunterberg B. Favourable results of acrylic cementation for giant cell tumors. *Acta Orthop Scand* 1984;55(02):209–214
- Vidal J, Mimran R, Alliev Y, Goaldard JM. Plastie de comblement par metacrylatemethyle traitement de certaines tumeurs osseuses benignes. *Montpellier Chir* 1969;15(04):389–397
- Wilkins RM, Okada Y, Sim FH, Chao EYS, Gorgki J. Methylmethacrylate replacement of subchondral bone: a biomechanical, biochemical, and morphologic analysis. In: Enneking WF, ed. *Limb salvage in oncology*. Churchill Livingstone New York 1987:479–485
- Leeson MC, Lippitt SB. Thermal aspects of the use of polymethylmethacrylate in large metaphyseal defects in bone. *Clin Orthop Rel Res* 1993;295:239–245
- Moreno-Wright E, Moreno-Hoyos LF, Técuat-Gómez R, et al. Utilidad del metilmetacrilato en el tumor de células gigantes óseo. *Acta Ortop Mex* 2003;17(06):281–286
- Boons HW, Keijser LC, Schreuder HW, Pruszczynski M, Lemmens JA, Veth RP. Oncologic and functional results after treatment of giant cell tumors of bone. *Arch Orthop Trauma Surg* 2002;122(01):17–23
- Davies AM, Vanel D. Follow-up of musculoskeletal tumors. I. Local recurrence. *Eur Radiol* 1998;8(05):791–799
- Becker WT, Dohle J, Bernd L, et al; Arbeitsgemeinschaft Knochentumoren. Local recurrence of giant cell tumor of bone after intralesional treatment with and without adjuvant therapy. *J Bone Joint Surg Am* 2008;90(05):1060–1067
- Frassica FJ, Sim FH, Pritchard DJ, Chao EY. Subchondral replacement: a comparative analysis of reconstruction with methyl methacrylate or autogenous bone graft. *Chir Organi Mov* 1990;75(1, Suppl):189–190
- O'Donnell RJ, Springfield DS, Motwani HK, Ready JE, Gebhardt MC, Mankin HJ, O'Donnell RJ. Recurrence of giant-cell tumors of the long bones after curettage and packing with cement. *J Bone Joint Surg Am* 1994;76(12):1827–1833
- Kivioja AH, Blomqvist C, Hietaniemi K, et al. Cement is recommended in intralesional surgery of giant cell tumors: a Scandinavian Sarcoma Group study of 294 patients followed for a median time of 5 years. *Acta Orthop* 2008;79(01):86–93

- 18 Gitelis S, Saiz P, Virkus W, Piasecki P, Shott S. Functional and oncological outcomes for giant cell tumor treated by intralesional excision with joint preservation. *J Bone Joint Surg [BR]* 2005;87-B:SUPP III
- 19 Labs K, Perka C, Schmidt RG. Treatment of stages 2 and 3 giant-cell tumor. *Arch Orthop Trauma Surg* 2001;121(1-2):83-86
- 20 Fraquet N, Faizon G, Rosset P, Phillipeau J, Waast D, Gouin F. Long bones giant cells tumors: treatment by curettage and cavity filling cementation. *Orthop Traumatol Surg Res* 2009;95(06):402-406
- 21 Zhang Q, Cai Y, Niu X, Hao L. [Curettage plus cement reconstruction for treating giant cell tumor of limbs]. *Zhonghua Wai Ke Za Zhi* 1999;37(12):730-732
- 22 Balke M, Schremper L, Gebert C, et al. Giant cell tumor of bone: treatment and outcome of 214 cases. *J Cancer Res Clin Oncol* 2008;134(09):969-978
- 23 Portabella to the list: Portabella-Blaria F, Illobre-Yebra J, Orduña-Serra M. Tratamiento del tumor de células gigantes mediante legrado y relleno con cemento acrílico. *Revista de Ortopedia y Traumatología* 1996;42:86-90
- 24 Abat F, Almenara M, Peiró A, Trullols L, Bagué S, Gràcia I. Tumor de células gigantes óseo. Noventa y siete casos con seguimiento medio de 12 años. *Rev Esp Cir Ortop Traumatol* 2015;59(01):59-65
- 25 Wang CS, Lou JH, Liao JS, et al. Recurrence in giant cell tumour of bone: imaging features and risk factors. *Radiol Med (Torino)* 2013;118(03):456-464
- 26 Klenke FM, Wenger DE, Inwards CY, Rose PS, Sim FH. Giant cell tumor of bone: risk factors for recurrence. *Clin Orthop Relat Res* 2011;469(02):591-599
- 27 Lackman RD, Hosalkar HS, Ogilvie CM, Torbert JT, Fox EJ. Intralesional curettage for grades II and III giant cell tumors of bone. *Clin Orthop Relat Res* 2005;438(438):123-127
- 28 Saiz P, Virkus W, Piasecki P, Templeton A, Shott S, Gitelis S. Results of giant cell tumor of bone treated with intralesional excision. *Clin Orthop Relat Res* 2004;(424):221-226
- 29 Gao ZH, Yin JQ, Xie XB, et al. Local control of giant cell tumors of the long bone after aggressive curettage with and without bone cement. *BMC Musculoskelet Disord* 2014;15:330:1-8
- 30 Rock M. Curettage of giant cell tumor of bone. Factors influencing local recurrences and metastasis. *Chir Organi Mov* 1990;75(1, Suppl):204-205
- 31 McDonald DJ, Sim FH, McLeod RA, Dahlin DC. Giant-cell tumor of bone. *J Bone Joint Surg Am* 1986;68(02):235-242
- 32 Dreinhöfer KE, Rydholm A, Bauer HC, Kreicbergs A. Giant-cell tumours with fracture at diagnosis. Curettage and acrylic cementing in ten cases. *J Bone Joint Surg Br* 1995;77(02):189-193
- 33 Turcotte RE. Giant Cell Tumor of Bone. *Orthop Clin N Am* 2006; 37:35-51
- 34 Gambini A, Di Giorgio L, Valeo M, Trinchi R, Marzolini M, Mastantuono M. Giant cell tumor of bone: effect of different surgical techniques and adjuvants on local recurrence rate. *J Orthop Traumatol* 2003;3:126-132
- 35 McGough RL, Rutledge J, Lewis VO, Lin PP, Yasko AW. Impact severity of local recurrence in giant cell tumor of bone. *Clin Orthop Relat Res* 2005;438(438):116-122