



A eficácia da infiltração periarticular anestésica na analgesia pós-operatória de artroplastia total do quadril*

The Effectiveness of Periarticular Anesthetic Infiltration in Postoperative Analgesia of Total Hip Arthroplasty

Rafael Wei Min Leal Chang¹ Juscimar Carneiro Nunes^{2,3} Bruno Bellaguarda Batista¹
Thiago Couto Valle Bomfim de Borborema¹

¹Serviço de Ortopedia e Traumatologia do Hospital Universitário Getúlio Vargas (HUGV), Universidade Federal do Amazonas (UFAM), Manaus, AM, Brasil

²Faculdade de Medicina da UFAM e Universidade do Estado do Amazonas, Manaus, AM, Brasil

³Hospital Universitário Getúlio Vargas (HUGV), Universidade Federal do Amazonas (UFAM), Manaus, AM, Brasil

Endereço para correspondência Rafael Wei Min Leal Chang, R. Tomas de Vila Nova, 4, Nossa Sra. das Graças, Manaus, AM, 69020-170, Brasil (e-mail: rafchang@gmail.com).

Rev Bras Ortop 2023;58(2):252–256.

Resumo

Objetivo Este estudo tem como objetivo avaliar a eficácia da técnica de infiltração periarticular do quadril no pós-operatório de artroplastia total do quadril.

Métodos Estudo clínico randomizado duplo-cego controlado. O estudo foi realizado nos pacientes com fratura de colo femoral ou osteoartrose de quadril, submetidos ao procedimento cirúrgico de artroplastia total do quadril em nossa instituição. A técnica de infiltração periarticular consistiu na aplicação da combinação de um anestésico (levobupivacaína) com um corticosteroide (dexametasona) nos tecidos ricos em nociceptores do quadril, após a colocação dos implantes ortopédicos. No grupo controle, foi realizada infiltração de soro fisiológico 0,9% nos mesmos tecidos. Após 24 e 48 horas do procedimento, foram avaliados os quesitos de dor, amplitude de movimentos, uso de analgésicos opióides, presença de efeitos adversos, período do início da deambulação e o tempo total de hospitalização.

Palavras-chave

- ▶ artroplastia de quadril
- ▶ injeções intra-articulares
- ▶ analgesia
- ▶ reabilitação

Resultados Trinta e quatro pacientes foram estatisticamente avaliados no estudo. Foi observada uma redução no consumo de opióides entre 24 e 48 h no grupo experimental. Uma redução maior da pontuação de dor foi observada no grupo placebo.

Conclusão A infiltração periarticular anestésica como método de analgesia pós-operatória de artroplastia total do quadril, neste estudo, reduziu as taxas de consumo de opióides

* Trabalho desenvolvido no Getúlio Vargas (HUGV), Universidade Federal do Amazonas (UFAM), Manaus, AM, Brasil.

recebido
08 de Setembro de 2021
aceito
20 de Janeiro de 2022
article Publicado on-line
Julho 22, 2022

DOI <https://doi.org/10.1055/s-0042-1744294>.
ISSN 0102-3616.

© 2022. Sociedade Brasileira de Ortopedia e Traumatologia. All rights reserved.

This is an open access article published by Thieme under the terms of the Creative Commons Attribution-NonDerivative-NonCommercial-License, permitting copying and reproduction so long as the original work is given appropriate credit. Contents may not be used for commercial purposes, or adapted, remixed, transformed or built upon. (<https://creativecommons.org/licenses/by-nc-nd/4.0/>)

Thieme Revinter Publicações Ltda., Rua do Matoso 170, Rio de Janeiro, RJ, CEP 20270-135, Brazil

quando comparamos a evolução entre 24 e 48h. Não houve benefícios quanto às taxas de dor, mobilidade, tempo de internação ou intercorrências com este método.

Abstract

Objective The present study aims to evaluate the effectiveness of the periarticular hip infiltration technique in the postoperative period of total hip arthroplasty.

Methods This is a randomized double-blind controlled clinical trial in patients with femoral neck fractures or hip osteoarthritis submitted to a total hip arthroplasty at our institution. The periarticular infiltration technique consisted of the administration of an anesthetic (levobupivacaine) and a steroid (dexamethasone) agent in the nociceptor-rich tissues of the hip after orthopedic implants placement. The control group received an injection of 0.9% saline into the same tissues. Pain, range of motion, and use of opioid analgesic agents after 24 and 48 hours of the procedure were evaluated, as well as the presence of adverse effects, time to resume walking, and total hospitalization time.

Results The study evaluated 34 patients. The experimental group required fewer opioid agents between 24 and 48 hours. The reduction in pain scores was greater in the placebo group.

Conclusion Periarticular anesthetic infiltration as a method of postoperative analgesia for total hip arthroplasty reduced the rates of opioid intake between 24 and 48 hours. It provided no benefits regarding pain, mobility, length of stay, or complications.

Keywords

- ▶ arthroplasty, replacement, hip
- ▶ injections, intra-articular
- ▶ analgesia
- ▶ rehabilitation

Introdução

A artroplastia total do quadril (ATQ) consiste no tratamento cirúrgico de pacientes com coxartrose avançada que apresentam dor crônica e limitação funcional importante sem melhora com tratamento conservador,¹ levando à melhoria importante na dor, qualidade de vida e quadro psicossocial dos mesmos.²

A ATQ também é considerada o tratamento de escolha das fraturas de colo femoral desviadas em pacientes com idade acima de 60 anos, ativos, hígidos e com boa expectativa de vida.³

Contudo, muitos pacientes sofrem dor moderada a grave após o procedimento, acarretando numa hospitalização prolongada e consequente aumento das complicações no pós-operatório.⁴ Um regime ideal de analgesia no pós-operatório de ATQ deve preservar a mobilidade precoce do joelho e quadril, permitir fisioterapia precoce, acelerar a recuperação, diminuir o tempo de hospitalização, reduzir o risco de complicações no pós-operatório e elevar a satisfação do paciente.⁵

A técnica de infiltração periarticular anestésica (IPA) medicamentosa foi desenvolvida por Kerr e Kohan⁶ em 2008, e consiste na injeção intra-operatória intra-articular de uma mistura de ropivacaína, cetorolaco e epinefrina, com a finalidade de se obter uma analgesia pós-operatória com menores índices de efeitos colaterais e complicações, em comparação com outras técnicas analgésicas.⁷⁻¹²

No entanto, em muitos estudos, não foi observada diferença significativa entre os grupos, e ainda há controvérsias se a infiltração periarticular oferece maior analgesia e recuperação precoce no pós-operatório de ATQ.¹³⁻¹⁵

Os detalhes técnicos da infiltração periarticular variam significativamente entre os cirurgiões, com pouca padroni-

zação da prática. O local de infiltração deve ser preferencialmente definido pela localização dos nociceptores no quadril, que se distribuem em altas concentrações na base do labrum e na porção central do ligamento redondo (em conjunto com estruturas vasculares), e difusamente em moderadas concentrações na cápsula articular.^{16,17}

Muitas modalidades de analgesia foram descritas no pós-operatório de ATQ, incluindo analgesia epidural, administração de opioides e bloqueios nervosos periféricos. Apesar de amplamente utilizadas, cada técnica possui efeitos colaterais locais e sistêmicos: a analgesia epidural está associada a prurido e isquemia da medula espinhal; o uso de opioides, a náuseas, episódios eméticos, depressão respiratória e retenção urinária; e bloqueios periféricos estão associados à lesão neurovascular. Além disso, uma maior intensidade de dor articular na data da cirurgia consiste em fator de risco para o uso crônico de opioides. Dos pacientes submetidos a ATQ, 4,3% dos que nunca fizeram uso prévio de opioides e 34,7% dos que faziam nunca persistem com seu uso após 6 meses da cirurgia.¹⁸

Metodologia

Trata-se de um estudo clínico quantitativo (analítico) primário, experimental, randômico, duplo-cego, controlado, realizado nos pacientes com diagnóstico de fratura de colo femoral ou osteoartrose de quadril, submetidos ao procedimento cirúrgico de ATQ em nossa instituição. Para o desenvolvimento deste estudo, foi aplicado o método de amostragem não probabilístico por conveniência. Os pacientes foram selecionados entre os grupos de uma forma randomizada, com ordem definida através de um processo de randomização permutada com auxílio de um software.

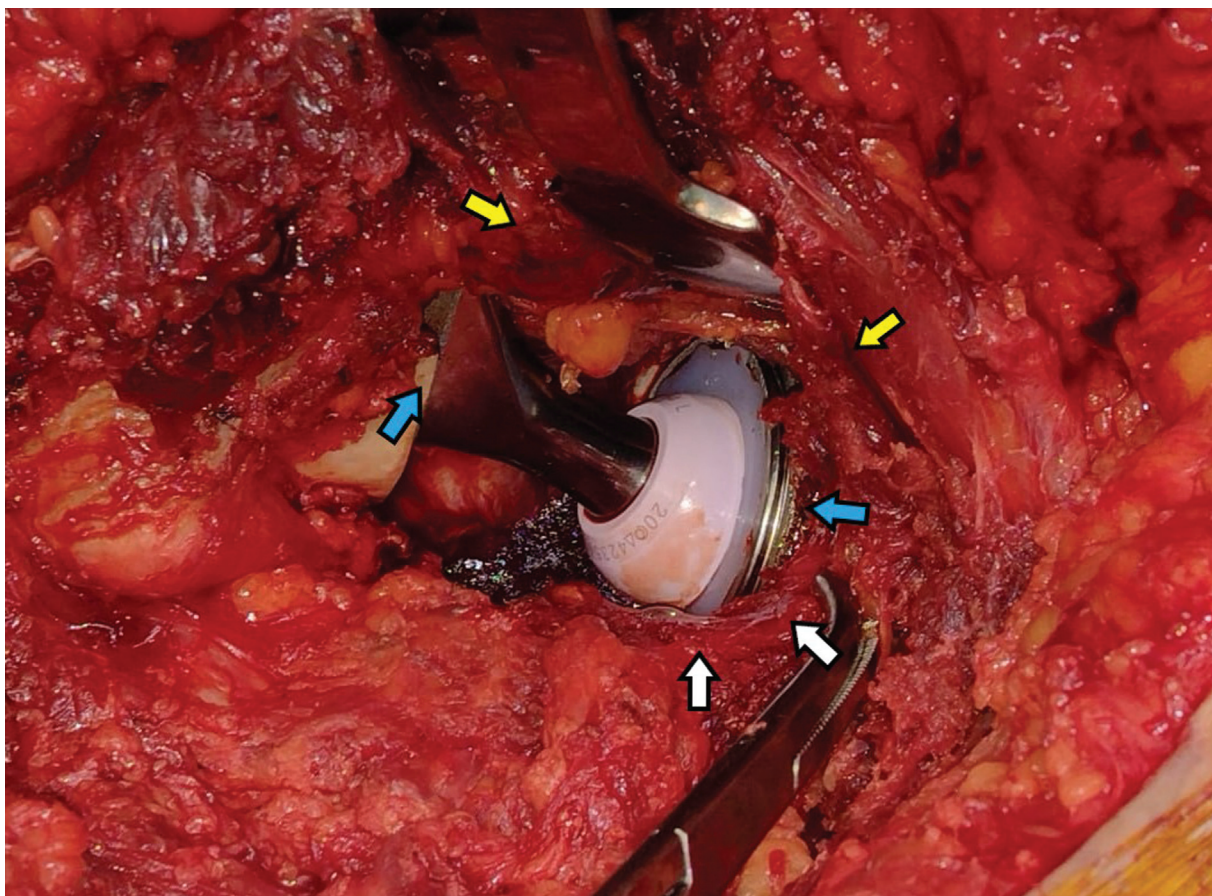


Fig. 1 Pontos de infiltração no quadril com a prótese inserida—cápsula articular e rotadores externos (setas brancas), musculatura glútea periarticular (setas amarelas), e periósteo adjacente aos implantes femoral e acetabular (setas azuis).

Foram excluídos os pacientes com programação cirúrgica de procedimentos de reintervenção em um quadril já operado previamente e pacientes impossibilitados de serem submetidos a raquianestesia para o procedimento.

Os pacientes selecionados foram submetidos a raquianestesia. A infiltração periarticular pós-operatória no grupo experimental foi realizada com levobupivacaína (na concentração de 0,75%, volume de 20 ml) e dexametasona (4 mg/ml, ampola de 2,5 ml, totalizando 10 mg), diluídos em soro fisiológico (totalizando aproximadamente 60 ml de solução), e aplicada após a colocação dos implantes na cápsula articular remanescente do quadril (após a capsulorrafia), nos rotadores externos (após a sutura dos mesmos), na musculatura glútea periarticular, e no periósteo adjacente aos implantes. No grupo controle (placebo), foi realizada infiltração do mesmo volume de soro fisiológico 0,9% nos mesmos tecidos (►Figura 1).

Resultados

Este estudo foi realizado em 35 pacientes com diagnóstico de fratura de colo femoral ou osteoartrose de quadril, entre outubro de 2018 e dezembro de 2020, submetidos ao procedimento cirúrgico de ATQ. Destes, um paciente evoluiu com complicações hemodinâmicas, não pôde ser avaliado, e foi retirado do estudo.

Os dois grupos foram avaliados com relação à dor (escala visual analógica [EVA]), amplitude dos movimentos do quadril e consumo de analgésicos, além do tempo de internação, deambulação e complicações pós-operatórias.

Para análise dos dados, foi utilizado o software estatístico Statistica versão 7.0 (StatSoft, Tulsa, OK, EUA). O nível de significância estabelecido foi de 5%.

Os pacientes avaliados tinham entre 44 e 82 anos, com média de 64,15 anos. Não houve diferença significativa entre os grupos com relação à idade ($p = 0,29$).

Não houve diferença significativa entre os grupos com relação à indicação ($p = 0,45$). A maioria dos casos, nos dois grupos, teve indicação de coxartrose (►Tabela 1).

Tabela 1 Indicação

Indicação	Grupo		Total
	Placebo	Experimental	
Coxartrose	11	13	24
%	64.71%	76.47%	
Fratura de colo	6	4	10
%	35.29%	23.53%	
Total	17	17	34

Tabela 2 Evolução do uso de opioides em cada grupo com 24 e 48 h

Placebo	48 h			Experimental	48 h		
24 h	Não	Sim	Total	24 h	Não	Sim	Total
Não	5	0	5	Não	6	0	6
%	62.50%	0.00%		%	50.00%	0.00%	
Sim	3	9	12	Sim	6	5	11
%	37.50%	100.00%		%	50.00%	100.00%	
Total	8	9	17	Total	12	5	17
<i>p</i>	0,0248			<i>p</i>	0,041		

Tabela 3 Evolução da dor em cada grupo com 24 e 48 h

Grupo	Média	n	DP	Mínimo	Máximo
Placebo	-2.80	15	1.93	-6	1
Experimental	-1.35	17	1.22	-3	2
Total	-2.03	32	1.73	-6	2

Abbreviation: DP, desvio padrão.

No grupo experimental, houve alteração significativa para o uso de opioide, entre as 24 e 48 horas. Um número significativo de pacientes não precisou mais fazer uso de opioides depois de 48 horas (► **Tabela 2**).

No grupo placebo não houve alteração significativa entre o período de 24 e 48 horas (► **Tabela 3**).

Houve diferença significativa entre os grupos com relação ao parâmetro dor ($p = 0,033$). No grupo placebo, houve uma redução maior dos pontos de dor ao compararmos os pacientes após 24 e 48 h no mesmo grupo.

Não houve diferença significativa entre os grupos com relação aos parâmetros de amplitude de movimentos, tais como flexão ($p = 0,81$), adução ($p = 0,84$), abdução ($p = 0,61$), rotação interna ($p = 0,18$), ou rotação externa ($p = 0,54$).

Também não houve diferença significativa entre os grupos com relação ao tempo de início de deambulação ($p = 0,68$), tempo de internação ($p = 0,45$), ou intercorrências no pós-operatório ($p = 0,24$).

Discussão

Há pouca padronização a respeito dos coquetéis medicamentosos utilizados na infiltração periarticular na literatura. Diversos estudos compararam diversas combinações de medicamentos, porém sem uma definição precisa do coquetel ideal. A análise da farmacologia das drogas utilizadas deve auxiliar a escolha ideal, e permitir que os cirurgiões utilizem as de sua preferência.¹⁹

A infiltração realizada nos tecidos moles ao redor da articulação do quadril, incluindo cápsula articular, cabeças direta e reflexa do reto femoral, tensor da fâscia lata e tecido subcutâneo também demonstra bons resultados na analgesia pós-operatória.²⁰ A infiltração nos rotadores externos e glúteos também é descrita na literatura, assim como na

cápsula posterior e inserção do glúteo médio, porém sem resultados satisfatórios descritos nessas regiões.²¹

Neste estudo, apesar de haver uma redução evolutiva maior (ao se comparar a dor com 24 e 48 h no mesmo grupo) da pontuação de dor no grupo placebo (em comparação ao grupo experimental), observou-se uma redução significativa no consumo dos opioides apenas no grupo experimental entre 24 e 48 h.

Não houve diferenças quanto à mobilidade do quadril entre os grupos, em relação ao arco de movimentos em todos os planos analisados, e também não observamos diferenças significativas quanto ao tempo de internação, mobilidade precoce (início da deambulação) ou quanto às intercorrências nos pacientes avaliados.

Conclusão

A infiltração periarticular anestésica como método de analgesia pós-operatória de ATQ, neste estudo, reduziu as taxas de consumo de opioides ao se comparar a evolução entre 24 e 48 h. Não houve benefícios quanto às taxas de dor, mobilidade, tempo de internação ou intercorrências com este método.

Suporte Financeiro

Não houve suporte financeiro de fontes públicas, comerciais, ou sem fins lucrativos.

Conflito de Interesses

Os autores declaram não haver conflito de interesses.

Referências

- 1 James WH, John RCJ. Arthroplasty of the hip. In: Azar FM, Beatty JH, Canale ST. Campbell's operative orthopaedics. 13th ed. Philadelphia: Elsevier; 2017:188-389

- 2 Balik MS, Hocaoglu Ç, Erkut A, Güvercin Y, Keskin D. Evaluation of the Quality of Life and Psychiatric Symptoms of Patients with Primary Coxarthrosis after Total Hip Arthroplasty. *Acta Chir Orthop Traumatol Cech* 2017;84(06):436–440
- 3 Rogmark C, Leonardsson O. Hip arthroplasty for the treatment of displaced fractures of the femoral neck in elderly patients. *Bone Joint J* 2016;98-B(03):291–297
- 4 Jiang J, Teng Y, Fan Z, Khan MS, Cui Z, Xia Y. The efficacy of periarticular multimodal drug injection for postoperative pain management in total knee or hip arthroplasty. *J Arthroplasty* 2013;28(10):1882–1887
- 5 Wang Y, Gao F, Sun W, Wang B, Guo W, Li Z. The efficacy of periarticular drug infiltration for postoperative pain after total hip arthroplasty: A systematic review and meta-analysis. *Medicine (Baltimore)* 2017;96(12):e6401
- 6 Kerr DR, Kohan L. Local infiltration analgesia: a technique for the control of acute postoperative pain following knee and hip surgery: a case study of 325 patients. *Acta Orthop* 2008;79(02):174–183
- 7 Andersen KV, Nikolajsen L, Daugaard H, Andersen NT, Haraldsted V, Søballe K. Local infiltration analgesia is not improved by postoperative intra-articular bolus injections for pain after total hip arthroplasty. *Acta Orthop* 2015;86(06):647–653
- 8 Chen DW, Hu CC, Chang YH, Lee MS, Chang CJ, Hsieh PH. Intra-articular bupivacaine reduces postoperative pain and meperidine use after total hip arthroplasty: a randomized, double-blind study. *J Arthroplasty* 2014;29(12):2457–2461
- 9 Kuchálik J, Granath B, Ljunggren A, Magnuson A, Lundin A, Gupta A. Postoperative pain relief after total hip arthroplasty: a randomized, double-blind comparison between intrathecal morphine and local infiltration analgesia. *Br J Anaesth* 2013;111(05):793–799
- 10 Lunn TH, Husted H, Solgaard S, et al. Intraoperative local infiltration analgesia for early analgesia after total hip arthroplasty: a randomized, double-blind, placebo-controlled trial. *Reg Anesth Pain Med* 2011;36(05):424–429
- 11 Marques EM, Jones HE, Elvers KT, Pyke M, Blom AW, Beswick AD. Local anaesthetic infiltration for peri-operative pain control in total hip and knee replacement: systematic review and meta-analyses of short- and long-term effectiveness. *BMC Musculoskelet Disord* 2014;15:220
- 12 Pandazi A, Kanellopoulos I, Kalimeris K, et al. Periarticular infiltration for pain relief after total hip arthroplasty: a comparison with epidural and PCA analgesia. *Arch Orthop Trauma Surg* 2013;133(11):1607–1612
- 13 Andersen LØ, Kehlet H. Analgesic efficacy of local infiltration analgesia in hip and knee arthroplasty: a systematic review. *Br J Anaesth* 2014;113(03):360–374
- 14 Dobie I, Bennett D, Spence DJ, Murray JM, Beverland DE. Periarticular local anesthesia does not improve pain or mobility after THA. *Clin Orthop Relat Res* 2012;470(07):1958–1965
- 15 Hofstad JK, Winther SB, Rian T, Foss OA, Husby OS, Wik TS. Perioperative local infiltration anesthesia with ropivacaine has no effect on postoperative pain after total hip arthroplasty. *Acta Orthop* 2015;86(06):654–658
- 16 Ross JA, Greenwood AC, Sasser P 3rd, Jiranek WA. Periarticular Injections in Knee and Hip Arthroplasty: Where and What to Inject. *J Arthroplasty* 2017;32(9S):S77–S80
- 17 Simons MJ, Amin NH, Cushner FD, Scuderi GR. Characterization of the Neural Anatomy in the Hip Joint to Optimize Periarticular Regional Anesthesia in Total Hip Arthroplasty. *J Surg Orthop Adv* 2015;24(04):221–224
- 18 Goesling J, Moser SE, Zaidi B, et al. Trends and predictors of opioid use after total knee and total hip arthroplasty. *Pain* 2016;157(06):1259–1265
- 19 Fahs AM, Koueiter DM, Kurdziel MD, Huynh KA, Perry CR, Verner JJ. Psoas Compartment Block vs Periarticular Local Anesthetic Infiltration for Pain Management After Anterior Total Hip Arthroplasty: A Prospective, Randomized Study. *J Arthroplasty* 2018;33(07):2192–2196
- 20 Ranjitkar S, Prakash R, Chookkalingam S, Prakash D. Periarticular injection of analgesia in primary total hip replacement: a prospective randomised single blind study. *Nepal Med Coll J* 2016;18(1–2):32–36
- 21 Jules-Elysee KM, Goon AK, Westrich GH, et al. Patient-controlled epidural analgesia or multimodal pain regimen with periarticular injection after total hip arthroplasty: a randomized, double-blind, placebo-controlled study. *J Bone Joint Surg Am* 2015;97(10):789–798