



Inodoro en cuclillas y caída de piedras: Causas inusuales de desgarros abiertos del tendón de Aquiles entre el grupo de edad pediátrica en la India rural

Floor-level Indian Toilet Seats and Shooting Stones: Unusual Causes of Open Achilles Tendon Ruptures among the Pediatric Age Group in Rural India

Manik Sehgal¹ Towseef Ahmad Bhat¹ Rubinder Kaur² Sarvesh Singh¹ Gurjant Singh Sandhu³

¹Departamento de Ortopedia, Pt. JLN GMC Chamba, Himachal Pradesh, India

²Departamento de Anestesia, SGRD Medical College Amritsar, Punjab, India,

³Departamento de Ortopedia, Dr. RPGMC Tanda, Kangra, Himachal Pradesh, India

Dirección para correspondencia Manik Sehgal, M.B.B.S., M.S., Departamento de Ortopedia, Pt. J.L.N.G.M.C, 176310, Chamba, Himachal Pradesh, India (e-mail: Maniksehgal2001@gmail.com).

Rev Chil Ortop Traumatol 2023;64(1):e1–e4.

Resumen

Contexto Las lesiones aisladas del tendón de Aquiles (TA) rara vez se informan en el grupo de edad pediátrica. Hay pocos informes de casos de lesiones traumáticas del TA en niños. Los inodoros en cuclillas, también conocidos como inodoros indios, y las caídas de piedras desde las montañas hacen que tales lesiones sean razonablemente comunes en el norte de India.

Objetivo Identificar un patrón similar de desgarramiento del TA en el grupo de edad pediátrica por la utilización de inodoros en cuclillas y la caída de piedras.

Materiales y métodos Presentamos una serie de 13 pacientes en el grupo de edad entre 8 y 18 años que presentaron al nuestro hospital entre enero de 2019 y enero de 2021 con lesiones abiertas del TA. Todos los pacientes fueron intervenidos tras lavado y desbridamiento de la herida. Se brindó cobertura antibiótica inyectable estándar a todos. En el análisis estadístico, los valores fueron expresados como medias y medianas.

Resultados En 10 de los 13 pacientes, las lesiones fueron causadas por los inodoros indios, y los 3 restantes tuvieron lesiones inducidas por caídas de piedras. Un total de 2 pacientes tuvieron complicaciones postoperatorias de la herida, y un paciente necesitó cobertura con colgajos. Todos los pacientes evolucionaron bien al final del seguimiento.

Conclusión El objetivo principal del estudio fue mostrar las causas inusuales de una lesión raramente reportada en el grupo de edad pediátrica. Observamos que las

Palabras Clave

- ▶ tendón de Aquiles
- ▶ pediátrico
- ▶ indio
- ▶ nuevo patrón
- ▶ trauma

recibido
10 de agosto de 2021
aceptado
10 de abril de 2022

DOI <https://doi.org/10.1055/s-0042-1743544>.
ISSN 0716-4548.

© 2022. Sociedad Chilena de Ortopedia y Traumatología. All rights reserved.

This is an open access article published by Thieme under the terms of the Creative Commons Attribution-NonDerivative-NonCommercial-License, permitting copying and reproduction so long as the original work is given appropriate credit. Contents may not be used for commercial purposes, or adapted, remixed, transformed or built upon. (<https://creativecommons.org/licenses/by-nc-nd/4.0/>)

Thieme Revinter Publicações Ltda., Rua do Matoso 170, Rio de Janeiro, RJ, CEP 20270-135, Brazil

rupturas abiertas del TA son razonablemente comunes en niños en nuestra región en comparación con el resto del mundo. Los inodoros indios pueden reemplazarse por otros occidentales, o modificarse con una superficie menos resbaladiza para evitar este tipo de lesiones en niños.

Abstract

Context Isolated Achilles tendon (AT) injuries are rarely reported in the pediatric age group. There are only few case reports of traumatic AT injuries in children. Floor-level Indian toilet seats and shooting stones from mountains make such injuries reasonably common in northern India.

Aims To identify similar patterns of AT rupture in the pediatric age group from floor-level Indian toilet seats and shooting stones.

Materials and Methods We report a series of 13 patients in the age group between 8 and 18 years who presented to our hospital between January 2019 and January 2021 with open AT injuries. All the patients were operated on after wound washing and debridement. Standard injectable antibiotic coverage was given to all. In the statistical analysis, the values were expressed as means and medians.

Results In 10 out of the 13 patients, the toilet seat induced the AT injury; for the remaining 3 patients, the injury was induced by shooting stones. A total of two patients had postoperative wound complications, and one patient needed flap coverage. All the patients did well by the final follow up.

Conclusion The main aim of the present study was to show the unusual causes of an injury rarely reported in pediatric age group. We observed that open AT ruptures in children are reasonably common in our region as compared with the rest of the world. Indian toilets can be replaced with Western toilets or modified so they have a less slippery surface, in order to prevent such injuries in children.

Keywords

- ▶ Achilles tendon
- ▶ pediatric
- ▶ Indian
- ▶ new pattern
- ▶ trauma

Introducción

El tendón de Aquiles (TA) es el tendón más fuerte y el que con más frecuencia se desgarran en el cuerpo humano.¹ Su ubicación lo hace propenso a lesiones deportivas, por armas cortopunzantes, y accidentes de tránsito. La mayor parte de la literatura²⁻⁴ publicada trata de lesiones cerradas del TA. Hay muy pocos estudios^{5,6} sobre lesiones abiertas del TA, que rara vez se informa tanto en países en desarrollo como desarrollados.

Las lesiones abiertas aisladas del TA son extremadamente raras en niños, y se desconoce la incidencia exacta de las lesiones del TA en el grupo de edad pediátrica.⁷ Se han informado lesiones en el talón y el TA provocadas por radios de ruedas de bicicletas y motos en pacientes jóvenes, pero tales lesiones dañan principalmente la almohadilla del talón.⁸ Hay pocos reportes de casos⁹ sobre rupturas traumáticas del TA en el grupo de edad pediátrica.

En este artículo, presentamos una serie de casos de lesiones abiertas del TA de causa inusual en pacientes de edad pediátrica. Por lo que sabemos, todavía no hay estudios publicados sobre lesiones aisladas del TA en niños. Este estudio es una serie de casos de rupturas abiertas aisladas del TA en niños causadas por atrapamiento del pie en inodoros indios y caídas de piedras en un estado montañoso del norte de la India.

Materiales y métodos

Entre enero de 2019 y junio de 2021, 13 niños acudieron a nuestro hospital con lesiones abiertas del TA. Los pacientes tenían edades entre 8 y 18 años, y el tiempo transcurrido entre el momento de la lesión y la presentación al hospital osciló entre 2 horas y 16 horas. En total, diez pacientes se presentaron directamente a nuestro hospital, y tres pacientes fueron derivados de hospitales periféricos, donde se lavaron y limpiaron las heridas antes del traslado a nuestro hospital. Historial de atrapamiento del pie en el inodoro indiano fue reportado por diez pacientes, y algunos de los pacientes reportaron antecedentes de rotura del asiento del inodoro durante este proceso (►Fig. 1a, 1b). En tres pacientes, la lesión se produjo por caídas de piedras desde la montaña mientras realizaban trabajo agrícola. Ninguno de los pacientes tenía antecedentes de enfermedad asociada o de uso prolongado de drogas. Todos los pacientes fueron atendidos inicialmente en urgencias. Las heridas se lavaron a fondo y se limpiaron con solución salina normal y yodo. Un lavado con agua oxigenada también se realizó en todos los pacientes. Desgarro completo se observó en 11 pacientes, y 2, desgarro incompleto del TA. Todos los pacientes con desgarro completo fueron operados bajo anestesia espinal, y los dos pacientes con desgarro incompleto fueron operados con anestesia local.




Fig. 1 (A) Margen redondeado pero prominente del asiento del inodoro en cuclillas, caso más probable de lesión del TA. (B) Foto de un asiento de inodoro roto en el que un niño atrapó su pie; el borde roto y afilado causó aún más daño.

Durante la cirugía, no se realizó ninguna extensión de la incisión cutánea, excepto en dos casos en los que se utilizaron pequeñas incisiones paramedianas para obtener el extremo proximal retraído. Al ser esta zona menos vascularizada y propensa a complicaciones de la herida, tratamos de minimizar el daño a la piel. En todos los pacientes, la parte distal del muñón estaba aplastada en cierta medida, y necesitaba un desbridamiento adecuado antes del cierre de extremo a extremo.

Resultados

La muestra estaba compuesta de 9 niños y 4 niñas con edades entre 8 y 18 años. El lado derecho estuvo involucrado en ocho casos, y el lado izquierdo, en cinco pacientes. No hubo casos de lesión ósea, y 11 pacientes tenían desgarramiento completo y 2, incompleto.

En el examen, observamos que todas las lesiones del TA estaban entre 3 cm y 6 cm del sitio de inserción. Todos los pacientes presentaban lesiones en la piel que oscilaban entre 2 cm y 10 cm. Antes del desbridamiento, se enviaron muestras para cultivo y para una evaluación de la sensibilidad. Se administraron antibióticos inyectables, tales como cefoperazona con sulbactam, amikacina y metronidazol, contra bacterias grampositivas, gramnegativas, y organismos anaerobios antes de cambiar a antibióticos específicos para cultivo. Todos los pacientes recibieron profilaxis antitétánica.

La lesión por atrapamiento del pie en el inodoro en cuclillas fue la causa en 10 pacientes; la parte distal del muñón estaba aplastada en la mayoría de estos pacientes (►Fig. 2a, 2b). En tres pacientes, las lesiones fueron por caída de piedras desde montañas mientras realizaban trabajos agrícolas con sus familias. El cierre primario del tendón dañado se realizó en todos los pacientes con suturas no absorbibles. El cierre de la piel se hizo con suturas de seda (►Fig. 2c, 2d). En pacientes con lesiones provocadas por el asiento en cuclillas, los cultivos informaron flora mixta con *Klebsiella* como el organismo más común, mientras que, en pacientes con lesiones por caída de piedras, *Escherichia coli* fue el organismo más común encontrado. Un paciente con lesión provocada por el asiento del inodoro terminó con dehiscencia de la herida y fue trasladado al Departamento de Cirugía Plástica para cobertura de flacidez. Un paciente terminó con infección de la herida y necesitó lavado repetido y múltiples desbridamientos.

En total, once pacientes tuvieron una recuperación satisfactoria, sin incidentes. Se observaron complicaciones relacionadas con la herida en pacientes que se presentaron después de 12 horas desde el momento de la lesión y fueron derivados de hospitales periféricos. Al cabo de un año de seguimiento, ningún caso presentó quejas relacionadas con la herida. Los movimientos del tobillo eran comparables a los del lado normal. No hubo ningún caso de redesgarramiento. Todos los pacientes practicaban deporte sin problemas funcionales.

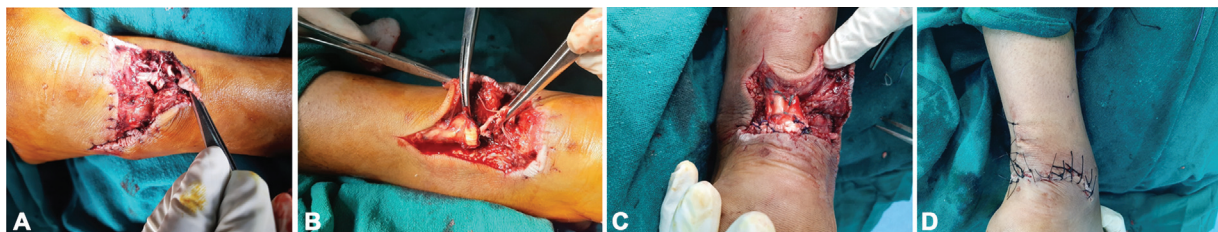


Fig. 2 (A) Desgarro abierto del TA en un niño de 16 años debido a atrapamiento en el asiento de un inodoro. (B) Muñón distal del TA aplastado. (C) Cierre primario del TA. (D) Imagen tras el cierre de la piel.

Discusión

El TA es el tendón más fuerte del cuerpo humano. Su ubicación vertical subcutánea en la cara posterior de la pierna evita que sufra traumatismos por impacto en la parte anterior, pero lo hace propenso a traumatismos por impacto en la parte posterior. Por lo que sabemos, no existe ningún estudio sobre lesiones abiertas del TA en niños. Se desconoce la incidencia exacta de las lesiones del TA en el grupo de edad pediátrica. Casi todos los estudios publicados son sobre traumatismos cerrados²⁻⁴ y, entre ellos, muy pocos^{5,6} son sobre traumatismos pediátricos del TA.

En su estudio, Awe et al.¹⁰ han observado que la población con edad < 40 años es más propensa a lesiones abiertas del TA, con accidentes de tránsito e accidentes relacionados al trabajo agrícolas como las causas más comunes de traumatismos. Sin embargo, la mayoría de los pacientes en este estudio¹⁰ eran adultos. Dar et al.¹¹ y Chatterjee et al.¹² han estudiado las lesiones abiertas del TA causadas por inodoro indiano en adultos en India. Ninguno de los pacientes en estos estudios estaba en el grupo de edad pediátrica.

Muchos estudios¹³ han reportado lesiones del talón y del TA provocadas por radios de rueda de motos en el grupo de edad pediátrica.¹³ Sin embargo, en la mayoría de los estudios se ha observado que es principalmente la almohadilla del talón la que está dañada o avulsionada. Las lesiones aisladas del TA provocadas por radios de rueda de motos son raras.

En nuestro estudio, ninguno de los pacientes presentó avulsión de la almohadilla del talón ni lesión ósea. La mayoría de los pacientes (10/13) se lesionaron en los asientos de los inodoros indios, que están al nivel del piso, y la persona tiene que ponerse en cuclillas. Con el suelo resbaladizo, el pie puede entrar en la taza del váter con fuerza. Una fuerza intensa de fricción del TA contra la parte posterior de la taza puede ser la causa del desgarro del TA. Un intento reflejo contundente de sacar el pie puede causar más daño. A veces, la olla se rompe durante este proceso, y sus bordes afilados también pueden ser la causa del desgarro del TA. Sin embargo, ninguno de los pacientes reportaron historial de rotura del inodoro.

Said et al.¹⁴ también observaron que los asientos de inodoro a nivel del piso fueron causa de desgarros abiertos del TA en un número significativo de pacientes. Sin embargo, todos los pacientes en su estudio eran adultos. No reportamos ningún caso de lesión por radio de rueda de bicicleta con desgarro aislado del TA, que ha sido reportada en muchos estudios como causa de lesiones en la almohadilla del talón y el TA.¹⁵ Esto podría deberse al hecho de que los adolescentes suelen andar en moto debido a la topografía montañosa del área, que es propensa a los accidentes.

La caída de piedras desde las montañas es una de las causas más traumáticas en nuestro hospital, y fue causa de lesiones en tres pacientes que trabajaban en sus campos. La topografía montañosa hace que las personas de todas las edades sean susceptibles a este tipo de lesiones. Ninguno de los estudios publicados hasta hoy ha demostrado que esto

sea la causa de la lesión, pues todos ellos han sido conducidos en centros urbanos.

El objetivo principal de este estudio fue mostrar las causas inusuales de una lesión raramente reportada en el grupo de edad pediátrica. Observamos que los desgarros abiertos del TA son razonablemente comunes en niños en nuestra región en comparación con el resto del mundo. Los inodoros indios pueden reemplazarse por otros occidentales o modificarse con una superficie menos resbaladiza para evitar este tipo de lesiones en niños.

Consentimiento informado

Se obtuvo el consentimiento informado por escrito de todos los pacientes y/o de sus familias.

Conflicto de intereses

Los autores no tienen conflicto de intereses que declarar.

Referencias

- Maffulli N, Waterston SW, Squair J, Reaper J, Douglas AS. Changing incidence of Achilles tendon rupture in Scotland: a 15-year study. *Clin J Sport Med* 1999;9(03):157-160
- Möller A, Astron M, Westlin N. Increasing incidence of Achilles tendon rupture. *Acta Orthop Scand* 1996;67(05):479-481
- Gulati V, Jaggard M, Al-Nammari SS, et al. Management of achilles tendon injury: A current concepts systematic review. *World J Orthop* 2015;6(04):380-386
- Yang X, Meng H, Quan Q, Peng J, Lu S, Wang A. Management of acute Achilles tendon ruptures: A review. *Bone Joint Res* 2018;7(10):561-569
- Ochen Y, Bekes RB, van Heijl M, et al. Operative treatment versus nonoperative treatment of Achilles tendon ruptures: systematic review and meta-analysis. *BMJ* 2019;364:k5120
- Langer V. Toilet seat injury of the Achilles tendon: Another culprit. *Foot Ankle Surg* 2013;19(01):65-69
- Tudisco C, Bisicchia S. Reconstruction of neglected traumatic Achilles tendon rupture in a young girl. *J Orthop Traumatol* 2012;13(03):163-166
- Mine R, Fukui M, Nishimura G. Bicycle spoke injuries in the lower extremity. *Plast Reconstr Surg* 2000;106(07):1501-1506
- Eidelman M, Nachtigal A, Katzman A, Bialik V. Acute rupture of achilles tendon in a 7-year-old girl. *J Pediatr Orthop B* 2004;13(01):32-33
- Awe AA, Esezobor EE, Aigbonoga QO. Experience with managing open achilles tendon injuries in a tertiary hospital in southern Nigeria. *J West Afr Coll Surg* 2015;5(04):30-40
- Dar TA, Sultan A, Dhar SA, Ali MF, Wani MI, Wani SA. Toilet seat injury of the Achilles tendon a series of twelve cases. *Foot Ankle Surg* 2011;17(04):284-286
- Chatterjee SS, Sarkar A, Misra A. Management of acute open tendo- achilles injuries in India lavatory pans. *Indian J Plast Surg* 2006;39:29-30
- Mak CY, Chang JH, Lui TH, Ngai WK. Bicycle and motorcycle wheel spoke injury in children. *J Orthop Surg (Hong Kong)* 2015;23(01):56-58
- Said MN, Al Ateeq Al Dosari M, Al Subaii N, et al. Open Achilles tendon lacerations. *Eur J Orthop Surg Traumatol* 2015;25(03):591-593
- Zhu Y, Xu Y, Li J, Yag J, Ouyang Y, He X, Chen H, Fan X. Treatment of spoke heel injuries in children. *ZhonggyoXio Fu Chong Jian Wai Ke Za Zhi* 2009;23(10):1180-1182