



El peroné flotante: Resultado de una luxación tibioastragalina pura con lesión de la articulación tibioperonea proximal: Reporte de caso

The Floating Fibula: Outcome of Pure Tibiotalar Dislocation with Lesion to the Proximal Tibiofibular Joint: Case Report

Luis Díez-Albero¹ Eladio Saura-Sánchez¹

¹Servicio de Cirugía Ortopédica y Traumatología, Hospital General Universitario de Elche, Alicante, España

Address for correspondence Luis Díez Albero, MD, Servicio de Cirugía Ortopédica y Traumatología, Hospital General Universitario de Elche, Alicante, Spain (e-mail: diezalberoluis@gmail.com).

Rev Chil Ortop Traumatol 2022;63(3):e215–e219.

Resumen

Antecedentes El peroné flotante tras un traumatismo de alta energía es una entidad muy poco frecuente. Este es el primer reporte de caso asociado a luxación del tendón bicipital.

Objetivo Presentar un caso de peroné flotante tras luxación divergente de tobillo asociado a luxación peronea proximal.

Materiales y métodos Mujer de 17 años que, tras accidente de tráfico, sufrió caída y presentó dolor y deformidad del tobillo izquierdo, junto con dolor e impotencia funcional de la rodilla ipsilateral. En las radiografías, se apreció una luxación pura divergente del tobillo izquierdo de tipo IV. Se realizó reducción cerrada en urgencias. El estudio se complementó con una resonancia magnética que mostró una rotura completa de la sindesmosis y del ligamento deltoideo, así como una fractura no desplazada de la meseta tibial externa, junto con un desgarramiento de la cápsula tibioperonea proximal y desprendimiento completo del ligamento lateral externo y del tendón bicipital desde su inserción en la cabeza del peroné.

Se realizó reanclaje de la sindesmosis y del ligamento deltoideo, así como del ligamento lateral externo y del tendón bicipital mediante anclajes óseos metálicos y reducción de peroné tanto proximal como distalmente, mediante sistema de sutura tipo botón. Se inmovilizó con férula cruropédica por cuatro semanas.

Resultados La paciente presentó recuperación completa de la fuerza a los cinco meses de seguimiento, con movilidad completa del tobillo y de la rodilla.

Palabras Clave

- ▶ fibula
- ▶ sindesmosis
- ▶ flotante

recibido
16 de octubre de 2021
aceptado
10 de diciembre de 2021

DOI <https://doi.org/10.1055/s-0042-1743284>.
ISSN 0716-4548.

© 2022. Sociedad Chilena de Ortopedia y Traumatología. All rights reserved.

This is an open access article published by Thieme under the terms of the Creative Commons Attribution-NonDerivative-NonCommercial-License, permitting copying and reproduction so long as the original work is given appropriate credit. Contents may not be used for commercial purposes, or adapted, remixed, transformed or built upon. (<https://creativecommons.org/licenses/by-nc-nd/4.0/>)

Thieme Revinter Publicações Ltda., Rua do Matoso 170, Rio de Janeiro, RJ, CEP 20270-135, Brazil

Abstract

Conclusión El peroné flotante es muy poco frecuente; sólo se ha descrito un caso en la literatura. Implica la disrupción de la articulación tibioperonea proximal y distal, lo que puede provocar inestabilidad en la rodilla y en el tobillo.

Por tanto, ante un traumatismo de alta energía en el tobillo, es necesaria la exploración minuciosa de la rodilla ipsilateral.

Background Floating fibula after high-energy trauma is a very uncommon entity. The present is the first report of a case associated with avulsion of the bicipital tendon.

Purpose To present a case of floating fibula after divergent ankle dislocation associated with proximal peroneal dislocation.

Materials and methods A 17-year-old woman who fell after a traffic accident and presented pain and deformity of the left ankle with pain and functional impotence in the ipsilateral knee. The radiographs showed a pure divergent type-IV left-ankle dislocation. Closed reduction was performed in the emergency room. The study was complemented with a magnetic resonance imaging scan which showed complete rupture of the syndesmosis and the deltoid ligament, as well as a non-displaced fracture of the external tibial plateau together with a tear of the proximal tibiofibular capsule and complete detachment of the external lateral ligament and bicipital tendon from its insertion in the peroneal head.

The syndesmosis and deltoid ligament were reanchored, as well as the external lateral ligament and the bicipital tendon, using metallic bone anchors and fibula reduction both proximally and distally, using a suture-button system. The patient was immobilized with a long-leg splint for four weeks.

Results The patient presented complete recovery of strength at five months of follow-up.

Keywords

- fibula
- syndesmosis
- floating

Introducción

Las luxaciones tibioastragalinas aisladas son lesiones muy poco frecuentes. Debido a la estabilidad intrínseca de la articulación del tobillo y el mecanismo de lesión, estas lesiones se combinan con mayor frecuencia con fracturas óseas.¹⁻³ La estabilidad de la articulación tibioperonea, tanto proximal como distal, proporciona la fuerza de la cápsula y su complejo ligamentoso. La disrupción conjunta de la syndesmosis proximal y distal se conoce como peroné flotante.^{3,4} Sólo existe un caso descrito en la literatura de esta lesión, y presentamos el primer caso asociado a avulsión de bíceps (no sólo estabilizadores pasivos de la articulación de la rodilla sino también activos). Presentamos un caso de disrupción simultánea de la articulación tibioperoneas proximal y distal que resultó en un peroné flotante, estabilizado con un implante del sistema de reparación de la syndesmosis del tobillo (INVISIKNOT, Smith & Nephew, Watford, Hertfordshire, Reino Unido) y algunos implantes de anclajes óseos metálicos (TWINFIX, Smith & Nephew).

Reporte de caso

Una mujer de 19 años se lesionó la pierna izquierda en un accidente de tránsito. El examen clínico al ingreso reveló gran hinchazón, dolor a la palpación, e incapacidad total para

mover el tobillo. También sufría con un dolor intenso en la rodilla ipsilateral, con hematomas en los lados externo e interno de la rodilla. También aparecieron lesiones similares en ambos lados del tobillo ipsilateral (► **Fig. 1A** and **B**). No hubo ninguna lesión neurovascular. Las radiografías mostraron una luxación tibioastragalina aislada con una importante diástasis de la syndesmosis asociada al ascenso del astrágalo sin fractura maleolar. Debido al mecanismo de la lesión, sospechamos una lesión adicional en la articulación tibioperonea proximal, aunque no hubiese ninguna evidencia en la radiografía. (► **Fig. 1C, D** and **E**).

Se realizó reducción cerrada inmediata de la luxación bajo anestesia local en el servicio de urgencias. Los pulsos del tobillo distal y del pie dorsal estaban intactos después de la maniobra de reducción, sin evidencia clínica de síndrome compartimental en curso. Se colocó una férula posterior para inmovilizar temporalmente las articulaciones de la rodilla y el tobillo. Las radiografías posteriores a la reducción mostraron un ligero ensanchamiento de la articulación tibioastragalina que permaneció especialmente en el espacio claro medial, pero no se observaron cambios en la superposición tibioperonea (► **Fig. 1F** and **G**).

Debido al mecanismo de la lesión y a la hinchazón extensa de la rodilla y del tobillo, se tomó una resonancia magnética (RM) de emergencia del tobillo y de la rodilla, que mostró: ruptura completa de la syndesmosis del tobillo; ruptura

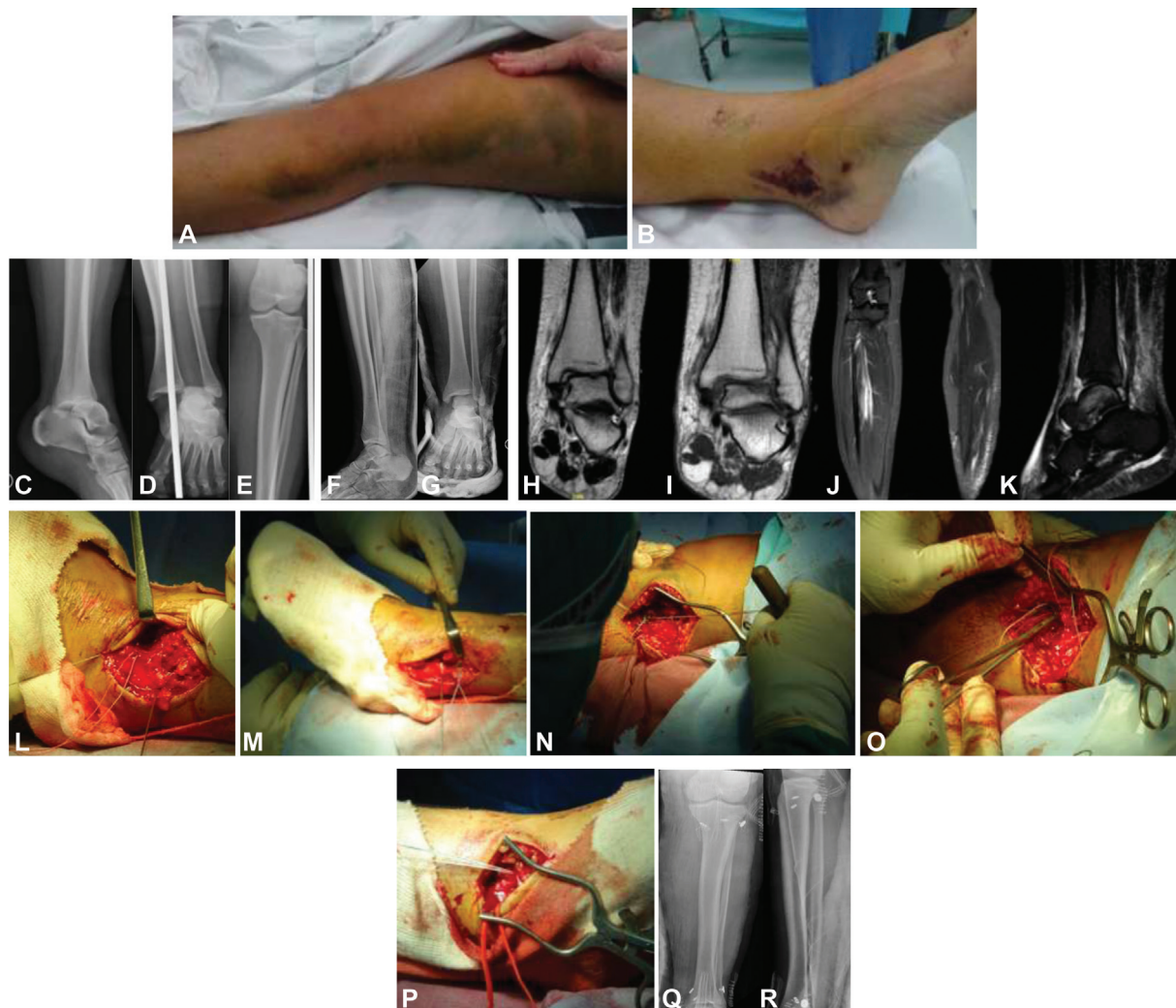


Fig. 1 (A,B): Contusiones en las caras externa e interna de la rodilla. También aparecieron lesiones similares en ambos lados del tobillo ipsilateral. (C-E) Luxación tibioastragalina pura sin fractura. (F,G) Radiografía posreducción que muestra la persistencia del ensanchamiento de la articulación tibioastragalina (espacio claro medial). (H-K) Resonancia magnética que muestra rotura completa de la syndesmosis del tobillo y del ligamento deltoideo, y, proximalmente, fractura de meseta tibial externa no desplazada e imagen sugestiva de fractura de cabeza de peroné no desplazada. (L) Reparación de la syndesmosis distal con un implante TWINFIX. (M,N) Reducción de la syndesmosis distal y proximal con implantes INVISIKNOT (O) Reparación del ligamento colateral y tendón del bíceps con implante. (P) Reparación del ligamento deltoideo con otro implante TWINFIX (Q,R) Radiografías posoperatorias que muestran la reducción y el mantenimiento mediante implantes INVISIKNOT y TWINFIX.

completa del ligamento deltoideo; una fractura de platillo tibial externo no desplazada; y una imagen sugestiva de fractura de cabeza de peroné no desplazada (► Fig. 1H, I, J and K).

Un día después de la lesión, le propusimos la cirugía a la paciente, que aceptó. Decidimos reparar las lesiones ligamentosas para restablecer/restaurar la estabilidad del tobillo y explorar la lesión concomitante de la articulación tibioperonea proximal.

Antes de iniciar la cirugía, observamos una inestabilidad severa en valgo de la rodilla, que sugería una posible ruptura del ligamento colateral o una inestabilidad compleja posterolateral de la articulación, que resulta en una luxación proximal del peroné, que fueron todas las lesiones que el paciente presentó como consecuencia de un traumatismo de alta energía: una luxación tibioastragalina pura con una luxación de peroné proximal como consecuencia de una lesión compleja del complejo posterolateral de la rodilla.

Bajo anestesia general, sin torniquete, primero reducimos el peroné en sentido proximal y distal, no observando fractura, y reparamos la syndesmosis distal con un implante TWINFIX (► Fig. 1L). Después mantuvimos la reducción de la syndesmosis distal y, después, de la proximal, con implantes INVISIKNOT (► Figs. 1M and N). También reinsertamos posteriormente el ligamento colateral lateral y el tendón bicipital a la cabeza del peroné, que resultó completamente roto, con otro implante TWINFIX (► Figs. 1O). Finalmente, reinsertamos el ligamento deltoideo con otro implante TWINFIX (► Fig. 1P). Luego, la paciente usó un yeso inmovilizador durante cuatro semanas para permitir la curación de los ligamentos, incluido el ligamento colateral medial de la rodilla (► Fig. 1Q and R).

A las cuatro semanas, retiramos el yeso y enviamos la paciente a rehabilitación. Tras dos meses de rehabilitación, se encontraba asintomática y presentaba fuerza muscular

completa, con una ligera limitación a la dorsiflexión del talo.

Discusión

El peroné flotante se describe⁴ como una disrupción conjunta de la articulación tibioperonea tanto proximal como distal. El primer caso fue descrito por Pelc et al.,² y no se han descrito más casos en la literatura. La luxación tibioastragalina pura asociada a una lesión tibioperonea proximal es una entidad poco frecuente, debido a que los ligamentos suelen ser más fuertes que las estructuras óseas.^{3,5,6} Se consideran las estructuras ligamentosas, tanto proximales como distales, estabilizadores estáticos de las articulaciones, que permiten una rotación externa de ~ 5° a 6° del peroné con respecto a la tibia durante la marcha, y un ensanchamiento de la articulación tibioperonea distal de ~ 1,5 mm durante la dorsiflexión del pie para evitar la inestabilidad del tobillo.^{7,8} Presentamos un caso de luxación divergente sin fractura ósea, por lo que es importante diferenciarlo del caso de las luxaciones por fractura transindesmótica de tobillo, o denominadas como lesiones *log-splitter*, una condición rara producida por cargas verticales o con una fuerza de rotación combinada.⁶

Lamraski y Clegg¹ reportaron el caso de un paciente con una luxación divergente de tobillo sin lesión asociada en la articulación tibioperonea proximal, y trataron la lesión en la sindesmosis con un tornillo transindesmal; del mismo modo, Alami et al.³ presentaron otro caso de lesión en la articulación tibioperonea distal sin lesión proximal, y trataron la disrupción de la sindesmosis mediante dos tornillos transindesmales. En su caso, el paciente presentaba una luxación diferente a la nuestra, porque el peroné había rotado externamente, desplazando hacia atrás el astrágalo unido al peroné. En nuestro caso, el peroné no rotó externamente, por lo que el talo no se movió hacia atrás, sino que se dislocó hacia adelante.

Edwards y DeLee⁹ planificaron una clasificación de las luxaciones divergentes de tobillo, pero sin considerar una posible asociación con daño de la articulación tibioperonea proximal: el tipo I consiste en una subluxación lateral aislada del peroné distal sin deformidad lateral; el tipo II es una subluxación lateral aislada del peroné distal con deformidad; el tipo III es una subluxación posterior rotacional del peroné distal; y el tipo IV es luxación del astrágalo hacia superior, rozando el peroné y la tibia distal. Proponemos una subclasificación de este tipo teniendo en cuenta una posible afectación de la articulación tibioperonea proximal, subdividiéndose en tipo IVa si no hay afectación de la articulación, y tipo IVb, que es nuestro caso, que afectando la articulación tibioperonea proximal.

La rotura de la membrana interósea acarrea el riesgo potencial de síndrome compartimental agudo debido a la lesión de la arteria tibial posterior o de alguna de sus ramas. Como observamos, en nuestro caso no había evidencia clínica de síndrome compartimental en curso, pero se han descrito en la literatura algunos casos de síndrome compartimental tras lesiones sindesmóticas o de tobillo,

como los casos descritos por Imade et al.¹⁰ y Mathews y Mutty.¹¹

Como decíamos anteriormente, hasta la fecha, sólo Pelc et al.² han descrito esta asociación de lesiones tanto a nivel proximal como distal asumiendo una fisiopatología combinada que puede derivar en inestabilidad de tobillo y rodilla si no se diagnostica y trata adecuadamente. Además de las sindesmosis tibioperoneas distal y proximal, hay que mencionar la importancia del ligamento colateral externo y del tendón del bíceps femoral como estabilizadores en varo de la articulación de la rodilla, pero, a la vez, estabilizadores de la articulación tibioperonea proximal.¹² El ligamento colateral externo es el estabilizador más importante del complejo posterolateral de la rodilla, junto al complejo poplíteo, y limita el varo y la rotación externa de la tibia respecto al fémur. Asimismo, el tendón bicipital tiene un papel importante en la limitación de la traslación anterior de la cabeza del peroné. En su caso, Pec et al.² presentaron un paciente con una luxación divergente de tobillo asociada a una luxación superior del peroné proximal provocada por una rotura completa del ligamento lateral externo y de la cápsula articular anterior, como describimos en nuestro caso, con una avulsión de la banda iliotibial del tubérculo de Gerdy también. Añadimos a nuestro caso una avulsión completa del tendón bicipital, que juega un papel importante en la estabilidad del peroné proximal, pues limita la traslación anterior. Hasta el momento, no se ha descrito un caso de luxación divergente de tobillo asociada a una luxación proximal del peroné como consecuencia de una lesión completa del ligamento lateral externo y del tendón del bíceps femoral.

Ogden¹³ describió los tipos de luxación tibioperonea proximal: el tipo I ocurre por laxitud ligamentaria y, en su mayor parte, sin antecedentes de trauma; el tipo II es la luxación anterolateral, que ocurre en hasta un 85% de los casos, y es la que presentaba nuestra paciente; el tipo III corresponde a la luxación posteromedial, se asocia a lesión del nervio peroneo, y es consecuencia de un traumatismo directo; y el tipo IV es la luxación superior, poco común, que se asocia a lesiones de tobillo de alta energía. Nuestro caso podría clasificarse como una luxación de Ogden tipo IV.

De la misma forma que lo hicieron Pelc et al.², realizamos una reparación de las sindesmosis tibioperoneas distal y proximal mediante implantes de sutura tipo botón o anclas. Una de las principales ventajas de esta reparación técnica es que se puede controlar temporalmente la reducción de ambas articulaciones simultáneamente. Otra ventaja es que se pueden controlar fácilmente los defectos de reducción rotacional al ser un sistema elástico, mientras que la inserción del tornillo rígido requiere una perfecta reducción y posicionamiento del implante; este hecho es de suma importancia ante un peroné flotante con toda la sindesmosis rota. Otra razón para utilizar este sistema es que, por lo general, no requiere la extracción del implante, y tiene una tasa de fracaso más baja en comparación con la fijación con tornillos. En caso de rotura, tiene un fácil proceso de extracción, y no suele provocar reacción perióstica ni osificación heterotópica, que se han visto en casos de reparación de sindesmosis con tornillos transindesmales. Además, los pacientes con lesiones

sindesmóticas tratados con esta técnica tienen una recuperación funcional y reincorporación al trabajo más rápida y una rehabilitación más corta que los pacientes tratados con tornillos.¹⁴⁻¹⁷

Conclusión

El peroné flotante es una entidad rara, y sólo se ha descrito un caso en la literatura hasta la fecha. Se trata de la disrupción de la articulación tibioperonea proximal y distal, que puede manifestarse en un traumatismo de alta energía y puede conducir a una gran inestabilidad de rodilla y tobillo si no se trata adecuadamente. Por lo tanto, con un traumatismo de alta energía en el tobillo, es necesario un examen cuidadoso de la rodilla ipsilateral.

Conflicto de intereses

Los autores no tienen conflicto de intereses que declarar.

Referencias

- Lamraski G, Clegg E. Unusual upward closed tibiotalar dislocation without fracture: A case report. *Foot Ankle Surg* 2010;16(02): e44-e46
- Pelc H, Carmont MR, Sutton PM, Blundell CM. Tightrope stabilisation of proximal and distal tibiofibular syndesmosis rupture: The floating fibula—A case report. *Inj Extra* 2009;40:16-18
- Alami M, Bassir R, Mahfoud M, et al. Upward tibiotalar dislocation without fracture: A case report. *Foot* 2010;20(04):149-150
- Mohamed SO, Ju W, Qin Y, Qi B. The term “floating” used in traumatic orthopedics. *Medicine (Baltimore)* 2019;98(07):e14497
- Levy BA, Vogt KJ, Herrera DA, Cole PA. Maisonneuve fracture equivalent with proximal tibiofibular dislocation. A case report and literature review. *J Bone Joint Surg Am* 2006;88(05): 1111-1116
- Wang Z, Tang X, Li S, et al. Treatment and outcome prognosis of patients with high-energy transsyndesmotank ankle fracture dislocation—the “Logsplitter” injury. *J Orthop Surg Res* 2017;12(01):3-13
- Dattani R, Patnaik S, Kantak A, Srikanth B, Selvan TP. Injuries to the tibiofibular syndesmosis. *J Bone Joint Surg Br* 2008;90(04): 405-410
- Lundberg A, Svensson OK, Bylund C, Selvik G. Kinematics of the ankle/foot complex—Part 3: Influence of leg rotation. *Foot Ankle* 1989;9(06):304-309
- Edwards GS Jr, DeLee JC. Ankle diastasis without fracture. *Foot Ankle* 1984;4(06):305-312
- Imade S, Takao M, Miyamoto W, Nishi H, Uchio Y. Leg anterior compartment syndrome following ankle arthroscopy after Maisonneuve fracture. *Arthroscopy* 2009;25(02):215-218
- Mathews JR, Mutty C. Compartment Syndrome After Isolated Closed Transverse Fibular Shaft Fracture. *JAAOS Glob Res Rev* 2018;2:3077
- Lee J, Papakonstantinou O, Brookenthal KR, Trudell D, Resnick DL. Arcuate sign of posterolateral knee injuries: anatomic, radiographic, and MR imaging data related to patterns of injury. *Skeletal Radiol* 2003;32(11):619-627
- Ogden JA. Subluxation and dislocation of the proximal tibiofibular joint. *J Bone Joint Surg Am* 1974;56(01):145-154
- Thornes B, Shannon F, Guiney AM, Hession P, Masterson E. Suture-button syndesmosis fixation: accelerated rehabilitation and improved outcomes. *Clin Orthop Relat Res* 2005;(431):207-212
- Soin SP, Knight TA, Dinah AF, Mears SC, Swierstra BA, Belkoff SM. Suture-button versus screw fixation in a syndesmosis rupture model: a biomechanical comparison. *Foot Ankle Int* 2009;30(04): 346-352
- D'Hooghe P, Salameh M. Does the choice of syndesmotank screw versus suture button in ankle surgery has a silver lining? - a technical note. *J Exp Orthop* 2020;7(01):66-70
- Xie L, Xie H, Wang J, et al. Comparison of suture button fixation and syndesmotank screw fixation in the treatment of distal tibiofibular syndesmosis injury: A systematic review and meta-analysis. *Int J Surg* 2018;60:120-131