



# Técnica de estabilización escafometacarpiana para lesión escafolunar reparable

## *Scaphometacarpal stabilization technique for repairable scapholunate injury*

S. Pajares<sup>1</sup> J. Gómez-Álvarez<sup>1</sup> X. Sola-Mallo<sup>2</sup> 

<sup>1</sup>Departamento de Cirugía Ortopédica y Traumatología, Clínica Universidad de Navarra, Madrid, Madrid, España

<sup>2</sup>Departamento de Cirugía Ortopédica, Complejo Hospitalario Universitario de Pontevedra, Pontevedra, Galicia, España

Address for correspondence Samuel Pajares Cabanillas, MD, Departamento de Cirugía Ortopédica y Traumatología, Clínica Universidad de Navarra, Calle Marquesado de Sta. Marta 1, 28027, Madrid, Madrid, España (e-mail: spajares@unav.es).

Rev Iberam Cir Mano 2022;50(1):e69–e74.

### Resumen

A pesar de las numerosas técnicas (tanto artroscópicas como abiertas) para el tratamiento de la inestabilidad escafolunar aguda, no existe un consenso sobre cuál produce una mejor cicatrización ligamentosa. En este trabajo, presentamos una nueva técnica quirúrgica para conseguir una estabilización escafoidea que permita disminuir la flexión y la pronación del escafoides cuando se produce la disociación. Mediante un cable de sutura de alta resistencia con doble anclaje tipo botón cortical (Mini TightRope, Arthrex, Naples, FL, EEUU, o MicroLink, Conmed, Largo, FL, EEUU), se consigue una estabilización dinámica del escafoides para proteger la cicatrización ligamentosa sin necesidad de inmovilización postoperatoria.

### Palabras clave

- ▶ lesión escafolunar
- ▶ estabilización dinámica
- ▶ movilización
- ▶ recuperación

### Abstract

Despite the numerous techniques (both arthroscopic and open) for the treatment of acute scapholunate instability, there is no consensus on which one results in better healing of the ligaments. In the present work, we describe a new surgical technique to achieve stability of the scaphoid that enables the reduction inflexion and pronation of this bone when dissociation is produced. Using a high-strength suture wire with double cortical button anchor (Mini TightRope, Arthrex, Naples, FL, US, or MicroLink, Conmed, Largo, FL, US) stabilization of the scaphoid is achieved to protect ligament healing without the need for postoperative immobilization.

### Keywords

- ▶ scapholunate lesion
- ▶ dynamic stabilization
- ▶ mobilization
- ▶ recovery

## Introducción

La inestabilidad escafolunar es la lesión más frecuente de los ligamentos del carpo. No obstante, es una patología de etiología, diagnóstico y tratamiento complejo, que cada vez es mejor comprendida debido a los avances de estudios biomecánicos.<sup>1</sup> Por este motivo, en los últimos años, el

tratamiento quirúrgico de esta patología ha tenido un gran crecimiento.<sup>2,3</sup>

Tras una lesión aguda de los ligamentos escafolunares, su estabilización intrínseca mejora la función de la muñeca, disminuye la sintomatología (dolor, chasquidos, pérdida de fuerza, y limitación en la movilidad) y retrasa la artropatía

### recibido

12 de mes de julio de 2021

### aceptado

18 de noviembre de 2021

DOI <https://doi.org/>

10.1055/s-0042-1743279.

ISSN 1698-8396.

© 2022. SECMA Foundation. All rights reserved.

This is an open access article published by Thieme under the terms of the Creative Commons Attribution-NonDerivative-NonCommercial-License, permitting copying and reproduction so long as the original work is given appropriate credit. Contents may not be used for commercial purposes, or adapted, remixed, transformed or built upon. (<https://creativecommons.org/licenses/by-nc-nd/4.0/>)

Thieme Revinter Publicações Ltda., Rua do Matoso 170, Rio de Janeiro, RJ, CEP 20270-135, Brazil

radiocarpiana secundaria. En línea con los estudios realizados por Corella et al.<sup>4</sup> y Carratalá et al.,<sup>5</sup> la cirugía artroscópica mínimamente invasiva para la reparación de estas lesiones ha conseguido disminuir las complicaciones inherentes de la cirugía abierta.

Respecto a los avances en los estudios biomecánicos, cabe reseñar la importancia de los estabilizadores secundarios del par escafolunar. El complejo escafofetotrapezoide (ETT) constituye uno de los elementos fundamentales que dan estabilidad y extensión al escafoide. Cuando fracasan estos componentes, el escafoide inicia el conocido movimiento de flexión y pronación, desencadenando la báscula dorsal en inestabilidad dorsal del segmento intercalado (IDSI) del semilunar y la diástasis del par escafolunar.<sup>6</sup> Posteriormente, la pérdida de altura del carpo y el colapso progresivo provocan dolor, pérdida de movilidad, y pérdida de fuerza. Con el mantenimiento de dicha inestabilidad, la disociación escafolunar se vuelve irreductible, y la solución quirúrgica es menos satisfactoria.<sup>7</sup>

Clásicamente, tras el tratamiento quirúrgico de una lesión escafolunar por acortamiento, reanclaje o ligamentoplastia, es obligatoria una inmovilización que evite la movilización escafolunar y proteja la técnica quirúrgica empleada. A pesar de que Corrella et al.<sup>4</sup> han publicado un estudio que describe una disminución de los plazos de inmovilización en la ligamentoplastia escafolunar, en la mayoría de los casos se sigue realizando una inmovilización postoperatoria no inferior a cuatro o seis semanas.<sup>3</sup>

En numerosas ocasiones, este periodo de inmovilización condiciona una rigidez articular que no siempre es corregible, a pesar del tratamiento rehabilitador, y que a veces ensombrece el resultado del tratamiento. Junto a lo anterior, los pacientes a menudo demandan una reincorporación laboral y a la práctica deportiva más rápidas.

Con el objetivo de conseguir una correcta estabilización escafolunar y, a la vez, una movilización inmediata, describimos una técnica quirúrgica de inmovilización dinámica selectiva de la articulación ETT que disminuye el movimiento de flexión del escafoide, lo que aumenta las posibilidades de una correcta cicatrización de los estabilizadores primarios, al mismo tiempo que se comienzan a movilizar los estabilizadores secundarios.

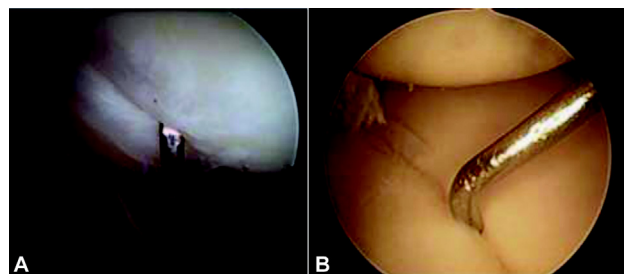
## Indicaciones

Este procedimiento está indicado en:

- Reparación aguda de lesión del ligamento escafolunar asociada a reanclaje o a acortamiento en rotura crónica de estadios I a II de Geissler;
- Lesión del ligamento escafolunar asociada a fracturas de escafoide; y
- Lesión del ligamento escafolunar asociada a fractura del extremo distal del radio.

## Contraindicaciones

- Osteoporosis;
- Condrotropía en la articulación ETT;



**Fig. 1** Anatomía artroscópica del ligamento escafolunar. Visión del radio (A) y del mediocarpiano (B).

- Lesión detectada en la infancia o adolescencia con potencial de crecimiento; y
- Patología neurovascular o tendinosa previa en la muñeca.

## Anatomía quirúrgica

El ligamento escafolunar es considerado el ligamento intrínseco más importante del carpo. Estabiliza en continuidad el par articular del escafoide (polo proximal) y el semilunar, y presenta una morfología en forma de "C".<sup>8</sup> (→ Figura 1)

Se divide en tres segmentos: dorsal, proximal y volar. La porción dorsal es el haz ligamentoso más grueso (de aproximadamente 3 mm, con una longitud de 5 mm), que aporta la mayor parte de la estabilidad. La porción volar es más fina (de aproximadamente 1 mm), y presenta una conexión con el ligamento extrínseco radioescafofocapitado palmar. Por último, la pars proximal está compuesta de fibrocartilago, y su espesor es muy variable.

Se considera el estabilizador primario de la articulación escafolunar. No obstante, existen otros ligamentos extrínsecos asociados que actúan como estabilizadores secundarios. En la zona dorsal, se encuentran el radiocarpal (radiotriquetral) y el intercarpal (escafofetotriquetral), mientras que, en la zona volar, se encuentran el radioescafofocapitado, el radiolunar largo, y el radioescafolunar.

Junto a lo anterior, los ligamentos intrínsecos de la articulación ETT pueden influir de forma notable en la estabilización dorsal del escafoide, cuando el escafolunar se encuentra lesionado.<sup>9</sup> Distinguimos en la parte dorsal el ligamento trapeziotrapezoide, y, en la parte palmar, los siguientes: interóseo trapeziotrapezoide, escafofetotrapezoidal, capitotrapezoidal, y escafofetotrapezoidal, éste último considerado el más importante, y que se divide en un haz radial y otro ulnar. Presenta además dos ligamentos acompañantes que ayudan a la estabilidad articular: el trapeziocapitado y el escafofocapitado palmar.

A pesar de que la exploración física y la resonancia magnética (RM) ayudan en el diagnóstico de inestabilidad escafolunar, el diagnóstico definitivo se realiza por visión artroscópica. La clasificación de Geissler establece los grados de disociación y el protocolo quirúrgico en cada caso.<sup>10</sup>

Si el ligamento presenta una lesión de estadios II, III, o IV, se indica su reparación. Independientemente del gesto quirúrgico realizado, la mayor parte de los autores aconsejan fijar los huesos del carpo con agujas de

Kirschner, bien transescafolunares, o transescafo-capitado. Se trata de evitar el temido movimiento anatómico que desarrolla el escafoide, si se encuentra disociado, de flexión y pronación, que bascula el semilunar a dorsal (IDSI) y provoca un colapso del carpo.

Otro método de inmovilización, menos agresivo, se describe tras realizar ligamentoplastia escafolunar artroscópica con férulas y ortesis, que se van retirando paulatinamente.

## Técnica quirúrgica

La técnica quirúrgica de estabilización escafoidea-metacarpiana (EEM) se basa en la utilización de un cable de sutura de alta resistencia con doble anclaje tipo botón cortical (Mini TightRope, Arthrex, Naples, FL, EEUU, o MicroLink, Conmed, Largo, FL, EEUU), uno en el margen radiopalmar del tubérculo del escafoide, y otro en la cortical cubital de la base del tercer metacarpiano.

En máxima tensión, se coloca este cable tras el reparo del ligamento escafolunar. Esta estabilización dinámica mantiene la altura y la longitud del escafoide por esta sujeción vectorizada a distal y a cubital en el tercer metacarpiano.

Estos dispositivos quedan sujetos a puntos óseos extraarticulares, por lo que no producen sintomatología condral, y se permite la movilización una semana después de la intervención.

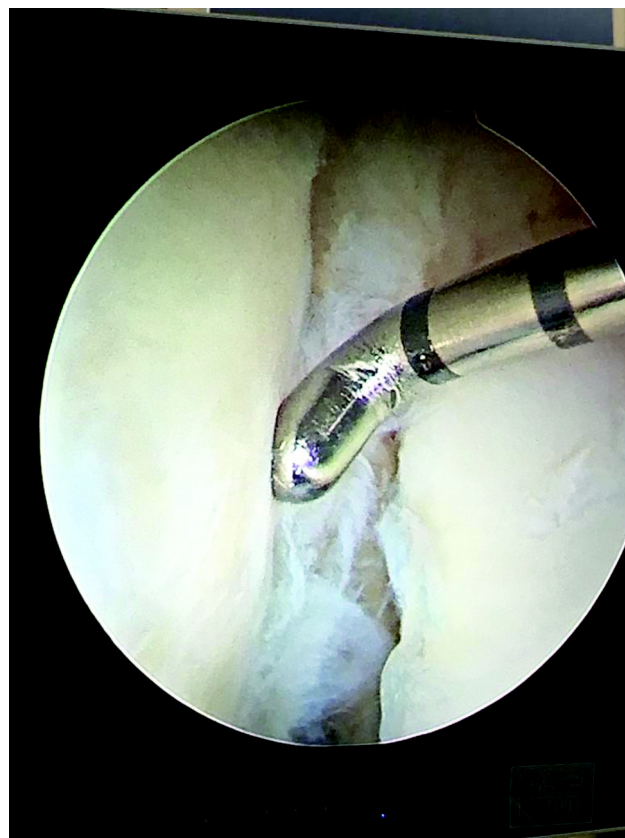
Para la técnica descrita, necesitamos un implante tipo *endobutton*:

– **Mini TightRope:** dispositivo formado por un cable de sutura con elevada resistencia a la tensión por tracción. Dispone de dos elementos metálicos de apoyo cortical a ambos lados del cable.

– **MicroLink:** dispositivo análogo al anterior, pero los elementos de apoyo cortical no son metálicos; es un sistema totalmente de sutura.

Los pasos de la técnica quirúrgica son los siguientes:

1. Reparación escafolunar tras comprobar de forma artroscópica su lesión (termocoagulación, reanclaje, o capsulodesis) (► **Figura 2**).
2. Escogemos como punto de origen de la tenodesis la región más distal y radial del tubérculo del escafoide. Se comprueba la entrada de la aguja bajo control de escopia. Esta aguja dispone de un alambre en su base para capturar el cable (► **Figura 3**).
3. Se dirige la aguja a distal y a cubital, atravesando la cortical cubital de la base del tercer metacarpiano, inmediatamente distal a su unión con el cuarto metacarpiano.
4. Se pasa el cable de sutura por la aguja y se colocan los dispositivos de apoyo cortical, evitando dañar los tendones del extensor común y comprobando un apoyo completo en la parte cortical. (► **Figura 4**)
5. Se comprueba bajo escopia la correcta posición de los implantes, y se comprueba el efecto conseguido a través del portal mediocarpiano artroscópico.



**Fig. 2** Imagen artroscópica de rotura escafolunar de estadio IV de Geissler.

## Posoperatorio

Tras la cirugía, se coloca un vendaje de muñeca.

El paciente es dado de alta en régimen ambulatorio y revisado en la primera semana posoperatoria. Se realiza cura de la herida quirúrgica, y se empieza un protocolo de cinesiterapia activa domiciliaria para la movilidad radiocarpiana-mediocarpiana y radiocubital. El paciente portará una ortesis rígida antebraquial para protección diurna y nocturna.

Antes de las dos semanas, el paciente es remitido al servicio de rehabilitación, para comenzar tratamiento dirigido por fisioterapeutas.

Se mantiene restricción de actividad manual fuerte hasta el tercer mes posoperatorio, periodo en el cual se considera en vías de cicatrización el ligamento escafolunar mediante una RM de control.

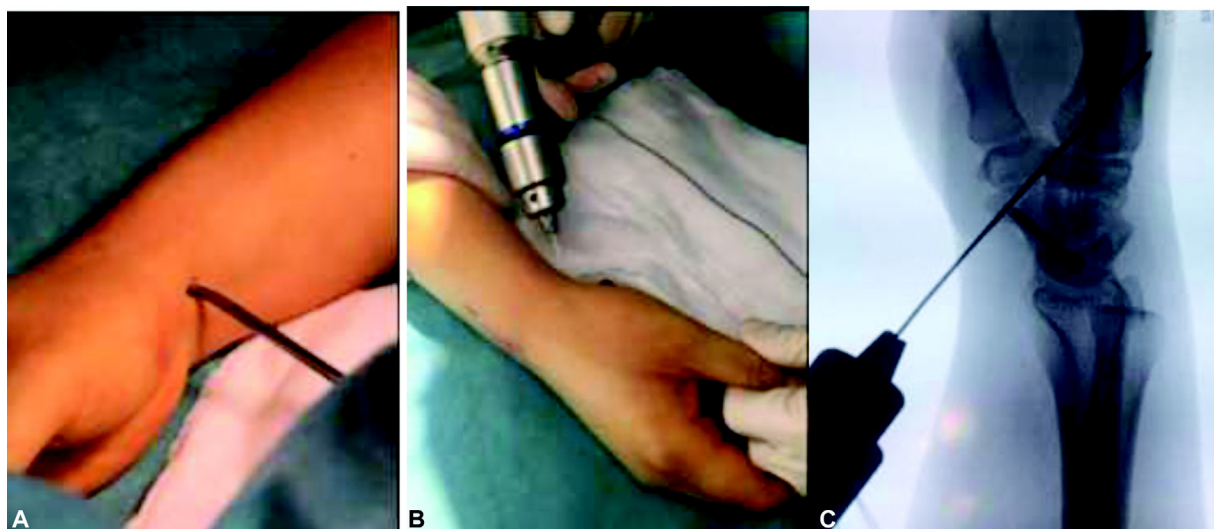
Se permite actividad de elevada demanda a partir de este momento.

En este momento, o *a posteriori*, si el paciente presenta limitación de la flexoextensión o desviaciones por elevada tensión de la tenodesis, se realiza una escisión del cable, con o sin retirada del botón bajo anestesia local.

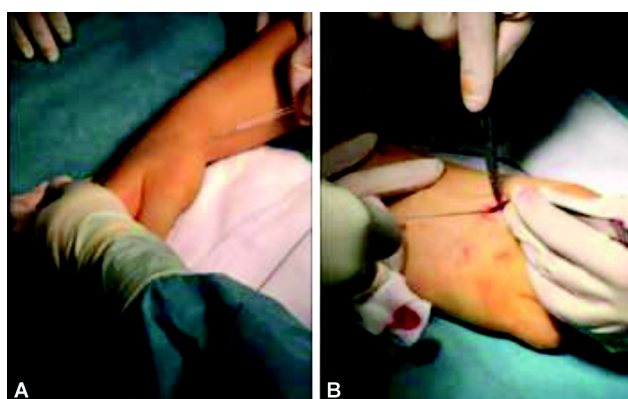
## Complicaciones

- Sinovitis irritativa en el extensor común de los dedos por el roce contra el implante metálico apoyado en el tercer metacarpiano.





**Fig. 3** Disección del borde radial del escafoides (A) y tunelización escafolunara (B) para el paso del anclaje. Control radiológico (C).



**Fig. 4** Paso del anclaje tipo botón cortical (A). Disección del espacio intermetacarpiano y compresión del metacarpiano por el botón (B).

- Sintomatología de tensión en muñeca en un paciente, sin déficit objetivable en la exploración de la movilidad, que ha precisado extraer el implante.

### Caso clínico

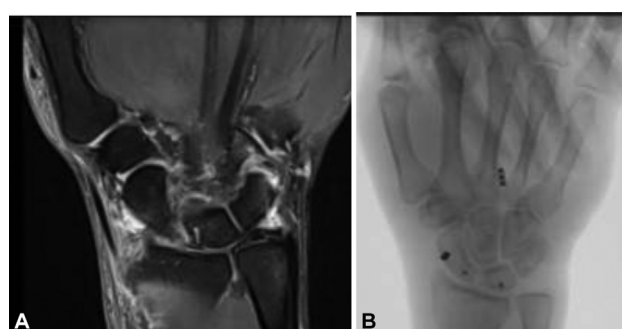Varón de 48 años que presentó traumatismo de muñeca derecha tras caída accidental. Fue diagnosticado de rotura escafolunara derecha.

Se indicó tratamiento quirúrgico, y se realizó, bajo anestesia del plexo axilar, reparación artroscópica mediante dos anclajes de la rotura escafolunara de grado IV de Geissler. Se realizó tenodesis dinámica de escafoides a tercer metacarpiano según la técnica descrita y bajo control radiológico. (→ **Figura 5**)

Posteriormente, se comprobó la estabilidad carpiana con control artroscópico.


Se colocó un vendaje compresivo y se procedió al alta hospitalaria por procedimiento ambulatorio.

El paciente comenzó la movilización protegida con ortesis removible a los 7 días, y el tratamiento rehabilitador, a las 4 semanas, cuando ya no tenía dolor, y presentaba rango de movilidad articular completo en flexoextensión y

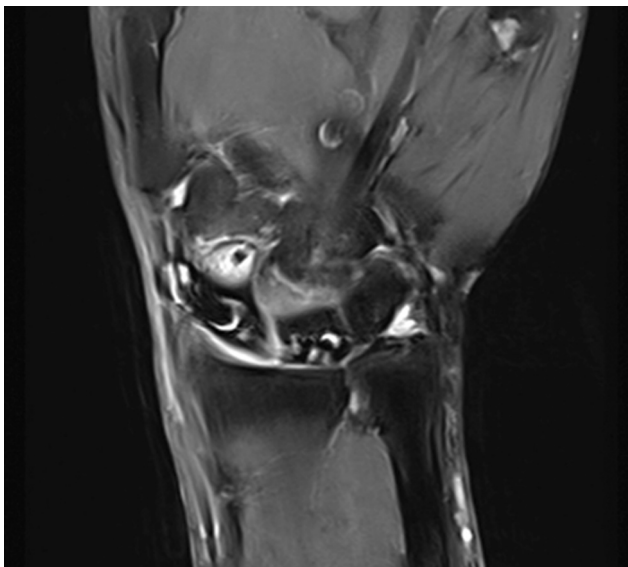


**Fig. 5** Paciente diagnosticado de rotura escafolunara (A). Se realizó doble anclaje artroscópico y tenodesis escafolunara (B).

pronosupinación, con fuerza de 30 Kg (10 puntos menos que la contralateral) (→ **Figura 6**). Se le aplicó el cuestionario de Discapacidades del Brazo, Hombro y Mano (Disabilities of the Arm, Shoulder and Hand [DASH]), con resultado de 10. No tenía sintomatología periimplante, y las maniobras clínicas de inestabilidad escafolunara eran negativas.



**Fig. 6** Movilidad al primer mes postoperatorio.



**Fig. 7** Control con RM a los tres meses.

El estudio radiológico simple demostró estabilidad sin signos de disociación. Se realizó RM de muñeca a los tres meses de la lesión, y se confirmó cicatrización avanzada del ligamento escafolunar (► **Figura 7**).

El paciente quería alta laboral a los dos meses, y no se propuso retirada del implante ante la movilidad completa y la ausencia de sintomatología asociada. Se realizó una RM de control, que evidenció cicatrización escafolunar.

#### Conflicto de Intereses

Los autores no tienen conflicto de intereses que declarar.

#### Referencias

- 1 Rajan PV, Day CS. Scapholunate Interosseous Ligament Anatomy and Biomechanics. *J Hand Surg Am* 2015;40(08):1692–1702. Doi: 10.1016/j.jhssa.2015.03.032
- 2 Geissler WB. Arthroscopic management of scapholunate instability. *J Wrist Surg* 2013;2(02):129–135. Doi: 10.1055/s-0033-1343354
- 3 Mathoulin C. Treatment of dynamic scapholunate instability dissociation: Contribution of arthroscopy. *Hand Surg Rehabil* 2016;35(06):377–392. Doi: 10.1016/j.hansur.2016.09.002
- 4 Corella F, Del Cerro M, Ocampos M, Larrainzar-Garijo R. Arthroscopic ligamentoplasty of the dorsal and volar portions of the scapholunate ligament. *J Hand Surg Am* 2013;38(12):2466–2477. Doi: 10.1016/j.jhssa.2013.09.021
- 5 Carratalá V, Lucas FJ, Miranda I, Prada A, Guisasaola E, Miranda FJ. Arthroscopic Reinsertion of Acute Injuries of the Scapholunate Ligament Technique and Results. *J Wrist Surg* 2020;9(04):328–337. Doi: 10.1055/s-0040-1710502
- 6 Park I-J, Maniglio M, Shin SS, Lim D, McGarry MH, Lee TQ. Internal Bracing Augmentation for Scapholunate Interosseous Ligament Repair: A Cadaveric Biomechanical Study. *J Hand Surg Am* 2020;45(10):985.e1–985.e9. Doi: 10.1016/j.jhssa.2020.03.017
- 7 Luchetti R, Atzei A, Cozzolino R, Fairplay T. Current role of open reconstruction of the scapholunate ligament. *J Wrist Surg* 2013;2(02):116–125. Doi: 10.1055/s-0033-1343092
- 8 Kuo CE, Wolfe SW. Scapholunate instability: current concepts in diagnosis and management. *J Hand Surg Am* 2008;33(06):998–1013. Doi: 10.1016/j.jhssa.2008.04.027
- 9 Athlani L, Rouizi K, Granero J, et al. Assessment of scapholunate instability with dynamic computed tomography. *J Hand Surg Eur Vol* 2020;45(04):375–382. Doi: 10.1177/1753193419893890
- 10 Lee SK, Model Z, Desai H, Hsu P, Paksima N, Dhaliwal G. Association of lesions of the scapholunate interval with arthroscopic grading of scapholunate instability via the geissler classification. *J Hand Surg Am* 2015;40(06):1083–1087. Doi: 10.1016/j.jhssa.2015.02.017

