



# Liberação endoscópica do túnel cubital na neurite hansênica do nervo ulnar

## *Endoscopic Cubital Tunnel Release in Leprosy Neuritis of the Ulnar Nerve*

José Alberto Dias Leite<sup>1</sup> Antônio Carlos Delgado Sampaio<sup>1</sup>   
 Claudio Manoel Gonçalves da Silva Leite<sup>1</sup> Janaina Gonçalves da Silva Leite<sup>1</sup>   
 Marina Vasconcelos Sampaio<sup>1</sup> Diego Ariel de Lima<sup>2</sup>

<sup>1</sup>Departamento de Cirurgia, Universidade Federal do Ceará, Fortaleza, CE, Brasil

<sup>2</sup>Federal Rural do Semi-Árido (UFERSA), Mossoró, RN, Brasil

Endereço para correspondência Diego Ariel de Lima, MD, PhD, Universidade Federal Rural do Semi-Árido, Rua Francisco Mota, 572, Pres. Costa e Silva, Mossoró, RN, 59625-900, Brasil (e-mail: arieldelima.diego@gmail.com).

Rev Bras Ortop 2023;58(1):114-120.

### Resumo

**Objetivos** Os objetivos deste estudo foram caracterizar melhor o papel da liberação endoscópica do túnel cubital na neurite hansênica e determinar se há melhora da dor, sensibilidade e força com esta técnica minimamente invasiva.

**Métodos** Um total de 44 procedimentos endoscópicos para descompressão do nervo ulnar no cotovelo foram realizados em pacientes previamente diagnosticados com neurite por hanseníase. Os critérios de inclusão foram indicação cirúrgica para liberação do nervo ulnar e insucesso do tratamento clínico por 4 semanas em pacientes com síndrome do túnel cubital que sofreram deterioração progressiva da função motora ou sensitiva do nervo ulnar apesar do tratamento de 1 mg/kg/dia de prednisona e fisioterapia. A liberação endoscópica foi realizada com CTS Relief Kit (Linvatec, Largo, FL, EUA) e um artroscópio padrão de 4 mm e 30°.

**Resultados** O estudo incluiu 39 pacientes, sendo 29 (74,4%) homens e 10 (25,6%) mulheres. A idade dos pacientes variou de 12 a 64 anos ( $33 \pm 14,97$ ). Cinco pacientes foram submetidos à liberação bilateral. A liberação provocou melhora estatisticamente significativa de dor ( $p=0,002$ ), sensibilidade ( $p < 0,001$ ) e força ( $p < 0,001$ ). Os melhores resultados foram obtidos quando a liberação ulnar foi realizada em menos

### Palavras-chave

- ▶ endoscopia
- ▶ neuropatias ulnares
- ▶ hanseníase

*Trabalho desenvolvido na Divisão de Cirurgia Ortopédica, Universidade do Alabama em Birmingham, Birmingham, Alabama, Estados Unidos da América.*

### recebido

04 de Junho de 2021

### aceito

22 de Novembro de 2021

### article Publicado on-line

Fevereiro 15, 2022

DOI <https://doi.org/10.1055/s-0042-1742623>

ISSN 0102-3616.

© 2022. Sociedade Brasileira de Ortopedia e Traumatologia. All rights reserved.

This is an open access article published by Thieme under the terms of the Creative Commons Attribution-NonDerivative-NonCommercial-License, permitting copying and reproduction so long as the original work is given appropriate credit. Contents may not be used for commercial purposes, or adapted, remixed, transformed or built upon. (<https://creativecommons.org/licenses/by-nc-nd/4.0/>)

Thieme Revinter Publicações Ltda., Rua do Matoso 170, Rio de Janeiro, RJ, CEP 20270-135, Brazil

de 6 meses após a indicação da cirurgia. Nenhum procedimento foi convertido de endoscópico para aberto. Não foram relatadas complicações maiores (infecção, lesão vascular e lesão nervosa). Um paciente apresentou subluxação do nervo ulnar.

**Conclusão** A liberação endoscópica do nervo ulnar no cotovelo na neurite hansênica traz benefícios verdadeiros e seguros para o paciente, como melhora da dor, sensibilidade e força.

## Abstract

**Objectives** To better characterize the role of endoscopic cubital tunnel release in leprosy neuritis and determine whether there is an improvement in pain, sensitivity, and strength with the use of this minimally invasive technique.

**Methods** A total of 44 endoscopic procedures for ulnar nerve decompression at the elbow were performed in patients who were previously diagnosed with leprosy neuritis. The inclusion criteria were surgical indication for ulnar nerve release and clinical treatment failure for 4 weeks in patients with cubital tunnel syndrome who had their ulnar nerve function, whether motor or sensitive, deteriorated progressively despite the treatment with prednisone 1 mg/kg/day and physiotherapy. For endoscopic release, the CTS Relief Kit (Linvatec, Largo, FL, USA) and a standard 4mm 30° arthroscope were used.

**Results** The study included 39 patients, 29 (74.4%) males and 10 (25.6%) females. The age of the patients ranged from 12 to 64 years ( $33 \pm 14.97$ ). Five patients underwent bilateral release. The release demonstrated a statistically significant improvement in pain ( $p = 0.002$ ), in sensitivity ( $p < 0.001$ ), and in strength ( $p < 0.001$ ). The best results were obtained when ulnar release was performed less than 6 months after surgery indication. None of the procedures were converted from endoscopic to open. No major complications (infection, vascular injury, and nervous injury) were reported. One patient had ulnar nerve subluxation.

**Conclusion** The endoscopic release of the ulnar nerve at the elbow in leprosy neuritis entails true and safe benefits for the patient, such as improvement in pain, sensitivity and strength.

## Keywords

- ▶ endoscopy
- ▶ ulnar neuropathies
- ▶ leprosy

## Introdução

A Hanseníase é uma doença principalmente cutânea e neurológica, mas pode se tornar sistêmica em pacientes multibacilares. A neuropatia por Hanseníase ainda é diagnosticada e tratada de forma tardia ou totalmente ignorada, o que provoca deficiência permanente.<sup>1-3</sup>

As áreas comuns de compressão do nervo ulnar na neurite hansênica são o ligamento de Osborne, o flexor ulnar do carpo, a arcada de Struthers e o septo intermuscular medial. O nervo ulnar é o mais acometido pela neurite hansênica, com uma área crítica adjacente ao cotovelo.<sup>4,5</sup>

A síndrome compressiva é decorrente do edema neural associado ao processo inflamatório infeccioso causado pela invasão bacilar e reação imunológica. Combinada ao espessamento do epineuro, que é inelástico e impermeável, ela prejudica a passagem pelo sulco ulnar no epicôndilo medial.<sup>2</sup> Há um aumento da pressão intraneural e compressão do axônio. O nervo acometido passa por três estágios de evolução: irritante (estágio I), caracterizado por dor, parestesia e hiperestesia; compressivo (estágio II), caracterizado por hipoestesia e parestesia; e déficit (estágio III), caracterizado por anestesia, paralisia e atrofia.<sup>2</sup>

A princípio, essas lesões podem ser tratadas clinicamente com prednisona. Nas neurites resistentes a esse medicamento, geralmente em estágio II, a cirurgia de descompressão ou microneurolise atua de maneira direta na lesão neuronal, evitando danos sensoriais e motores que provocam deformidades.<sup>1,6</sup>

O nervo ulnar hipertrofiado é bastante suscetível a lesões, o que é muito importante em uma hipertrofia de nervo periférico, em vez da compressão externa comumente observada na síndrome do túnel cubital. Ainda há uma dúvida importante sobre a neurite hansênica: o procedimento cirúrgico pode ser realizado por meio da técnica endoscópica?

Assim, o objetivo do presente estudo é caracterizar melhor o papel da liberação endoscópica do túnel cubital na neurite hansênica, determinando se há melhora da dor, sensibilidade e força com o uso desta técnica minimamente invasiva.

## Materiais e Métodos

Este estudo foi uma série de casos prospectivos, aprovado pelo comitê de ética em pesquisa da instituição e realizado de acordo com a resolução 466/12 do Conselho Nacional de Saúde. A síndrome do túnel cubital foi diagnosticada com

base no histórico de hansênise e no exame físico. A pesquisa foi toda realizada no mesmo hospital, um centro de referência no diagnóstico e tratamento da hansênise.

Os critérios de inclusão foram indicação cirúrgica para liberação do nervo ulnar e insucesso do tratamento clínico com prednisona em dose de 1 mg/kg/dia e fisioterapia por 4 semanas em pacientes com síndrome do túnel cubital e deterioração progressiva da função motora ou sensitiva do nervo ulnar.

Os critérios de exclusão foram: histórico médico de cirurgia prévia no cotovelo e/ou outras causas de síndrome de encarceramento do nervo ulnar.

Um total de 44 procedimentos endoscópicos para descompressão do nervo ulnar no cotovelo foram realizados em pacientes com diagnóstico prévio de neurite hansênica entre agosto de 2014 e fevereiro de 2015. A biópsia ou baciloscopia confirmou o diagnóstico em todos os casos e os pacientes foram submetidos ao acompanhamento clínico.

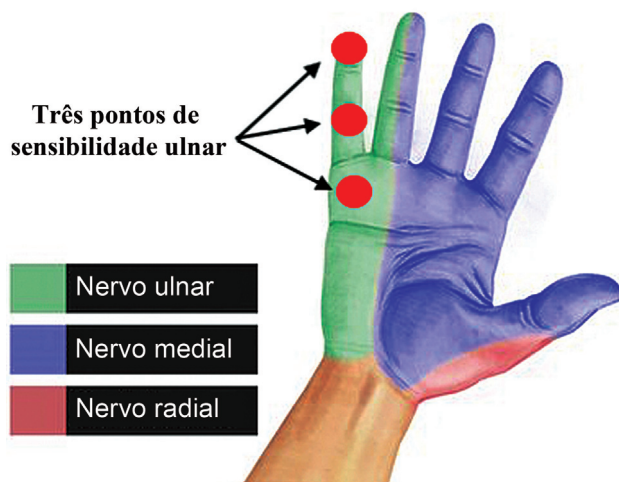Todos os procedimentos cirúrgicos foram realizados pelo mesmo cirurgião e usando a mesma técnica.

### Avaliação dos Resultados Cirúrgicos

A queixa mais comum foi de dor no cotovelo; a escala visual análoga (EVA)<sup>7</sup> foi usada, com valores de 0 a 10. A dor foi considerada positiva quando EVA era  $\geq 5$ .

A sensibilidade foi quantificada pelo teste de monofilamentos de Semmes-Weinstein.<sup>8</sup> A pontuação de sensibilidade foi calculada como a soma dos três pontos supridos pelo nervo ulnar (►Fig. 1) por meio da escala de cores proposta por Bell-Krotoski:<sup>9</sup> a pontuação zero é indicada pela cor preta, 1 por rosa, 2 por laranja, 3 por vermelho, 4 por roxo, 5 por azul e 6 por verde. A pontuação máxima (sensibilidade normal) foi 18 e a mínima, zero.

O desempenho motor ulnar foi medido: 1) no músculo abductor do quinto dedo (abductor do dedo mínimo), 2) no primeiro músculo interósseo dorsal; 3) nos músculos interósseos e lumbricais do quinto dedo. Os valores variam entre M0 e M5; sendo que M0 indica paralisia completa, M3, ação



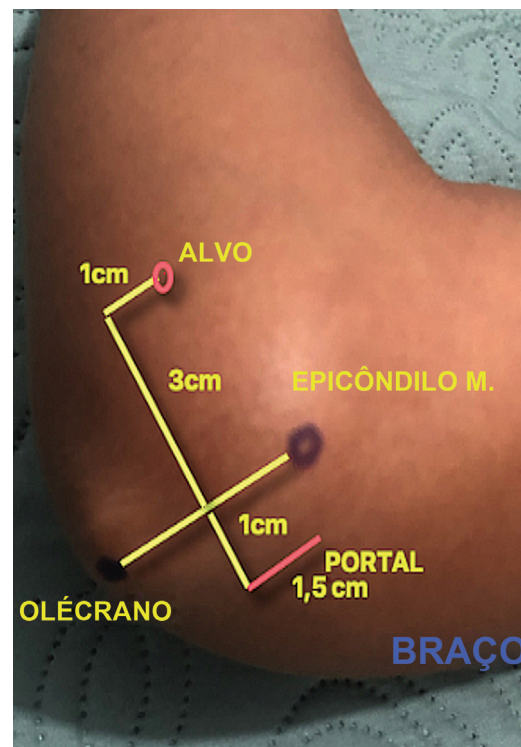
**Fig. 1** Os três pontos de sensibilidade inervados pelo nervo ulnar (círculos vermelhos).

contra a gravidade e M5, força normal, de acordo com a escala do Medical Research Council.<sup>10</sup> A pontuação de força foi calculada como a soma dos três grupos musculares testados. A pontuação máxima (força normal) foi 15 e a mínima, zero.

Neste presente estudo, as complicações menores foram dor neuropática na cicatriz, liberação incompleta, subluxação do nervo ulnar, instabilidade tendínea e síndrome de dor regional complexa; enquanto as complicações maiores foram infecção, lesão vascular e lesão nervosa.

### Técnica Cirúrgica

Sob sedação e bloqueio axilar, o paciente foi posicionado em uma mesa de mão padrão com o braço abduzido a 90°, em rotação externa, e com o cotovelo em flexão. O torniquete foi colocado o mais alto possível na parte superior do braço para permitir total mobilidade da articulação do cotovelo. O cirurgião flexionou e supinou o braço para ficar de frente para a área do túnel cubital. A liberação endoscópica foi realizada com o CTS Relief Kit (Linvatec, Largo, FL, EUA) e um artroscópio padrão de 4 mm e 30°. As linhas traçadas a partir de pontos anatômicos (olécrano-epicôndilo medial) demarcaram com precisão o portal de entrada da cânula e o ponto final (alvo), permitindo a liberação total do retináculo<sup>11</sup> (►Fig. 2). Uma incisão de 1,5 cm foi feita com a lâmina de número 15; então, dois pequenos afastadores foram colocados para manter a incisão aberta. O nervo ulnar foi inspecionado e duas Kelly pequenas foram inseridas ao lado da inserção óssea do ligamento de Osborne (retináculo do túnel cubital) para expor a entrada do túnel. Os dois afastadores (5,0 e 7,5 mm) foram inseridos até o ponto alvo para criar um



**Fig. 2** Pontos anatômicos (olécrano – epicôndilo medial) para demarcação, precisa do portal de entrada da cânula e do ponto de saída (alvo).

espaço enquanto a tentacênula protegia os nervos adjacentes de possíveis danos. Sob visualização artroscópica direta, o ligamento e a primeira parte da fâscia ulnar do flexor do carpo foram seccionados com bisturi. Da mesma maneira, a fâscia intermuscular e a arcada de Struthers (caso presente) foram separadas em até 8 a 10 mm. A pele foi fechada com sutura contínua de Vicryl Rapide (Ethicon US, LLC. Cincinnati, OH, EUA) de poliglactina 910. Uma bandagem foi aplicada e o torniquete, liberado. Não houve necessidade de imobilização rígida. Os pacientes foram avaliados por dois terapeutas ocupacionais e um cirurgião ortopédico imediatamente antes do procedimento cirúrgico e em consultas de acompanhamento aos 30, 60 e 90 dias.

### Análise Estatística

As variáveis categóricas e numéricas foram tabuladas e analisadas com os programas Statistical Package for the Social Sciences (SPSS Inc. Chicago, IL, EUA), versão 16.0, e R (R Foundation for Statistical Computing, Viena, Áustria), versão 3.3.1.

A hipótese nula de “homogeneidade marginal” foi verificada pelo teste de McNemar para determinar se a liberação do nervo ulnar influencia a dor, a sensibilidade e a força.

A normalidade foi determinada pelo teste de Shapiro-Wilk. A homogeneidade das variâncias dos grupos foi verificada pelo teste de Levene. A comparação das médias dos grupos, amostras únicas e duas amostras independentes, para rejeição ou não da hipótese nula, foi feita por meio do teste t, para dados paramétricos, e do teste U de Mann-Whitney para dados não paramétricos.

A comparação de três amostras independentes (formas clínicas Virchowiana, tuberculoide e dimórfica) em relação à sensibilidade e força foi feita com a técnica de Kruskal-Wallis como teste não paramétrico e análise de variância (ANOVA) como teste paramétrico.

As análises foram consideradas estatisticamente significativas com intervalo de confiança de 95% e valor de  $p$  inferior a 0,05.

### Resultados

O estudo incluiu 39 pacientes, sendo 29 (74,4%) homens e 10 (25,6%) mulheres. A idade dos pacientes variou de 12 a 64 anos ( $33 \pm 14,97$ ). Cinco pacientes foram submetidos à liberação bilateral.

Dos 39 pacientes, 9 (23,1%) apresentavam hanseníase tuberculoide, 10 (25,6%) tinham a doença Virchowiana e 20 (51,3%), hanseníase dimórfica. Em relação à classificação operacional, 31 (79,5%) exibiram a forma multibacilar e oito (20,5%), paucibacilar. Uma diminuição de 51,3% nas reações de tipo I e de 15,0% nas reações de tipo II foi observada após a cirurgia.

O teste de McNemar demonstrou uma melhora estatisticamente significativa ( $p = 0,002$ ) da dor (pontuação de EVA  $< 5$ ) após a liberação do nervo ulnar (► **Tabela 1**).

A liberação do nervo ulnar causou melhora estatisticamente significativa ( $p < 0,001$ ) em sensibilidade e força. O retardo entre indicação e procedimento cirúrgico foi o

**Tabela 1** Dados dos 39 pacientes

Gênero	29 (74,4%) homens e 10 (25,6%) mulheres
Idade	$33 \pm 14,97$ anos
Lateralidade	5 casos bilaterais e 34 casos unilaterais
Tipo de hanseníase	9 (23,1%) casos tuberculoides, 10 (25,6%) casos Virchowianos e 20 (51,3%) casos dimórficos
Classificação operacional	31 (79,5%) casos multibacilares e 8 (20,5%) casos paucibacilares
Dor (EVA) – antes da cirurgia	$8,54 \pm 1,07$
Dor (EVA) – 90 dias após a cirurgia	$4,12 \pm 2,76$
Pontuação de sensibilidade – antes da cirurgia	$13,44 \pm 4,85$
Pontuação de sensibilidade – 90 dias após a cirurgia	$15,75 \pm 3,95$
Pontuação de força – antes da cirurgia	$11,23 \pm 2,23$
Pontuação de força – 90 dias após a cirurgia	$13,56 \pm 1,28$

Notas: A Escala Visual Análoga (EVA)<sup>7</sup> foi utilizada com valores entre 0 e 10. A pontuação positiva para dor foi EVA  $\geq 5$ . A pontuação de sensibilidade foi calculada como a soma dos três pontos supridos pelo nervo ulnar (► **Fig. 1**) por meio da escala de cores proposta por Bell:<sup>9</sup> a pontuação zero é indicada pela cor preta, 1 por rosa, 2 por laranja, 3 por vermelho, 4 por roxo 5 para azul e 6 por verde. A pontuação máxima (sensibilidade normal) foi 18 e a mínima, zero. A pontuação de força foi calculada como a soma dos três grupos musculares testados: (1) o músculo abductor do quinto dedo (abductor do dedo mínimo), (2) o primeiro músculo interósseo dorsal; (3) os músculos interósseos e lumbricais do quinto dedo. Os valores variam entre M0 e M5; M0 indica paralisia completa, M3, ação contra a gravidade e M5, força normal, de acordo com a escala do Medical Research Council.<sup>10</sup> A pontuação máxima (força normal) foi 15 e a mínima, zero.

principal fator para resultados negativos. Os melhores resultados foram obtidos quando a liberação ulnar foi realizada em menos de 6 meses após a indicação da cirurgia (► **Tabelas 2 e 3**).

Os pacientes submetidos ao tratamento precoce (menos de 6 meses após a indicação da liberação ulnar) apresentaram maiores taxas de recuperação ao ponto de força máxima (► **Tabela 3**).

A análise estatística não revelou relação significativa entre a forma clínica da hanseníase e a força motora (► **Tabela 4**) ou os níveis de recuperação de sensibilidade.

Não houve nenhuma lesão, em nervos ou vasos, macroscopicamente visível durante o procedimento. Um paciente apresentou subluxação do nervo ulnar sobre o epicôndilo medial à flexão do cotovelo. Não houve desconforto na cicatriz e não foi observada infecção profunda apesar das altas doses de corticosteroides orais, cujo uso foi progressivamente diminuído a critério clínico. Nenhum procedimento foi convertido de endoscópico para aberto.

**Tabela 2** Pontuação de sensibilidade e tempo entre a indicação cirúrgica e a liberação ulnar

Pontuação de Sensibilidade	Tempo entre a indicação cirúrgica e a liberação ulnar		Valor de <i>p</i>
	< 6 meses	≥ 6 meses	
Antes da cirurgia	15,20 ± 4,76	10,88 ± 5,12	0,084
30 dias após a cirurgia	16,40 ± 2,19	12,35 ± 5,07	0,064
60 dias após a cirurgia	17,80 ± 0,45	12,65 ± 5,21	0,021
90 dias após a cirurgia	17,80 ± 0,45	12,94 ± 5,25	0,030

Nota: A pontuação de sensibilidade foi calculada como a soma dos três pontos supridos pelo nervo ulnar (►Fig. 1) por meio da escala de cores proposta por Bell:<sup>9</sup> a pontuação zero é indicada pela cor preta, 1 por rosa, 2 por laranja, 3 por vermelho, 4 por roxo 5 para azul e 6 por verde. A pontuação máxima (sensibilidade normal) foi 18 e a mínima, zero.

**Tabela 3** Pontuação de força e tempo entre a indicação cirúrgica e a liberação ulnar

Pontuação de Força	Tempo entre a indicação cirúrgica e a liberação ulnar		Valor de <i>p</i>
	< 6 meses	≥ 6 meses	
Antes da cirurgia	12,40 ± 1,34	8,91 ± 4,03	0,065
30 dias após a cirurgia	14,00 ± 1,22	10,10 ± 3,88	0,035
60 dias após a cirurgia	14,20 ± 0,84	10,40 ± 3,77	0,044
90 dias após a cirurgia	15,00 ± 0,00	10,70 ± 3,86	0,011

Nota: A pontuação de força foi calculada como a soma dos três grupos musculares testados: (1) o músculo abdutor do quinto dedo (abdutor do dedo mínimo), (2) o primeiro músculo interósseo dorsal; (3) os músculos interósseos e lumbricais do quinto dedo. Os valores variam entre M0 e M5; M0 indica paralisia completa, M3, ação contra a gravidade e M5, força normal, de acordo com a escala do Medical Research Council.<sup>10</sup> A pontuação máxima (força normal) foi 15 e a mínima, zero.

**Tabela 4** Pontuação de força e forma clínica da hanseniase

Pontuação de Força	Forma Clínica			Valor de <i>p</i>
	DIMÓRFICA	TUBERCULOIDE	VIRCHOWIANA	
Antes da cirurgia	8,91 ± 4,03	12,40 ± 1,34	12,40 ± 1,34	0,466
30 dias após a cirurgia	10,15 ± 3,88	14,00 ± 1,22	14,00 ± 1,22	0,425
60 dias após a cirurgia	10,47 ± 3,77	14,20 ± 0,84	14,20 ± 0,84	0,259
90 dias após a cirurgia	10,74 ± 3,86	15,00 ± 0,00	15,00 ± 0,00	0,183

A pontuação de força foi calculada como a soma dos três grupos musculares testados: (1) o músculo abdutor do quinto dedo (abdutor do dedo mínimo), (2) o primeiro músculo interósseo dorsal; (3) os músculos interósseos e lumbricais do quinto dedo. Os valores variam entre M0 e M5; M0 indica paralisia completa, M3, ação contra a gravidade e M5, força normal, de acordo com a escala do Medical Research Council.<sup>10</sup> A pontuação máxima (força normal) foi 15 e a mínima, zero.

## Discussão

O principal achado do presente estudo foi demonstrar que a liberação endoscópica do nervo ulnar no cotovelo de pacientes com neurite hansênica traz um benefício verdadeiro e seguro, como melhora sensorial e motora.

Diversas técnicas de liberação aberta foram descritas, inclusive descompressão simples do túnel cubital, transposição subcutânea anterior, transposição submuscular anterior e transposição intramuscular. Não há consenso quanto ao melhor tratamento.<sup>12</sup>

A descompressão endoscópica do nervo sob túneis ósseos fibrosos é cada vez mais estudada desde a publicação do artigo de Chow em 1989.<sup>13</sup> O autor descreveu uma técnica de

liberação endoscópica do nervo mediano no túnel do carpo por meio de dois portais.<sup>13</sup>

A liberação endoscópica uniportal do túnel do carpo foi desenvolvida por Agee et al.<sup>11</sup> Esta técnica oferece melhores resultados referentes à sensibilidade da mão em comparação a seus correspondentes convencionais e biportais, com menos tempo de recuperação antes da retomada da rotina diária normal por parte do paciente.<sup>11</sup>

Em 1995, Tsai et al.<sup>14</sup> apresentaram uma nova técnica endoscópica uniportal para descompressão do túnel cubital usando um instrumento com tubos de vidro. Em 2005, Bain e Bajhau realizaram o mesmo estudo endoscópico em cotovelos de cadáveres, usando o acesso uniportal e dispositivo de Agee.<sup>15</sup> Uma revisão sistemática de resultados e

complicações rastreou 344 liberações endoscópicas e 150 liberações abertas *in situ* do túnel cubital. A razão de probabilidades das taxas de complicações de ambas as técnicas foi de 0,280, indicando que os pacientes submetidos ao procedimento endoscópico têm menor probabilidade de apresentar complicações. A taxa combinada de resultados excelentes e bons foi de 92,0% para as liberações endoscópicas e de 82,7% para as liberações abertas. Segundo os autores, a técnica endoscópica foi superior em termos de taxas de complicações e satisfação do paciente.<sup>16</sup>

Pondé et al.<sup>17</sup> apresentaram uma técnica miniaberta para tratamento da síndrome do túnel do carpo associada à neurite hansênica sem uso de dispositivo endoscópico. O método foi considerado seguro e fácil, com morbidade mínima, e apropriado para países em desenvolvimento nos quais a hanseniase é prevalente.

De acordo com Pondé et al.,<sup>17</sup> o ligamento transversal do carpo de pacientes com hanseniase não pode ser seccionado pela técnica endoscópica. Uma incisão diminuta e uma pequena cirurgia aberta são necessárias para evitar complicações e obter os melhores resultados, embora a liberação endoscópica do nervo mediano no túnel do carpo tenha apresentado taxa de complicações de 0,19 e 0,4% com a técnica biportal e a técnica uniportal, respectivamente.<sup>11,13</sup>

Estudos preliminares demonstraram a segurança e eficácia da descompressão endoscópica biportal do nervo mediano e do nervo ulnar em modelos cadavéricos com o Dyonics ECTRA Carpal Ligament System (Smith & Nephew, Watford, Hertfordshire, Reino Unido).<sup>18</sup> O autor sênior usou o kit de liberação do túnel do carpo e do túnel cubital para descompressão endoscópica uniportal do nervo mediano ou do nervo ulnar em pacientes com hanseniase.

A aplicação dos conceitos de Tsai et al. para a liberação endoscópica do nervo ulnar no túnel cubital, uma nova abordagem de cirurgia minimamente invasiva, permite a visualização e liberação de todo o túnel com uma incisão menor do que as usadas nas técnicas convencionais.<sup>14</sup> A técnica endoscópica usada em pacientes com hanseniase não exigiu conversão para seu correspondente aberto e não observamos lesões maiores do nervo ulnar, mesmo em uma criança de 12 anos. Com base nos critérios estabelecidos pelo Sistema Único de Saúde do Brasil para liberação cirúrgica na hanseniase, constatamos que a ausência de resposta aos corticosteroides após 4 semanas foi o parâmetro mais significativo (74,4%) para a endoscopia do túnel cubital.

O alívio da dor foi relatado por todos os pacientes ( $p = 0,002$ ). Houve também uma redução imediata e gradual da dor após a cirurgia com a técnica convencional.<sup>1,19</sup>

Uma diferença estatisticamente significativa na duração da neurite foi observada nos pacientes submetidos ao procedimento antes e após 6 meses de indicação em relação ao ganho de sensibilidade 60 e 90 dias depois da cirurgia endoscópica. Jambeiro et al.<sup>1</sup> descobriram que 60% dos pacientes apresentaram melhora na sensibilidade e que a forma Virchowiana apresentou a menor melhora de sensibilidade, o que difere de nosso achado. Não observamos

correlação entre a forma clínica e os níveis de recuperação da sensibilidade. Virmond et al.<sup>20</sup> também relataram um ganho de sensibilidade em 80% de sua população após 1 ano de acompanhamento.

Comparando o ganho de força em pacientes com neurite submetidos ao procedimento antes e após 6 meses de indicação aos 30, 60 e 90 dias subsequentes, obtivemos uma melhora distinta em todos os pacientes; no entanto, aqueles que esperaram menos de 6 meses apresentaram maiores taxas de recuperação, como observado na técnica aberta.<sup>21</sup>

Embora o procedimento cirúrgico em si induza a ocorrência de reações hansênicas, observamos diminuição de 51,3% nas reações do tipo I e de 15% nas do tipo II após a cirurgia. Nenhuma forma clínica demonstrou ser determinante para a perda da função nervosa, mas pode estar mais relacionada à compressão mecânica do que a um componente imunológico exacerbado. Isso pode explicar por que a técnica cirúrgica empregada conseguiu diminuir o uso de corticosteroides e amenizar seus efeitos deletérios.

Foi realizada uma meta-análise de 226 liberações endoscópicas e 429 liberações abertas do túnel cubital. Na coorte de liberação endoscópica, os autores demonstraram uma redução significativa na sensibilidade da cicatriz relatada pelos pacientes e menores taxas de dor no cotovelo, mas uma maior incidência de hematomas pós-operatórios.<sup>22</sup> Em 90% desses hematomas, os autores usaram o endoscópio integrado com afastador e seccionaram as bandas fibrosas que recobrem o nervo. A técnica de Hoffmann permite a liberação de uma grande área do nervo ulnar em comparação ao método de Cobb, que utiliza tentacânulas.<sup>23-26</sup> Em nossa série, não observamos hematomas pós-operatórios e a intensidade da dor diminuiu.

A descompressão endoscópica é um procedimento menos extenso e mais viável. Nenhum dos procedimentos cirúrgicos foi convertido de endoscópico para aberto e não houve lesão macroscópica de nenhum nervo ulnar; entretanto, uma disestesia foi observada no território do nervo cutâneo antebraquial medial. Parece apropriado deixar o nervo em sua posição anatômica normal, uma vez que o processo de recuperação depende do suprimento sanguíneo extrínseco ao nervo, embora um paciente tenha apresentado subluxação do nervo ulnar sobre o epicôndilo medial à flexão do cotovelo. Logo após a liberação endoscópica, todos os pacientes apresentaram recuperação total dos movimentos do cotovelo, exceto um indivíduo, cuja extensão foi limitada. Até onde sabemos, este é o primeiro estudo sobre a liberação endoscópica do túnel cubital em pacientes com hanseniase e esses três eventos menores não o tornam inviável.

Acreditamos que este procedimento cirúrgico minimamente invasivo, realizado em ambulatório em países com hanseniase endêmica, será capaz de mitigar deficiências e deformidades como garra móvel, garra rígida, atrofia do primeiro espaço interósseo e reabsorção. Não há estudos na literatura para apoiar esta afirmação, e nossa amostra e tempo de acompanhamento são pequenos. Porém, seu uso em larga escala como cirurgia preventiva certamente modificará o desfecho da evolução natural desta doença.

## Conclusão

A liberação endoscópica do nervo ulnar no cotovelo de pacientes com neurite hansênica traz um benefício verdadeiro e seguro, como melhora da dor, sensibilidade e força.

### Suporte Financeiro

Este estudo não recebeu suporte financeiro de fontes públicas, comerciais ou sem fins lucrativos.

### Conflito de Interesses

Os autores declaram não haver conflito de interesses.

## Referências

- Jambeiro JES, Matos MAA, Sant'ana FR, Leite AA, Barbosa A, Jambeiro JF. Neurolise externa do ulnar: Apresentação de técnica ambulatorial. *Rev Bras Ortop* 1997;32(03):236-238
- Naafs B. Leprosy reactions. New knowledge. *Trop Geogr Med* 1994;46(02):80-84
- Nobre ML, Illarramendi X, Dupnik KM, et al. Multibacillary leprosy by population groups in Brazil: Lessons from an observational study. *PLoS Negl Trop Dis* 2017;11(02):e0005364
- Payne R, Baccon J, Dossett J, et al. Pure neuritic leprosy presenting as ulnar nerve neuropathy: a case report of electrodiagnostic, radiographic, and histopathological findings. *J Neurosurg* 2015;123(05):1238-1243
- Wellington T, Schofield C. Late-onset ulnar neuritis following treatment of lepromatous leprosy infection. *PLoS Negl Trop Dis* 2019;13(08):e0007684
- Rao PN, Jain S. Newer management options in leprosy. *Indian J Dermatol* 2013;58(01):6-11
- Crichton N. Visual analogue scale (VAS). *J Clin Nurs* 2001;10(697):706
- Widasmar D, Panjarwanto DA, Sananta P. The Correlation of Semmes-Weinstein Monofilament Test with the Level of P-75 Neurotrophin as Marker of Nerve Damage in Leprosy. *Clin Cosmet Investig Dermatol* 2020;13:399-404
- Bell-Krotoski JA, Buford WL Jr. The force/time relationship of clinically used sensory testing instruments. *J Hand Ther* 1997;10(04):297-309
- Paternostro-Sluga T, Grim-Stieger M, Posch M, et al. Reliability and validity of the Medical Research Council (MRC) scale and a modified scale for testing muscle strength in patients with radial palsy. *J Rehabil Med* 2008;40(08):665-671
- Agee JM, McCarroll HR Jr, Tortosa RD, Berry DA, Szabo RM, Peimer CA. Endoscopic release of the carpal tunnel: a randomized prospective multicenter study. *J Hand Surg Am* 1992;17(06):987-995
- Nabhan A, Ahlhelm F, Kelm J, Reith W, Schwerdtfeger K, Stuedel W. Simple decompression or subcutaneous anterior transposition of the ulnar nerve for cubital tunnel syndrome. *J Hand Surg Br* 2005;30(05):521-524
- Chow JC. Endoscopic release of the carpal ligament: a new technique for carpal tunnel syndrome. *Arthroscopy* 1989;5(01):19-24
- Tsai TM, Bonczar M, Tsuruta T, Syed SA. A new operative technique: cubital tunnel decompression with endoscopic assistance. *Hand Clin* 1995;11(01):71-80
- Bain GI, Bajhau A. Endoscopic release of the ulnar nerve at the elbow using the Agee device: a cadaveric study. *Arthroscopy* 2005;21(06):691-695
- Toirac A, Giugale JM, Fowler JR. Open Versus Endoscopic Cubital Tunnel In Situ Decompression: A Systematic Review of Outcomes and Complications. *Hand (N Y)* 2017;12(03):229-235
- Pondé JM, Ramos C, Santos L, Magalhaes JP, Cavalcanti AF. Minimally invasive carpal tunnel surgery in leprosy. *Arq Bras Neurocir Braz Neurosurg* 2014;33(01):42-44
- Estrela Neto J, Leite JAD, Bezerra MJC. Estudo da secção do ligamento carpal transverso comparando as técnicas endoscópica e convencional em cadáver humano. *Acta Cir Bras* 2003;18(02):116-123
- Van Veen NH, Schreuders TA, Theuvenet WJ, Agrawal A, Richardus JH. Decompressive surgery for treating nerve damage in leprosy. *Cochrane Database Syst Rev* 2012;12:CD006983
- Virmond M, Marciano L, Almeida SN. Resultados de neurolise de nervo ulnar em neurite hansênica. *Hansenol Int* 1994;19(01):5-9
- Husain S, Mishra B, Prakash V, Malaviya GN. Results of surgical decompression of ulnar nerve in leprosy. *Acta Leprol* 1998;11(01):17-20
- Buchanan PJ, Chieng LO, Hubbard ZS, Law TY, Chim H. Endoscopic versus Open In Situ Cubital Tunnel Release: A Systematic Review of the Literature and Meta-Analysis of 655 Patients. *Plast Reconstr Surg* 2018;141(03):679-684
- Cobb TK, Sterbank PT, Lemke JH. Endoscopic cubital tunnel recurrence rates. *Hand (N Y)* 2010;5(02):179-183
- Gómez JEG, Guillén JFA, Miñón-Ferrán MR, Grau JA, Juliá FJC, Carrasco MAS. Liberación endoscópica del túnel cubital. Técnica quirúrgica y resultados preliminares. *Arch Med Dep* 2013;30(06):354-358
- Carratalá V, Lucas F, Alepuz E, Calero R. Descompresión endoscópica del túnel cubital, técnica y experiencia. *Rev Iberoam Cir Mano* 2014;42(01):9-17
- Solís-Villarruel O, Sánchez-Gutiérrez LE. Liberación endoscópica del túnel cubital. Técnica y resultados clínico-funcionales. *Acta Ortop Mex* 2019;33(05):303-307