

Notfallmedizin *up2date*

1 · 2017

Internistische Notfälle 2

# Kunstherzpatienten im Rettungswesen

*Bernd Panholzer  
Assad Haneya*

VNR: 2760512017152372373  
DOI: 10.1055/s-0042-123155  
Notfallmedizin up2date 2017; 12 (01): 63–76  
ISSN 1611-6550  
© 2017 Georg Thieme Verlag KG

## Unter dieser Rubrik sind bereits erschienen:

**Diabetische Stoffwechselentgleisungen** Internistische Notfälle  
W. Bonfig Heft 3/2016

**Herzrhythmusstörungen** Internistische Notfälle B. Brüggemann,  
R. Tilz Heft 2/2016

**Akutes Koronarsyndrom** Internistische Notfälle M. Roser,  
U. Landmesser Heft 1/2016

**Chest Pain Units** Internistische Notfälle J. Windolph, I. Eitel,  
H. Thiele Heft 4/2015

**Therapie der akuten Herzinsuffizienz – präklinischer Fokus**  
Internistische Notfälle A. Joost, M. Reppel, F. Sayk Heft 3/2014

**Synkope – das Chamäleon in der Notfallmedizin** Internistische  
Notfälle K. Schöne, C. Roth, J. A. Pega Heft 1/2014

**Notfallbehandlung bei akutem Koronarsyndrom unter dem  
Blickwinkel der aktuellen STEMI-Leitlinien** Internistische  
Notfälle H. Thiele Heft 4/2013

**Herzschrittmacher, ICD und CRT – Fehlfunktionen und  
Besonderheiten** Internistische Notfälle K. Schöne, P. Sommer  
Heft 1/2013

**Herzrhythmusstörungen** Internistische Notfälle P. Sommer,  
G. Hindricks Heft 3/2012

**Das akute Abdomen** Internistische Notfälle A. Gries, A. Dietrich,  
S. Jonas, J. Mössner Heft 1/2012

**Diagnose und Therapie des kardiogenen Schockes im akuten  
Myokardinfarkt** Internistische Notfälle G. Fürnau, H. Thiele  
Heft 4/2011

**Notfallbehandlung bei akutem Koronarsyndrom nach aktuellen  
Leitlinien** Internistische Notfälle H.-R. Arntz, H. Thiele  
Heft 1/2011

**EKG-Diagnostik** Internistische Notfälle P. Sommer, G. Fürnau,  
H. Thiele Heft 3/2010

**Herzschrittmacher, ICD und CRT-Systeme – Dysfunktionen**  
Internistische Notfälle D. Müller, S. Spencker Heft 4/2007

**Lungenembolie** Internistische Notfälle A. Walther, B. Böttiger  
Heft 1/2007

**Akutes Koronarsyndrom** Internistische Notfälle H.-R. Arntz  
Heft 1/2006

### ALLES ONLINE LESEN



Mit der eRef lesen Sie Ihre Zeitschrift:  
online wie offline, am PC und mobil, alle bereits  
erschienenen Artikel. Für Abonnenten kostenlos!  
<https://eref.thieme.de/notfall-u2d>

### JETZT FREISCHALTEN



Sie haben Ihre Zeitschrift noch nicht  
freigeschaltet? Ein Klick genügt:  
[www.thieme.de/eref-registrierung](http://www.thieme.de/eref-registrierung)

# Kunstherzpatienten im Rettungswesen

Bernd Panholzer, Assad Haneya



Unter dem Begriff Kunstherztherapie versteht man die Implantation von Herzunterstützungssystemen (Ventricular Assist Devices, VAD), zumeist im linken Ventrikel (LVAD), seltener rechts (RVAD) oder biventrikulär (BVAD). Diese Systeme agieren zusätzlich – also unterstützend – zum eigenen Herzen. Die Patienten werden inzwischen i. d. R. postoperativ nach Hause entlassen, und so wird auch der Rettungsdienst zunehmend mit diesen Patienten konfrontiert.

## ABKÜRZUNGEN

BVAD	Ventricular Assist Device biventrikulär
BZ	Blutzucker
CPR	kardiopulmonale Reanimation
DOAK	direkte orale Antikoagulanzen
ECLS	Extracorporeal Life Support
ECMO	extrakorporale Membranoxygenierung
ERC	European Resuscitation Council
HRST	Herzrhythmusstörung
HTx	Herztransplantation
ICD	implantierter Kardioverter-Defibrillator
INR	International Normalized Ratio
LV	linksventrikulär
LVAD	Ventricular Assist Device im linken Ventrikel
MAD	mittlerer arterieller Druck
RPM	Revolutions per Minute (Umdrehungen pro Minute)
RV	rechtsventrikulär
RVAD	Ventricular Assist Device im rechten Ventrikel
TAH	Total Artificial Heart
VAD	Ventricular Assist Device
VF	Ventricular Fibrillation (Kammerflimmern)
VT	Ventricular Tachycardia (ventrikuläre Tachykardie, Kammertachykardie)

## Einleitung

Die Implantation von Herzunterstützungssystemen bei terminal herzinsuffizienten Patienten hat sich in den letzten Jahren und Jahrzehnten von der Reservetherapie, die nur in einem hochspezialisierten stationären Setting an-

## FALLBEISPIEL

### 66-jähriger VAD-Patient mit Kreislaufproblemen

An einem Nachmittag werden Sie als Notarzt gerufen, da ein 66-jähriger Patient mit langjähriger Vorgeschichte einer Herzerkrankung einen plötzlichen Kreislaufeinbruch erlitten hatte. Die Alarmierung erfolgte durch die Ehefrau.

Sie betreten die Wohnung des Patienten und finden einen gepflegten, älteren Herren, wach, adäquat ansprechbar am Fußboden liegend mit den Beinen auf einem Stuhl. Er berichtet, seit ca. 30 Minuten an einem plötzlich aufgetretenen Schwindel mit Kollapsneigung zu leiden, woraufhin er sich auf den Boden gelegt habe ...

gewendet wird, zu einer verbreiteten und etablierten Therapie entwickelt, und die Patienten können postoperativ regelhaft nach Hause entlassen werden. Aufgrund dessen gewinnt dieses trotz alledem sehr spezifische Patientenkollektiv auch für das Rettungs- und Notarztwesen zunehmend an Bedeutung.

### Merke

**Die VAD-Implantation ist eine zunehmend eingesetzte Therapie bei Patienten mit terminaler Herzinsuffizienz.**

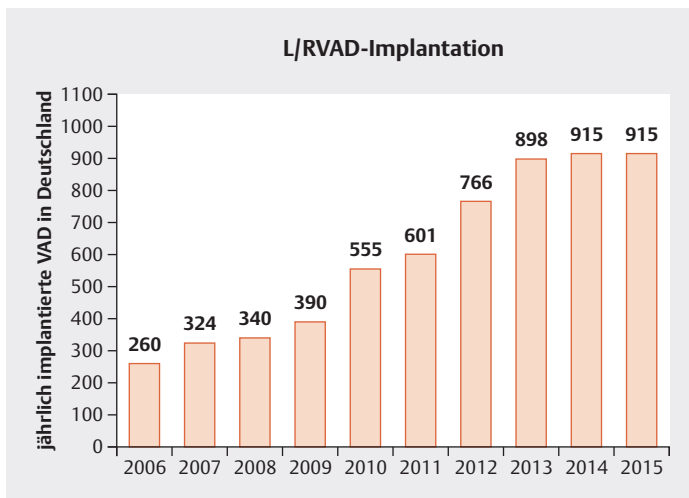
Ursächlich hierfür ist die große epidemiologische Bedeutung der Herzinsuffizienz, welche die dritthäufigste Todesursache in der Bundesrepublik Deutschland darstellt [1]. Oftmals ist eine dauerhafte Stabilisierung dieser Patienten trotz der Vielzahl an chirurgischen und medikamentösen Therapieoptionen nicht möglich. Die aufgrund der sehr guten Langzeitergebnisse mit 10-Jahres-Überlebensraten von ca. 50% [2] immer noch als Goldstandard

angesehene Herztransplantation (HTx) ist aber aufgrund des bestehenden Spendermangels und der damit verbundenen deutlichen Diskrepanz zwischen der Zahl der Patienten auf der Warteliste und der Zahl der durchgeführten Transplantationen [3] für nicht alle Patienten eine realistische Therapieoption. Für diese terminal herzinsuffizienten Patienten stellt die Implantation eines VAD eine gut etablierte und auch von den internationalen Leitlinien empfohlene [4] Therapieform dar, die das Outcome der Patienten signifikant verbessert [5].

Je nach Patientencharakteristika verfolgt man mit der VAD-Implantation unterschiedliche Behandlungsstrategien:

- Ist die Herztransplantation für den Patienten auch nach der VAD-Implantation eine Option, wird diese als Überbrückungstherapie bis zur HTx („bridge to transplant“) gesehen.
- Ansonsten kann die VAD-Therapie auch als für die Patienten endgültige Therapie („destination therapy“) angesehen werden.
- In nur seltenen Fällen kommt es unter der VAD-Therapie zu einer so signifikanten Organerholung, dass das System wieder explantiert wird („bridge to recovery“).

Insgesamt wurden in Deutschland in den letzten Jahren jährlich mehr als 900 VAD implantiert [6] (► **Abb. 1**).



► **Abb. 1** Entwicklung der VAD-Implantationen in Deutschland (Daten der GSTVS Annual Registry Survey Period 2015 [6]).

### Merke

Bei den implantierten VAD-Systemen handelt es sich überwiegend um linksventrikuläre Unterstützungssysteme (LVAD), die Implantation vom rechtsventrikulären (RVAD) oder biventrikulären (BVAD) Unterstützungssystemen erfolgt vergleichsweise selten.

Die vollständige Explantation des Herzens und nachfolgende Einbringung eines künstlich hergestellten Systems (das sogenannte Total Artificial Heart, TAH) wird nur in Einzelfällen durchgeführt und stellt eine Ausnahmesituation auf spezialisierten Intensivstationen dar, relevante Berührungspunkte zum Rettungswesen bestehen hierbei nicht.

## Historisches

Die Entwicklung der mechanischen Kreislaufunterstützungssysteme ist eng mit der Geschichte der Herzchirurgie verwoben. Die ersten eingesetzten Systeme waren Modifikationen der Herz-Lungen-Maschine, die sich dann zu auch auf Intensivstationen einsetzbaren extrakorporalen Unterstützungssystemen entwickelt haben:

- ECLS = Extracorporeal Life Support für den Einsatz bei akutem kardiopulmonalem Versagen und
- ECMO = extrakorporale Membranoxygenierung für den Einsatz bei akutem Lungenversagen.

Diese Systeme dienen jedoch grundsätzlich nur zur kurz- und mittelfristigen Stabilisierung höchstgradig kreislaufinstabiler Patienten.

Die Erstimplantation eines VAD wurde 1984 mit dem Novacor-System durchgeführt [7]. In den darauffolgenden Jahren kam es zu einer steten Weiterentwicklung, die durch Miniaturisierung und Reduktion der assoziierten Komplikationen das Outcome der Patienten zunehmend verbesserte. Waren die ersten Systeme noch pneumatisch betrieben – mit dem Ziel, einen pulsatilem Fluss zu erzeugen –, wurden in den letzten Jahren faktisch nur noch Systeme mit einem kontinuierlichen Fluss weiterentwickelt.

### Merke

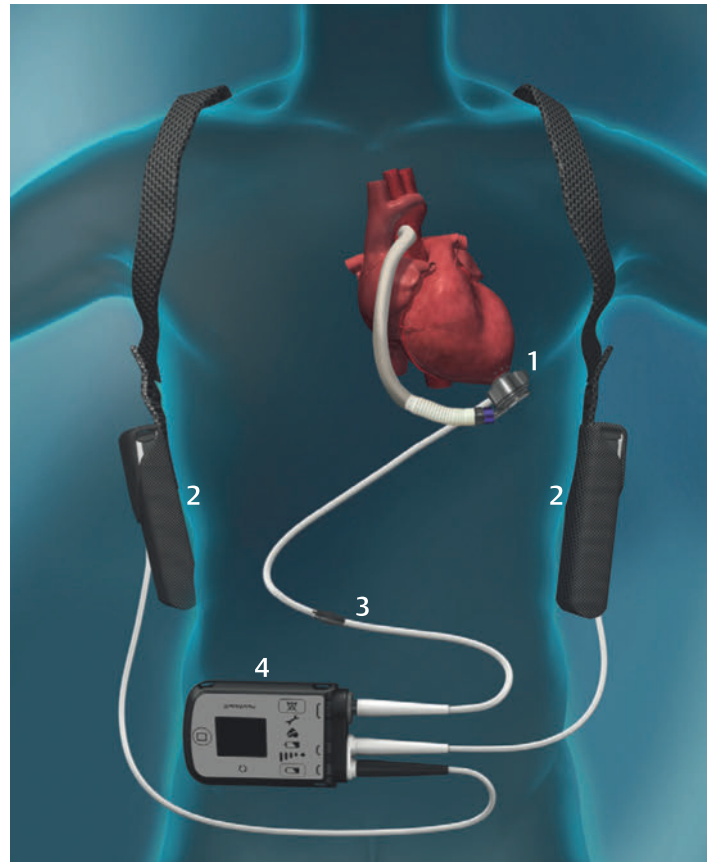
Zudem werden überwiegend im Körper des Patienten liegende (= intrakorporale) Pumpen implantiert. Parakorporale Systeme, bei welchen die Pumpe extrakorporal liegen, kommen nur noch vergleichsweise selten zum Einsatz.

## Aktuelle Systeme

Aktuell werden weltweit und so auch in Deutschland vorrangig VADs von 2 Unternehmen implantiert:

- Die Fa. Thoratec® (Thoratec Corporation, 6035 Stoneridge Drive, Pleasanton, CA 94588, USA) stellt mit den beiden Systemen „HeartMate II™“ – eine Axialpumpe mit laminarem Fluss – und „HeartMate III™“ den Weltmarktführer mit den global bislang häufigsten Implantationen dar, wobei das im Herbst 2016 in Deutschland CE-zertifizierte und somit zugelassene „HeartMate III™“ bei den ambulant betreuten Patienten trotz den aktuell relevanten Implantationszahlen noch selten vertreten ist (► **Abb. 2**).
- Das von der Firma HeartWare® (HeartWare®, 500 Old Connecticut Path, Framingham, MA 01701, USA) vertriebene VAD „HVAD™“ wurde in den letzten Jahren in Deutschland zahlenmäßig am häufigsten implantiert und weist aktuell eine hohe Zahl an versorgten und somit am System befindlichen Patienten auf (► **Abb. 3**).

Daneben gibt es nur wenige ambulant betreute Patienten mit anderen Herzunterstützungssystemen, wie z. B. das Incor® (Fa. BerlinHeart®) oder das Jarvik 2000® VAD (Fa. Jarvik Heart Inc.).



► **Abb. 2** HeartMate III™ (Firma Thoratec Corporation, Pleasanton, USA). Schema der Komponenten eines LVAD-Systems am Beispiel des HeartMate III™. Am Apex des LV befindet sich die Pumpe (1), die das Blut über eine Gefäßprothese in die Aorta pumpt. Sie ist des Weiteren mittels der Drive-Line (3), die nach einer subkutan getunnelten Strecke nach extrakorporal austritt, mit dem Controller (4) verbunden. Dieser stellt die Steuereinheit dar und ist in diesem Bild über 2 Akkumulatoren (2), die der Patient am Thorax befestigt hat, mit Strom versorgt.

### FAZIT

Aktuell werden in Deutschland überwiegend die Systeme der Firmen Thoratec® und HeartWare® eingesetzt.

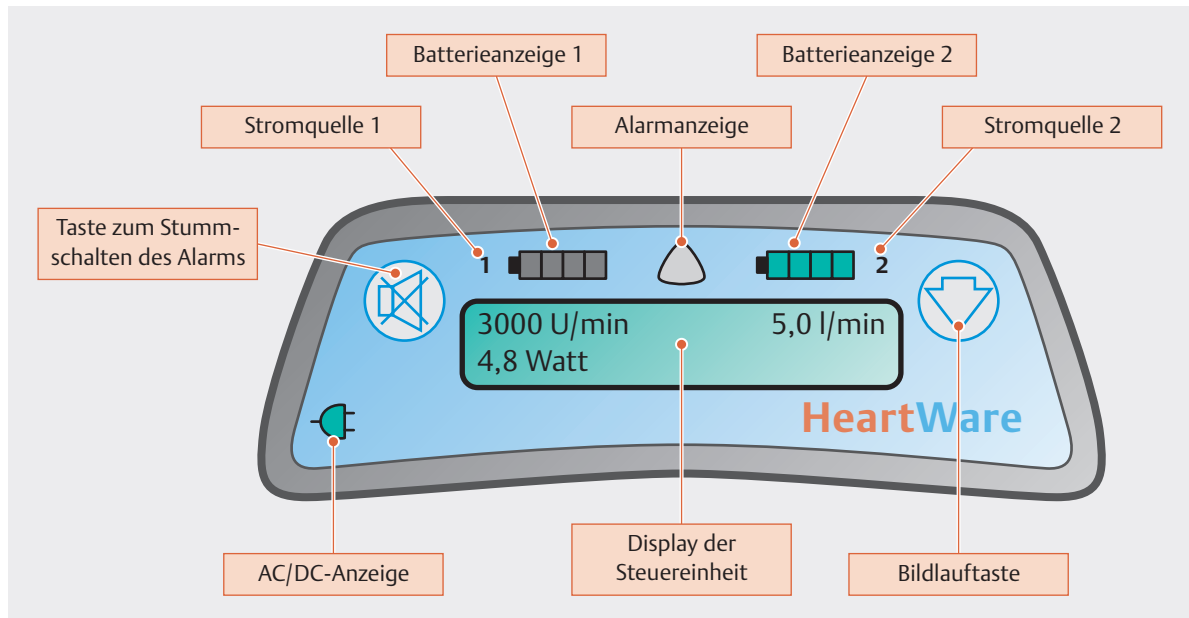
### FALLBEISPIEL

#### 66-jähriger VAD-Patient mit Kreislaufproblemen

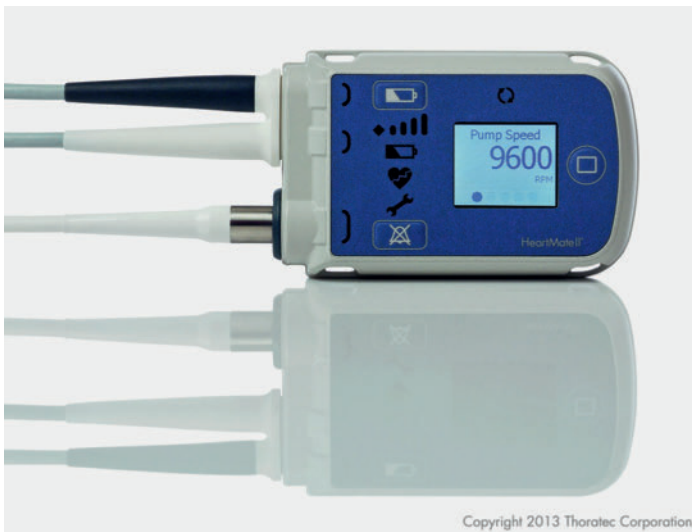Im Rahmen der ersten körperlichen Untersuchung des Patienten aus Fallbeispiel 1 finden Sie eine Bauchtasche mit einem elektronischen Gerät darin, das an ein Kabel angeschlossen ist. Dieses führt unter dem Pullover zu einem Verband am Bauch. Der Patient erklärt Ihnen, er hätte vor 1,5 Jahren ein Kunstherz erhalten. In den letzten beiden Wochen wäre es ihm insgesamt schon etwas schlechter gegangen, die behandelnde Klinik habe daraufhin die „Wassertabletten“ mehrfach erhöht. Die weitere Untersuchung zeigt, dass bei dem Patienten kein Puls tastbar ist. Einen Blutdruck können Sie mittels Manschette nicht erheben. Auskultatorisch finden Sie ein maschinelles Geräusch über Herz und Lungen. Ein Elektrokardiogramm zeigt Ihnen eine Bretkomplex-tachykardie mit einer Kammerfrequenz von ca. 175/min. Die darauf folgende Frage, ob er einen ICD hat, bejaht der Patient.

Da der Patient klinisch kreislaufstabil wirkt, kontaktieren Sie die behandelnde Klinik, deren Adresse und Telefonnummer Sie auf einer Notfallkarte finden, die Ihnen der Patient überreicht hatte, und eine sofortige Verlegung wird besprochen. Dort angekommen, erfahren Sie, dass bei dem Patienten ein Linksherzunterstützungssystem (LVAD) implantiert wurde. Die von Ihnen festgestellte VT wurde vom implantierten Defibrillator nicht therapiert, da ihre Frequenz unter der programmierten Schwelle für eine Schockauslösung lag, sie war aber bei implantiertem LVAD nur mäßig hämodynamisch relevant.

Eine Blutuntersuchung zeigt einen niedrigen Kaliumspiegel. Nach Elektrolytausgleich konvertiert der Patient wieder spontan in einen Sinusrhythmus, eine elektrische Kardioversion ist in diesem Fall nicht nötig.



► **Abb. 3** HeartWare® Controller (Firma HeartWare, Framingham, USA). Schema der Frontalansicht des Controllers passend zum HVAD-System. Neben der Anzeige der Stromzufuhr inkl. dem Ladezustand des Akkumulators findet sich ein Display, das die Umdrehungszahl, den Stromverbrauch sowie den errechneten Blutfluss anzeigt. Darauf werden auch bei Systemfehlern Alarmhinweise dargestellt. Der Alarmindikator kann, je nach Priorität des Alarms, gelb, gelb-blinkend oder rot-blinkend anzeigen. Letzterer kann durch den sich links befindenden Alarmton-Unterdrückungsknopf nicht stumm geschaltet werden.



► **Abb. 4** Thoratec®-Controller (Firma Thoratec Corporation, Pleasanton, USA), passend zu HeartMate II™ und HeartMate III™. Oben nach links ausleitend befinden sich die Netzkabel bzw. Akkuanschlüsse. Unten nach links ausleitend befindet sich der Anschluss für die Driveline. Oben in der Mitte befindet sich ein bei laufender Pumpe grün blinkendes Symbol für die eingeschaltete Pumpe. Am Display können, je nachdem, wie oft die rechts befindliche Anzeigetaste gedrückt wird, verschiedene Parameter wie z. B. die Umdrehungszahl oder der Pumpenfluss abgelesen werden. Leuchtet das Alarmsymbol „Schraubenschlüssel“ gelb, ist dies ein Hinweis für ein Systemproblem (Hinweisalarm). Wird das Alarmsymbol „Herz“ rot angezeigt, liegen wahrscheinlich relevante Systemeinschränkungen bis zum Ausfall vor (Gefahrenalarm).

## Funktionsprinzip der Ventricular Assist Devices

Die VAD beider Unternehmen bestehen im Wesentlichen aus einer im Ventrikel verankerten Pumpeneinheit, die mittels kontinuierlichem Sog Blut aus dem Ventrikel drainiert und über eine angeschlossene Prothese („outflow graft“) in den Kreislauf überführt [8–10]. Somit kann – je nach Programmierung der Umdrehungszahl der Pumpe – ein Blutfluss erzeugt werden, der das noch bestehende (Rest-) Herzzeitvolumen des Ventrikels erhöht. Die neueren Systeme (HeartMate III® und HVAD®) sind, im Gegensatz zur o. g. HeartMate II®, magnetisch und hydrodynamisch gelagerte Pumpen, die mittels Zentrifugalkraft den Blutfluss erzeugen.

Bei dem mit Abstand am häufigsten implantierten linksventrikulären VAD (LVAD) erfolgt eine direkte Unterstützung des linken Ventrikels, der rechte Ventrikel wird nur passiv über eine Reduktion der Nachlast durch Senkung des linksventrikulären enddiastolischen Druckes entlastet. Simultan ist die Wirkweise auch bei den selten vorkommenden RVAD zu verstehen. Nur bei den BVAD werden beide Herzkammern gleichermaßen aktiv unterstützt.

Die Steuerung des Systems erfolgt über einen Controller (► **Abb. 4**), der mittels einer subkutan nach zumeist epigastrisch getunnelten Elektrode („Driveline“) mit der

Pumpe verbunden ist. An den Controller ist des Weiteren die Stromversorgung des Systems – entweder mit Akkumulatoren oder über Netzstrom – angeschlossen.

Der Controller verfügt über ein Display, das Informationen über Umdrehungszahl und (errechneten) Blutfluss (= das zur eigenen Herzleistung zu addierende Herzzeitvolumen) liefert. Zudem werden dort die Alarmhinweise aufgeführt, die auch über akustische Signale deutlich gemacht werden.

#### Merke

**Wichtig ist hierbei, dass es sich bei allen drei der oben genannten Systeme um Pumpen handelt, die einen laminaren, d. h. nicht pulsilen Fluss, erzeugen.**

#### FAZIT

Das intrakorporal gelegene Pumpensystem ist über eine Driveline mit dem Controller des VAD verbunden, den der Patient in einer Tasche bei sich trägt und der mit Akkumulatoren zur Stromversorgung verbunden ist.

## Implantation der Ventricular Assist Devices

Die Implantation erfolgt größtenteils noch über eine mediane Sternotomie und unter Einsatz der Herz-Lungen-Maschine. In den letzten Jahren wurden bei LVAD aber auch minimalinvasive Implantationstechniken (s. Infobox „Hintergrundwissen“) entwickelt, die durch das verringerte Operationstrauma und eine intraoperative RV-Protektion – keine langstreckige Perikardiotomie – überzeugen.

#### HINTERGRUNDWISSEN

##### Minimalinvasive Implantationstechniken für Ventricular Assist Devices

- linkslaterale Thorakotomie + superiore Ministernotomie oder
- linkslaterale Thorakotomie [11] + rechtslaterale Thorakotomie im 2. Interkostalraum [12]

## Postoperative Besonderheiten

#### Merke

**Zur Vermeidung von Pumpenthrombosen oder thromboembolischen Ereignissen ist eine dauerhafte Antikoagulationstherapie bei Assist-Device-Patienten unumgänglich.**

Prinzipiell ist eine Phenprocoumon-Therapie mit einem Ziel INR 2–3 und einer additiven Thrombozytenaggregationshemmertherapie mit 100 mg Acetylsalicylsäure 1 × pro Tag seitens der Hersteller empfohlen. Zudem ist die Fortführung der medikamentösen Herzinsuffizienztherapie angezeigt.

Hinsichtlich der Implantation von ICD (= implantierter Kardioverter-Defibrillator) liegen aktuell noch keine eindeutigen Empfehlungen vor [13], insgesamt sind aber der überwiegende Teil der VAD-Patienten auch ICD-Träger.

#### Merke

**Da Infektionen der Austrittsstelle der Driveline eine mögliche Komplikation darstellen, ist auf eine akribische Verbandspflege seitens des Patienten zu achten.**

Insgesamt handelt es sich bei VAD-Patienten um ein hochspezielles Patientenkollektiv, das in der Regel engmaschig an eine VAD-Ambulanz eines Zentrums angebunden ist. Diese beschäftigt spezialisiertes Fachpersonal, vielerorts auch als „VAD-Koordinatoren“ bezeichnet, die über fundiertes Wissen verfügen und oft auch eine Rufdienstbereitschaft eingerichtet haben. Die Patienten sind zumeist mit Notfallkarten ausgestattet, auf denen die Kontaktdaten des betreuenden Zentrums inklusive Notfalltelefonnummer abzulesen sind.

## Relevante Komplikationen bei VAD-Patienten

#### Cave

**VAD-Patienten haben eine deutlich erhöhte Blutungsneigung.**

Die Gründe für die deutlich erhöhte Blutungsneigung von VAD-Patienten sind:

- die unerlässliche Antikoagulationstherapie,
- das (aufgrund der durch den Pumpenfluss auf die Thrombozyten wirkenden Scherkräfte) erworbene Von-Willebrand-Syndrom und
- nicht zuletzt auch – je nach vorhandenem Eigenauswurf – der unterschiedlich niedrig-pulsatile oder mitunter laminare Fluss.

Dies ist sowohl in Akutphasen – beispielsweise bei Trauma – relevant, aber auch die chronischen – vor allem gastrointestinalen – Blutungskomplikationen stellen ein Problem dar. Klinisch kann sich dies von der chronischen Anämie bis hin zum akuten hämorrhagischen Schock apparent zeigen.

Pumpenthrombosen sind bei insuffizienter Antikoagulationstherapie ebenso möglich und können bis hin zum Systemausfall führen.

An neurologischen Komplikationen sind zu nennen:

- die vor allem bei insuffizienter Blutdruckeinstellung erhöhte Inzidenz an intrazerebralen Blutungen,
- zerebrale Ischämien.

Infektionen der Driveline sind des Weiteren ein mögliches postoperatives Problem; sie können zum Teil auch fulminant verlaufen.

Wenn, wie in den häufigsten Fällen, nur ein Ventrikel direkt unterstützt wird, besteht die Gefahr einer akuten oder chronischen Dekompensation der nur passiv entlasteten Herzkammer. Dies kann z. B. auch infolge einer Herzrhythmusstörung (HRST) auftreten.

#### Merke

**Die häufigste, jedoch zumeist gut therapierbare Komplikation ist die Hypovolämie, die zu einem transienten „Ansaugphänomen“ des Systems mit konsekutiver Reduktion des VAD-Flusses führt.**

#### FALLBEISPIEL

##### VAD-Patient mit erhöhtem Fluss

Sie werden zu einem bekannten Patienten gerufen, der seit mehr als 3 Jahren ein Herzunterstützungssystem trägt.

Der Patient berichtet, es gehe ihm soweit gut, jedoch wundert er sich, dass sein Kunstherz in den letzten Tagen mehr und mehr Fluss erzeugt, und auch der Stromverbrauch wäre gestiegen. Obwohl die Alarmgrenzen bei ihm immer schon hoch eingestellt waren, alarmiert das Gerät nun seit 3 Stunden durchgehend. Ein Blick auf das Display des Controllers zeigt einen Fluss von 9,8 l/min und einen Stromverbrauch von 8,6 W bei 2400 RPM. Sie bemerken ein blinkendes Alarmsymbol und einen akustischen Warnton. Sie kontaktieren das behandelnde VAD-Zentrum – die Kontaktdaten finden Sie auf einer vorliegenden Notfalkarte – und verlegen den Patienten sofort dorthin.

Im Aufnahmelaor zeigt sich eine normwertige Gerinnung bei einem INR-Wert von 1,21, jedoch fallen erhöhte D-Dimere auf. Der Marcumar-Pass des Patienten zeigt, dass der letzte Eintrag vor 6 Tagen gemacht wurde, damals war der INR 1,78. In der Klinik wird die Verdachtsdiagnose einer Pumpenthrombose gestellt und die Möglichkeit einer Lysetherapie diskutiert.

#### FAZIT

Zu den häufigsten schwerwiegenden Komplikationen nach VAD-Implantation gehören

- Blutungen,
- Pumpenthrombosen,
- Herzrhythmusstörungen und
- Schlaganfälle.

## Empfohlenes Vorgehen in Notfallsituationen mit Patienten mit implantierten Herzunterstützungssystemen

**Grundsätzlich liegen zum aktuellen Zeitpunkt noch keine eindeutigen Empfehlungen der großen internationalen Fachgesellschaften vor.**

Folgendes Vorgehen wird bei Notfallsituationen mit Patienten mit implantierten Herzunterstützungssystemen empfohlen:

Die aktuelle ERC-Leitlinie [14] von 2015 widmet sich kurz diesem speziellen Patientenkollektiv und empfiehlt im Wesentlichen ein Vorgehen nach dem Algorithmus, der auch für CPR nach einer Herzoperation gilt. Dies umfasst die Durchführung einer Rhythmusanalyse und, entsprechend der vorliegenden – entweder bradykarden oder tachykarden – Rhythmusstörung die konsekutive Therapieeinleitung.

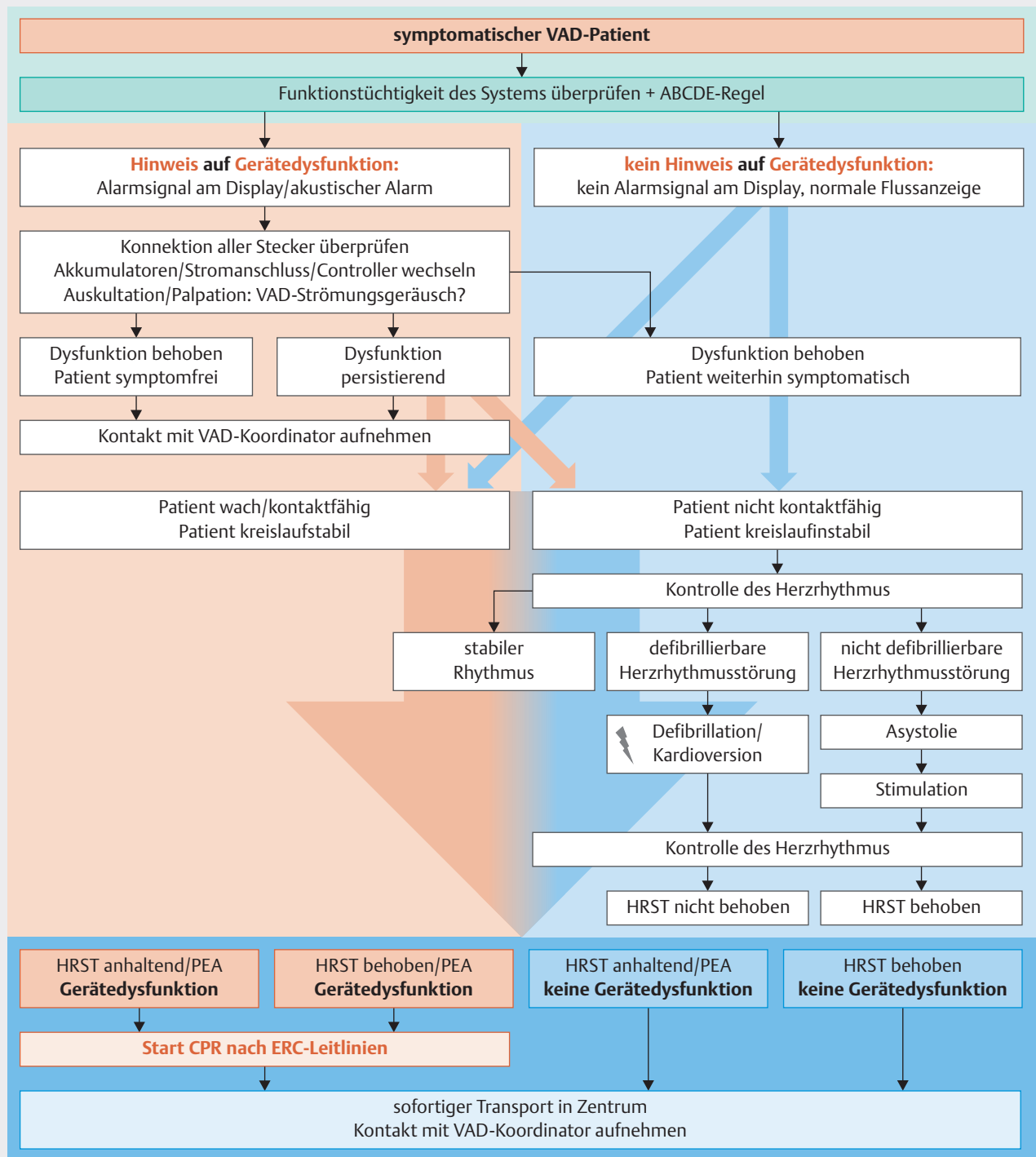
Thoraxkompressionen werden bei Ausbleiben eines Therapieerfolges empfohlen, jedoch wird auf die Möglichkeit eines bestehenden Kreislaufs trotz anhaltender Herzrhythmusstörung hingewiesen; die Indikation für eine CPR sollte demzufolge dem Patientenzustand entsprechend gestellt werden.

► **Tab. 1** zeigt einen Auszug an relevanten Befunden und Notfallsituationen von VAD-Patienten.

Das in ► **Abb. 5** dargestellte und im Text erläuterte Schema soll eine etwas konkretere Hilfestellung im Umgang mit VAD-Patienten sein. Hierbei bezieht man sich vor allem auf die o. g. Systeme der beiden Unternehmen (Thoratec® und HeartWare®), die aktuell in Deutschland am weitesten verbreitet sind und in Notfallsituationen grundsätzlich gleich zu handhaben sind. Die Empfehlung basiert auf den Empfehlungen der Hersteller, den aktuellen Leitlinien und vor allem auch den persönlichen Erfahrungen der Autoren.



## Notfallmanagement bei Patienten mit Herzunterstützungssystemen



► **Abb. 5** Vorgeschlagener Algorithmus für das Notfallmanagement bei Patienten mit Herzunterstützungssystemen.

► **Tab. 1** Auswahl an relevanten Befunden und Notfallsituationen von VAD-Patienten.

Befund	Anmerkungen
Hypovolämie	vom Ansaugphänomen bis hin zum Systemausfall
Pumpversagen	akutes/chronisches LV- oder RV-Versagen
Herzrhythmusstörungen	Bradykardien oder Tachykardien oft mit konsekutivem akutem LV- oder RV-Versagen
Blutung	akut/chronisch von Anämie bis hin zum hämorrhagischen Schock
Thrombosen	Pumpenthrombosen bis hin zum Systemausfall
Infektionen	Driveline-Infekt
neurologische Störungen	zerebrale Ischämie oder Hämorrhagie

LV = linksventrikulär; RV = rechtsventrikulär

## Identifikation als VAD-Patient

Die Identifikation von VAD-Patienten geschieht aufgrund der intrakorporalen Pumpenlage und der oft in Taschen transportierten Controller- und Stromeinheit nicht immer auf Anhieb.

### Merke

**Beweisend ist die im Abdomenbereich subkutan austretende Driveline, die mit der Steuereinheit und den Akkumulatoren oder der Netzstromeinheit verbunden ist.**

Oft tragen VAD-Patienten auch eine Notfallkarte bei sich, welche die Kontaktdaten der verantwortlichen VAD-Koordinatoren, der zuständigen herzchirurgischen Klinik sowie Informationen über das VAD-System vermittelt.

### Cave

**Sämtliche Komponenten des VAD-Systems sollten bei allen Notfallmaßnahmen schonend behandelt werden, eine sorglose Diskonnektion oder gewaltsame Durchtrennung ist potenziell lebensgefährlich.**

## ÜBERSICHT

### Charakteristische klinische Besonderheiten von VAD-Patienten

- atypische Auskultationsbefunde durch VAD-Strömungsgeräusch: Herztöne/Atemgeräusche oft nicht auskultierbar
- Pulslosigkeit oder niedrige Pulsamplitude (Pulsus parvus)
- nichtinvasive Blutdruckmessung (nach Riva-Rocci) oft nicht möglich
- Pulsoxymetrie oft nicht möglich

**Fazit:** Die Diagnose des Kreislaufzustands muss manchmal anhand klinischer Zeichen (Hauttemperatur, Hautkolorit, Vigilanzzustand, Rekapillarisation) erfolgen.

## Feststellen der Kreislaufverhältnisse des Patienten

Prinzipiell ist die Diagnose eines Kreislaufstillstands wie oben beschrieben bei VAD-Patienten deutlich schwieriger als bei Patienten ohne VAD zu erheben. Bei Unmöglichkeit einer invasiven Blutdruckmessung, die bei diesen Patienten ebenfalls schwieriger zu etablieren ist, kann oftmals kein eindeutiger Nachweis eines suffizienten Perfusionssdruckes und Kreislaufs erfolgen. Entsprechend sind klinische Zeichen wie Hauttemperatur und Hautkolorit, Vigilanzzustand oder Rekapillarisation wichtige Hilfestellungen. Sofern verfügbar, könnte mittels Doppler-Gerät über der arteriellen Strombahn ein Flussnachweis erbracht werden. Wird bei der nichtinvasiven Blutdruckmessung ein valider Einzelwert ermittelt, kann dieser als dem MAD (= mittlerer arterieller Druck) entsprechend angesehen werden.

Grundsätzlich sind sowohl hypo- als auch hypertensive Zustände als unter Umständen lebensbedrohend anzusehen:

- Eine Hypotonie könnte möglicherweise aufgrund einer VAD-Dysfunktion entstanden sein, was einem verminderten Herzzeitvolumen entsprechen würde.
- Eine schwere Hypertonie kann wiederum die Funktionalität des VAD-Systems negativ beeinflussen und ist ein Risikofaktor für neurologische Akutereignisse wie zerebrale Blutungen.

Die Übersicht zeigt eine Auswahl an charakteristischen klinischen Besonderheiten von VAD-Patienten.

## Ursachenfeststellung

### Device-Fehlfunktionen

Weist der Patient nun Anzeichen eines lebensbedrohenden Zustands auf, sollte die Funktionstüchtigkeit des VAD umgehend überprüft werden. Dies kann mittels Kontrolle der Displayanzeige des Controllers geschehen, wo im Fall einer Dysfunktion klar ersichtliche Alarmhin-

weise angezeigt sind. Zudem erzeugt das Gerät einen akustischen Alarmton. Des Weiteren sollte bei funktionierendem System im Bereich der Herzspitze mittels Auskultation oder Palpation ein Strömungsgeräusch festzustellen sein.

### Merke

**Neben charakteristischen Alarmtönen finden sich am VAD-Controller eindeutige Hinweise zur Funktionalität des Devices.**

Die Alarmanzeigen und Töne variieren nach Hersteller und sind mittels Symbolen, Wort- oder Buchstabencodes bzw. Zahlenwerten dargestellt. Es gibt prinzipiell auch unterschiedliche Dringlichkeiten in den Alarmen. Ein durchgehender, lautstarker Alarmton in Kombination mit zumeist rot hinterlegten Alarmsignalen deutet auf eine schwerwiegende Systemeinschränkung bis hin zum Ausfall.

Bestehen Hinweise auf eine Dysfunktion, sollte umgehend die Wiederherstellung der Funktionalität angestrebt werden (s. u.). Gelingt dies oder bestehen *keine* Anzeichen einer VAD-Dysfunktion, wird bei weiterbestehender klinischer Symptomatik die Einleitung von mechanischen Reanimationsmaßnahmen seitens der Autoren *nicht* empfohlen.

### Patientenzustand

Zur differenzierten Diagnose der Ursache der Notfallsituation sollte parallel zu Überprüfung der Device-Funktion auch nach der weitreichend in der Notfallmedizin angewandten ABCDE-Regel vorgegangen werden:

- Eine wesentliche Beeinflussung von Atemweg oder -mechanik durch das System liegt bei VAD-Patienten nicht vor (→ **A, B**).
- Essenziell für die Funktionalität der Assist-Systeme ist eine ausreichende Vorlast der unterstützten Herzkammer. Bei Vorliegen einer relevanten Hypovolämie kann es zu einem sogenannten „Ansaugphänomen“ kommen, wo zwischenzeitlich der VAD-Fluss reduziert sein kann, was auch in einer entsprechenden Alarmmeldung resultiert. In den meisten Fällen ist dies aber ein temporärer und durch die aufgrund des verminderten Flusses wiederherstellende Ventrikelfüllung selbstlimitierender Prozess, der zu keinen dauerhaften Kreislaufeinbrüchen des Patienten führt. Im Fall von schweren hypovolämischen Zuständen, wie bei akuten Blutungen mit hämorrhagischem Schock, schweren Infektionen bis hin zur Sepsis oder septischem Schock kann jedoch die Flussverminderung des VAD persistieren und eine entsprechende Symptomatik hervorrufen. Demzufolge ist eine ausreichende Volumenzufuhr bei diesen Patienten anzustreben.
- Herzrhythmusstörungen treten bei VAD-Patienten je nach der zugrunde liegenden kardialen Pathologie unterschiedlich häufig auf, haben aber insgesamt im

Vergleich zum Normalkollektiv eine wesentlich höhere Inzidenz. Das Schreiben und die Auswertung eines Elektrokardiogramms sind durch das Device prinzipiell nicht beeinflusst. Analog zur höheren Inzidenz an HRST finden sich hierbei aber auch wesentlich häufiger Anzeichen einer chronischen Myokardpathologie, oft mit Reizleitungsveränderungen oder -störungen. Als Besonderheit ist hierbei zu erwähnen, dass VF/VT auch asymptomatisch verlaufen können, da VAD nicht an den Herzrhythmus gekoppelt sind [15]. Da bei den fast ausschließlich implantierten univentrikulären Unterstützungssystemen (LVAD, RVAD) nur eine Herzkammer direkt unterstützt wird, besteht beim Auftreten von Arrhythmien die Gefahr einer akuten oder chronischen Dekompensation der nur passiv entlasteten Herzkammer und damit des verringerten VAD-Flusses (→ **C**).

- Grundsätzlich werden Vigilanzminderung oder sonstige neurologische Störungen nicht direkt durch das VAD hervorgerufen; dennoch ist, wie oben beschrieben, die Inzidenz bei diesen Patienten im Vergleich zum Normalkollektiv deutlich erhöht (→ **D**).
- Neben der bereits genannten Notwendigkeit der Feststellung einer Device-Fehlfunktion besteht keine Kontraindikation für eine Entkleidung des Patienten, beim Einsatz von Hilfsmitteln ist aber explizit auf die Schonung der extrakorporal liegenden Systemkomponenten (Driveline, Controller, Akkumulatoren bzw. Stromanschluss) zu achten (→ **E**).

### FAZIT

Die ABCDE-Regel soll wie gewohnt angewendet werden.

### Therapie

Grundsätzlich können bei VAD-Patienten alle in der Notfallmedizin routinemäßig verwendeten Medikamente eingesetzt werden. Aufgrund der o. g. besonderen Pathophysiologie sollte man aber bei vorlastsenkender Medikation entsprechende Vorsicht walten lassen und die Indikation streng stellen oder ggf. nochmals überprüfen.

Bestehen Hinweise auf eine VAD-Dysfunktion, sollte umgehend die Wiederherstellung der Funktionalität angestrebt werden. Hierbei sind alle Kabelverbindungen (Driveline zu Controller, Batterien bzw. Stromanschluss zu Controller) auf deren Konnektion zu überprüfen. Dann sollte bei Verdacht auf Störung ggf. ein Wechsel der Stromquellen durchgeführt werden, oder, wenn möglich und bei Anwesenheit von ausreichend geschulten Personen, auch ein Controllerwechsel.

Bei V. a. Ansaugphänomen, erkennbar durch verringerten VAD-Fluss, sollte zügig eine ausreichende Volumenzufuhr durchgeführt werden. Führt diese jedoch nicht rasch zu einer Regredienz des Phänomens, ist eine mögliche andere Ursache denkbar, und die Volumentherapie sollte dann wieder nach den üblichen Kriterien erfolgen.

Mögliche Differenzialdiagnosen wären das Rechtsherzversagen (bei LVAD-Patienten, erkennbar z. B. durch Jugularvenenstauung), der Spannungspneumothorax oder eine Obstruktion von Kanüle oder Outflow-Graft. Bei Verdacht auf ein Rechtsherzversagen kann auch bereits präklinisch die Gabe von positiv-inotropen Substanzen erwogen werden. Im Gegensatz dazu wäre eine akute Erhöhung der Flussanzeige – bei gleichzeitigem Anstieg der Leistung – ein Hinweis für eine intrapumpale Thrombose. Diese Erhöhung der Flussanzeige ist als artifiziell zu interpretieren und sollte nicht mit einer strikt restriktiven Volumentherapie behandelt werden.

Defibrillierbare oder kardiovertierbare Herzrhythmusstörungen sollten entsprechend mittels Defibrillation oder Kardioversion therapiert werden. Bei symptomatischen bradykarden HRST oder einer Asystolie kann eine externe Rhythmusstimulation durchgeführt werden. Eine hypertensive Entgleisung sollte zügig, aufgrund der im Vergleich zu Nitroglycerin geringeren Nachlastsenkung bevorzugt mit Urapidil, behandelt werden.

### Mechanische Wiederbelebensmaßnahmen

Grundsätzlich besteht keine Kontraindikation gegen die Durchführung von kardiopulmonalen Reanimationsmaßnahmen bei VAD-Patienten, die Hersteller warnen aber trotz alledem vor möglichen traumatischen Myokardverletzungen oder Dislokation [16–18]. Dieses Risiko scheint aber gering zu sein [19] und es verringert sich mit zunehmendem Zeitabstand zur Implantation durch die entstehenden Verwachsungen und zunehmende Gewebstabilität und soll bei bestehender Indikation für eine CPR eingegangen werden. Die Effektivität der Thoraxkompression ist noch nicht eingehend untersucht, prinzipiell scheint sie aber den gewünschten Effekt erzielen zu können [21].

### Merke

Seitens der Autoren wird die sofortige Durchführung der CPR bei therapierefraktärem Kreislaufversagen und nicht wiederherstellbarer Device-Funktion eindeutig empfohlen.

Bei funktionierendem VAD sollte die Indikation für mechanische Wiederbelebensmaßnahmen sehr streng gestellt werden, auch wenn ein Kreislaufversagen nicht sicher ausgeschlossen werden kann. Zeigt sich am Controller ein normales Flussverhalten mit plausiblen Werten für den Pumpenfluss und finden sich keine Alarmzeichen oder sonstigen Hinweise auf eine Dysfunktion, kann von einem bestehenden Kreislauf ausgegangen werden und die Ursache für die Patientensymptomatik sollte abseits des Kreislaufversagens gesucht werden. Häufige Ursachen hierfür sind z. B. entgleiste Blutzuckerwerte (diabetisches Koma) oder Neuropathologien (zerebrale Ischämie oder Hämorrhagie).

Diese Empfehlung sollte natürlich immer in der Gesamtschau der Befunde gesehen werden und deckt sich nicht uneingeschränkt mit denen anderer Autoren [22]. In ▶ **Tab. 2** ist das empfohlene Vorgehen hinsichtlich CPR bei VAD-Patienten zusammengefasst.

### Merke

Grundsätzlich sollte immer so früh wie möglich Kontakt mit dem patientenbetreuenden Zentrum, im Idealfall mit den VAD-Koordinatoren, hergestellt werden.

Der Patient sollte ebenfalls ins betreuende Zentrum, sofern erreichbar, transportiert werden, vor allem bei noch weiterbestehender Symptomatik. Ist dies nicht realisierbar, sollte der Patient – jedenfalls bei persistierender Kreislaufinstabilität, auch unabhängig davon, ob eine Device-Fehlfunktion vorliegt oder nicht – in ein Zentrum mit der Möglichkeit einer extrakorporalen Kreislaufunterstützung (ECMO/ECLS) transportiert werden.

▶ **Tab. 2** Empfohlenes Vorgehen im Notfall.

Befund	Maßnahmen
Device-Fehlfunktion + instabiler Patient	CPR
Device-Fehlfunktion + stabiler Patient	→ Transport ins Zentrum
funktionierendes Device + instabiler Patient	CPR eher nein → Transport ins Zentrum
funktionierendes Device + stabiler Patient	→ Transport ins Zentrum

CPR = kardiopulmonale Reanimation

## FALLBEISPIEL

### Komatöser VAD-Träger

Sie werden an einem Montag früh morgens gerufen, da ein 36-jähriger Patient von seiner Nachbarin komatös in seiner Wohnung aufgefunden wurde.

Bei Eintreffen sehen Sie einen deutlich bewusstseinsgetrübten Patienten mit erhaltener Spontanatmung. Bei der ersten klinischen Untersuchung können Sie keinen Puls tasten, ebenso keinen Blutdruck ableiten. Bei freien Atemwegen auskultieren Sie ein lautes Strömungsgeräusch über Herz und Lungen. Der Patient ist mittlerweile vollständig bewusstlos.

Die Nachbarin erzählt Ihnen, dass der Patient Kunstherzträger ist. Sie finden eine Umhängetasche mit einem elektrischen Gerät, das eine Flussanzeige von 4,6 l/min anzeigt. Es finden sich keine Alarm- oder sonstigen Hinweistöne bzw. -zeichen. Obwohl Sie bei dem bewusstlosen Patienten keine sicheren Vitalparameter erheben können, entscheiden Sie sich gegen die Einleitung von kardiopulmonalen Reanimationsmaßnahmen.

Sie bemerken einen starken Geruch nach Nagellack bei dem Patienten, und eine Inspektion seiner Wohnung zeigt, dass er insulinpflichtiger Diabetiker ist. Eine sofort durchgeführte Blutzuckermessung zeigt einen extrem erhöhten BZ-Wert. Bei Verdacht auf ein schweres ketoazidotisches Koma verabreichen Sie dem Patienten Insulin und eine Infusionstherapie und überstellen ihn sofort in sein behandelndes Zentrum.

## FAZIT

Eine kardiopulmonale Reanimation (CPR) ist bei Device-Fehlfunktion und hämodynamischer Instabilität indiziert. Bei funktionierendem LVAD sollte in den meisten Fällen keine CPR durchgeführt werden.

## KERNAUSSAGEN

- Die Implantation von Herzunterstützungssystemen (VAD = ventricular Assist Device) ist eine etablierte und von den internationalen Leitlinien empfohlene Therapie von Patienten mit terminaler Herzinsuffizienz.
- Obwohl Patienten mit Herzunterstützungssystemen mobil sind und regelhaft ambulant betreut werden, weisen sie trotzdem Besonderheiten auf.
- Klinische Besonderheiten von Patienten mit Herzunterstützungssystemen sind u. a.
  - der fehlende oder abgeschwächte Puls,
  - die fehlende oder eingeschränkte Möglichkeit, nichtinvasiv Blutdruck zu messen und
  - die Überlagerung von Auskultationsbefunden durch das Pumpengeräusch.
- Besondere äußere Merkmale von Patienten mit Herzunterstützungssystemen sind
  - der Controller, der über eine im Abdominalbereich ins Körperinnere geleitete Elektrode (= Driveline) mit der Pumpe verbunden ist, und
  - die typischen Operationsmerkmale einer Herzoperation.
- Patienten mit Herzunterstützungssystemen sind antikoaguliert und nehmen einen Thrombozytenaggregationshemmer ein, sodass sie eine deutlich erhöhte Blutungsneigung aufweisen.
- Klassische Komplikationen von Patienten mit Herzunterstützungssystemen sind
  - Blutung,
  - Pumpenthrombose,
  - Schlaganfall,
  - Infektion, vor allem an der Eintrittspforte der Driveline.
- Bei bewusstlosen Patienten mit Herzunterstützungssystemen ist es unwahrscheinlich, dass ein Kreislaufversagen ursächlich für die Bewusstlosigkeit ist, wenn das System einwandfrei läuft und keine Alarmhinweise oder sonstigen Anzeichen eines Systemausfalls aufweist.
- Eine Hypovolämie kann zu einem sogenannten Ansaugphänomen führen, bei dem kurzfristig der Pumpenfluss reduziert ist.
- Pumpenthrombosen, hypertensive Entgleisungen, Hypo- oder Hypervolämie, Vasodilatation oder Tamponade können die Funktionalität des Herzunterstützungssystems beeinflussen.

## Interessenkonflikt

Die Autoren geben an, dass keine Interessenkonflikte bestehen.

## Über die Autoren



### Assad Haneya

Priv.-Doz. Dr. med., geb. in Palästina. Bis 2005 Studium der Medizin in Kiel, 2005–2007 Assistentarzt im Universitätsklinikum Schleswig-Holstein (UKSH), Campus Kiel, 2007–2012 Assistentarzt im Universitätsklinikum Regensburg, seit 2012 Oberarzt und Bereichsleiter für

Transplantation und mechanische Kreislaufunterstützungssysteme im UKSH, Campus Kiel, seit 2014 stellvertretender Direktor der Klinik für Herz- und Gefäßchirurgie des UKSH Campus Kiel.



### Bernd Panholzer

Dr. med., geb. in Österreich. Bis 2007 Studium der Humanmedizin in Wien, 2007–2009 Clinical Safety Officer in der Austrian Breast and Colorectal Cancer Study Group, seit 2009 Assistentarzt in der Klinik für Herz- und Gefäßchirurgie des Universitätsklinikum Schleswig-Holstein (UKSH) Campus Kiel.

## Korrespondenzadresse

### PD Dr. med. Assad Haneya

Klinik für Herz- und Gefäßchirurgie des UKSH Campus Kiel  
Arnold Heller Straße 3, Haus 18  
24105 Kiel  
assad.haneya@uksh.de

## Literatur

- [1] Statistisches Bundesamt – Destatis. Im Internet: <https://www.destatis.de/DE/ZahlenFakten/GesellschaftStaat/Gesundheit/Todesursachen/Todesursachen.html>; Stand: 12.09.2016
- [2] Lund L, Edwards LB, Kucheryavaya AY et al. The Registry of the International Society for Heart and Lung Transplantation: Thirty-second Official Adult Heart Transplantation Report – 2015; focus theme: early graft failure. *J Heart Lung Transplant* 2015; 34: 1264–1277
- [3] Branger P, Samuel U. Eurotransplant Annual Report 2015. Im Internet: [http://www.eurotransplant.org/cms/mediaobject.php?file=AR\\_ET\\_20153.pdf](http://www.eurotransplant.org/cms/mediaobject.php?file=AR_ET_20153.pdf); Stand: 06.03.2017
- [4] Ponikowski P, Voors AA, Anker SD et al. 2016 ESC Guidelines for the diagnosis and treatment of acute and chronic heart failure: The Task Force for the diagnosis and treatment of acute and chronic heart failure of the European Society of Cardiology (ESC). Developed with the special contribution of the Heart Failure Association (HFA) of the ESC. *Eur J Heart Fail* 2016; 18: 891–975
- [5] Estep JD, Starling RC, Horstmanshof DA et al. Risk assessment and comparative effectiveness of left ventricular assist device and medical management in ambulatory heart failure patients. Results from the ROADMAP Study. *J Am Coll Cardiol* 2015; 66: 1747–1761
- [6] Cremer J. GSTVS Annual Registry Survey Period 2015. Im Internet: <https://idw-online.de/de/attachmentdata43088.pdf>; Stand: 06.03.2017
- [7] Wheeldon DR, Jansen PG, Portner PM. The Novacor electrical implantable left ventricular assist system. *Perfusion* 2000; 15: 355–361
- [8] Netuka I, Sood P, Pya Y et al. Fully magnetically levitated left ventricular assist system for treating advanced HF. A multicenter study. *J Am Coll Cardiol* 2015; 66: 2579–2589
- [9] Miller LW, Pagani FD, Russell SD et al. Use of a continuous-flow device in patients awaiting heart transplantation. *N Engl J Med* 2007; 357: 885–896
- [10] Strueber M, Larbalestier R, Jansz P et al. Results of the post-market registry to evaluate the HeartWare Left Ventricular Assist System (ReVOLVE). *J Heart Lung Transplant* 2014; 33: 486–491
- [11] Schmitto JD, Molitoris U, Haverich A et al. Implantation of a centrifugal pump as a left ventricular assist device through a novel, minimized approach: upper hemisternotomy combined with anterolateral thoracotomy. *J Thorac Cardiovasc Surg* 2012; 143: 511–513
- [12] Haberl T, Riebandt J, Mahr S et al. Viennese approach to minimize the invasiveness of ventricular assist device implantation. *Eur J Cardiothorac Surg* 2014; 46: 991–996
- [13] Vakil K, Kazmirczak F, Sathnur N et al. Implantable cardioverter-defibrillator use in patients with left ventricular assist devices: a systematic review and meta-analysis. *JACC Heart Fail* 2016; 4: 772–779
- [14] Monsieurs KG, Nolan JP, Bossaert LL et al. European Resuscitation Council Guidelines for Resuscitation 2015: Section 1. Executive summary. *Resuscitation* 2015; 95: 1–80
- [15] Busch MC, Haap M, Busch AK et al. Asymptomatic sustained ventricular fibrillation in a patient with left ventricular assist device. *Ann Emerg Med* 2011; 57: 25–28
- [16] Thoratec Corporation HeartMate II® Left Ventricular Assist System. Instructions for Use. Thoratec Corporation, 6035 Stoneridge Drive, Pleasanton, CA 94588, USA
- [17] HEARTMATE II™ Left Ventricular Assist System. Gebrauchsanleitung. Thoratec Corporation, 6035 Stoneridge Drive, Pleasanton, CA 94588, USA
- [18] Thoratec Corporation Linksherzunterstützungssystem (LVAS) HeartMate III™ Gebrauchsanleitung. Thoratec Corporation, 6035 Stoneridge Drive, Pleasanton, CA 94588, USA
- [19] HeartWare® Ventricular Assist System, Instructions for Use. HeartWare®, 500 Old Connecticut Path, Framingham, MA 01701, USA
- [20] Shinara Z, Bellezooa J, Stahovich M et al. Chest compressions may be safe in arresting patients with left ventricular assist devices (LVADs). *Resuscitation* 2014; 85: 702–704
- [21] Garg S, Ayers CR, Fitzsimmons C et al. In-hospital cardiopulmonary arrests in patients with left ventricular assist devices. *J Card Fail* 2014; 20: 899–904
- [22] Pistono M, Corrà U, Gnemmi M et al. How to face emergencies in heart failure patients with ventricular assist device. *Int J Cardiol* 2013; 168: 5143–5148

## Bibliografie

DOI <http://dx.doi.org/10.1055/s-0042-123155>  
Notfallmedizin up2date 2017; 12: 63–76  
© Georg Thieme Verlag KG Stuttgart · New York  
ISSN 1611-6550

## Punkte sammeln auf CME.thieme.de



Diese Fortbildungseinheit ist 12 Monate online für die Teilnahme verfügbar. Sollten Sie Fragen zur Online-Teilnahme haben, finden Sie unter [cme.thieme.de/hilfe](https://cme.thieme.de/hilfe) eine ausführliche Anleitung. Wir wünschen viel Erfolg beim Beantworten der Fragen!

Unter [eref.thieme.de/ZZWHPPB](https://eref.thieme.de/ZZWHPPB) oder über den QR-Code kommen Sie direkt zum Artikel zur Eingabe der Antworten.

VNR 2760512017152372373



### Frage 1

#### Nach Implantation eines Ventricular Assist Device ...

- A ist es prinzipiell vorgesehen, nach Wochen, Monaten oder Jahren das System aufgrund der zu erwartenden Organerholung wieder zu explantieren.
- B ist eine spätere Herztransplantation nicht mehr möglich.
- C kann nur sehr selten eine Entlassung nach Hause inklusive ambulanter Weiterbetreuung realisiert werden.
- D ist die primärprophylaktische Implantation eines Kardioverter-Defibrillators zwingend vorgeschrieben.
- E ist es fallweise auch vorgesehen, die Therapie bis zum Lebensende beizubehalten.

### Frage 2

#### Aktuell werden in Deutschland...

- A annähernd gleich viele para- und intrakorporale Systeme implantiert.
- B hauptsächlich pulsatile Systeme verwendet.
- C überwiegend Systeme mit dem Ziel, eine Linksherzunterstützung zu erreichen, implantiert.
- D jährlich zwischen 200 und 300 Assist Devices implantiert.
- E mehr Herztransplantationen als VAD-Implantationen durchgeführt.

### Frage 3

#### Eine postoperative Antikoagulationstherapie...

- A ist standardmäßig mit einer dualen Plättchenhemmung zu ergänzen.
- B sollte immer ohne Unterbrechung mit einem Ziel-INR-Wert (INR = International Normalized Ratio) von 2–3 aufrechterhalten werden.
- C wird seit 2014 auch mittels direkter oraler Antikoagulanzen (DOAK) durchgeführt.
- D ist nur für die ersten 3 Monate postoperativ nötig.
- E ist kontraindiziert.

### Frage 4

#### Sehr selten auftretende Komplikationen bei VAD-Patienten sind...

- A Blutungen.
- B Pumpenthrombosen.
- C Herzrhythmusstörungen.
- D Pankreatitiden.
- E Schlaganfälle.

### Frage 5

#### Nur einer der folgenden Befunde gehört zu den charakteristischen klinischen Besonderheiten von Patienten mit Ventricular Assist Device im linken Ventrikel (LVAD). Welcher?

- A Pulslosigkeit oder niedrige Pulsamplitude (Pulsus parvus)
- B Tremor der rechten Hand
- C das auskultierbare, pulsatile Strömungsgeräusch über der Herzspitze
- D erhöhte Körpertemperatur
- E verlängertes Expirium

### Frage 6

#### Fehlfunktionen eines Ventricular Assist Device (VAD) ...

- A führen unmittelbar zur Notwendigkeit eines Pumpentausches.
- B können ausschließlich in einem VAD-Zentrum detektiert werden.
- C können ausschließlich in einem VAD-Zentrum behoben werden.
- D führen mitunter zu kritischen Kreislaufverhältnissen bei den Patienten.
- E sind eine Indikation zur sofortigen kardiopulmonalen Reanimation.

► Weitere Fragen auf der folgenden Seite ...

## Punkte sammeln auf CME.thieme.de

Fortsetzung...

### Frage 7

Sie werden zu einem Patienten mit Ventricular Assist Device (VAD) aufgrund des Verdachts auf eine maligne Herzrhythmusstörung gerufen.

- A Sie verzichten auf das EKG, da Herzrhythmusstörungen bei VAD-Patienten kaum mittels EKG detektierbar sind.
- B Sie beruhigen den Patienten, da Herzrhythmusstörungen im Vergleich zur Normalbevölkerung seltener bei VAD-Patienten – und somit unwahrscheinlich – sind.
- C Sie warten ab, da Herzrhythmusstörungen über den zwingend mitimplantierten Kardioverter-Defibrillator terminiert werden.
- D Sie schließen Herzrhythmusstörungen aufgrund der vorliegenden Kreislaufstabilität aus.
- E Sie prüfen die Kreislaufrelevanz und werden die Herzrhythmusstörung unter Umständen mittels Defibrillation therapieren.

### Frage 8

Patienten mit Ventricular Assist Device (VAD) ...

- A haben keine äußeren Erkennungsmerkmale.
- B sind grundsätzlich <55 Jahre alt.
- C haben selbst nicht die Möglichkeit, Controller oder Stromquellen zu wechseln.
- D sind schwierig zu intubieren.
- E haben eine erhöhte Blutungsneigung.

### Frage 9

Die kardiopulmonale Reanimation (CPR) bei Patienten mit Ventricular Assist Device ...

- A ist per se kontraindiziert.
- B wird bei Gerätedysfunktion und Kreislaufdekompensation empfohlen.
- C ist bei pulsloser elektrischer Aktivität und Gerätedysfunktion kontraindiziert.
- D soll nur in Form von 15 Thoraxkompressionen/Minute durchgeführt werden.
- E soll durch Kompression der rechten Thoraxhälfte erfolgen.

### Frage 10

Nur eine der folgenden Aussagen hinsichtlich eines verringerten VAD-Flusses ist korrekt. Welche?

- A Ein verringerter VAD-Fluss entsteht durch Pumpenthrombosen.
- B Ein verringerter VAD-Fluss ist unwahrscheinlich bei hypertensiven Entgleisungen.
- C Auch bei Dekompensation der nicht unterstützten Herzkammer kann ein verringerter VAD-Fluss auftreten.
- D Ein verringerter VAD-Fluss ist ein Hinweis auf eine defekte Stromquelle.
- E Ein verringerter VAD-Fluss geht immer mit erhöhter Leistung einher.