

# Generalisierte Badedermatitis

## Generalized Swimmer's Itch

### Autoren

C. Engelmann, R. Edelmann, F. Schlegel, K. C. Heronimus, D. Mechtel

### Institut

Klinik für Hautkrankheiten und Allergologie,  
Heinrich Braun Klinikum gGmbH Standort Zwickau

### Bibliografie

DOI <http://dx.doi.org/10.1055/s-0042-122211>

Akt Dermatol 2017; 43: 37–39

© Georg Thieme Verlag KG Stuttgart · New York

ISSN 0340-2541

### Korrespondenzadresse

Dr. med. Dirk Mechtel, Klinik für Hautkrankheiten und Allergologie,  
Heinrich Braun Klinikum gGmbH Standort Zwickau, Karl-Keil-Str. 35,  
08060 Zwickau  
[dirk.mechtelt@hbk-zwickau.de](mailto:dirk.mechtelt@hbk-zwickau.de)

### ZUSAMMENFASSUNG

Letzten Sommer während einer längeren Hitzeperiode stellte sich ein Mann mit juckendem, papulösem, teils urtikariellem Exanthem in unserer Rettungsstelle vor. Am Tag zuvor war er Angeln an der Koberbach-Talsperre (Sachsen) und beim Pflanzenentfernen vom

Uferbereich mit dem ganzen Körper im Wasser gewesen. In Zusammenschau der Anamnese, Klinik und Histologie stellten wir die Diagnose einer Zerkariendermatitis.

Die „Badedermatitis“ ist eine weltweit verbreitete Erkrankung, verursacht durch Infestation von Zerkarien aufgrund von Baden in zerkarienverseuchten Gewässern. Es entstehen juckende, papulöse Hautveränderungen, bei wiederholter Exposition mit möglicher Generalisation. Aufgrund der meist guten Wasserqualität in unseren Naturgewässern bzw. regelmäßigen Kontrollen durch das Umweltamt kommt es heutzutage selten zum Auftreten dieser Erkrankung.

### ABSTRACT

We report on a patient who presented with an exanthematic rash after he went fishing with total body water exposure for several times.

Cercaria dermatitis is a worldwide disseminated disease, which is caused by the infestation of cercaria organisms during swimming in contaminated waters.

Clinical signs include pruritic papular and urticarial alterations of the skin. After recurrent exposures systemic symptoms may develop.

Because of the self-limited course of disease only symptomatic treatment is necessary. Since regular controls by federal agencies help to maintain a good water quality in Germany, swimmer's itch or cercaria dermatitis is a quite rare disease in our country.

## Einleitung

Die Zerkariendermatitis wurde 1928 erstmals durch den amerikanischen Helminthologen W.W. Cortist beschrieben [2]. Es handelt sich um eine in Mitteleuropa nicht seltene, meist im Sommer vorkommende, durch Parasiten bedingte Dermatose [3]. Der Mensch infiziert sich dabei durch Baden in zerkarienverseuchten Gewässern. Da er ein Fehlwirt ist, sterben die Larven in der Haut ab und verursachen durch immunologische Prozesse Hautreizungen im Sinne von Urtikaria oder stark juckenden Papeln [4]. Diese persistieren für ca. 1 Woche. Bei wiederholtem Kontakt kommt es zu einer Sensibilisierung und generalisiertem Befall [1]. Wir möchten durch Präsentation dieses Falles die Zerkariendermatitis in Voraussicht auf den kommenden Sommer in Erinnerung rufen.

## Anamnese

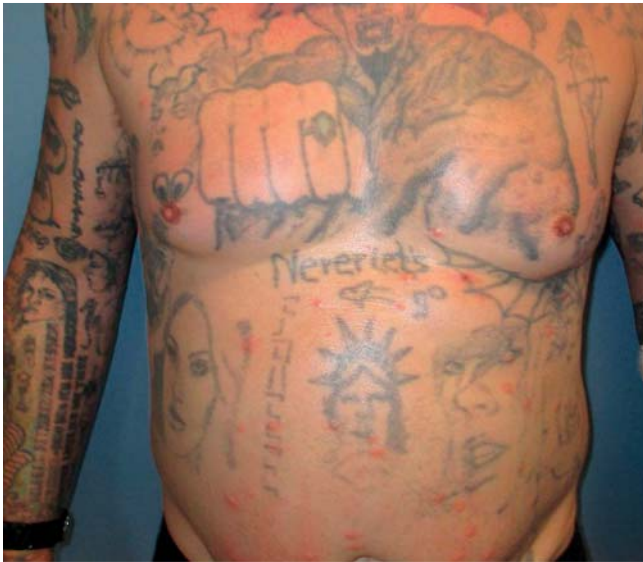Der 48-jährige Patient war an der Koberbach-Talsperre (Sachsen) beim Angeln gewesen. Dort hatte er im Uferbereich Pflanzen entfernt und war mit dem ganzen Körper in Wasserkontakt gekommen. 45 Minuten danach kam es zu einem generalisier-

ten Juckreiz, Schwindel und Kreislaufdysregulation. Am Abend traten juckende, erythematöse Papeln auf, die von den Beinen aufsteigend sich auf den ganzen Körper ausbreiteten. Er stellte sich deshalb in der Rettungsstelle eines externen Krankenhauses vor. Dort wurden ihm bei Verdacht auf eine allergische Reaktion 100 mg Prednisolon, 1 Ampulle Fenistil® und Ranitidin intravenös verabreicht. Dennoch persistierten die Beschwerden. Daraufhin stellte er sich in unserer Notfallaufnahme vor und wir beschlossen die stationäre Aufnahme. Der Patient selbst sah „Entenflöhe“ als ihm bekannte Ursache der Hautveränderungen.

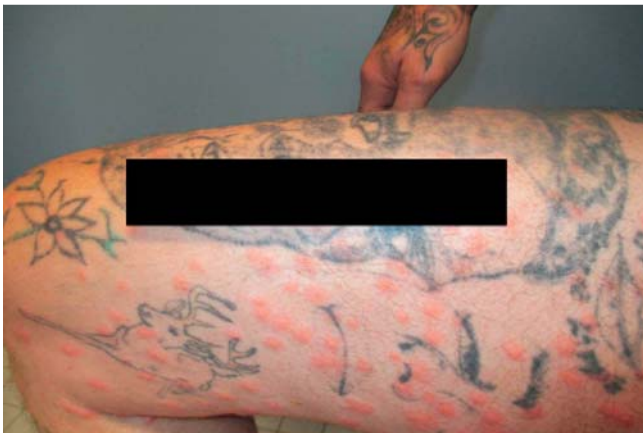Es bestanden keine weiteren Erkrankungen in der Eigenanamnese.

## Klinik

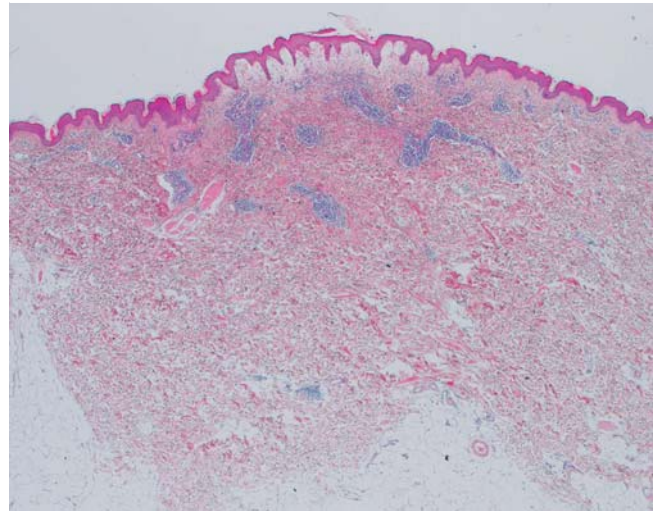
Bei dem am ganzen Körper tätowierten Mann zeigten sich generalisiert stark juckende, erythematöse Papeln, teils urtikariell. Die Schleimhäute waren blande. Der Patient war kreislaufstabil (► **Abb. 1**, ► **Abb. 2**).



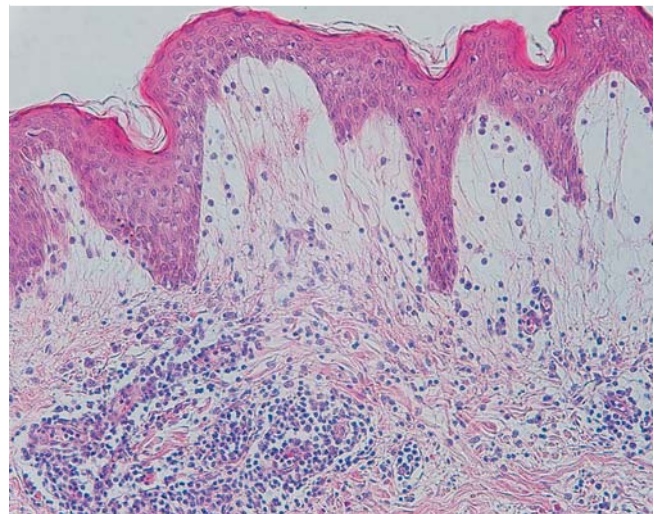
► **Abb. 1** Disseminierte Papeln am gesamten Integument.



► **Abb. 2** Detailaufnahme rechter Oberschenkel.



► **Abb. 3** Biopsie, ausgeprägtes Ödem des Stratum papillare, mäßige Eosinophilie (HE 2,5×).



► **Abb. 4** Biopsie, Detailaufnahme (HE 20×).

## Laboruntersuchungen

Leukozyten  $10,9 \times 10^9/l$  (4,0–10,0); Neutrophile abs.  $10,0 \times 10^9/l$  (1,7–7,2); Monozyten abs.  $0,1 \times 10^9/l$  (0,2–1,0); Lymphozyten abs.  $0,7 \times 10^9/l$  (1,2–3,4), Eosinophile normwertig, C-reaktives Protein  $4 \text{ mg/l}$  (<5).

## Histologie

Es stellte sich eine mäßiggradig chronisch gemischte perivaskuläre Entzündung mit mäßiggradiger Eosinophilie sowie ein ausgeprägtes Ödem des Stratum papillare bei regelhafter Epidermis dar. Das histologische Bild war vereinbar mit einer Arthropodenstichreaktion (► **Abb. 3** und ► **Abb. 4**).

## Diagnostik und Therapie

Aufgrund der Anamnese, des klinischen Bildes und der Histologie stellten wir die Diagnose einer Zerkariendermatitis. Wir behandelten mit Prednisolon  $100 \text{ mg}$  i.v. beginnend,  $2 \times \text{tgl.}$

1 Ampulle Fenistil® i.v. unter Magenschutz mit Pantoprazol  $40 \text{ mg}$   $1 \times \text{tgl.}$  per os. Aufgrund des persistierenden Juckreizes verordneten wir zusätzlich 2 Tabletten Hydroxyzindihydrochlorid  $25 \text{ mg}$  zur Nacht. Topisch verwendeten wir hydrophile Prednisolon-Creme  $2 \times \text{tgl.}$  am ganzen Körper. Nach einigen Tagen kam es zu einer Besserung der Hautveränderungen und des Juckreizes, sodass wir den Patienten mit einem Plan zur Reduktion des Prednisolons unter Magenschutz mit Pantoprazol und bei Bedarf der Verwendung von Hydroxyzindihydrochlorid entlassen konnten.

## Diskussion

Die Zerkariendermatitis, auch Badermatitis oder im Volksmund Entenflöhe genannt, ist eine durch u. a. Trichobilharzia ocellata, Trichobilharzia szidati verursachte Erkrankung [3]. Die Zerkarien kommen in mitteleuropäischen Gewässern in

Süßwasserschnecken vor. Der Mensch kann sich durch Baden in zerkarienseuchten Gewässern infizieren, dabei dringen die Larven in die Haut und sterben dort ab, da der Mensch ein Fehlwirt ist [5]. Dadurch entstehen v. a. am Stamm und an den Extremitäten für ca. 7 Tage juckende Papeln und Quaddeln. Kommt es zu einer wiederholten Exposition, ist eine Generalisation möglich. Es wird keine spezifische Therapie empfohlen, da es sich um einen selbstlimitierenden Verlauf der Erkrankung handelt [6]. Es können austrocknende Externa, Polidocanol und kurzfristig topische Glukokortikoide angewendet werden, sowie antipruriginös Antihistaminika [1]. Wir entschlossen uns aufgrund des ausgeprägten generalisierten Befalls und des Leidendrucks des Patienten für eine kurzfristige interne Glukokortikoidtherapie und sahen diese Entscheidung durch das rasche Ansprechen bestätigt. Da die Zerkariendermatitis in unseren Breiten eine nicht allzu häufige Erkrankung ist, waren insbesondere die ausführliche Anamnese sowie die Hautbiopsie sehr hilfreich.

## Danksagung

Wir danken Herrn Prof. Dr. med. Christian Wittekind, Institut für Pathologie, Universitätsklinikum Leipzig, für die freundliche Bereitstellung der Histologien.

## Interessenkonflikt

Die Autoren geben an, dass kein Interessenkonflikt besteht.

## Literatur

- [1] Altmeyer P. Zerkariendermatitis. Die Online-Enzyklopädie der Dermatologie, Venerologie, Allergologie und Umweltmedizin. Im Internet: [www.enzyklopaedie-dermatologie.de/artikel?id=4406](http://www.enzyklopaedie-dermatologie.de/artikel?id=4406)
- [2] Horak P, Kolarova L. Zerkarien-Dermatitis in Mitteleuropa-Überblick und aktuelle Probleme. *Mitt Österr Ges Tropenmed Parasitol* 1997; 19: 59–64
- [3] Auer H, Ceika R, Aspöck H. Die Zerkariendermatitis in Österreich – Eine Übersicht. *Mitt Österr Ges Tropenmed Parasitol* 1999; 21: 57–68
- [4] Kimmig P. Zerkariendermatitis. In: Darai G, Handermann M, Sonntag H-G, Zöller L, Hrsg. *Lexikon der Infektionskrankheiten des Menschen*. Heidelberg: Springer; 2009
- [5] Sattmann H, Hörweg C, Konecny R. Zerkariendermatitis in Österreich – Rückblick und Perspektiven. *Denisia* 2004; 13: 457–461
- [6] Pilz J, Eisele S, Disko R. Zerkariendermatitis (swimmer's itch). *Der Hautarzt* 1995; 46: 335–338